This is a digital copy of a book that was preserved for generations on library shelves before it was carefully scanned by Google as part of a project to make the world's books discoverable online.

It has survived long enough for the copyright to expire and the book to enter the public domain. A public domain book is one that was never subject to copyright or whose legal copyright term has expired. Whether a book is in the public domain may vary country to country. Public domain books are our gateways to the past, representing a wealth of history, culture and knowledge that's often difficult to discover.

Marks, notations and other marginalia present in the original volume will appear in this file - a reminder of this book's long journey from the publisher to a library and finally to you.

Usage guidelines

Google is proud to partner with libraries to digitize public domain materials and make them widely accessible. Public domain books belong to the public and we are merely their custodians. Nevertheless, this work is expensive, so in order to keep providing this resource, we have taken steps to prevent abuse by commercial parties, including placing technical restrictions on automated querying.

We also ask that you:

+ *Make non-commercial use of the files* We designed Google Book Search for use by individuals, and we request that you use these files for personal, non-commercial purposes.

+ *Refrain from automated querying* Do not send automated queries of any sort to Google's system: If you are conducting research on machine translation, optical character recognition or other areas where access to a large amount of text is helpful, please contact us. We encourage the use of public domain materials for these purposes and may be able to help.

+ *Maintain attribution* The Google "watermark" you see on each file is essential for informing people about this project and helping them find additional materials through Google Book Search. Please do not remove it.

+ *Keep it legal* Whatever your use, remember that you are responsible for ensuring that what you are doing is legal. Do not assume that just because we believe a book is in the public domain for users in the United States, that the work is also in the public domain for users in other countries. Whether a book is still in copyright varies from country to country, and we can't offer guidance on whether any specific use of any specific book is allowed. Please do not assume that a book's appearance in Google Book Search means it can be used in any manner anywhere in the world. Copyright infringement liability can be quite severe.

About Google Book Search

Google's mission is to organize the world's information and to make it universally accessible and useful. Google Book Search helps readers discover the world's books while helping authors and publishers reach new audiences. You can search through the full text of this book on the web at `http://books.google.com/`

LANE

MEDICAL LIBRARY

GIFT
Dr. Wm. A. Martin

PROF. DR. WILHELM CZERMAK

DIE

AUGENÄRZTLICHEN OPERATIONEN.

ZWEITE, VERMEHRTE AUFLAGE

HERAUSGEGEBEN VON

DR. ANTON ELSCHNIG,

K. K. O. Ö. UNIVERSITÄTSPROFESSOR

UND VORSTAND DER DEUTSCHEN UNIVERSITÄTS-AUGENKLINIK IN PRAG.

II. BAND.

MIT 83 ABBILDUNGEN.

URBAN & SCHWARZENBERG

BERLIN
N., FRIEDRICHSTRASSE 105b

WIEN
I., MAXIMILIANSTRASSE 4

1908.

ALLE RECHTE VORBEHALTEN.

Published July 17, 1908. Privilege of copyright in the United States reserved under the Act approved March 3, 1905, by Urban & Schwarzenberg, Berlin.

Inhaltsverzeichnis.

Seite

Sechstes Hauptstück. Augapfeloperationen 1

Allgemeines über die Augapfeloperationen 1

1. Festhalten der Lider 2
2. Festhalten des Augapfels 6
3. Blutstillung 7
4. Über eröffnende Schnitte im Bereiche der vorderen Kammer (korneale und korneosklerale Schnitte) 7
   a) Einfache Schnitte 16
   b) Kombinierte Schnitte 17
5. Lederhautschnitte 26
6. Zufälle, die bei den die Kammer eröffnenden Schnitten vorkommen 28
   1. Hornhautkollaps 28
   2. Eintritt von Luft in die Kammer 28
   3. Blutung 29
   4. Eintritt der Iris in die Wunde 30
   5. Glaskörpervorfall 31
7. Regelmäßige Wundheilung 34
   A. Korneale und korneosklerale Wunden 35
   B. Rein sklerale Wunden 41
8. Unregelmäßige Vernarbung 42
9. Üble Zufälle während der Wundheilung 46
   I Verzögerung des Wundverschlusses 46
   II. Wiederaufgehen der bereits verklebten Wunde 46
   III. Wundeiterung 53
   IV. Iridokyklitis 54
   V. Glaukom 54
10. Nachbehandlung 55

Operationen an der Hornhaut 64

Hornhautstich und Hornhautschnitt (Paracentesis corneae, Punctio corneae und Keratotomia) 64

Ausführung des Hornhautstiches und des Hornhautschnittes mit der Lanze . 64
Ausführung der Spaltung der Hornhaut bei Ulcus serpens nach Saemisch . 67
Nachbehandlung 68
Üble Zufälle 68
Anzeigen zur Eröffnung der vorderen Kammer durch Hornhautstich oder -Schnitt 68

Die Ausschneidung (Exzision), Ausbohrung (Trepanation) und Abtragung (Ablation) der Hornhaut und der Hornhautnarben 74

I. Exzision 75
Anzeige 76
II. Abtragung (Ablatio) 79

a*

63155

Seite

Hornhautpfropfung (Keratoplastik) 84
A. Pfropfung von Hornhautgewebe auf oder in die Hornhaut 86
Ausführung der Keratoplastik mit unvollständiger Ausbohrung der Trübung nach v. Hippel 93
Nachbehandlung 94
Üble Zufälle 95
Heilungsverlauf 95
Anzeigen 96
Ausführung der Hornhautpfropfung mit vollständiger Ausbohrung der Trübung (totale Keratoplastik) nach v. Hippel 96
Heilungsverlauf 99
Anzeigen 101
Ausführung der Hornhautpfropfung nach Dürr 101
Verband 102
Heilungsverlauf 103
Anzeigen 103
B. Pfropfung von Bindehaut auf die Hornhaut 103
Ausführung der Pfropfung gestielter Bindehautlappen auf die Kornea von Kuhnt 104
1. Keratoplastik mit einfach gestieltem Bindehautlappen 104
2. Keratoplastik mit doppelt gestieltem Bindehautlappen 105
3. Keratoplastik mit zwei sich kreuzenden Bindehautlappen 106
4. Keratoplastik mit völliger Deckung der Kornea durch Bindehaut . . 106
5. Keratoplastik durch einfache Verschiebung der abgelösten Augapfelbindehaut 107
Zweck der Operation 107
Anzeigen für die einzelnen Arten der konjunktivalen Keratoplastik . . 108
Heilungsverlauf 109
Die Abschabung der Hornhaut (Abrasio corneae) 109
Skarifikation der Hornhaut 112
Kauterisation der Hornhaut 112
Anzeigen 114
Operative Behandlung des Hornhautastigmatismus 119
Tätowierung der Hornhaut 121
Ausführung der Tätowierung 125
Anzeigen 128
Operation des Flügelfelles 129
A. Das wahre Flügelfell oder Flügelfell kurzweg 129
Ausführung der Operation des Flügelfelles nach Desmarres . 134
Ausführung der Verlagerung des Flügelfelles nach Knapp . . 136
Ausführung der einfachen Rücklagerung des Flügelfelles nach Czermak 137
B. Die narbigen Flügelfelle 140
Die Abtragung von Neubildungen des Hornhaut-Bindehautbordes 141
Hornhautnaht 142
Entfernung von Fremdkörpern aus der Hornhaut 143
Operationen an der Lederhaut 148
Der Lederhautschnitt (Sklerotomie) und Lederhautstich (Paracentesis sclerae) . 148
A. Sclerotomia anterior 149

Seite

Ausführung der Sklerotomie nach v. Wecker 150
Zufälle 151
Wundheilung 151
Abänderungen der Sklerotomie und verwandte Verfahren 152
Anzeigen 154
B. Sclerotomia posterior 157
Anzeigen 161
Skarifikationen 163
Exzision und Trepanation der Lederhaut 163
Galvanopunktur und Kauterisation der Lederhaut 164
Naht von Lederhautwunden 165
Operationen an der Regenbogenhaut 169
Iridotomie und nahestehende Operationen 169
I. Iridotomie mit der Schere 172
Ausführung der Iridotomie nach v. Wecker 172
a) bei unversehrter Linse und offener Pupille 172
I. Akt. Hornhautschnitt 172
II. Akt. Irisschnitt 173
Anzeigen 173
Würdigung der Operation 174
Ausführung der Iridotomie nach v. Wecker 175
b) bei fehlender Linse und geschlossener Pupille 175
I. Akt. Hornhautschnitt 176
II. Akt. Irisschnitt 177
Verband 178
Nachbehandlung 179
Anzeigen und Würdigung der Operation 179
Abänderungen des Verfahrens 181
II. Iridotomie mit Diszissionsmessern und ähnlichen Werkzeugen 181
III. Transfixio iridis 184
Ausführung der Transfixio iridis von E. Fuchs 184
Verband, Anzeigen und Würdigung der Operation 185
IV. Iritoektomie und Iritodialyse 185
Ausführung der Iritoektomie nach v. Wecker 185
1. Verfahren 185
2. Verfahren 186
Anzeigen und Würdigung der Operation 188
Ausführung der Iritodialysis nach v. Wecker 188
Anzeigen 189
V. Irido- und Sphinktero-(oder Koreo)lysis anterior 189
VI. Iridosklerotomie 195
Iridektomie 198
Ausführung der präkornealen Irisausschneidung oder der Iridektomie schlechtweg 200
Üble Zufälle während der Operation 211
Abänderungen des Verfahrens 216
Verband, Nachbehandlung. Heilungsvorgang 228
Störungen im Heilungsverlauf 229
Ersatzoperationen der Glaukomiridektomie 231

Seite

Skleroiridektomie 231
Einschneidung des Iriswinkels 233
Zyklodialyse von Heine 235
Ausführung der Zyklodialyse von Heine 235
Verband, Nachbehandlung, Zweck der Operation, Anzeigen . 236
Verwendung der Iridektomie 237
I. Gegen krankhafte Steigerung des Binnendruckes, Glaukomiridektomie 237
A. Bei primären Glaukomen 237
B. Bei gewissen sekundären Glaukomen 270
C. Zur Wiederherstellung der erschwerten oder aufgehobenen Zirkulation im Zentralgefäßsysteme der Netzhaut 272
II. Als sogenannte optische Iridektomie 272
1. Voraussetzungen für eine optische Iridektomie 273
2. Vorbereitungen für eine optische Iridektomie 273
3. Ausführung der optischen Iridektomie 274
4. Anzeige zur optischen Iridektomie 277
III. Bei Hornhautfisteln 278
IV. Als „antiphlogistische" Operation 278
V. Bei in der Iris steckenden Fremdkörpern und bei Geschwülsten der Iris 280
VI. Als Voroperation der Starausziehung 281
Iridodialysis 281
Iridodesis, Iridenkleisis 282
Korelyse 282
Operative Behandlung von Irisvorfällen 287
Ausführung der Auslösung und Abtragung des Irisvorfalles nach Leber 287
Verband, Zweck, Anzeigen 289
Abänderungen der Operation 291
Operation von Iriszysten 292
Entfernung von Fremdkörpern aus der vorderen Kammer und der Iris 294
Operationen an der Linse 305
Geschichtliche Vorbemerkungen 305
Niederdrückung des Stars 306
Ausführung der Reklination des Stars durch Keratonyxis 311
Extraktion des Stars 312
Diszission 333
I. Die Diszission 335
Allgemeines über die Vorbereitung und Ausführung von Diszissionen . . . 336
Ausführung der Diszission zur Eröffnung des Kapselsackes . . . 337
I. Akt. Einstich der Diszissionsnadel 337
II. Akt. Durchtrennung der Kapsel und der Linsenmasse 339
III. Akt. Herausziehen des Instrumentes 339
Andere Arten der Ausführung dieser Operation 340
Üble Zufälle 341
Verband und Nachbehandlung 342
Folgen der Diszission 343
Anzeigen 344
Gegenanzeigen 345

Seite
Ausführung der Diszission zur Spaltung eines häutigen Stars . . 345
a) Mit dem Diszissionsmesserchen von Knapp 345
I. Akt. Einstich des Diszissionsmessers 345
II. Akt. Durchschneidung der Starhaut 347
III. Akt. Herausziehen des Messers 347
Üble Zufälle 349
1. Vorzeitiger Abfluß des Kammerwassers 349
2. Mißlingen des Schnittes in der Starhaut durch ihre zu harte oder zähe Beschaffenheit oder durch schlechte Schneide des Messers 350
3. Blutung 351
4. Mangelndes Klaffen des Schnittes trotz genügender Länge 351
5. Bildung eines Glaskörperfadens und Einklemmung in die Wunde . 352
Nachbehandlung und Anzeigen 353
Bemerkungen 354
b) Verschiedene Arten der Ausführung der Diszission eines häutigen Stares 358
Ausführung der (hinteren) Diszission durch die Lederhaut . 359
Verbindung von Diszission und Iridektomie. 366
Ausführung der Diszission mit der Scherenpinzette 368
Anzeigen 369
2. Die Extraktion 370
Vorbereitung des Auges zur Extraktion 371
Einteilung der Starextraktionen 373
A. Lanzenextraktion 373
Ausführung der Extraktion mit dem Lanzenmesser (der sogenannten einfachen Linearextraktion) 373
1. Akt. Führung des Schnittes 373
2. Akt. Eröffnung der Linsenkapsel (bei Weichstar) 374
3. Akt. Entfernung des Stars 374
a) Bei weichen Staren 374
b) Bei Balgstaren 376
4. Akt. Wundsäuberung 376
Kombination mit Iridektomie 377
Verband und üble Zufälle 378
Anzeigen 379
Gegenanzeigen 380
Verschiedene Arten der Ausführung der Lanzenextraktion 380
Aussaugungsverfahren 382
B. Lappenextraktionen 389
Ausführung der Starausziehung mit dem peripheren Lappenschnitte ohne Iridektomie (einfache Extraktion) 389
I. Akt. Schnitt zur Eröffnung der Kammer 390
II. Akt Eröffnung der Linsenkapsel 393
a) Mit der Kapselpinzette (von Förster, Schweigger, Terrien u. a.) 393
b) Mit dem scharfen Irishäkchen oder der Fliete 395
III. Akt. Entbindung der Linse 397
IV. Akt. Säuberung der Wunde (sogenannte Toilette) 399
Ausführung der Starausziehung mit dem peripheren Lappenschnitte mit Iridektomie (kombinierte Extraktion) 400

Seite

I. Akt. Führung des Schnittes 401
II. Akt. Irisausschnitt 401
III. Akt. Eröffnung der Kapsel 404
IV. Akt. Austreibung des Stars 405
V. Akt. Säuberung der Wunde 405
Verband nach den Lappenextraktionen 405
Üble Zufälle während der Operation 406
Nachbehandlung 418
Störungen im Heilungsverlaufe 421
Nachkrankheiten der Staroperationen 427
Anzeigen der Lappenextraktionen 438
Nähere Besprechung der einzelnen Akte 439
Maßnahmen an den Lidern 439
Festhalten des Augapfels 441
Schnittführung 442
Irisausschneidung 451
a) Allgemeines 451
b) Art der Ausführung 468
c) Zeitpunkt der Vornahme der Iridektomie 474
d) Maßnahmen zur Verhütung des Irisvorfalles bei der einfachen Extraktion 477
Wundnaht 479
Deckung des kornealen Starschnittes mit einem doppeltgestielten Bindehautlappen 482
Periphere Iridotomie und Iridektomie 483
Kapseleröffnung 484
Eröffnung der Linsenkapsel vor dem Schnitt 488
Eröffnung der Linsenkapsel gleichzeitig mit dem Schnitt 489
Periphere Kapselspaltung 492
Entfernung eines Stückes der vorderen Kapsel 495
Glaskörperrhexis 497
Entbindung der Linse 499
Wundsäuberung 505
Ausspülung der Kammer 507
Andere Ausführungen der Extraktion 517
Ausführung des Extraktionsverfahrens von Angelucci 517
Würdigung und Anzeigen 518
Extraktionen mit in zwei Ebenen liegendem Starschnitt 518
Ausführung der Staraustreibung mit konkav gestütztem Lappenschnitt nach Schulek 518
Ausführung der Extraktion nach Plehn 519
Ausführung der Extraktion nach L. Müller 520
Verfahren von Bourgeois mit lateraler Schnittlage 521
Würdigung und Anzeigen 522
Ausführung der Extraktion nach Wenzel-Wecker 522
Anzeigen und Würdigung des Verfahrens 523
Ausführung der Linsenextraktion in der geschlossenen Kapsel nach Pagenstecher 524
Anzeigen dieses Verfahrens 525

Seite

Gegenanzeigen und Würdigung des Verfahrens 526
Bemerkungen über die Extraktion in der geschlossenen Kapsel 528
Jacobsons Verfahren der retroiridischen Extraktion in der Kapsel 534
Verfahren der skleralen, retroiridischen Extraktion in der Kapsel von Heddaeus 535
Ausführung der subkonjunktivalen Extraktion mit Bindehauttasche von W. Czermak 537
A. Ohne Irisausschnitt, nach unten 537
1. Akt. Führung des Kammerschnittes und Bildung der Bindehauttasche 537
a) Einstich mit dem Graefemesser 537
b) Bildung der Bindehauttasche 539
c) Führung des Scherenschnittes 540
2. Akt. Eröffnung der Linsenkapsel 541
3. Akt. Austreibung der Linse und Wundsäuberung 541
4. Akt. Naht der Bindehautwunde 542
Nachbehandlung 544
B. Mit Irisausschnitt nach oben 544
Nachbehandlung 545
Üble Zufälle bei diesen Operationen 545
Zur Geschichte der subkonjunktivalen Extraktion 548
Würdigung des Verfahrens 550
Komplikationen im Heilungsverlaufe 552
Anzeigen 553

Über die sog. Starreife und die Reifungsoperationen 555

Über die Wahl des Operationsverfahrens im Einzelfall 567

A. Wahl des Verfahrens mit Rücksicht auf die Beschaffenheit der Linsensubstanz 567
1. Operationen bei kernlosen und kleinkernigen (weichen) Vollinsenstaren und bei reinen Kapselstaren 568
Operation des Schichtstars 569
2. Operationen beim großkernigen und harten Star 572
3. Operationen an höhergradig entarteten Linsen 573
4. Operation durchsichtiger Linsen 575
Operation der Myopie durch Beseitigung der Linse 576
Geschichtliche Vorbemerkung 576
Wert der Linsenentfernung bei hoher Myopie 579
A. Die Nachteile hoher Myopie 579
B. Zweck und Wirkung der Operation 581
C. Einwände gegen die Operation der Linsenbeseitigung 590
Operationsverfahren 598
Auswahl des Verfahrens 603
Anzeigen 607
Ein- oder beidseitige Operation 611
Vorgehen bei stärkerer Anisometropie 613
Gegenanzeigen 614
B. Wahl des Verfahrens bei Komplikationen 617
1. Komplikationen am Augapfel und Cat. complicata im engeren Sinne . . 617
Operationen bei verlagerten Linsen 619
Gesichtspunkte für die operative Behandlung des Wundstars 633

Seite

2. a) Komplikationen von seiten der Adnexe und Nachbarorgane, der Stellung und Lage des Augapfels 637

2. b) Allgemeine Komplikationen, die auf das Verhalten des Kranken bei der Operation und im Heilungsverlaufe, dann solche, die auf den Heilungsvorgang überhaupt Einfluß haben 640

Zeitpunkt der Operationen bei beidseitigem, operierbarem Star 642

Vornahme der Operation bei einseitig operationsfähigem Star, wenn das andere Auge gut sieht 643

Entfernung von Fremdkörpern aus der Linse 644

Operationen im Glaskörper und an der Netzhaut 652

Lokalisation von Fremdkörpern und Parasiten, die am Augenhintergrunde sichtbar sind, an der Außenfläche der Lederhaut 652

Fremdkörperoperationen im hinteren Augenraume (hintere Kammer, Glaskörper und Netzhaut) 659

Lokalisation ophthalmoskopisch nicht sichtbarer Fremdkörper 659

1. Fremdkörper in der hinteren Kammer 661

2. Magnetoperation 662

Geschichtliche Vorbemerkung 662

Verfahren mit dem Handmagneten von Hirschberg 665

Ausführung der Extraktion mit dem Meridionalschnitt (Hirschberg) 667

Nachbehandlung, Erfolge und Mißerfolge 669

Verfahren mit Haabs Riesenmagneten 670

Ausführung der Eisensplitterextraktion mit dem Riesenmagneten nach Haab 672

Verfahren mit Mellingers Innenpolmagneten 677

Erfolge und Mißerfolge der Operationen mit dem Riesenmagneten . . 679

Wahl des Verfahrens und Anzeigen der Magnetoperation 681

3. Ausziehung nicht magnetisierbarer Fremdkörper 684

Ausführung der Fremdkörperextraktion aus dem Glaskörper von M. Sachs 687

Operationen von Schmarotzern im Glaskörper und unter der Netzhaut 692

Ausführung der Ausziehung der Zystizerken durch den Meridionalschnitt 693

Voraussage, Erfolge und Mißerfolge der Operation 696

Operationen bei Netzhautabhebung 699

Ausführung der einfachen Punktion der Netzhautablösung durch die Sklera 704

Ausführung der punktförmigen Kauterisation der Sklera 706

Ausführung von Deutschmanns Netzhautglaskörperdurchschneidung 708

Ausführung der Einspritzung von Kaninchen- oder Kalbsglaskörper nach Deutschmann 710

Ausführung der Lederhautresektion von L. Müller 712

Indikationen zur operativen Behandlung der Netzhautablösung 714

Diszission von Glaskörpermembranen 717

Sechstes Hauptstück.

Augapfel-Operationen.

Allgemeines über die Augapfel-Operationen.

Über die Vorbereitungen, die mit dem Kranken und sonst noch zu treffen sind, über die aseptischen Maßnahmen, die Lagerung des Kranken bei der Operation, seine Bekleidung, über die Stellung des Operationsbettes (-tisches), des Operateurs und seiner Gehilfen während der Operation, über die Beleuchtung, über die Aufstellung der Gebrauchsgegenstände, die Betäubung, teilweise über die Blutstillung und Nachbehandlung war schon im II. und III. Hauptstück die Rede. Es erübrigt nur noch über einige Punkte zu sprechen, die sich insonderheit auf die Augapfel-Operationen beziehen. Sie betreffen einesteils das Festhalten der Lider und des Augapfels und die Blutstillung bei Augapfel-Operationen, anderenteils die allgemeinen Grundsätze, die bei allen den Augapfel eröffnenden Schnitten zu beobachten sind, und die Verhältnisse der Wundheilung, endlich die Nachbehandlung.

Vorher sei noch folgendes hervorgehoben: Da der Kranke bei Augapfel-Operationen meist nicht betäubt wird und bei vielen Eingriffen auf seine Mitwirkung gerechnet wird, so muß bei solchen Operationen insbesondere vollständige Ruhe und geräuschloses Zusammenwirken aller bei der Operation tätigen Personen herrschen, die alle ihre Aufgabe gut kennen und ohne Störung verrichten müssen. Die Leitung der Operation muß streng und auch in allen Einzelheiten vom Operateur allein geführt werden. Niemand hat während der Operation mit dem Kranken zu sprechen, alle Anordnungen trifft der Operateur allein. Es kommt sonst leicht zu den Kranken verwirrenden Widersprüchen in den ihm erteilten Anordnungen, die auch einen Operationsakt stören können. Jeder von den Gehilfen hat nur der ihm obliegenden Aufgabe seine Aufmerksamkeit zu schenken und nicht anderweitig helfend eingreifen zu wollen. So ist z. B. der den Kopf haltende Gehilfe leicht versucht, bei der Operation selbst irgendwie mithelfen zu wollen, z. B. das Lid zu heben u. dgl. Das muß strengstens hintangehalten werden.

Ebenso muß aber auch der Kranke darüber belehrt sein, daß er keine Erwiderungen auf erteilte Anordnungen geben darf, daß er überhaupt nur auf direkte Frage hin zu sprechen hat.

Damit der Kranke bei der Operation nicht den Atem anhält und dann die Lider zusammenpreßt oder alle Gesichts- und Nackenmuskeln krampfhaft anspannt, läßt man ihn den Mund etwas öffnen und so atmen.

1. Festhaltung der Lider.

Die Lider werden mit den Fingern oder mit Instrumenten („Lidhaltern") geöffnet erhalten.

a) Die schonendste und für den Kranken am wenigsten belästigende Art ist das Festhalten mit den Fingern. Es hat auch den Vorteil, daß man jederzeit während der Operation rasch die Lider schließen kann, z. B. wenn der Operateur von einem Akt zum anderen übergeht, wenn irgend eine Gefährdung des Operationsverlaufes durch starkes Pressen des Kranken eintritt. Der wiederholte Lidschluß während der Operation verhindert auch, wenn diese etwas länger dauert, das Eintrocknen der Hornhaut, was besonders bei kokainisierten Augen leicht eintritt.

Es erfordert aber dies Verfahren einen geschickten Gehilfen, der die nötige Übung hat. Es dürfen ihm die Lider nicht entgleiten und er darf keinen Druck auf den Augapfel ausüben.

Unbequem ist es nur, wenn ein Auge sehr tief liegt, weil dann das obere Lid nicht für alle Fälle genügend hinaufgezogen werden kann, da die äußere Lidbrücke sehr stark vorspringt und den Operateur der Finger des Assistenten, der noch über den Augenhöhlenrand ein Stück nach hinten gelegt ist, behindert, besonders bei jenen Akten, wo Instrumente von oben in lotrechter Richtung herabgeschoben werden müssen (Lanze, Iris, Kapselpinzette). Ein weiterer Nachteil liegt darin, daß der Gehilfe, der die Lider hält, keine andere Hilfeleistung vollführen kann. Man braucht also noch einen, der aber doch durch den die Lider haltenden etwas behindert wird.

Diese Art des Festhaltens der Lider eignet sich also besonders für jene Fälle von Augapfel-Operationen, die kurz dauern und wo der Gehilfe nur sehr wenig oder gar nicht in die Operation einzugreifen hat, aber andererseits die Möglichkeit, das Auge recht rasch jederzeit schließen zu können, erwünscht ist. Das trifft alles bei der Extraktion des grauen Stares und noch einigen Operationen zu.

Es wird dieses Verfahren auch bei derselben Operation mit einem anderen kombiniert, indem z. B. die Führung des Schnittes unter Festhaltung der Lider mit dem Sperrelevateur verrichtet, dann aber der Lidhalter entfernt und für die weiteren Akte das Halten mit den Fingern besorgt wird.

Um die Lider mit den Fingern festzuhalten, gehe man folgendermaßen vor:

Der Kranke schließt die Lidspalte wie zum Schlafen leicht. Der Gehilfe benutzt, wenn er zur linken Seite des Kranken steht, zum Halten des oberen Lides den Daumen oder Zeigefinger der rechten Hand. Die zum Halten der Lider benutzten Finger werden vorher am dritten Gliede mit einem Stückchen Gaze umwickelt. Dadurch kann das Entgleiten der Lider ganz verhindert werden, das während eines Operationsaktes leicht verhängnisvoll werden könnte.

Wären Fingerballen und Lidhaut immer völlig trocken, dann wäre diese Vorsicht unnötig. Allein entweder die Hände des Gehilfen sind oder werden naß, oder die Lider sind es, und zwar von den Spülflüssigkeiten, von den Tränen, vom Schweiß, oder sie sind fettig.

Der Gehilfe legt nun den Finger, womit er ein Lid emporziehen will, so in der Mitte des Lides auf, daß der Fingerballen auf der Lidspalte, die Spitze also auf dem anderen Lid liegt. Indem er nun den Finger langsam gegen die Peripherie zurückzieht, übt er mit dem zweiten Gliede des Fingers einen sanften Druck gegen den Augenhöhlenrand und läßt dabei den Finger so weit auf der Lidfläche zurückgleiten, daß, sobald der Lidrand zum Augenhöhlenrande gelangt ist, der Rand seiner Fingerspitze den Lidrand kaum überragt.

Dort drückt er dann mit dem Ballen das Lid gegen den Augenhöhlenrand (niemals gegen den Augapfel!).

Man nimmt gewöhnlich, weil es bequemer ist, zuerst das obere und dann das untere Lid. Wenn aber ein längerer, die Kammer eröffnender Schnitt im oberen Teile der Hornhaut oder des Lederhautbordes liegt, dann muß stets zuerst das untere Lid abgezogen werden, ehe man das obere hinaufzieht, weil sonst die Wunde aufklafft und innere Teile vorfallen können. Es gilt das vornehmlich für die Staroperation mit großem Lappenschnitt.

b) Dem Halten mit den Fingern kommt am nächsten das mit den Lidhaltern von Desmarres (Fig. 50, I. Bd., S. 28). Man benutzt dazu breitere und schmälere. Handelt es sich um Operationen an der Hornhaut und im Lederhautbord, dann sind schmälere angenehmer.

Die Lidhalter von Desmarres haben den Vorteil, daß ihre Platte den Lidrand mit den Wimpern ganz bedeckt. Andererseits sind sie aber bei der Handhabung der Fixationspinzette und beim vertikalen Einführen von Instrumenten in die vordere Kammer etwas hinderlich (besonders für die Lanze), wenn der Kranke nicht sehr ausgiebige Bewegungen mit seinem Auge macht. Bei sehr tiefliegenden Augen sind sie, besonders am oberen Lide, kaum zu gebrauchen, weil man die Griffe viel zu steil halten muß.

Um einen Lidhalter von Desmarres einzulegen, zieht man das Lid mit dem Finger etwas vom Augapfel ab, legt den umgebogenen Teil der Platte hinter den Lidrand und zieht dann das Lid in der Richtung nach der Peripherie und vorn kräftig ab. Dabei hat man auf zwei Punkte zu achten. Erstens darf man den Griff nicht zu steil halten, weil man sich sonst bei starkem Andrängen gegen die Peripherie am Augenhöhlenrande fängt und dann trotz starken, den Kranken schmerzhaften Zuges die Lidspalte nicht genügend weit aufbringt. Zweitens darf der Griff nicht zu flach gehalten, insbesondere nicht so gehandhabt werden, daß sein Stiel sich des Augenhöhlenrandes als Hypomochlion bedient. Dadurch hebt sich nämlich die Platte zu stark nach vorn ab und das Lid gleitet von der zu schief liegenden Platte ab.

Sowohl beim Halten der Lider mit den Fingern als bei dem mit den Lidhaltern von Desmarres sind bei richtiger Handhabung die Lider vom Augapfel völlig abgehoben. Es wird somit kein Druck von den Lidern auf den Augapfel, auch bei kräftigen Zusammenziehungen ihres Kreismuskels ausgeübt, und zwar auch nicht mit den peripheren Teilen der Lider.

c) Die Sperrlidhalter ersetzen einen Gehilfen. Doch haben sie den Nachteil, daß sie nur die Lidspalte öffnen, aber die Lider nicht vom Augapfel abheben, folglich den Druck des Kreismuskels aufs Auge, den er mit seinen peripheren Anteilen ausüben kann, nicht ausschalten. Schließlich wirkt noch ihr eigenes Gewicht als Vermehrung dieses Druckes. Man kann sich von diesen Umständen leicht überzeugen, wenn man bei einem Auge, das nach dem Starschnitt seine normale Wölbung behalten hat, den Sperrlidhalter faßt und emporzieht. Bei vielen Augen sinkt sofort die Hornhaut ein.

Insbesondere wirken bei etwas mehr vorstehenden Augen die peripheren Anteile des Kreismuskels — zum Nachteil der Operation — kräftig auf den Augapfel ein. Viel geringer ist diese Einwirkung bei tiefliegenden Augen. Man kann sich dort, wo der Liddruck den Verlauf der Operation stören könnte, dadurch helfen, daß der Gehilfe den Sperrlidhalter an seinem Verbindungsstücke faßt und nach vorn hebt. Dadurch hebt er mit ihm die Lider vom Augapfel ab.

Die Sperrlidhalter sind dort, wo das Augapfelinnere eröffnet wird, am besten anzuwenden, wenn die Augäpfel klein und tiefliegend sind.

Sperrelevateure haben aber noch einen anderen, sehr wichtigen Nachteil. Wie immer ihre Bauart ist — und sei sie noch so einfach —, es kann an dem Mechanismus eine Störung eintreten, so daß in dem Augenblick, wo wir den Lidhalter möglichst rasch entfernen möchten, die Einrichtung versagt und der Lidhalter nicht herauszubringen ist. Es gibt nichts Peinlicheres für den Operateur und Gefährlicheres für den Kranken, als dieses Ereignis.

Iris-, Linsen- und Glaskörpervorfall kann auf diese Weise zustande kommen.

Der Sperrelevateur wird in folgender Weise angelegt: Man zieht mit dem Finger der einen Hand das obere Lid etwas empor, während man den Kranken anweist, hinabzublicken. Sobald der Lidrand vom Augapfel abgehoben ist, schiebt man die Zähne (oder Drahtschlinge oder Platte) des oberen Armendes des Lidhalters, dessen Arme geschlossen gehalten werden, darunter und läßt das Lid mit dem Finger los. Nun fordert man den Kranken auf, hinaufzublicken, zieht das untere Lid mit dem Finger etwas ab und legt hier die Zähne ein. Man läßt das untere Lid los, die Lidspalte ist geschlossen, der Lidhalter liegt aber bereits richtig. Nun fordert man den Kranken auf, die Lidspalte zu öffnen. Die federnden Armenden rücken mit den Lidern auseinander und man schließt, wenn die Lidspalte genügend weit offen ist, die Sperre. Öffnet der Kranke nicht genügend weit, dann spreizt man die Arme des Lidhalters mit den Fingern mehr auseinander und sperrt sodann.

Die besten Lidhalter, die ich kenne, sind die von Mellinger[1]) angegebenen, wenn eine kleine Abänderung an ihnen angebracht wird.

Sie haben eine geradezu genial einfache Konstruktion; kein Schloß, keine Schraube als Sperrvorrichtung, sondern automatische Sperre durch den Druck des Lidschlusses. Alles glatt, leicht zerlegbar, also hervorragend aseptisch. Sie sind ungemein leicht rein zu halten. Sehr angenehm für den Kranken sind auch die platten Haken.

Aber sie haben einen großen Fehler, der sich allerdings leicht beseitigen läßt. Wenn der Lidhalter offen ist und wird an seinen Lidenden zusammengedrückt — also wenn der Kranke stark preßt, dann ist man nicht imstande, ihn zu schließen. So ist es mir einige Male geschehen, daß ich bei Staroperationen den Lidhalter bei drohendem Glaskörpervorfall nicht herausnehmen konnte, weil er durchaus nicht zuging.

Die Schuld daran trägt die Form der Zähnchen an der Zahnstange. Ihre kurze Seite fällt senkrecht (wie bei einer Säge) ab. Diese Zähne bewirken die Sperrung. Will man nun den beweglichen Arm niederdrücken, dann stemmt sich die kurze Seite des Zahnes gegen die kurze Platte, durch die die Zahnstange durchtritt, und kann nicht zurückgedrückt werden. Das geht aber sehr leicht, wenn diese kurze Seite der Zähne abgerundet wird, so daß die Zähne nicht diese , sondern diese Gestalt haben. Wenn man ihnen solche Form gibt, dann kann man die Lidenden bei geöffnetem Lidhälter mit der einen Hand (mit den Lidern) noch so sehr zusammendrücken, man kann trotzdem den Lidhalter ganz leicht mit der anderen Hand schließen. Die automatische Sperrung leisten aber diese abgerundeten Zähne geradeso wie die steilen.

Der Lidhalter kann übrigens ohne die Spiralfeder und ohne die Schlußschraube an der glatten Führstange auch benutzt werden, so daß er eigentlich offen ist und im äußersten Notfalle durch völliges Auseinanderziehen entfernt werden kann.

Ich benutze ihn jetzt meist so, nämlich ohne Schlußschraube, aber seit der Abänderung der Zähnchen nur mehr deshalb, weil es für den Instrumentengehilfen viel bequemer ist, wenn er ihn nicht immer zusammenschrauben muß.

---

[1]) Siehe S. 27 und Fig. 53, S. 29, 1. Bd.

2. Festhalten des Augapfels.

Zum Festhalten des Augapfels bedient man sich heutigen Tages wohl allgemein der Faßpinzetten. Für gewöhnlich solcher, die mehrere Zähnchen an jedem Armende tragen (Blömers Pinzette); doch tut es jede gewöhnliche chirurgische Faßpinzette auch. Die Zähnchen sollen jedoch nicht scharf sein, weil sie sonst die so zarte Augapfelbindehaut zerreißen.

[Ich halte die in Fig. 68, S. 32, I. Bd. abgebildete Fixationspinzette, welche an einem Arm einen, am anderen zwei unter einem Winkel von 45° angesetzte Zähne besitzt, für besonders empfehlenswert. Werden die Zähne in einem Abstand von etwa 2 *mm* voneinander auf die Bindehaut nahe dem Hornhautrande aufgesetzt, die Pinzette zuerst angedrückt und dann erst geschlossen, so faßt dieselbe nicht nur die zerreißliche Bindehaut, sondern auch die Episklera und fixiert daher den Augapfel absolut sicher.]

In den meisten Fällen setzt man die Pinzette dicht am Hornhautrande an, weil dort die Bindehaut nicht so sehr beweglich ist. Reißt einem die Bindehaut aus, dann kann man auch die Sehne eines geraden Augenmuskels durch die Bindehaut hindurch fassen, was aber doch etwas schmerzhaft ist und, wenn das Auge nach oben flieht, nicht so gut das Herabziehen ermöglicht.

In der Regel wird das Auge am unteren Ende des lotrechten Hornhautmeridians gefaßt. Davon ist natürlich abzugehen, wenn der Schnitt unten angelegt werden soll oder wenn der Operateur nicht vor dem Kranken, sondern hinter seinem Kopfe oder zu seiner Seite steht, oder wenn dem Augapfel eine Drehung nach einer Seite verliehen werden soll.

[Im allgemeinen soll die Pinzette dem Einstichpunkte des schneidenden Instrumentes diametral gegenüber angesetzt werden.]

Die Pinzette muß so gehandhabt werden, daß sie weder einen Druck, noch einen Zug auf den Augapfel nach vorn ausübt.

Sie soll den Augapfel in der Stellung, die er auf die Aufforderung des Operateurs einnimmt, bloß festhalten. Nur wenn der Kranke die Stellung nicht selbst einschlägt, muß das Auge mit der Pinzette dahingerollt werden.

Faßpinzetten mit Sperrvorrichtung sind ganz unnötig, ja können unter Umständen gefährlich werden, wenn die Sperrvorrichtung in einem entscheidenden Augenblicke, wo man schnell auslassen soll, versagt.

Unter Umständen kann es vorteilhaft erscheinen, um jede Bewegung des Augapfels unmöglich zu machen, ihn mit zwei Pinzetten durch einen Gehilfen halten zu lassen. Sie werden an beiden Enden desselben Hornhautmeridians, z. B. des wagrechten, am Hornhautrande angesetzt. Man tut das z. B. bei der Trepanation der Hornhaut.

Wenn es wünschenswert ist, keine auch noch so kleine Wunde in der Bindehaut zu machen, dann bedient man sich solcher Faßpinzetten, die

breite, aber zahnlose Armenden haben, die dazu noch mit Elfenbein- oder Hartgummistreifen gefüttert sein können. Man benutzt solche Pinzetten z. B. bei der Hornhauttätowage.

Es gibt aber Fälle, wo der Augapfel in sehr stark gedrehter Stellung erhalten werden soll (z. B. bei Entfernung eines Eisensplitters oder eines Blasenwurmes aus dem Glaskörper u. dgl.). Hierbei würden Faßpinzetten meist ausreißen und unbequem zu handhaben sein. Man bedient sich deshalb eines durch die Bindehaut gezogenen Fadens zum Halten und Lenken des Augapfels, einer sog. Kutschiernaht. Man versieht eine gewöhnliche, große und recht flache Heftnadel mit einem starken Seidenfaden von 30 *cm* Länge. Die Nadel wird dicht am Hornhautrande durch eine Bindehautfalte gestoßen, und zwar so, daß sie eine 1 *cm* breite Bindehautbrücke und noch das episklerale Gewebe mitnimmt. Die Nadel wird dann vom Faden abgezogen, dieser so weit durchgezogen, daß er an der Durchstoßstelle mit seiner Mitte liegt. Der Gehilfe nimmt dann beide Fadenenden zusammen und lenkt mit ihnen das Auge.

3. Blutstillung.

Wie schon S. 93, I. Bd. erwähnt, besorgt das Kokain in gewissem Grade, noch viel mehr das Adrenalin eine Blutstillung durch Zusammenziehung der Blutgefäße der Bindehaut und Lederhaut. Im übrigen, insbesondere bei rigiden Blutgefäßen, muß die Blutung durch Auftupfen bekämpft werden. Sehr vorteilhaft sind hierzu auf Eis gekühlte Tupfer. Um sie aseptisch zu erhalten, benutzt man ein Kesselchen aus Kupferblech, das einen Deckel hat und auf drei kurzen Füßen steht, zur Aufnahme der feuchten Kochsalztupfer, nachdem es durch Auskochen sterilisiert ist. Man stellt es in ein weites Porzellangefäß, das mit Eis gefüllt ist.

Diese auf Eis gekühlten Tupfer dienen sowohl direkt zum Auftupfen des Blutes an der Augapfelwunde, als zum Auflegen auf die Lider während der Operationspausen, was dem Kranken sehr angenehm ist.

4. Über eröffnende Schnitte im Bereiche der vorderen Kammer (korneale und korneosklerale Schnitte). [1])

Die vordere Fläche der Hornhaut ist kreisförmig oder querelliptisch begrenzt. Ihr wagrechter (querer) Durchmesser schwankt zwischen 11·9 bis 12·6 *mm*, beträgt im Mittel 12·24 *mm*; ihr lotrechter Durchmesser beträgt 9·5 bis 12·5 *mm*, also im Mittel 11 *mm*. Die hintere Fläche ist meist

[1]) Ich lehne mich im folgenden den Untersuchungen und der Darstellung v. Stellwags an, die er in seinen „Neuen Abhandlungen aus dem Gebiete der praktischen Augenheilkunde", Wien 1886, veröffentlicht und worin er diesen Stoff sehr erschöpfend behandelt hat.

kreisförmig, ihr Durchmesser beträgt 10·5 bis 12·25 *mm*, also im Mittel 11 *mm*. Ihr mittlerer Krümmungshalbmesser ward von E. Jäger auf 6·7 *mm* bestimmt.

Für praktische Zwecke kann die Hornhaut als überall gleich dicke Kugelschale betrachtet werden. Die Grenze der vorderen Hornhautfläche bildet der Rand der Bowmanschen Membran, der mit dem Limbus conjunctivae zusammenfällt — vordere Korneoskleralgrenze.

Eine durch sie gelegte Ebene, die senkrecht auf der Hornhautachse steht, heißt vordere Kornealbasis.

Die Grenze der hinteren Kornealfläche wird vom Rande der M. Descemeti gebildet, fällt also mit dem vorderen Rande des Ligamentum pectinatum (Trabeculum corneosclerale) zusammen — hintere Korneoskleralgrenze. Eine durch sie gelegte Ebene, die senkrecht auf der Hornhautachse steht und parallel zur vorderen Kornealbasis liegt, heißt hintere Kornealbasis.

Die Grenze des Hornhautgewebes gegen die Lederhaut in der ganzen Dicke des Randes bildet entweder einen nach hinten konvexen Bogen oder sie läuft mehr geradlinig vom Rande der Bowmanschen zum Rande der Descemetschen Haut.

Eine durch das vordere Ende des sog. Skleralspornes (Skleralbandes) gelegte Ebene, die parallel zur hinteren und vorderen Kornealbasis liegt, ist von einer den Pol tangierenden Ebene durchschnittlich 3·5 *mm* entfernt und durchschneidet die Lederhautoberfläche im Mittel 1·5 *mm* von der vorderen Korneoskleralgrenze entfernt.

Da der frontale Durchmesser der Linse 9·5 bis 10 *mm* beträgt, so kommt die Linse, wenn die Kammer aufgehoben ist und die Iris fehlend gedacht wird, so an die hintere Hornhautfläche zu liegen, daß die hintere Korneoskleralgrenze ringsum noch ein Stückchen vom Linsenäquator entfernt ist und daß die Durchschnittslinie der vorderen Korneoskleralgrenze mit der hinteren Kornealfläche fast genau dort liegt, wo sich der Linsenäquator befindet[1]), eigentlich noch etwas nach hinten davon.

Die Entfernung der Iriswurzel von dieser Linie beträgt ungefähr ein Drittel der Irisbreite bei enger Pupille.

Die Schnitte, mit denen wir die vordere Augenkammer eröffnen, werden mit ebenen Messern verrichtet (mit der Lanze oder mit dem Schmalmesser von v. Graefe.[2])

---

[1]) v. Arlt, Zur Anatomie des Auges. Arch. f. Ophthalm., III, Abt. 2, S. 97.

[2]) Es sind auch der Fläche nach gebogene Messer benutzt worden (Hohllanzen, Hohlmesser). Sie haben wegen der Schwierigkeit der Handhabung niemals weitere Verbreitung finden können. Für den Erfolg bestehen keine nennenswerten Unterschiede gegenüber den ebenen Messern.

Sie werden entweder ganz unverrückt in einer einzigen Ebene geführt, einfache Schnitte; oder das Messer wird um eine Achse gedreht, so daß die Schnittebene geändert wird, kombinierte Schnitte.

Im ersten Falle wird der Druck (Lanze) oder Zug (Schmalmesser) bloß in der Fläche der Klinge auf die Spitze oder Schneide geübt, oder es wird gleichzeitig ein Druck auf eine Klingenfläche wirken gelassen.

Im zweiten Falle ist die Drehungsachse des Messers bei der Lanze ihre Querachse, beim Schmalmesser die Längsachse. Der Übergang aus der Anfangsstellung kann allmählich oder plötzlich erfolgen. Die kombinierten Schnitte und jene mit Druck auf eine Klingenfläche sind von Schulek einer eingehenden Studie gewürdigt worden.[1])

An jedem die Augapfelwand durchsetzenden Schnitte unterscheidet man die äußere Wundöffnung mit ihren beiden Winkeln und Lippen, die innere Wundöffnung mit ihren beiden Lippen und Winkeln und den Wundkanal mit seinen beiden Wundflächen.

A. Was die Richtung betrifft, die die Ebene der einfachen Schnitte im Hornhaut- oder Lederhautgewebe einnimmt, so unterscheidet man zwischen linearen und Bogenschnitten (Lappenschnitten).

Ein Linearschnitt entsteht in einer Kugelschale nur, wenn er in der Ebene eines größten Kugelkreises liegt. Es müssen also vordere und hintere Wundöffnung und die Wundflächen in einer Ebene liegen, die durch den Krümmungsmittelpunkt der Hornhaut oder Lederhaut geht. Bei einem solchen Schnitte ist der Winkel, den die Schnittebene mit der Tangentialebene der äußeren Wundöffnung bildet, ein rechter.

Dieser Schnitt hat die größte denkbare Steilheit — er ist ein absoluter Steilschnitt.

Es gibt natürlich noch andere absolute Steilschnitte an einer Kugelschale, als den sog. linearen Schnitt. Auch ein durch eine Kegelfläche erzeugter Schnitt, z. B. deren Spitze im Krümmungsmittelpunkt der Kugelschale liegt, ist ein absoluter Steilschnitt. Solche Schnitte (und ihnen nahestehende) erhält man durch Druck auf die Klingenfläche, wenn das Messer sonst so gezogen wird, als wollte man einen Linearschnitt verrichten.

Alle anderen durch Ebenen erzeugten Schnitte nennen wir Bogenschnitte (Lappenschnitte). Nach der Neigung ihrer Ebene zu der Ebene des größten Kugelkreises, der durch den Mittelpunkt ihrer äußeren Wundöffnung gelegt werden kann, gibt es steile, schiefe und flache Bogenschnitte, die ohne scharfe Grenze ineinander übergehen.

Während beim absoluten Steilschnitt die Ebene des Schnittes mit der Tangentialebene der äußeren Wundöffnung einen Winkel von 90° ein-

---

[1]) Schulek, Versuche über den Hornhautschnitt. Orvosi Hetilap „Szemészet", 1894, Nr. 6.

schließt, steht sie hier schief auf dieser Ebene, so daß jeder Wundlippe ein verschiedener Winkel zur Tangentialebene zukommt, der einen ein spitzer, der anderen ein stumpfer. Beide Winkel zusammen müssen natürlich 180° ergeben. Tatsächlich haben die Wundlippen wegen einer noch zu besprechenden Erscheinung nicht genau diese Winkel, doch ist an allen mehr schief oder flach liegenden Schnitten die Zuschärfung der einen Lippe der äußeren Wundöffnung gut zu erkennen. Zur Bezeichnung der Neigung der Schnittebene will ich lieber statt des Winkels, den diese mit der Ebene des größten Kugelkreises einschließt, aus praktischen Gründen den Winkel wählen, den jene Wundlippe mit der Tangentialebene einschließt, deren Winkel kleiner ist als ein rechter. Diesen Winkel nenne ich den Lippenwinkel. Er ist um so spitzer, je flacher der Schnitt geführt ist. Man kann nun alle Schnittlagen, deren Lippenwinkel 45° und weniger beträgt, als flache bezeichnen (Flachschnitte). Jene von 90 bis 45° (exkl.) sind die steilen und schiefen Schnitte („schief" nicht im Sinne v. Stellwags[1]), und zwar kann man ihre Grenze ungefähr bei 20° annehmen.

Betrachtet man die Hornhaut von vorn und projiziert die äußere Wundöffnung von Schnittwunden vertikal auf die Ebene der Hornhautbasis, so ergeben manche Wunden eine gerade Linie, manche einen Bogen als Projektion, manche eine winkelig geknickte Linie. Man kann sie danach als geradlinige, gekrümmte und gebrochene Schnitte unterscheiden. Doch muß man sich hüten, diese geradlinigen Schnitte mit „linearen" zu verwechseln.

So erhält man z. B. einen geradlinigen Schnitt, wenn man mit dem Schmalmesser 4 *mm* über dem horizontalen Meridian einen Schnitt führt nach der Regel, wie sie Saemisch für seine Spaltung der Hornhaut angibt. Ein solcher Schnitt ist aber ein Lappenschnitt mit ziemlich spitzem Lippenwinkel, da er in einem horizontalen Parallelkreise liegt.

Ebenso sind gewisse (kombinierte) Lanzenschnitte bei der sog. einfachen „Linear"-Extraktion geradlinige, aber keine Linearschnitte; sie sind nämlich Flachschnitte, höchstens in der Mitte steil. Meist sind sie jedoch auch sogar in der Mittellinie ihres Wundkanales schief.

Andererseits gibt ein Linearschnitt in der oberen oder unteren Hälfte der Hornhaut eine Bogenlinie als Projektion, muß also von diesem Gesichtspunkte als gekrümmter Schnitt bezeichnet werden.

Wir haben uns nun noch etwas näher mit den Linear- und Flachschnitten zu beschäftigen und ihr Verhalten in Beziehung auf die Klaffungsverhältnisse der so gesetzten Wunden zu untersuchen.

Wenn im Augapfel ein Binnendruck besteht, dann bleibt bei wirklich linearen Schnitten jeder Teil der Wundränder an der Spannung der Augapfelkapsel beteiligt, und man sollte deshalb erwarten, daß die Wund-

[1]) v. Stellwag, a. a. O.

flächen eines solchen Schnittes ihrer ganzen Breite nach genau aneinander lägen.

Doch tritt infolge der elastischen Zusammenziehung des Gewebes, die in den verschiedenen Schichten der Hornhaut verschieden groß ist, stets ein Auseinanderweichen der Wundränder innerhalb der Kugelfläche ein, das jedoch mit keiner Hebung der Ränder verbunden ist.

Da die vorderste und hinterste Schichte der Hornhaut die größte Elastizität besitzen (Membrana Bowmani und Descemeti), so ziehen sich die vorderen und hinteren Schichten stärker zurück als die mittleren.

Schon beim kleinsten Linearschnitt und bei einem Binnendrucke von 5 *mm* Quecksilber zeigt sich das Auseinanderweichen der Wundlippen, das natürlich in der Mitte der Wunde am stärksten ist. Der Wundkanal gewinnt dadurch im Querschnitte eine sanduhrförmige Gestalt und die Wundflächen berühren einander nur in einem sehr schmalen Saume, entsprechend den mittleren Schichten der Wand.

Bei Schichten unter 8 *mm* Länge bleiben nach Weber[1]) die Säume bis zu einem Drucke von 40—50 *mm* in Berührung, während die äußeren Wundlippen auf 1 *mm* klaffen. Darüber hinaus weichen auch jene auseinander, es öffnet sich also die Wunde.

Es ist klar, daß bei längeren Wunden schon ein niedrigerer Druck genügt, um die sich berührenden Säume zum Auseinanderweichen zu bringen.

v. Stellwag sagt deshalb[2]): „Es liegt auf der Hand, daß das keilförmige Auseinanderweichen der Wundflächen, welches schon bei ganz geringem Glaskörperdrucke sehr auffällig ist, die bleibende Wiedervereinigung der Schnittränder wesentlich erschwert oder wenigstens verzögert, und daß mittlerweile sowohl die Einwirkung von Ansteckungsstoffen als wiederholte Wundsprengungen die günstigste Gelegenheit finden."

Eine solche sanduhrförmige Gestalt zeigen nicht bloß streng lineare, sondern alle steilen Schnitte.

Dieses Auseinanderweichen der Ränder steiler Wunden erfolgt in der Fläche und kann eben wegen dieses Umstandes durch äußere Druckkräfte nicht nur nicht verhindert, sondern wegen der dadurch eintretenden Spannungszunahme im Innern nur gesteigert werden (Druckverband). Steile Wunden setzen somit für eine rasche, feste Verklebung, wie hier vorausgeschickt werden muß, sehr ungünstige Verhältnisse, und zwar um so mehr, je länger sie sind. Ihre Neigung zum Klaffen ist eben sehr groß, wenn ihnen auch die Fähigkeit weit aufzuklaffen fehlt. Aber der letzt-

[1]) Weber, Die normale Linsenentbindung usw. Arch. f. Ophthalm., XIII, 1. Abt., S. 187.

[2]) v. Stellwag, Neue Abhandlungen usw. Wien 1886, S. 151.

genannte Umstand verhindert nicht, daß die übeln Folgen des Aufgehens einer Augapfelwunde bei ihnen leicht eintreten: Vorfall innerer beweglicher Teile und von außen kommende Infektion, weil ja ein geringes Klaffen hierfür genügt.

Die Flachschnitte durchsetzen die Augapfelwand sehr schief. Wegen ihrer bogenförmigen Gestalt tritt der vordere Wundrand über die Ebene des größten Kugelkreises, den man sich durch die äußeren Wundwinkel gelegt denken kann, hinaus, die beide Wundwinkel verbindende Sehne umgrenzt einen Lappen.

Der Wundkanal ist wegen der Neigung der Schnittebene immer länger als bei linearen Wunden, der freie Rand der zugeschärften hinteren Wundlippe ist konkav gestaltet.

Wie v. Stellwag hervorhebt, nimmt der Lappen (und zwar nur jener Teil, der zwischen der äußeren Wundöffnung und der äußeren Bogensehne liegt) an der gleichmäßigen Spannung der Augapfelwand nicht teil und wird in seiner Lage erhalten, erstens durch seine Steifigkeit, zweitens durch den auf seiner vorderen und hinteren Fläche lastenden Druck. Die Steifigkeit größerer Hornhautlappen ist jedoch nicht sehr groß.

Der Lappen kann durch überwiegenden äußeren Druck eingedrückt und durch überwiegenden inneren Druck emporgehoben werden. In diesem Falle klafft die Wunde auf.

Je größer die dem Binnendrucke ausgesetzte Fläche des Lappens ist, desto größer ist die Einwirkung des Druckes auf den Lappen. Die Größe dieser Fläche hängt von der Höhe des Bogens, den der Lappen bildet, und von der Länge des Wundkanales ab. Ein Teil der hinteren Lappenfläche, nämlich die Wundfläche, wird durch die hintere, zugeschärfte Wundlippe gedeckt. Diese vermag jedoch, da sie konkav ist, sehr hohem Binnendrucke das Gleichgewicht zu halten.

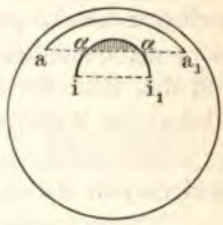

Fig. 1.
Darstellung der Lappenzone, die vom intraokulären Drucke nicht emporgehoben werden kann ($a a_1\ i i_1$).
arc $a a_1$ äußere, arc $i i_1$ innere Wundöffnung; $a a_1$ äußere, $i i_1$ innere Bogensehne.

Ein anderer Teil des ganzen Lappens kann aber überhaupt nicht emporgehoben werden, weil er an der Spannung der Augapfelwand teilnimmt. Es ist das jener Gewebsstreifen, der (in der Projektion auf die Kornealbasis) zwischen der vorderen und hinteren Bogensehne gelegen ist (Fig. 1 $a a_1\ i i_1$).

Es kann also der Binnendruck nur auf jenen Teil der Kammerfläche des Lappens hebend wirken, der dadurch zu umgrenzen ist, daß man auf der Projektion der inneren und äußeren Wundöffnung auf die Kornealbasis die Sehne der äußeren Wundöffnung zieht (Fig. 1, schraffierte Fläche $\alpha\alpha$).

Das erklärt uns, warum trotz ziemlicher Lappenbreite kurze Schnitte in den Parallelkreisebenen z. B. gar nicht durch Hebung klaffen (sie müssen dazu eine gewisse Länge haben, die 8 *mm* beträgt, wie Weber gefunden hat) und warum der Halbbogenschnitt so stark klafft, da bei ihm die beiden Bogensehnen in der Projektion zusammenfallen.

Die Quote des Binnendruckes, die auf dem Lappen lastet, ist gleich dem Flächeninhalte der erwähnten Lappenfläche, geteilt durch den Flächeninhalt der gesamten inneren Augapfelwand. Je flacher der Bogen bei sonst gleicher Länge ist, desto geringer ist die auf ihm lastende Quote des Binnendrucks und desto geringer die Neigung des Lappens zum Klaffen.

Das Klaffungsvermögen eines Lappens ist durch das Verhältnis von Bogenhöhe und Bogensehne ausdrückbar und bei höheren Lappen gewiß sehr groß. Die Klaffung erfolgt jedoch hier ganz anders als bei Linearschnitten: es ist eine Klaffung durch Hebung des Lappens, also des einen Wundrandes, der sich um die äußere Bogensehne wie ein Deckel um ein Scharnier dreht.

Wegen der höheren Elastizität der vorderen und hinteren Hornhautschichten muß auch hier an ihnen eine Zurückziehung eintreten. Der schiefen Richtung wegen ist aber trotzdem das Stück der Wundflächen, wo sie einander berühren, viel breiter als bei gleich langem Linearschnitt unter gleichem Binnendrucke. Der Umstand, daß der Lappen an seiner Basis teilnimmt an der Spannung der Wand, senkrecht hierzu aber nicht, bewirkt eine leichte Abflachung an ihm, die sich durch eine kleine Verschiebung der zugeschärften vorderen Wundlippe gegen die Peripherie hin geltend macht. Es ist das an allen Schnitten durch verheilte Flachschnitte nachzuweisen.

Eine Klaffung nach der Fläche kann aus den bekannten Gründen bei wirklichen Flachschnitten, auch bei den längsten, nicht zustande kommen.

Je steiler aber ein Bogenschnitt ist, desto mehr nähert er sich in allen Verhältnissen dem steilsten Schnitte, dem Linearschnitte.

Man muß also, wie sich aus dieser Darstellung ergibt, zwei Arten von Klaffung an Hornhautschnitten unterscheiden: 1. die Klaffung durch elastische Zurückziehung der Wundränder; 2. die Klaffung durch Hebung eines Wundrandes.

Lineare Schnitte besitzen nur die erste Art, sehr flache Schnitte nur die zweite.

Webers schon erwähnte Versuche lehren uns folgendes:

Bogenschnitte von geringer Höhe, die in einem Parallelkreise der Hornhaut geführt werden, zeigen, wenn sie unter einem Viertel des Hornhautumfanges betragen

(äußere Bogensehne 8·485 *mm* lang), selbst bei einem den normalen um das Doppelte übersteigenden Drucke keine Spur von Klaffung, beim allerhöchsten Drucke verschiebt sich nur der Lappen ganz wenig auf dem peripheren Wundrande, aber die Wunde bleibt geschlossen.

Bei Schnitten von einem Viertel an, aber noch unter einem Drittel des Hornhautumfanges, tritt eine solche Verschiebung schon bei einem dem normalen gleichen Drucke ein, aber selbst bei höchstem Drucke keine Klaffung.

Bei Schnitten von einem Drittel des Hornhautumfanges und darüber tritt schon bei einem niedrigeren als dem normalen Drucke eine Verschiebung ein und bei normalem Binnendrucke eine Hebung des Lappens, also Klaffung der Wunde.

Beim Halbbogenschnitte zeigt sich schon bei ganz niederem Binnendruck eine Verschiebung des Lappens, bei 10 *mm* Hg tritt schon Hebung des Lappens ein. Doch ist es nach meinem Dafürhalten unrichtig, zu glauben, daß die Verschiebung der Wundränder ein für den raschen Wundverschluß schädigendes Moment sei, vergleichbar mit der sanduhrförmigen Klaffung linearer Schnitte. Die Berührungsstrecke der Wundflächen ist trotzdem recht breit und nur die Klaffung durch die Hebung kann die Wundränder auseinander bringen.

Man könnte nun meinen, daß Flachschnitte von großer Bogenhöhe und Länge wegen dieser Neigung zur Klaffung durch Hebung des Lappens bei Steigerung des Binnendrucks sehr ungünstige Verhältnisse für die Heilung von Wunden setzen. Dem ist aber nicht so.

Es hat dies schon die gute Heilung des alten Lappenschnittes und von Bogenschnitten genau in der vorderen Korneoskleralgrenze gelehrt, wie sie von v. Wecker und v. Stellwag bei der Extraktion des Altersstares schon vor der Aseptik geübt wurden. Neuerdings hat die Rückkehr zum großen Lappenschnitte, der fast den halben Umfang der Hornhaut umschneidet, wieder gezeigt, daß solche Wunden sehr rasch und gut verkleben, daß Wundsprengungen bei ihnen seltener sind als bei den peripheren Linearschnitten, und daß, was Wundinfektion betrifft, überhaupt kein Unterschied in der Heilung der regelmäßigen Schnittwunden besteht, welche Gestalt sie nun auch immer haben mögen.

Die Erklärung für den raschen und festen Wundverschluß gibt die breite Fläche, mit der die Wundränder sofort verkleben. Was nun die Möglichkeit anlangt, daß die Wunde aufklafft, so ist zu bedenken, daß hierfür am lebenden, von den Lidern bedeckten Auge andere Verhältnisse bestehen als an einem herausgenommenen unbedeckten Auge.

Während die linearen Wunden, auch vom Lide bedeckt, gerade so wie unbedeckt bei zunehmender Spannung klaffen werden, weil es sich hier um Flächenklaffung handelt, liegt die Sache anders bei den Flachschnitten.

Eine Klaffung kommt bei ihnen nur durch Hebung des Lappens zustande, der der Druck des Lides entgegenwirkt. Damit sich der Lappen emporheben könne, muß außer der Verklebung der Wunde

die elastische Spannung des Lides überwunden werden und es gehört somit unter solchen Verhältnissen eine viel größere Spannungszunahme im Augapfel dazu als bei den Klaffungsversuchen, wie sie Weber angestellt hat, und als bei Linearwunden, um sie zum Klaffen zu bringen.

Wir kommen auf diese Verhältnisse bei der Besprechung der Wundsprengung und der Wundheilung noch zurück.

B. Kombinierte Schnitte entstehen, wenn die Richtung der Schnittebene während der Schnittführung wechselt.

Geschieht dies ganz allmählich, so geht die Wunde aus einer flachen in eine immer steilere oder umgekehrt aus einer steileren in eine immer flachere über.

Die Gestalt solcher Schnittflächen läßt sich theoretisch konstruieren. Doch wird sie tatsächlich anders, weil ja das Gewebe der Messerklinge je nach ihrer Breite verschieden starken Widerstand bei ihrer Wendung entgegensetzt und somit ein Flächendruck während der Schnittführung stattfindet, der zur Verziehung der Hornhaut und Abplattung führt und so die Gestalt des Schnittes abändert. Wir können uns hier auf diese verwickelten Verhältnisse nicht weiter einlassen.

Wird die Richtung der Schnittebene plötzlich geändert, so entstehen winkelig geknickte Schnittflächen, was auch an der doppelt winkeligen Knickung oder in der geradlinigen Gestalt der äußeren Wundöffnung zu erkennen ist.

Ein Beispiel für einen solchen kombinierten Schnitt bildet der von Schulek geübte Starschnitt mit konkav gestutztem Lappen.[1])

Es erübrigt noch nach diesen allgemeinen Erörterungen, kurz über die bei den Schnitten mit der Lanze und dem Schmalmesser von v. Graefe gebräuchlichen Arten ihrer Ausführung und über ihre Lage zu sprechen, wie sie den topographischen Verhältnissen des Auges und anderen Rücksichten entsprechend tatsächlich gewählt werden sollen.

I. Wir betrachten zuerst die Schnitte mit der Lanze.

Bei ihr entfällt der Ausstich; die Länge der äußeren und inneren Wundöffnung hängt von der Tiefe ab, bis zu welcher die Klinge vorgestoßen wird, von der Breite der Lanze, und die zweite auch von der Neigung der Klinge.

Die innere Wundöffnung muß immer kürzer sein als die äußere, und zwar um so mehr, je länger der Wundkanal ist.

Das könnte nur dadurch vermieden werden, daß die beiden schneidenden Kanten der Lanze in einer gewissen Entfernung von der Spitze parallel würden. Diese Gestalt ward den Lanzen auch von einzelnen Operateuren gegeben.

---

[1]) Schulek, Staraustreibung mit konkav gestutztem Lappenschnitt und rund erhaltener Pupille. Orvosi Hetilap „Szemészet", 1895, Nr. 1 und 2.

Doch haben solche Lanzen keine weitere Verbreitung in der Praxis erzielt. Soll nämlich die innere Wundöffnung lang sein, dann fehlt es in der Kammer unbedingt an Tiefe, um eine genügend spitze, derartige Lanzenklinge genug weit vorschieben zu können.

Für kurze, innere Wundöffnungen lassen sich solche Klingen allerdings leicht herstellen, doch sind sie hierfür wieder ganz unnötig, weil man die gewünschte kurze innere Öffnung auch mit der dreieckigen Lanze leicht herstellen kann und gar nichts daran liegt, daß die äußere Wundöffnung um so und so viel länger ist.

Bei der Führung der Lanze, die, was Haltung des Griffes usw. anlangt, schon im I. Bd., S. 9 und 10 besprochen ward, muß ihr Querdurchmesser stets senkrecht auf der Ebene des Einstichsmeridians stehen und parallel zu sich selbst weitergeführt werden, so daß keine Drehung der Klinge um ihre Längenachse erfolgt.

a) Einfache Schnitte.

Ein linearer Schnitt entsteht natürlich nur, wenn die Lanze in der Ebene eines größten Hornhautkreises vorgestoßen wird. Praktisch ist das nur bei sehr seichtem Einstoß möglich, und zwar gegen die Hornhautmitte zu, weil am Rande die Tiefenverhältnisse der Kammer ein sofortiges Zusammentreffen mit der Iris herbeiführen würden.

Bei solchem Schnitte sind äußere und innere Wundöffnung verhältnismäßig am wenigsten verschieden lang und einander parallel.

Wird die Lanze in der Ebene eines Parallelkreises vorgeschoben, so ist die Krümmung der äußeren und inneren Wundöffnung um so stärker, je näher am Pole dies geschieht, und der Wundkanal dabei um so länger, weil die Flachheit des Schnittes zunimmt.

Erfolgt der Vorstoß der Lanze nicht in der Ebene eines Parallelkreises, sondern mit einer Neigung der Klinge nach hinten, so daß also die Längsachse der Klinge mit dem zum Einstichspunkte gezogenen Radius einen kleineren, nach hinten offenen Winkel bildet, als die Parallelkreisebene (negative Neigung, Senkung), dann wird der Wundkanal länger, die innere Wundöffnung vom Hornhautrande entfernter, ihre Krümmung viel stärker, so daß ihre Bogensehne kleiner, ihre Bogenhöhe größer wird (Fig. 2).

Fig. 2.
Bezeichnung der Neigung der Lanzenfläche.
PP_1 Parallelkreisebene des Einstichpunktes, nach links (+) in der Figur „positive", nach rechts (—) „negative" Neigungen der Lanzenfläche.

Erfolgt der Vorstoß der Lanze in einer gegen die Parallelkreisebene des Einstichspunktes vorwärts geneigten Stellung der Klingenfläche, so daß also der Radius des Einstichspunktes mit der Längenachse der Klinge

einen größeren, nach hinten offenen Winkel einschließt, als mit der Parallelkreisebene (positive Neigung, Hebung), dann wird der Wundkanal kürzer als beim Parallelkreisschnitt, die Wundwinkel liegen näher am Hornhautrande, ihre Bogensehne ist größer, die Krümmung der hinteren Wundöffnung ist kleiner.

Bei genügend starker positiver Neigung wird der Schnitt linear; dann ist die Bogensehne am größten, die Wundwinkel dem Hornhautrande noch näher. Bei stark peripherer Schnittlage würden sie leicht schon in die Lederhaut kommen.

b) Kombinierte Schnitte.

Wird die Neigung der Klingenachse zum Radius geändert — und zwar geschieht das gewöhnlich nach dem Eindringen der Klingenspitze in die Kammer —, so gehört jede seitliche Hälfte der inneren Wundöffnung so viel verschiedenen Kreisebenen an, als Neigungswechsel der Klinge stattfanden. Aus dem früheren ergibt sich: nimmt die Neigung der Klinge nach hinten zu, dann rücken die Wundwinkel immer weiter vom Hornhautrande ab, die Krümmung nimmt zu, die Bogensehne wird viel kürzer, als sie bei unveränderter Richtung geblieben wäre.

Nimmt die Neigung der Klinge nach vorn zu, dann tritt der entgegengesetzte Erfolg ein. Die Wundwinkel nähern sich immer mehr der Hornhautgrenze, der Wundkanal wird kürzer, die Bogensehne länger. Daraus erklärt sich, daß bei solcher Neigung der Klinge während der Schnittführung geradlinig aussehende Wundöffnungen entstehen können.

Zu berücksichtigen ist die an den Wundwinkeln bei starken Wendungen herrschende Druck- und Zugwirkung aufs Gewebe, wodurch die Hornhaut abgeplattet wird. Dann aber wirkt die Lanze nicht mehr auf einer Kugelfläche, sondern auf einer ebenen, ja konkaven Fläche, so daß ganz unberechenbare Wundformen herauskommen können.

Welche anatomischen Bedingungen finden nun die Lanzenschnitte in der vorderen Kammer? Zur Erläuterung dessen mögen die folgenden vier Figuren dienen, die nach v. Stellwag gezeichnet sind, dessen Darstellung die hier gegebene größtenteils entlehnt ist.

Die Art der Ausführung eines Schnittes, was den Ort des Einstichspunktes, die Neigung und allfällige Wendung der Klinge betrifft, muß sich nach dem Bestreben richten, einerseits Verletzungen der Iris und Linse zu vermeiden, andererseits je nach dem Zwecke, einen möglichst steilen oder einen flachen Wundkanal zu erhalten, diesen nicht gar zu lang zu bekommen und, wenn Wendungen der Klinge nötig sind, diese so gering als möglich machen zu müssen.

In den folgenden schematischen Figuren bedeutet $X X_1$ die Hornhautachse, $P P_1$ die Ebene des Parallelkreises des Einstichspunktes, $L L_1$ die Ebene des größten Hornhautkreises (Linearschnitt).

Wir betrachten die Verhältnisse bei vier Einstichspunkten, die wichtig sind, nämlich: 1 *mm* hinter der vorderen Korneoskleralgrenze, in dieser in der Mitte zwischen Hornhautrand und Hornhautpol, und in der Mitte zwischen den beiden zuletzt genannten Stellen.

1. Einstichspunkt *(a)*, zirka 1 *mm* hinter der vorderen Korneoskleralgrenze (Fig. 3).

Würde die Lanze in der Richtung $S S_1$ vorgeschoben, würde sie die Hornhaut spalten und ihre hintere Fläche bloß tangieren. $P P_1$ ist die hinterste zulässige Richtung

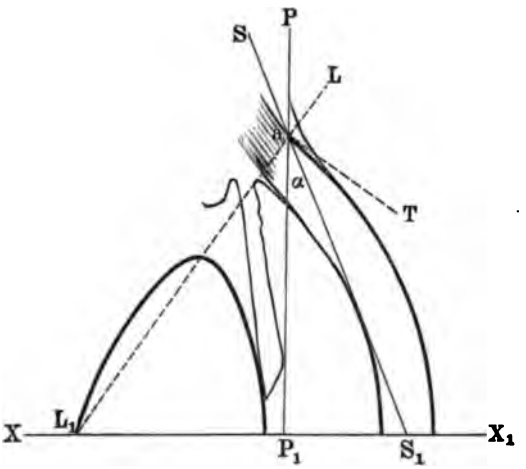

Fig. 3.

Lage des Einstichspunktes *(a)* hinter der vorderen Korneoskleralgrenze.

$X X_1$ optische Achse; $P P_1$ Parallelkreisebene; $L L_1$ größte Kreisebene (Linearschnitt); $S S_1$ vordere Grenze der Flachschnittebenen; $a T$ Tangentialebene der Einstichspunkte. $\sphericalangle \alpha$ Grenzwinkel.

des Vorstoßes der Lanze. Es ist die Ebene des in *a* liegenden Parallelkreises. $\sphericalangle \alpha$ ist der Grenzwinkel für alle Achsenneigungen der Klinge bei ihrer Vorwärtsbewegung in der Kammer. Er beträgt ungefähr 20°.

In einer zwischen $L L_1$ und $P P_1$ liegenden Richtung vorstoßend, würde man sofort in die Iris kommen oder man müßte, sobald die Lanzenspitze in die Kammer gelangt, eine ungemein starke negative Neigung mit der Klinge ausführen, um in die Richtung $P P_1$ oder eine zwischen $P P_1$ und $S S_1$ zu kommen. Das wäre bei seichten Kammern sehr schwer und mit starker Quetschung und Zerrung der Wunde verbunden.

Bei seichter Kammer kann auch die Richtung $P P_1$ nicht eingehalten werden, sondern es muß von vornherein die Lanze mit einer leichten negativen Neigung angesetzt werden. Der Wundkanal wird freilich hierdurch schon ziemlich lang.

2. Einstichspunkt *(b)* im vorderen Korneoskleralllimbus (Fig. 4).

Hier ist β der Grenzwinkel. Er liegt zwischen einer auf die Pupillenmitte zielenden Richtung $C C_1$ und einer, die die hintere Hornhautfläche nur mehr tangiert. Die negative Neigung, um aus der Parallelkreisebene nach $S S_1$ zu kommen, beträgt nur 10° ($\sphericalangle r$). Die positive Neigung, die der Klinge gegen die Parallelkreisebene zu geben ist, um gegen

die Pupillenmitte zu stoßen, ist zirka 18°. Diese Richtung ist leicht zu treffen. Doch muß, wenn der Schnitt länger werden soll, die Richtung so geändert werden, daß die Klingenspitze gegen den jenseitigen Kammerwinkel vorrückt (Richtung FF_1). Die Klinge muß also um zirka 8° ($\measuredangle \varphi$) gesenkt werden.

Die Parallelkreisebene geht ungefähr 1·5 *mm* vor der Pupillarebene vorbei. Der Wundkanal ist sehr breit (fast 1·8 *mm*).

Es kann hier auch steil eingestochen werden, weil hier die Kammer schon tiefer ist, doch muß auch hier noch nach dem Eindringen der Lanzenspitze eine ausgiebige

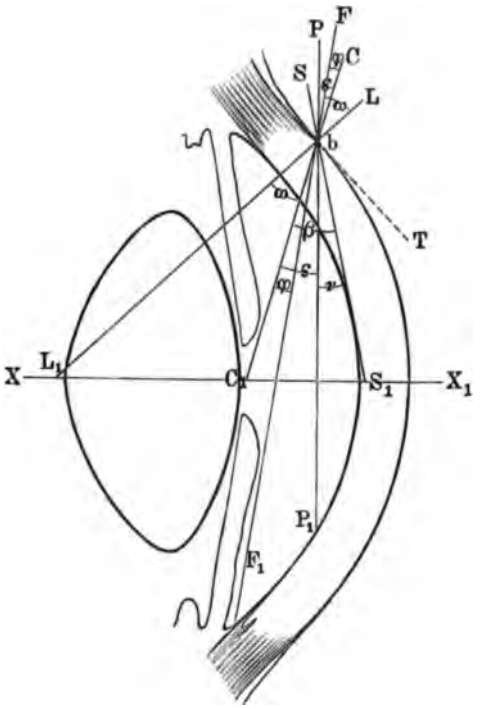

Fig. 4.

Lage des Einstichspunktes *(b)* der Lanze in der vorderen Korneoskleralgrenze.

XX_1 optische Achse; PP_1 Parallelkreisebene; LL_1 größte Kreisebene (Linearschnitt); CC_1 Schnittebene, deren Richtung aufs Pupillenzentrum geht; SS_1 Schnittebene, die die hintere Kornealfläche tangiert, zwischen ihnen $\measuredangle \beta$ Grenzwinkel; FF_1 Schnittebene, gegen den jenseitigen Kammerfalz gerichtet; $\measuredangle \varrho$ Winkel zwischen PP_1 und CC_1; $\measuredangle \varphi$ Winkel zwischen CC_1 und FF_1; $\measuredangle v$ Winkel zwischen PP_1 und SS_1; $\measuredangle \omega$ Winkel zwischen LL_1 und CC_1.

negative Neigung der Lanzenklinge verrichtet werden, wodurch die Krümmung und Unregelmäßigkeit der inneren Wunde steigt und starke Quetschung des Gewebes erfolgt.

3. Einstichpunkt *(c)* in der Mitte zwischen Hornhautrand und halber Hornhautbreite. Grenzwinkel ist γ (30°) (Fig. 5).

Um keinen zu breiten Wundkanal zu bekommen, sticht man in der Richtung CC_1 aufs Pupillenzentrum ein, muß aber, wenn längerer Schnitt erforderlich ist, die Klinge senken, allenfalls bis FF_1 (um 15°). Die Parallelkreisebene eröffnet gerade noch die vordere Kammer.

Steiler einzugehen als in der Richtung $C C_1$ empfiehlt sich auch hier nicht, weil die Wendung noch sehr ausgiebig sein muß.

4. Einstichspunkt *(d)* genau in der Mitte zwischen Hornhautpol und Rand.

Die Parallelkreisebene $P P_1$ liegt ganz im Hornhautgewebe. $S S_1$ tangiert die hintere Hornhautfläche, ist um $\sphericalangle \sigma$ (zirka 10°) gegen $P P'$ geneigt (Fig. 6).

Grenzwinkel für längere Schnitte δ (zirka 30°). Die Richtung $M M_1$ geht auf die Mitte der Irisbreite auf der anderen Seite (Pupillarrand einer durch Atropin erweiterten Pupille).

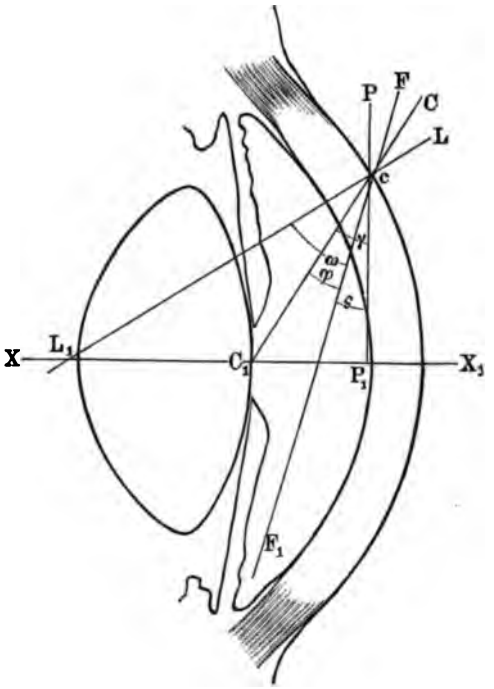

Fig. 5.

Lage des Einstichspunktes der Lanze *(c)* in der Mitte zwischen Hornhautrand und halber Hornhautbreite (ungefähr 1·5 Millimeter) vor der vorderen Korneoskleralgrenze.

$X X_1$ optische Achse; $P P_1$ Parallelkreisebene; $L L_1$ Linearschnitt; $C C_1$ Schnitt aufs Pupillenzentrum; $F F_1$ Schnitt in den jenseitigen Kammerfalz gerichtet; $\sphericalangle \gamma$ zwischen $C C_1$ und $P P_1$ Grenswinkel; $\sphericalangle \omega$ Winkel zwischen $L L_1$ und $F F_1$; $\sphericalangle \varphi$ Winkel zwischen $C C_1$ und $F F_1$; $\sphericalangle \varrho$ Winkel zwischen $F F_1$ und $P P_1$.

Bei negativer Neigung um 8° kommt die Lanze dann in die Richtung $F F_1$ gegen den jenseitigen Kammerwinkel.

Steilere Schnitte als $M M_1$ sind hier wegen Tiefe der Kammer, wenn sie nur kurz sein sollen, möglich (zwischen $L L_1$ und $M M_1$).

Aus dem Dargelegten wird es erklärlich, daß beim Einstich und Vorstoß der Lanze sehr viele Neigungen und Neigungswechsel vorgenommen werden können. Das hat zur Folge, daß in der Länge, Lage und Krümmung

der inneren und äußeren Wundöffnung und des Wundkanales große Verschiedenheiten bestehen.

Im allgemeinen liegen bei den Lanzenschnitten die inneren Wundöffnungen ziemlich weit zentralwärts und sind wesentlich kürzer als die äußere Wundöffnung. Bei mehrfacher Neigung der Klingenfläche kommen oft geradlinige Wunden zustande.

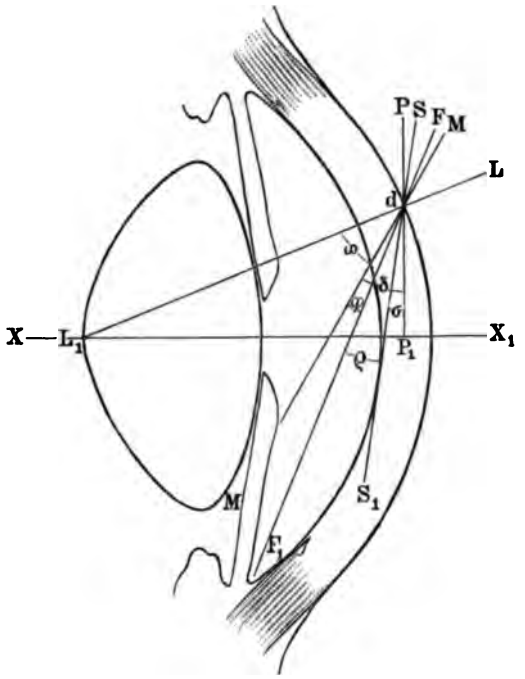

Fig. 6.

Lage des Einstichspunktes der Lanze *(d)* in der Mitte zwischen Hornhautpol und Rand.

XX_1 Optische Achse; PP_1 Parallelkreisebene; LL_1 Linearschnittebene; SS_1 Schnittebene, die die hintere Hornhautfläche tangiert; FF_1 Schnittebene gegen den jenseitigen Kammerfalz; MM Schnittebene gegen die Irismitte gerichtet; $\sphericalangle\delta$ Grenzwinkel für längere Schnitte; $\sphericalangle\omega$ Winkel zwischen LL_1 und MM_1; $\sphericalangle\varphi$ Winkel zwischen MM_1 und FF_1; $\sphericalangle\varrho$ Winkel zwischen FF_1 und SS_1; $\sphericalangle\sigma$ Winkel zwischen SS_1 und PP_1.

Steile Einschnitte in die Peripherie sind weniger vorteilhaft als mehr flache, weil sie wegen der Enge des Kammerwinkels hernach sehr starke Wendungen der Spitze nach vorne erfordern, was bewirkt, daß die Winkel der inneren Wundöffnung vom Rande des Ligamentum pectinatum weit zentralwärts abrücken.

Die Stelle der inneren Wundöffnung ist, wenn sie in der durchsichtigen Hornhaut liegt, leicht während des Schnittes zu erkennen, weil der in und außer der Kammer liegende Klingenteil vollständig blank spiegelt,

während der im Gewebe liegende Abschnitt wie von einem zarten Hauch bedeckt aussieht.

II. Von den Starmessern im engeren Sinne gibt es zweierlei: breite, dreieckige, deren Typus durch das Messer von Beer, und schmale, deren Typus durch das Messer von v. Graefe dargestellt wird.

Diese Messer werden im Bereiche der Kammer ein- und dann wieder ausgestochen, wonach erst der Schnitt vollendet wird.

Für den Ein- und Ausstichskanal verhalten sie sich wie der Achse nach halbierte Lanzen: diese Kanäle verhalten sich demnach wie die seitlichen Hälften des Einstichskanales der Lanzen.[1])

Das Schmalmesser von v. Graefe kann allerdings auch noch so gebraucht werden, daß nur der Einstich und kein Ausstich gemacht wird. Der Schnitt wird dann dadurch vergrößert, daß man mit der Schneide mit kurzen Zügen hin- und hergeht und so den Schnitt nach dieser Seite hin erweitert.[2]) Die Spitze darf nur ganz wenig in die Kammer vorgeschoben werden.

Von den breiten, dreieckigen Starmessern soll hier nicht weiter die Rede sein. Sie sind seit der Erfindung des Schmalmessers ziemlich aufgegeben worden und wenn auch von einzelnen Operateuren neuerdings, der Rückkehr zum alten Lappenschnitt zuliebe, der Versuch gemacht worden ist, sie, wenn auch mit geringerer Breite, wieder einzuführen, so haben sie sich bisher doch nicht allgemein eingebürgert und werden es wohl auch in Zukunft nicht. Das Schmalmesser gestattet eine viel feinere und mannigfachere Handhabung.

Der Hauptnachteil der breiten, dreieckigen Klingen besteht nämlich darin, daß es unmöglich ist, nach dem Einstiche die der Klingenachse gegebene Neigung in irgendwie nennenswertem Grade zu ändern, da, abgesehen von der Quetschung des Gewebes, hierdurch das Kammerwasser wenigstens teilweise zum Abflusse gebracht und auf diese Weise die Reinheit der folgenden Akte gefährdet wird.

Ebenso ist eine Änderung der Neigung der Klingenfläche nur in geringem Maße möglich. Sie erfordern also eine höchst genaue Führung und trotzdem fallen die Schnitte, besonders was Länge des Wundkanales und Länge und Krümmung der inneren Wundöffnung anlangt, auch bei sehr geübten Operateuren ungemein verschieden aus, wie die von v. Stellwag (a. a. O.) mitgeteilten Befunde überzeugend dartun.

Wie bei den Lanzen, so gilt es auch bei den Schmalmessern, zu denen wir nun übergehen, als Regel, Ein- und Ausstichspunkt so zu legen, daß sie in demselben Parallelkreise liegen, also ihre Verbindungslinie nicht schräg steht.

Schrägstellungen der Lappengrundlinie beeinflussen nämlich den Austritt des Stares ungünstig, indem sich der Starkern an dem der Hornhautmitte näheren Schenkel anstemmt. Sie führen also zu einer Erschwerung

[1]) v. Stellwag, a. a. O. S. 236.

[2]) Dehenne, De quelques modifications apportées à la pratique de l'iridectomie etc. Ann. d'ocul., T. C (1888), pag. 120.

des Staraustrittes, die leicht einen Glaskörpervorfall durch ungleichmäßige Anspannung der Zonula und Hyaloidea bei Erhöhung des Druckes veranlassen kann. Auch wenn der Schnitt zu anderen Zwecken gemacht wird, z. B. bei einer Iridektomie, ergeben sich Ungleichmäßigkeiten in der Gestalt des Colobomes usw.

Mit den Schmalmessern lassen sich, je nachdem sie in einem Parallelkreis oder unter einer bestimmten Neigung dazu von vornherein geführt werden, alle Arten von Linear-, Steil-, Schief- und Flachschnitten ausführen, ferner der Schnittebene während des Vordringens allmählich oder rasch eine andere Neigung geben, die bis zu 90° von der ursprünglichen Lage verschieden sein kann.

Die Schnitte liegen mit ihrer vorderen Wundöffnung entweder im Skleralborde (korneosklerale Schnitte) oder in der vorderen Korneoskleralgrenze oder endlich ganz in der durchsichtigen Hornhaut.

Für den Ein- und Ausstich gilt dasselbe wie für Lanzenwunden. Je mehr die Klinge beim Einstich so geneigt wird, daß ihre Spitze nach vorn gewendet ist (nach hinten beim Ausstich), desto länger ist der Wundkanal, desto weiter ab vom Hornhautrande liegt die innere Wundöffnung, die sich infolgedessen stark verkleinert. Wird die Klingenspitze stark nach hinten gewendet, dann liegt die innere Wundöffnung des Einstiches freilich stark peripher, aber das Messer muß beim Durchführen durch die Kammer stark nach vorn gewendet werden, um an der Konvexität der Iris vorbeizukommen. Soll nun nicht ein starker Druck auf Iris und Linse ausgeübt werden, was schon wegen des Weiterschneidens untunlich ist, da sonst die Iris vors Messer fällt, so muß an einem ganz unsymmetrischen Punkte ausgestochen werden, wodurch die innere Wundöffnung schräg wird.

Liegt der Schnitt in der Ebene eines größten Hornhautkreises, ist also linear, dann ist der Unterschied zwischen der inneren und äußeren Wundöffnung aufs kleinste gebracht, doch nicht ganz aufgehoben, weil, wenn auch der Einstich in senkrechter Richtung gemacht wurde, doch der Ausstich in flacher Richtung erfolgen muß. Für Linearschnitte, deren innere Wundöffnung wenigstens 9·5 *mm* Länge haben soll, ist schon in einem Abstande von 4 *mm* vom Zentrum der Hornhaut kein Platz mehr im Hornhautgewebe.[1]) Es könnten streng lineare Schnitte von solcher Länge noch weiter in der Peripherie nur dadurch erreicht werden, daß die Wundwinkel der inneren Wundöffnung bereits in der Lederhaut lägen, was nicht statthaft erscheint. Der Schnitt darf über den Ansatzpunkt des Trabeculum corneosclerale am Skleralsporn nicht herausgeführt werden.

---

[1]) Vgl. v. Stellwag, a. a. O. S. 202.

Alle die sog. Linearschnitte in der Hornhautperipherie und im Skleralbande, deren innere Wundöffnung der genannten Größe mehr weniger gleichkommt, sind in der Tat nichts als mehr weniger steile Lappenschnitte mit geringer Bogenhöhe.

Liegt die Schnittebene in einem Parallelkreise, so werden die Kreisbögen, in denen die äußere und innere Wundöffnung liegen (Fig. 7), immer größer, je peripherer der Schnitt gelegt wird. Dabei nimmt auch die Flachheit der Schnitte immer mehr ab. Immerhin haben die Schnitte in den Parallelkreisen der vorderen und hinteren Korneoskleralgrenze noch ungefähr 45 bis 55° Lippenwinkel.

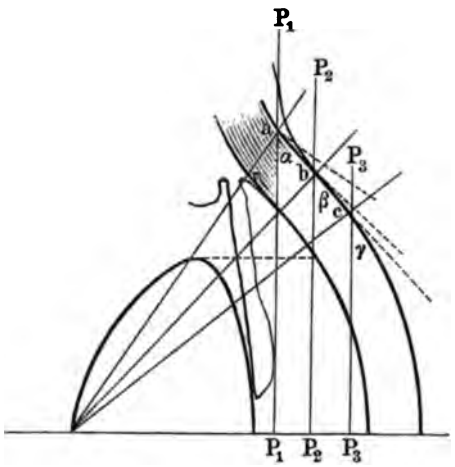

Fig. 7.
Parallelkreisebenen als Schnittebenen des Schmalmessers hinter, in und vor der Korneoskleralgrenze P_1P_1, P_2P_2, P_3P_3.
$\alpha\beta\gamma$ Lippenwinkel.

Flachschnitte, die in der Parallelkreisebene der hinteren Korneoskleralgrenze liegen, bereiten, wenn sie länger sein sollen, bereits Schwierigkeiten, weil das Messer, das nicht weit von der Pupille die Kammer passieren muß, mit der Iriskuppe zusammenstößt, auch bei normaler Kammertiefe. Bei kürzeren Schnitten kommt dieser Umstand allerdings nicht in Betracht (vgl. Fig. 7).

Völlig anstandslos gelingen Flachschnitte in der Parallelkreisebene der vorderen Korneoskleralgrenze, sogar bei etwas seichten Kammern. Sie sind technisch leicht auszuführen, weil der Limbus conjunctivae als Leitmarke dient. Solche Schnitte pflegen deshalb am regelmäßigsten auszufallen.

Ist die Kammer sehr eng, dann ist für große Flachschnitte schon in der vorderen Korneoskleralgrenze eine gewisse Schwierigkeit gegeben, die

Ausführung solcher in der hinteren Korneoskleralgrenze (Einstich 1 bis 1·5 *mm* vom Hornhautrande entfernt in dem Lederhautborde) auch bei großer Kürze fast unmöglich.

In solchen Fällen muß der Einstich mit Vorwärtsneigung der Klingenspitze verrichtet werden, ebenso der Ausstich mit starker Rückdrängung der Spitze. Dadurch wird aber, wie schon erwähnt, die innere Wundöffnung viel zentraler, kürzer und leicht unregelmäßig.

Wird nach beliebigem Ein- und Ausstiche während der Schnittführung die Messerklinge nach hinten gewendet, dann entsteht ein immer stärkerer Flachschnitt (v. Stellwags Schiefschnitt). Es nimmt dabei Höhe und Länge der inneren Wundöffnung zu, der Kreishalbmesser des Wundbogens aber ab.

Wird umgekehrt die Klinge nach vorn gewendet, dann entsteht ein immer steilerer Schnitt, der schließlich linear werden kann. Wundbogen und Höhe nehmen dabei ab, der Kreishalbmesser zu.

Ja, es kann, wenn hier in der Wendung zu weit gegangen wird, ein entgegengesetzter Lappen entstehen, der recht ungünstig für einen Staraustritt oder eine Irisausschneidung ist.

Wenn diese Wendungen der Klinge rasch vorgenommen werden, dann bekommt die Wunde an beiden Enden eine winkelig geknickte Gestalt.

Wird nach der Wendung des Messers aus der Parallelkreisebene, die der Kornealbasis parallel ist, in eine solche, die dem horizontalen Meridian der Hornhaut parallel ist, beim Weiterziehen des Messers ein Druck auf die zentrale Messerfläche geübt, dann wird das mittlere Stück der Wunde bogenförmig gegen das Hornhautzentrum, und so entsteht jener eigentümliche Schnitt, den Schulek als „konkav gestutzten Lappenschnitt“ bezeichnet[1]) und für die Starausziehung ohne Irisausschnitt empfiehlt.

v. Stellwags Untersuchungen haben ergeben, daß sich bei allen Steilschnitten in der Peripherie der Hornhaut die innere Wundöffnung sehr verschieden gestaltet, ganz unabhängig von der Gestaltung der äußeren Wundöffnung, und daß sie sehr häufig auffallend klein ausfällt, so daß sie manchem Zwecke schlecht dient (Staraustritt).

Der Grund liegt darin, daß man bei der Führung dieser Schnitte ganz aufs Augenmaß und das Gefühl in der Hand angewiesen ist, daß der Schnitt teilweise oder ganz in undurchsichtigem Gewebe liegt und daß die Achsendrehung des Messers je nach ihrer Winkelgröße, ihrer Schnelligkeit und dem Zeitpunkte, wann sie ausgeführt wird, die Gestaltung der inneren Wundöffnung und des Wundkanales in schwer berechenbarer Weise beeinflußt.

Viel günstiger liegen die Verhältnisse für periphere Flachschnitte auch von großer Länge. Äußere und innere Wundöffnung bilden konzentrische Bögen, es ist aber die Breite des Wundkanales nicht allzu groß.

[1]) Schulek, Staraustreibung mit konkav gestutztem Lappenschnitt und rund erhaltener Pupille. Orvosi Hetilap „Szemészet“, 1895, Nr. 1 u. 2.

Mit Leichtigkeit lassen sich innere Wundöffnungen von 9·5 *mm* Länge und darüber herstellen. Allerdings wird wegen Zunahme der Bogenhöhe das Klaffungsvermögen solcher Schnitte bedeutend erhöht, aber es war schon früher davon die Rede, daß das in praxi keinerlei schädlichen Einfluß auf die Wundheilung habe; solche Wunden heilen mindestens ebenso gut wie steile oder gar lineare.

Außer mit den Lanzen und Schmalmessern werden Schnitte in der Hornhaut auch mit kreisförmigen Messern, Trepanen, gesetzt. Diese Wunden sind sehr steil. Über die Art ihrer Ausführung ist das Nähere in dem Abschnitte über Hornhautpfropfung zu finden.

5. Lederhautschnitte.

Es sind hier Schnitte durch die Augapfelwand gemeint, die bis auf gewisse Fälle mindestens 6 *mm* hinter der vorderen Korneoskleralgrenze liegen. In der Zone unmittelbar um die vordere Kammer sind Skleralschnitte mit besonderer Vorsicht zu führen, wenn es sich um eine Operation mit Erhaltung des Auges handelt, weil hier der Ziliarkörper liegt.

Die Schnitte in der Lederhaut werden mit der Lanze, dem Schmalmesser und dem bauchigen Skalpell geführt. Häufig werden sie mit der Schere verlängert.

Soll nur die Lederhaut allein durchtrennt werden, ohne die ihr innen anliegenden Häute zu verletzen, dann schneidet man am besten mit einem kleinen, bauchigen Skalpell senkrecht (oder flach) ein und trennt die Lederhaut langsam und schichtweise. Sobald sich im Grunde der Wunde das dunkle Gewebe der Uvea einstellt, wird der Schnitt nur noch so weit vorsichtig mit dem Messer verlängert, bis man das Blatt einer feinen Schere, deren Spitzen abgerundet sind, einführen kann. Dazu werden die Wundränder der Lederhaut mit feinen Doppelhäkchen oder Pinzetten auseinandergezogen, das eine Scherenblatt flach eingeführt, dann so aufgestellt, daß die Klingenfläche senkrecht auf der Sklera und mit ihrer Achse in der Verlängerung der Wunde steht und hierauf der eine Wundwinkel durchtrennt, soweit, als es wünschenswert ist. Genügt hierzu ein Scherenschlag nicht, dann schiebt man das Scherenblatt wieder flach unter dem Wundwinkel vor, stellt neuerlich auf, schneidet, und so fort, bis die gewünschte Wundlänge erreicht ist. Soll der Schnitt geradlinig sein, so nimmt man eine gerade, soll er gebogen sein, eine nach der Fläche gebogene Schere. Die so erzeugten Schnitte durchtrennen die Wand senkrecht.

Auf diese Weise wird z. B. bei der Zyklodialyse nach Heine, bei der Exenteration des Augapfels u. a. vorgegangen.

Kürzere Schnitte, wo alle Augenhäute, soweit sie dicht aneinander liegen, durchtrennt werden sollen (bei subretinalem Zystizerkus, bei Fremd-

körpern oder Parasiten im Glaskörperraum), verrichtet man entweder auch mit dem bauchigen Skalpell, oder, wo es nicht auf ein so vorsichtiges, langsames Durchtrennen der Schichten ankommt, mit der Lanze oder dem Messer von v. Graefe.

Man stößt die Lanze so in die Lederhaut ein, daß die Klinge senkrecht oder flach eindringt und auf diese Weise den Glaskörperraum oder bei Abhebungen der Netzhaut den subretinalen Raum eröffnet.

In ähnlicher Weise wird das Messer von v. Graefe senkrecht eingestoßen, gewöhnlich auf 1 *cm* Tiefe. Der Schnitt wird dann durch kurze, sägende Züge verlängert.

Alle solchen Schnitte sollen in meridionaler Richtung geführt werden, weil sie dann nicht weit aufklaffen.

Man kann die Schnitte am vorderen Abschnitte so ausführen, daß das Messer gleich auch durch die Bindehaut gestoßen wird. Das tut man aber nur bei ganz kurzen Schnitten (Punktionen). Sobald die Schnitte länger sein sollen, ist es gut, die Bindehaut über der Einschnittstelle abzulösen.

Man bildet hierzu einen dreieckigen Bindehautlappen, dessen Spitze an der Hornhaut liegt. Mit ihm wird auch gleich die Tenonsche Kapsel eröffnet, so daß man nach Ablösung des Lappens die nackte Lederhaut vor sich hat. Man wählt dazu am liebsten Stellen, wo kein Muskel liegt. Müßte man gerade an einer solchen Stelle eingehen, dann müßte vorher auch der betreffende Muskel vorläufig abgelöst werden. Er wird dann nach Vollendung der Operation wieder an seinen Ansatz angenäht.

Einfacher und doch dem Zwecke, den Skleralschnitt von intakter Bindehaut bedeckt zu lassen, in gleicher Weise dienend, ist folgendes Verfahren. Man legt mit der Schere in der Bindehaut einen meridionalen Schnitt an, der etwa 3—4 *mm* von der Stelle des beabsichtigten Skleralschnittes entfernt und etwas länger ist als dieser. In gleicher Richtung wird die Tenonsche Kapsel eingeschnitten und dann samt der Bindehaut mit zweizinkigen Häkchen so zur Seite gezogen resp. von der Sklera mit kurzen Scherenschlägen abgelöst, daß die zum Skleralschnitt gewählte Stelle freiliegt. Nach Vollendung der letzteren wird die Tenonsche Kapsel und Bindehaut wieder über die Sklera gelegt und mit Seidenheften vernäht.

Bei Schnitten in der Sklera hinter der Gleicherebene müssen wohl immer ein, ja zuweilen zwei Augenmuskel vorläufig abgetrennt werden, um den Augapfel genügend weit umdrehen zu können.

Bei Schnitten sehr weit hinten, am hinteren Pole des Augapfels oder zwischen diesem und der Eintrittsstelle der Sehnerven ist die temporäre Resektion des äußeren Augenhöhlenrandes in Betracht zu ziehen. (Vgl. I. Bd., S. 399.) Dann kann man gegebenen Falles die Durchtrennung eines Augen-

muskels unterlassen. Ist sie nötig, so wird sie hinter seinem Durchtritt durch die Tenonsche Kapsel im Muskelfleisch, verrichtet.

Das hat den Vorteil, daß nicht, wie bei vorderer Durchtrennung, eine weit ausgedehnte Ablösung der Tenonschen Kapsel gerade am Umfassungsbogen der Muskel gesetzt wird, die breite Flächenverklebungen der Kapsel mit der Lederhaut und Verkürzungen der Kapsel und dadurch Stellungsänderungen und Beweglichkeitsbeschränkungen des Augapfels zur Folge haben kann.

6. Zufälle, die bei den die Kammer eröffnenden Schnitten vorkommen.

1. Hornhautkollaps.

Es kommt besonders nach längeren Schnitten und zumal bei alten, marastischen Personen vor, daß sich nach Abfluß des Kammerwassers die Hornhaut faltet und abplattet, ja trichterförmig einsinkt. Dieses Ereignis, dem man früherer Zeit eine üble Vorbedeutung zusprach, hat keine solche und verhindert nicht einmal den guten Zusammenschluß der Wundränder, sobald sich die Kammer wieder gefüllt hat.

Diese Erscheinung erklärt sich folgendermaßen: Wenn das Kammerwasser abfließt, so rückt Iris, Linse und Glaskörper nach und der Raum, der durch den Abfluß des Kammerwassers entstanden ist, muß ausgefüllt werden. Da die Bulbuswand elastisch ist und unter dem Drucke der Lider und der Muskel steht, so geschieht dies durch Verkleinerung der Bulbuskapsel. Ist aber die Augapfelwand rigid geworden, dann zieht sie sich nicht mehr zusammen und es wird infolgedessen die Hornhaut durch den äußeren Luftdruck eingedrückt. Begünstigt wird das durch tiefe Lage des Augapfels, weil hierbei Lider und Muskel wenig Druckwirkung auf den Augapfel haben, ferner durch die geringe Dicke der Greisenhornhaut und durch starke Kokainisierung, die die Elastizität der Hornhaut herabsetzen soll. Gewiß kommt auch die schwache Glaskörperspannung solcher seniler Augen hinzu.

Geringe Grade von Kollaps verschwinden, wenn die Sperrelevateure entfernt werden und sich die Lider an den Augapfel anlegen.

Ferner tritt Hornhautkollaps ein, wenn das von der Iris und der Linse gebildete Diaphragma nicht nachgiebig ist, wie das infolge von festen, zyklitischen Schwarten der Fall ist. In diesem Falle hat der Hornhautkollaps eine üble Bedeutung, weil er eben die Anwesenheit solcher derber Entzündungsprodukte hinter der Iris ankündigt.

2. Eintritt von Luft in die Kammer.

Sie stellt sich als eine oder mehrere größere oder kleinere Blasen dar, die man in der Kammer herumschieben kann. Meist kann man sie

leicht durch sanften Druck auf die Hornhaut entleeren. Bleibt eine kleine Luftblase in der Kammer zurück, so hat das übrigens nichts zu bedeuten. Sie verschwindet bald durch Absorption.

[In jüngster Zeit hat man übrigens sogar zu therapeutischen Zwecken (bei Iritis tuberculosa) absichtlich Luft in die Vorderkammer eingeblasen. Siehe II. Bd., S. 93.]

Dieser Eintritt von Luft ereignet sich, wenn bei leicht kollabierter Hornhaut die Wunde gelüftet wird, indem hierbei eine Saugwirkung stattfindet. Das tritt bei gut elastischen und unter kräftiger Lid- und Muskelwirkung stehenden Augäpfeln nie ein.

3. Blutung.

Liegt der die Kammer eröffnende Schnitt im Lederhautborde, dann tritt aus den durchschnittenen Gefäßen der Bindehaut und Lederhaut Blutung ein, die sich nach außen, unter die Bindehaut und bei Wunden, die nach obenzu liegen, auch in die Kammer ergießt, sobald die Wundlippe gelüftet wird. Im Falle, als etwas negativer Druck im Auge herrscht, also Hornhautkollaps eintritt, kann auch das Blut aus der Wundfläche in die Kammer gesaugt werden.

Nach der Durchschneidung einer normalen Iris entleert sich niemals ein Tropfen Blut, denn ihre Gefäße schließen sich sofort durch Zusammenziehung ihrer Wandungen. Ist also ein kornealer Schnitt gemacht worden, dann arbeitet man in einem ganz blutlosen Gebiete.

Anders liegt die Sache, wenn die Iris vorher erkrankt war, wenn man an Augen operiert, die an Iritis, Iridozyklitis, an Glaukom gelitten haben oder leiden.

In solchen Irides sind auch die Gefäße entartet und bluten oft sehr stark. Eine solche Blutung wird durch negativen Druck in der Kammer begünstigt, wenn z. B. nach Iridozyklitis ein festes Diaphragma besteht und eine Iridotomie versucht wird.

[Die Einträuflung von Adrenalin vor Beginn der Operation hat auf diese Blutungen natürlich keinen Einfluß. Etwas besser wirkt, vor der Durchschneidung der Iris, die Aufträuflung von Adrenalin auf die durch Aufklappen des Hornhautlappens freigelegte Iris.]

Die Blutung stört die weiteren Akte der betreffenden Operation. Weitere Nachteile hat sie an gesunden Augen nicht. Das Blut wird in einigen Tagen aufgesaugt.

Bei Augen mit erkrankter Iris usw. dauert es oft sehr lange, bis sich das Blut aufsaugt.

Es kann auch ein dickes Blutgerinnsel im Kolobom oder in einer Iridotomielücke den Anlaß zur Bildung einer Okklusivmembran abgeben.

Ferner tritt starke Blutung auch aus einer gesunden Iris ein, wenn sie irgendwie eingerissen wird, z. B. eine Iridodialysis beim Herausziehen der Iris zum Abschneiden dadurch entsteht, daß das Auge eine Fluchtbewegung macht.

Auch im hinteren Augenraume können nach Schnitten, die den Augapfel eröffnen, Blutungen auftreten. Ihre Veranlassung ist die plötzliche Verminderung des Binnendruckes. Sie treten um so leichter auf, wenn die Gefäße des Auges durch einen örtlichen oder allgemeinen Prozeß erkrankt sind, wenn die Druckverminderung eine sehr bedeutende war, wie z. B. bei Glaukomen.

Daher gehören kleine Blutaustritte in die Netzhaut beim Glaukom fast zur Regel. In Fällen, wo unmittelbar nach der Iridektomie Steinhärte des Augapfels auftritt, handelt es sich um einen massenhaften Bluterguß in den Glaskörper.

Selten sind die Fälle, wo die ganzen Eingeweide des Augapfels, Glaskörper, Netzhaut und Aderhaut durch eine stürmische Blutung aus der Wunde herausgetrieben werden [expulsive Blutung]. Ein großer Glaskörpervorfall kann den Anlaß dazu geben.

4. Eintritt der Iris in die Wunde.

Die Iris tritt entweder von selbst unmittelbar nach der Schnittführung oder noch während dieser in die Wunde, oder zu irgend einem späteren Augenblicke. Wird die Iris aus der Wunde hervorgeholt und abgetragen, so können die Kolobomschenkel in der Wunde liegen bleiben.

Daß Iristeile in der Wunde eingeklemmt sind, erkennt man erstens an vor der Wunde liegenden Iristeilen, die sich als gelblicher oder dunkler Wulst oder Hügel, der in der Mitte der Wunde, in einer oder in beiden Wundecken liegt, darstellen; zweitens ist das Irisgewebe auch nicht vor die Wunde getreten, sondern nur in die Wunde eingeklemmt, an der Verziehung der Pupille gegen die Wunde hin, wenn keine Iris ausgeschnitten ward, am Höherstehen der Sphinkterecken, wenn dies stattgefunden hat.

Wird die Iris bis zur Pupille ausgeschnitten, so bildet sich dort, wo der Pupillarrand mit dem Rande des Ausschnittes zusammentrifft, eine Ecke, die man als Sphinkterecke bezeichnet. Beide Ecken müssen gleich hoch und in jener Kreislinie liegen, die der Pupillarrand ohne den Ausschnitt bilden würde. Steht eine Ecke peripherer, dann ist der entsprechende Iristeil in die Wunde getreten. Ist die ergänzt gedachte Pupille oval, dann sind beide Kolobomschenkel teilweise in der Wunde.

Man muß sich jedoch vor einem Irrtum bewahren, wenn schon vorher durch Atrophie ovale Pupille bestand, indem man sich die Form solcher

Pupillen eigens merkt. Die Ecken sind dann häufig verschieden weit vom Hornhautrande, ohne daß Einklemmung bestünde.

Liegt die Schnittwunde ganz in der durchsichtigen Hornhaut, dann ist eine bloße Einklemmung der Iris in die hintere Wundöffnung an einer eigentümlichen leistenartigen Linie zu erkennen, die man auf der Iris ungefähr parallel zur äußeren Wundöffnung verlaufen sieht. Dabei ist die Pupille kaum merklich entrundet.

Da der Irisvorfall und die Iriseinklemmung zu Reizzuständen bei der Wundheilung, Verzögerung dieser, zu Iritis, zu sofortiger eitriger Infektion des Augapfels (selten) Anlaß geben, weiterhin oft zur Bildung einer unregelmäßigen, weniger festen Narbe, zu Ektasie der Narbe (zystoide Narbe, Staphylom), zu Drucksteigerung, ja zu sympathischer Ophthalmie, späterhin zur Infektion des Auges durch die mangelhafte Narbe hindurch führen können, so muß die Iris unbedingt aus der Wunde entfernt werden.

Es kommt zwar eine selbständige Zurückziehung der Iris zuweilen vor, doch ist darauf, auch unter Mitwirkung eines Miotikums, nie zu rechnen.

Wurde die Iris ohnedies ausgeschnitten und sind nur die Schenkel eingeklemmt, so müssen diese, und zwar sofort nach der Ausschneidung, mit einer feinen Spatel zurückgebracht werden. Gelingt dies nicht, dann versucht man, den eingeklemmten Teil auszuschneiden. Doch geht das nicht immer.

War eine Ausschneidung der Iris nicht beabsichtigt und tritt Iris in die Wunde oder vor diese, dann darf eine Rücklagerung der Iris nur versucht werden, wenn die Wunde eine Beschaffenheit hat, die wenig zum Irisvorfalle geeignet ist, also bei flachen, kleinen Lanzenschnitten, die wenig peripher sind.

Wenn dies nicht gut gelingt oder bei größeren Wunden, die nicht sehr flach und dabei peripher sind, muß die Iris sofort ausgeschnitten werden. Die Technik dieser Eingriffe wird bei den betreffenden Operationen besprochen werden.

Hervorgehoben sei hier nur, daß man aus den genannten Gründen bei jeder Operation, wobei die vordere Kammer durch einen Schnitt (und sei er auch klein) eröffnet wird, alle Instrumente zu einer Irisausschneidung bereit halten muß.

Über die Mechanik der Iriseinklemmung und des Vorfalles wird noch bei den üblen Zufällen während der Wundheilung die Rede sein.

5. Glaskörpervorfall.

Steigerung des Binnendruckes durch umschriebenen Druck aufs Auge kann zum Andrängen des Glaskörpers gegen die Wunde, starker Anspan-

nung der Hyaloidea und Zonula und schließlich zum Platzen dieser und zum Vorfall des Glaskörpers durch die Wunde Anlaß geben.

Solch umschriebener Druck kann durch allzukräftige Kontraktion äußerer Augenmuskel, durch die periphere Lidportion des Orbikularis bei offen gehaltener Lidspalte oder durch das eine Lid, wenn das andere gehoben wird, durch zu starken Druck auf den Augapfel mit dem Finger oder Instrumenten ausgeübt werden. Er führt um so leichter zum Glaskörpervorfall, wenn die Iris ausgeschnitten ist, wenn die Wunde sehr peripher liegt, wenn die Zonula und Hyaloidea atrophisch sind oder bereits mangelhaft waren (Linsensubluxationen, nach Diszissionen, Verletzungen), wenn der Glaskörper verflüssigt ist.

Besonders geneigt zum Glaskörpervorfall sind stark vorstehende Augen, z. B. bei Myopen, bei Ektasien des Augapfels (Hydrophthalmus), bei Fettleibigen, wegen der starken Einwirkung der Lider auf solche Augen.

Was den Glaskörpervorfall bei der Operation anlangt, so müssen wir gerade in dieser Hinsicht die Entdeckung des Kokains als besonders segensreich bezeichnen. Die meisten Vorfälle des Glaskörpers werden nicht durch den Operateur, sondern durch den Kranken veranlaßt, indem er durch den Schmerz, die Aufregung zum Kneifen und zu jähen Augenbewegungen veranlaßt wird. Das wird durch die örtliche Anästhesie außerordentlich gemildert, so daß jetzt solche auch bei Operationen, wo sie früher recht häufig waren, also bei der Staroperation, sehr selten geworden sind. Allerdings trägt die weniger periphere Lage des Schnittes mit dazu bei.

[Es ist darauf aufmerksam zu machen, daß bei Schnitten in der oberen Zirkumferenz der Hornhaut insbesondere der Druck des unteren Lides zum Aufklaffen der Wunde und zu Glaskörpervorfall Anlaß gibt. Beobachtet man — sowohl während der Operation als, wie hier hervorgehoben werden muß, auch beim Verbandwechsel — die Vorsicht, das untere Lid immer zuerst abzuziehen und zuletzt frei zu geben, so vermeidet man oft Glaskörpervorfall und Wundsprengung.]

Ist der Glaskörper dünnflüssig, dann rinnt ein Teil bei der Wunde heraus, der Augapfel fällt mehr weniger zusammen, die Wunde schließt sich. Sobald aber das Auge bewegt wird, rinnt wieder ein Teil ab.

In solchen Fällen hat der Glaskörpervorfall meist nicht viel zu bedeuten. Die Wunde schließt sich gut und der Augapfel füllt sich wieder.

Ist der Glaskörper konsistenter, eiweißartig, fadenziehend, dann rinnt ein Teil ab, ein Teil bleibt in der Wunde eingeklemmt. Auch solche Fälle können noch gut ausgehen.

Manchmal zieht sich der Glaskörper nachträglich von selbst zurück. Meist bleibt er aber in der Wunde liegen, verzögert die Heilung und kann Anlaß zu ektatischer Narbe geben. Unter Umständen kommt es zur Infektion und Vereiterung. Oft trübt sich der eingeheilte Teil stark, so daß die Pupille oder das Kolobom durch undurchsichtige Massen eingenommen werden. Auch Iridozyklitis kann folgen.

Ich versuche es stets in solchen Fällen, wenn der Kranke vernünftig ist und sich ruhig verhält, den aus der Wunde hervorhängenden Teil abzutragen. Das hat oft sehr guten Erfolg für die Verheilung der Wunde. Nur die richtige Lagerung der Iris gelingt gewöhnlich nicht mehr gut, wenn sie in die Wundwinkel eingetreten ist.

Am ungünstigsten verhält sich die Sache, wenn der ganz normale Glaskörper vorfällt. Er stürzt in Gestalt einer großen Blase vor, die die Wundlippen weit auseinanderdrängt, häufig den Hornhautlappen umknickt. Platzt sie, so fließt ein Teil der ziemlich konsistenten Masse ab, aber in der Wunde bleibt ein großer Pfropf liegen. Da ein Vorfall bei normalem Glaskörper fast nur bei sehr unvernünftigem Verhalten des Kranken vorkommt, so bietet auch die Abtragung des vorliegenden Teiles schlechte Aussichten, da der Kranke dabei gewöhnlich preßt und neue Massen heraustreibt, so daß unter Umständen ein großer Teil des Glaskörpers verloren ginge. Man tut am besten, das Auge rasch zu schließen. Auf Zurückschieben der Iris muß verzichtet werden.

Die weiteren Folgen sind dieselben, wie sie eben geschildert wurden, nur sind die üblen Ausgänge hier viel häufiger.

Im weiteren Verlaufe kommt es nach Glaskörpervorfällen häufig zur Netzhautabhebung und Atrophie des Auges.

Unter gewissen Umständen tritt der Glaskörper nach Platzen der Hyaloidea bloß in die vordere Kammer, ohne auszufließen. Man sieht das bei verhältnismäßig kurzen Schnitten, z. B. bei Lanzenextraktionen oder Punktionen wegen quellender Linsenmassen. Plötzlich wird die Pupille weiter und die Kammer tief. Man muß dann die Operation beendigen, um keinen Austritt von Glaskörper durch die Wunde zu bekommen.

Meist beobachtet man bei Glaskörpervorfall, daß, wenn ein Kolobom angelegt war, dieses weit aufklafft, die Irisränder nach hinten umgeschlagen werden. Auch wenn die Narbe gut verheilt und der Glaskörper, der mit der Wunde verbunden ist, durchsichtig bleibt, so verengt sich ein solches Kolobom nicht mehr, sondern bleibt auseinander gedrängt.

War die Iris nicht ausgeschnitten, so tritt sie mit dem Glaskörper in die Wunde und heilt dort ein oder, was häufiger geschieht, sie klappt auch nach hinten um. Im ersteren Falle muß sie bei Abtragung des Glaskörpervorfalles auch mit abgetragen werden.

Über die bei Operationen mit Eröffnung der Kammer vorkommenden Verletzungen der Iris, der Linsenkapsel sowie Verschiebungen der Linse soll erst im besonderen Teile dieses Abschnittes bei Gelegenheit der Darstellung der einzelnen Operationen die Rede sein, da sie eine Schilderung der Ausführung der Eingriffe voraussetzen.

7. Regelmäßige Wundheilung.

Je nach der Größe und Gestalt der Wunde sehen wir die Kammer schon kurze Zeit oder erst nach einigen Stunden nach der Operation wieder hergestellt. Entsprechend der äußeren Wundöffnung verläuft eine seichte Rinne, die sich in den ersten Stunden etwas vertieft, dann aber wieder seichter und spiegelnd wird. Bei Flachschnitten ragt die zugeschärfte Wundlippe etwas weiter vor. An den kornealen Wundrändern bemerkt man sehr bald eine zarte, hauchartige Trübung, die sich in den folgenden Stunden auch in ihre Umgebung etwas ausbreitet und eine etwas mattere Oberfläche zeigt. Vom vierten Tage ab wird die Trübung an den Rändern dichter.

Fast regelmäßig findet man neben dieser diffusen Trübung graue Streifen, die senkrecht auf der Wundlinie stehen und sich oft bis in die Nähe des Hornhautrandes erstrecken (Streifenkeratitis). Hess hat den Nachweis erbracht, daß diese Streifen nichts mit der diffusen Trübung zu tun haben, sondern auf Faltungen der hinteren Hornhautlamellen und der Membrana Descemeti beruhen.

Die diffuse Trübung rührt her:

1. Von starker Flüssigkeitsansammlung in den Gewebsspalten der Hornhaut um die Wundfläche, die ihre Hauptursache in Imbibition mit Kammerwasser hat. Sie ist nach Quetschungen der Wundränder durch die Instrumente oder einen schwer austretenden Starkern nach Abscheuerung des Endothels der Descemeti am stärksten.

2. Vom vierten Tage ab vom Auftreten zahlreicher Bildungszellen in der Umgebung der Wundflächen.

Unter diesen Erscheinungen tritt Ziliarinjektion auf, besonders an jenem Abschnitt des Umfanges, in dessen Nähe die Wunde liegt.

Liegt die äußere Wundöffnung in der Lederhaut, dann erscheint sie als ein schmaler (kaum $^1/_4$ *mm* breiter) dunkler Strich. Eine rinnenförmige Vertiefung der äußeren Wundöffnung ist nur zu sehen, wenn kein Bindehautlappen vorhanden ist. Die Injektion betrifft hier natürlich vor allem die Wundränder selbst.

Bei linearen Wunden, die weit in dem Lederhautborde liegen und einen Bindehautlappen haben, beobachtet man oft eine ödematöse Schwellung der Augapfelbindehaut unten und zu beiden Seiten von der Hornhaut. Die ödematöse Bindehaut ist durchscheinend und nicht diffus injiziert. Man

nennt die Erscheinung Filtrationsödem. Sie rührt daher, daß sich aus der Wunde absickerndes Kammerwasser unter der Bindehaut ausbreitet und der Schwere nach nach unten sinkt. Von entzündlichem Ödem unterscheidet sich das Filtrationsödem durch den Mangel der diffusen entzündlichen Injektion.

Liegt eine korneale Narbe der Hornhautgrenze sehr nahe, dann entwickeln sich stets Gefäße zu ihr, die sich späterhin wieder zurückbilden. Man beobachtet oft lange Zeit einen Gefäßkranz, der die Wunde entlang verläuft.

Allmählich geht die Rötung und Trübung zurück, das Auge gewinnt ein vollständig blasses, normales Aussehen. Das ist bei unkompliziertem Verlauf nach glatter Operation schon nach 8 bis 10 Tagen der Fall. Die stärkere Gefäßfüllung unmittelbar an der Narbe braucht meist 14 Tage und darüber, bis sie abgeblaßt ist.

A. Korneale und korneosklerale Wunden.[1])

Wird eine Schnittwunde der Hornhaut in einer Ebene gesetzt, die die ganze Dicke der Hornhaut durchsetzt, so gestaltet sich der Wundkanal folgendermaßen. Da die vorderen und hinteren Schichten viel elastischer sind als die mittleren, und zwar zunehmend gegen die Oberfläche hin, wo die am meisten elastischen Schichten, die Membrana Bowmani und Descemeti, liegen, so ziehen sich diese so zurück, daß der Wundkanal im Querschnitt eine sanduhrförmige Gestalt bekommt. Nur die mittelsten Schichten bleiben mit ihren durchtrennten Flächen in Berührung, in den vorderen und hinteren Schichten entsteht ein sog. vorderer und hinterer Wundtrichter, eigentlich eine vordere und hintere Wundrinne.

Die Tiefe dieser Wundrinne übertrifft in der Regel etwa ein Drittel der Hornhautdicke. Meist ist die vordere Wundrinne schmäler und etwas tiefer, die hintere breiter und etwas seichter.

Bei einem frischen Schnitte setzt das Epithel scharf am Wundrande ab, die Enden der Bowmanschen und Descemetschen Haut stehen weit voneinander ab und sind bei schonender Anlegung der Wunde nicht eingerollt.

Was findet nun zuerst in einer solchen Wunde statt?

Sofort stellt sich eine Aufquellung der freien Enden der Hornhautlamellen ein, die durch das durchströmende Kammerwasser hervorgerufen wird.

Die mittleren Schichten, die in unmittelbarer Berührung miteinander stehen, greifen zahnartig ineinander, sie falzen sich ineinander und verkleben durch

[1]) Über die histologischen Vorgänge bei der Verheilung ebener Hornhautwunden vergleiche man:

Güterbock, Studien über die feineren Vorgänge bei der Wundheilung per primam intentionem an der Kornea. Virchows Archiv f. path. Anat. u. Phys. u. f. klin. Med., Bd. L, H. 5, S. 465.

Gusssenbauer, Archiv f. klin. Chir., Bd. XII. S. 791.

Neese, Über das Verhalten des Epithels bei Heilung von Linear- und Lanzenmesserwunden in der Hornhaut. Arch. f. Ophthalm., 1887, XXXIII, 1 S. 1.

Wyss, Über Wundheilung der Hornhaut. Virchows Archiv, Bd. 69, 524.

Weinstein, Experimentelle Untersuchungen über den Heilungsprozeß perforierender Schnittwunden der Hornhaut. Arch. f. Augenheilk., 1903, 78. Bd., S. 1.

vorquellenden Gewebssaft. Im hinteren Wundtrichter bildet sich ein Gerinnungspfröpfchen aus Fibrin, das sich den Wundflächen anlegt.

Diese unmittelbare Verklebung der mittleren Schichten miteinander bildet den ersten Wundverschluß, der solange allein funktionieren muß, bis sich eine epitheliale Vereinigung der Wunde hergestellt hat, was erst nach ungefähr 30 Stunden der Fall ist. Bis dahin ist also die Festigkeit des Verschlusses allein abhängig von der Breite der Berührungsflächen im Wundkanal. (1. Stadium des Wundverschlusses.)

Klafft die Wunde (weil ein fremdes Gebilde in sie eingetreten ist, neben diesem oder bei steilen Wunden, wenn sich der Druck im Auge wieder herstellt), dann bildet das Fibringerinnsel in der hinteren Wundrinne den Abschluß, indem es sich, sobald infolge des sich wieder einstellenden Druckes die Wundränder auseinander zu weichen beginnen, in die Spalte zwischen die mittleren Schichten eindrängt. Je weiter die mittleren Schichten durch die Flächenspannung auseinander gehen, desto mehr wird es brückenartig zwischen den Wundrändern ausgespannt.

Es ist begreiflich, daß das ein sehr schwacher Wundverschluß ist, und daß eine sehr geringe Steigerung des Druckes genügt, um das Gerinnsel zu zerreißen, besonders wenn die Steigerung rasch erfolgte.

Wie bildet sich nun der vorläufige, epitheliale Wundverschluß?

Nach vier Stunden umgreift bereits das Epithel, in dem sich zahlreiche Mitosen einstellen, die Wundkante und beginnt an den beiden Flächen des Wundtrichters hinab zu wachsen [ja es scheint, daß die den Wundrand bildenden Zellen mechanisch durch die nachdrängenden benachbarten Zellen in die Wunde vorgeschoben werden oder vielleicht selbständig dahin wandern]. In der 15. Stunde hat das Epithel die tiefste Stelle der vorderen Wundrinne erreicht und beginnt sie zu überbrücken. In den nun folgenden 24 Stunden füllt sich die ganze Wundrinne mit Epithel von unten nach oben und in 30—48 Stunden nach der Verletzung ist die ganze Wundrinne so ausgefüllt, daß überall das Niveau der vorderen Hornhautfläche erreicht wird. (2. Stadium des Wundverschlusses.)

Während dessen spielen sich in dem Gewebe der Hornhautwundränder nur sehr unbedeutende Veränderungen ab. Es treten nur ganz vereinzelte Rundzellen auf, einerseits im Gewebe, andererseits in den allfälligen Lücken zwischen den verklebten Lamellenflächen des engsten Teiles des Wundkanales und in dem Fibringerinnsel in der hinteren Wundrinne.

Dieses Bild ändert sich vom Ende des 3. Tages ab, indem mit dem 4. das Bild eines reaktiven Vorganges in dem Gewebe der Wundränder eintritt, der zum endgültigen Verschlusse des Wundkanals durch Narbengewebe führt. (3. Stadium des Wundverschlusses.) Auf die Einzelheiten dieses Vorganges einzugehen, hätte hier keinen Zweck. Es genügt anzuführen, daß in den erweiterten Lücken des Gewebes zahlreiche Rund- und Spindelzellen auftreten [durch Proliferation der fixen Hornhautkörperchen und wahrscheinlich auch der Wanderzellen], die auch in den Wundkanal eindringen und ihn allmählich ausfüllen. Dadurch wird die Epithelleiste in der vorderen Wundrinne immer mehr emporgedrängt. Seine obersten Lager degenerieren und schließlich übergeht das Epithel der Narbe in gleiche Dicke und Beschaffenheit wie an den übrigen Abschnitten der Hornhaut.

Am 8. Tage ist die Epithelleiste von degenerierten Zellen ganz befreit, ihre tiefsten Zellen haben gestreckte Gestalt angenommen; sie ist wesentlich kürzer geworden. Das sie umgebende junge Narbengewebe nimmt bereits ausgesprochen faserige Beschaffenheit an. Auch in der unteren Wundrinne beginnt die Umwandlung und Zusammenziehung des jungen Bindegewebes.

Am 14. Tage ist das Epithel bereits mit seiner tiefsten Schichte im Niveau der übrigen Basalschichte. Der ganze obere Wundtrichter ist von jungem Bindegewebe erfüllt, das zahlreiche Zellen und Kerne und feine Fasern enthält. Auch der zentrale Teil des Wundkanales tritt durch reichlichere Anhäufung von Zellen von seiner Nachbarschaft hervor; die hintere Wundrinne füllt ein wirres Faserwerk.

Schon am 23. Tage läßt sich der Verlauf der Narbe im Gewebe etwas schwierig erkennen, am 30. Tage erkennt man sie nur mehr an der Unterbrechung der Bowmanschen Membran, dem etwas gewellteren Verlaufe der Lamellen und der schiefen Richtung einzelner Zellen, ferner der etwas schrägen Richtung der Lamellen entsprechend dem unteren Wundtrichter und der Unterbrechung der Descemetschen Membran.

Die Endothelzellen der hinteren Hornhautfläche überziehen in einfacher Lage die hintere Fläche der Narbe. Früher glaubte man, daß es niemals zu einer Wiedervereinigung der Descemetschen Membran komme. In dem Sinne, daß die durchtrennten Enden der Descemetschen Haut nicht mehr direkt in Verbindung treten, sondern durch eine mehr weniger breite Narbenschichte getrennt bleiben, ist das allerdings richtig. Aber Wagenmann[1]) und Gepner[2]) haben neuerdings nachgewiesen, daß den Endothelzellen die Fähigkeit zukommt, gegen ihre Basis hin glashäutige Substanz abzuscheiden, und so konnten sie denn an Narben nach Extraktions- und Iridektomieschnitten die Neubildung einer Glashaut an der hinteren Narbenfläche nachweisen, die sich, die beiden Ränder der durchtrennten Descemetschen Membran von hinten überlagernd und sie so verbindend, eine Strecke weit von der Narbe an der hinteren Fläche der Descemeti hin verfolgen ließ. Sie war hinten mit der einfachen Lage von Endothelzellen überzogen, die sie abgeschieden hatten und ununterbrochen in die Endothellage der Descemeti übergingen. Doch hat es den Anschein, daß eine sehr lange Zeit nötig ist, bis es zur Bildung dieser Glashaut kommt. An Narben, die wenige Monate nach der Verletzung zur Untersuchung kamen, hat man sie noch nicht gefunden, und das erklärt, warum sie den früheren Untersuchern über die Wundheilung der Hornhaut stets entgangen war.

Bei der Heilung von Hornhautwunden sind demnach folgende Stadien zu unterscheiden:

1. Das Stadium der einfachen Verklebung bis zum Ende der ersten 24 Stunden;
2. das Stadium des provisorischen Wundverschlusses durch den Epithelzapfen bis zum Ende des dritten Tages;
3. das Stadium der definitiven Narbenbildung.

Im ersten Stadium ist der Verschluß sehr wenig fest und wird daher durch geringe Gewalt gesprengt werden können, insbesondere bei steilen Wunden, weil hier die Berührungsstelle der Wundflächen außerordentlich schmal ist und größere solche Wunden ein recht bedeutendes Klaffungsvermögen nach der Fläche besitzen. Viel günstiger verhalten sich schräge Wunden, bei denen die Berührungsfläche der Wundflächen um so größer ist, je schräger sie die Wand durchsetzen und die deshalb gar keine Flächenklaffung besitzen. Die Ineinanderfalzung ist bei ihnen viel inniger und ausgedehnter.

Aber auch während des Stadiums des provisorischen Wundverschlusses durch den Epithelzapfen ist die Festigkeit des Verschlusses natürlich dort größer, wo eine breitere Verklebung und Ineinanderfalzung neben dem Epithelzapfen besteht, der allerdings nun den widerstandsfähigeren Teil des Verschlusses darstellt.

---

[1]) Wagenmann, Zur Anatomie des dünnhäutigen Nachstares, nebst Bemerkungen über die Heilung von Wunden der Descemetschen Membran. Arch. f. Ophthalm., 1891, XXXVII, 2, S. 21.

[2]) Gepner, Beitrag zur Kenntnis der glashäutigen Neubildungen auf der Linsenkapsel und der Descemetschen Membran. Arch. f. Augenheilk., 1890, XXXVI, 4, S. 260 ff.

Den geschilderten Verhältnissen entspricht es auch, daß die Wunde innerhalb der ersten 24 Stunden leicht aufgeht, aus welchem Grunde der Irisvorfall bei Operation des Stares ohne Iridektomie am häufigsten innerhalb dieser Frist gefunden wird. Und dabei ist während dieses Zeitraumes oft keine besonders heftig wirkende Ursache nachweisbar. Späterhin muß schon eine solche eintreten (starkes Niesen, Husten, Erbrechen, Stoß gegen das Auge u. dgl.), um ein Aufgehen der Wunde zu bewirken. Man kann dagegen nicht einwenden, daß jene Wundsprengungen, die wir nach den Extraktionen mit Irisausschneidungen klinisch beobachten, eigentlich alle in die Zeit nach dem 1. Stadium des Wundverschlusses fallen. Das ist richtig, beweist aber nichts gegen die Häufigkeit des Aufgehens der Wunde im 1. Stadium. Das Aufgehen der Wunde macht nämlich, wenn es nicht durch sehr rohe Gewalt erfolgt, nach dem Verfahren mit Iridektomie in den ersten 24 Stunden gar keine andere Erscheinung, als daß vorübergehend für ganz kurze Zeit die Kammer aufgehoben ist, die sich rasch wieder herstellt, so daß wir für das früher vorhandene Aufgehobensein der Kammer nach der Wiederherstellung gar kein Zeichen finden können.

Späterhin tritt dabei (bei skleraler Schnittlage) Blutung aus der Bindehaut und daher Suffusion dieser Blutung aus dem jungen Narbengewebe in die Kammer (Hyphaema) ein, also Erscheinungen, aus denen wir die erfolgte Sprengung erkennen, auch wenn die Kammer wieder hergestellt ist.

Finden wir aber innerhalb der ersten 24 Stunden eine aufgehobene Kammer, so pflegen wir nicht auf ein Aufgegangensein der Wunde zu schließen, sondern meinen, die Kammer habe sich aus irgend einem Grunde noch nicht hergestellt, was ja wohl vorkommen kann. Trotzdem scheint es uns, daß in sehr vielen solcher Fälle ein Wiederaufgehen der Kammer vorliegt. Man kann sich nämlich überzeugen, daß sich die Kammer für gewöhnlich fast immer schon nach recht kurzer Zeit hergestellt hat, sicher in einigen Stunden.

Wie aus dem Erörterten hervorgeht, fallen also zweifellos die meisten Wundsprengungen in die ersten 24 Stunden der Wundheilung, also in die Zeit der reinen Verklebung der Wunde, und deshalb treten die meisten Irisvorfälle bei der Operation ohne Iridektomie in dieser Zeit auf.

Von da ab vermindert sich wegen zunehmender Festigkeit des Wundverschlusses die Häufigkeit der Wundsprengung für jeden weiteren Tag bedeutend, so daß man, wenn die Iris nach 48 Stunden noch gut liegt, eine sehr hohe Wahrscheinlichkeit hat, daß kein Irisvorfall eintreten werde, und daß dies Ereignis nur durch Veranlassungen gröberer Natur (heftiges Niesen, Erbrechen, Husten oder direkten Stoß aufs Auge) erfolgen werde, während vordem ein einfaches Kneifen mit den Subtarsalpartien genügen kann, um die Wunde aufzusprengen.

Die Vorgänge der Verheilung verlaufen etwas anders, wenn die Wunde zum Teile schon im Lederhautgewebe verläuft. Es muß das hier besprochen werden, weil die Wunden der wichtigsten Augapfeloperationen häufig in der Korneoskleralgrenze liegen.

In der Lederhaut besteht in der Elastizität zwischen den vorderen und hinteren Schichten gegenüber den mittleren kein so großer Unterschied als in der Hornhaut, wo eben die Wirkung der beiden elastischen Grenzhäute zur Geltung kommt. Nichtsdestoweniger ziehen sich auch hier die oberflächlichen und tiefen Lagen etwas zurück, so daß auch hier eine allerdings seichte vordere und hintere Wundrinne entsteht. Bei jenen Lederhautwunden jedoch, die sehr nahe am Hornhautrande liegen, macht sich natürlicherweise der Zug der elastischen Grenzhäute an der kornealen Wundlippe geltend und es wird diese geradeso wie bei Hornhautwunden an ihren vorderen und hinteren

Schichten eine starke Zurückziehung zeigen, um so mehr, je näher sie am Hornhautrande liegt.

Die hinteren Wundränder liegen übrigens fast bei allen randständigen Wunden noch innerhalb der eigentlichen Hornhaut, durchtrennen also die Descemeti; im äußersten Falle treffen sie gerade nur mehr ihren Rand.

In der ersten Verklebung zeigen solche Wunden daher dieselben Erscheinungen wie reine Hornhautwunden. Ein Unterschied zeigt sich bei ihnen nur insoferne, als daneben ein Bindehautlappen besteht oder nicht.

Besteht kein Bindehautlappen, das heißt ist diese so durchtrennt, daß die Wunden genau korrespondieren, dann zieht sich die Bindehaut etwas von den skleralen Wundkanten zurück, die Verklebung erfolgt zwischen diesen, soweit sie sich berühren. Es tritt dann in der vorderen Wundrinne die Ausfüllung durchs Epithel ein, das von dem Bindehautepithel hineinwuchert.[1]) Die Wundrinne reicht durch die Bindehaut und die episkleralen Schichten noch bis zu einer gewissen Tiefe in die Sklera (Kornea). Auch der weitere Verlauf entspricht dann vollständig dem der reinen Kornealwunden. Ausstoßung des Epithelzapfens, Vereinigung der Wundränder in den Bindehaut-, Lederhaut- und Kornealschichten durch Narbengewebe, das die Ränder ganz aneinander zieht.

Anders wird die Sache, wenn ein sog. Bindehautlappen besteht, d. h. wenn die Bindehaut auf eine Strecke weit von der Korneoskleralwunde nach hinten abgelöst und dann erst durchtrennt wurde. Es hängt dann an der hornhautseitigen vorderen Wundlippe ein mehr weniger breiter Lappen von Bindehaut.

Dieser Lappen, nach der Operation ausgebreitet, spannt sich über die vordere Wundrinne der Lederhaut hinweg und verklebt mit seiner hinteren wunden Fläche mit der vorderen Wundfläche der Lederhaut. Die Bindehautspalte liegt also viel weiter hinten als die Wundspalte der Hornhaut-Lederhaut.

Es ist somit klar, daß der Epithelzapfen nur in der weiter hinten liegenden Bindehautspalte entsteht und daß somit in der Korneoskleralwunde der vorläufige Verschluß durch den Epithelzapfen nicht gebildet wird, sondern kein anderer Verschluß dieser Wunde als durch Verklebung, bis das sich vom 4. Tage an bildende Narbengewebe entsteht.

Wenn wir solche Wunden in den ersten Tagen betrachten, so sehen wir, daß, zumal bei steiler Richtung der Schnittebene, diese Verklebung der Hornhaut-Lederhautspalte gar nicht oder nur sehr unvollkommen zustande kommt.

Der Lappen der Bindehaut erscheint „geschwellt", unter ihm sieht man die Wunde in der Lederhaut als einen dunkeln Spalt, der bei langen Schnitten bis zu einem Millimeter Breite (in der Mitte) hat. Die „Schwellung" des Lappens ist nur scheinbar. Sein Rand ist mit der Unterlage verklebt, nach 24 Stunden auch schon durch einen, allerdings sehr kurzen Epithelzapfen mit dem anderen Wundrande verbunden, allein der Lappen ist durch Flüssigkeit emporgehoben und die Korneoskleralwunde unter ihm klafft. Es dringt also das Kammerwasser durch die klaffende Hornhaut-Lederhautwunde unter den Bindehautlappen und sucht ihn abzuheben. Der ganze Wundverschluß wird bloß durch die Randverklebung dieses Lappens geliefert, und zwar so lange, bis die klaffende Korneoskleralwunde durch Narbengewebe, das sie überbrückt, geschlossen und wieder zusammengezogen ist. Dieser Vorgang beginnt aber erst vom 4. Tage ab.

---

[1]) Vgl. Fig. 1, Tafel XXX, in Beckers Atlas der pathologischen Topographie des Auges, Wien 1878, Lfg. III.

Es erklärt das die Tatsache, daß bei steilen Korneoskleralwunden mit Bindehautlappen Wundsprengungen auch noch einige Tage nach der Operation ungemein häufig sind und ohne jeglichen besonderen Anlaß vorkommen, während sie bei flachen Wunden ohne Bindehautlappen in dieser Zeit, besonders ohne gröberen Anlaß, viel seltener auftreten.

Man kann sich leicht erklären, wieso es bei solchen steilen Wunden mit Bindehautlappen zu dieser Klaffung kommt. Während man vielleicht von vornherein vermuten möchte, daß hier durch die hintere Fläche des Bindehautlappens eine viel breitere Verklebungsfläche bestehen und daß deshalb der erste Wundverschluß viel fester sein müßte als bei schrägen Wunden ohne Bindehautlappen, verhält sich die Sache offenbar so:

Während die schräge Lappenwunde keine Flächenklaffung hat, nachdem sich der Binnendruck infolge der Verklebung der Wunde und der Behinderung weiteren Abflusses des Kammerwassers hergestellt hat, klafft die steile, nur an ganz schmaler Zone verklebte Wunde leicht auf, wenn dies geschieht, da sie ja Flächenklaffung besitzt. Das austretende Kammerwasser gelangt so unter den Bindehautlappen, den es emporzuheben versucht. Da es also nicht abfließt und der Binnendruck gleich bleibt, so klafft die Korneoskleralwunde dauernd. Nur wenn es gelingt, die Randverklebung des Lappens zu lösen, dann entleert sich die Flüssigkeit und die Wunde verklebt von neuem, bis dasselbe wie früher eintritt.

Bei einer steilen Wunde, aber ohne Bindehautlappen, wird es auch zur Lösung der Verklebung durch die Flächenklaffung kommen können. Da aber hier das Kammerwasser ganz abfließt, so legen sich die Wundränder sofort wieder aneinander. Es kann sich ja auch hier dasselbe Spiel wiederholen, doch klafft die Wunde stets nur sehr wenig, außer bei Sprengung durch rohe Gewalt und nur für einen ganz kurzen Augenblick auf, so daß sich die Epitheleinsenkung in 24 Stunden in ganz normaler Weise bilden kann und daß nach dieser Zeit der festere Wundverschluß des 2. Stadiums erreicht wird.

Im anderen Falle muß es aber zum weiteren Aufklappen der Korneoskleralwunde kommen und der epitheliale Verschluß entsteht zwischen den skleralen Wundrändern überhaupt nicht. Es ist also eine steile Wunde im Korneoskleralborde mit Bindehautlappen, was die Festigkeit des Wundverschlusses im ersten und zweiten Stadium betrifft, entschieden im Nachteile gegenüber einer steilen Wunde ohne Lappen und noch mehr gegenüber schräg verlaufenden Wunden ohne Lappen.

Aber auch im dritten Stadium dauert es weit länger, bis das Narbengewebe in genügender Menge gebildet ist, denn es hat auch im engsten Teile des Wundkanales eine klaffende Spalte zu überbrücken, es wird somit überall eine eingeschaltete breitere Narbenmasse gebildet, während sie bei nicht der Fläche nach klaffenden Wundkanälen in der Mitte bloß die sich berührenden Schichtenköpfe zu verbinden hat.

Somit wird es wohl zu erwarten sein, daß solche Narben, auch ohne daß ein fremdartiges Gewebe irgendwo zwischen den Wundlippen eingeklemmt ist und so den übrigen Teil der Wunde zum Klaffen bringt, viel leichter ausgedehnt werden und viel länger brauchen, bis sich die Wundränder vereinigen, oder daß sie dies zuweilen gar nicht zustande bringen (dauernd verbreiterte, etwas vorgebauchte Narben).

Bei anderen Wunden ist so etwas wohl nur bei Wirkung erhöhten Binnendruckes (v. Weckers Filtrationsnarben) zu sehen.

[Nichtsdestoweniger ist unter allen Umständen eine von Bindehaut gedeckte Wunde einer völlig freien vorzuziehen, weil die Wunde sofort und dauernd abgeschlossen und

somit ihre Infektion durch im Bindehautsacke befindliche Mikroorganismen unmöglich gemacht ist. Übrigens findet bei regelmäßigen Wunden im Korneoskleralrande, welche von einem Bindehautlappen gedeckt sind, auch sehr häufig ein sofortiger und dauernder Verschluß der inneren Wunde durch Flächenverklebung der durchtrennten Gewebe oder Zwischenlegung von Fibrin statt.]

Das Kokain verändert unter Umständen die Vorgänge der Wundheilung. Mellinger[1]) hat an Kaninchen durch Versuche nachgewiesen, daß das Kokain in 1-, 2- und 5%igen Lösungen die erste feste Vereinigung der Hornhautwunden störe, und zwar in direktem Verhältnisse zur Stärke der Lösung und zur verbrauchten Menge. Die Störung beruht auf der Behinderung des primären lamellären Wundverschlusses und der Erschwerung der Bildung eines Gerinnungspfropfes im parenchymatösen Teile der Hornhautwunde. Die Ursache der Störung sieht er in einer die Hornhautelastizität beeinträchtigenden Wirkung des Kokains und in der Lympharmut des Gewebes.

Die Folge sei eine rein epitheliale, sehr wenig widerstandsfähige Vereinigung, die den ersten Verschluß bildet.

Am Menschen beobachtete er nach starker Kokainwirkung sehr starken Hornhautkollaps, langes Aufgehobensein der vorderen Kammer, ja wiederholtes Umklappen des Lappens, Verheilung durch starke Vaskularisation erst nach tagelangem Klaffen der Wunde; während dieser Zeit Ausbleiben der Schwellung des Lappenrandes, der wie frisch geschnitten aussieht. Auch Pflüger[2]) hat eine Beobachtung dieser Art gemacht.

Es soll also weder zu lange, noch mit zu starken Lösungen kokainisiert werden.

Die Trübungen und Erosionen, die man nach Kokain beobachtete, beruhen teils auf unvorsichtigem Vorgehen bei der Kokainisierung, indem Eintrocknung stattfindet, teils auf Wirkung von zugesetztem Sublimat[3]), und nur zum kleinen Teile auf direkter Giftwirkung des Kokains für das Hornhautgewebe (s. S. 91).

B. Rein sklerale Wunden.

Die aseptische Verheilung von Lederhautwunden erfolgt in verschiedener Weise, je nachdem die Wundränder der Lederhaut aneinanderliegen oder eine Klaffung der Wunde besteht.

Im ersten Falle erfolgt die Heilung durch erste Vereinigung, indem die Lederhautränder, nachdem sie durch eine dünne Fibrinschichte verklebt sind, unmittelbar durch Bildung eines äußerst geringfügigen Narbengewebes, das sich aus ihnen entwickelt (Infiltrationsskleritis, Alt), geradeso verwachsen, wie Hornhautwunden. Das episklerale Gewebe bildet dabei ebenso wie die uvealen Teile eine auf der Oberfläche liegende Granulationsschichte, die jedoch nicht in den Wundkanal eindringt. Durch diese entsteht die Vereinigung einerseits der Episklera, andererseits der Uvea.

---

[1]) Mellinger, Schädlicher Einfluß des Cocainum muriaticum auf die erste Vereinigung von Hornhautwunden. Beiträge zur Augenheilkunde, herausg. von Mellinger, Basel 1893.

[2]) Pflüger, Pathologische und physiologische Wirkungen des Kokains usw. Klin. Monatsbl. f. Augenheilk., 1886, S. 173.

[3]) Mellinger, Experimentelle Untersuchungen über die Entstehung der in letzter Zeit bekannt gewordenen Trübungen der Hornhaut nach Starextraktionen. Arch. f. Ophthalm., XXXVII, 4, S. 159.

Über die Verheilung von Wunden der Lederhaut, deren Ränder klaffen, sind neuerdings Untersuchungen angestellt worden[1]), die den schon durch die Arbeiten von Lubinsky[2]) festgestellten Vorgang im wesentlichen bestätigt haben.

Die Bindehaut schließt sich über einer solchen Wunde ungemein rasch. Die Narbe wird hauptsächlich von dem episkleralen (Lubinsky sagt irrtümlich vom konjunktivalen) und chorioidealen Gewebe geliefert. Sie bildet ein interkaliertes Stück, das sich also zwischen die beiden Lederhautwundränder einschiebt.

Der Bau der von der Episklera gelieferten Anteile und der von der Uvea gelieferten unterscheidet sich etwas voneinander.

Die Lederhaut beteiligt sich nur in geringem Grade an der Bildung der Narbe durch Fibrillen, die sich aus ihr in diese erstrecken.

Weder die Netzhaut noch der Glaskörper beteiligen sich aktiv an dem Verheilungsvorgange. Die Netzhaut verwächst am Rande der Wunde mit der Aderhaut, ihre Schnittwunde wird durch das von jener gelieferte Narbengewebe ausgefüllt, das sich noch eine Strecke weit auf ihre Innenfläche und in den Glaskörper hinein ausbreitet.

Dieses Gewebe ist es, das durch seine spätere Schrumpfung zur Ablösung der Netzhaut führen kann.

Das eingeschobene Narbengewebe bringt die Gefahr mit sich, daß es sich schon während seiner Bildung oder nachträglich infolge seiner geringeren Widerstandskraft bei normalem oder gar gesteigertem Drucke ausbaucht.

Dadurch wird die Zerrung der mit der Narbe verwachsenen Aderhaut, der Netzhaut und des Glaskörpers noch gesteigert.

Liegen zwischen den Wundrändern der Lederhaut fremde Gewebe (Aderhaut, Glaskörper) fest eingekeilt und sind die Rander gar verschoben oder in einem Winkel zueinandergestellt (bei Berstungen), so führt das zu noch massigeren Narben, die nicht bloß Zerrung und Abhebung der Aderhaut und Netzhaut, sondern Einziehung der Narbe und Atrophie des Augapfels im Gefolge haben.

Wenn wir diese Verhältnisse der Wundheilung berücksichtigen, so folgt daraus für die operative Praxis, daß wir die Skleralwunden so setzen sollen, daß sie möglichst wenig oder gar nicht durch Auseinanderweichen ihrer Ränder klaffen, und das ist erfahrungsgemäß bei meridionalen Schnitten der Fall, und daß, wenn zufällig entstandene Lederhautwunden klaffen, wir eine unmittelbare Vereinigung der Wundränder anstreben sollen. Das einzige Mittel dazu ist aber die Naht der Wunde.

8. Unregelmäßige Vernarbung.

a) Ektasie der Narbe. Bei Wunden im Korneoskleralborde beobachtet man zuweilen, daß sich die Narbe, die bereits geschlossen schien, ausdehnt. Zwischen den deutlich wieder auseinander weichenden Wund-

---

[1]) Alt, Kompendium der normalen und pathologischen Histologie des Auges. Wiesbaden 1880, S. 54. — Tepljaschin, Zur Kenntnis der histologischen Veränderungen der Netzhaut nach experimentellen Verwundungen. Arch. f. Augenheilk., XXVIII (1894), S. 409. (Tepljaschin gibt ausdrücklich an, daß die Wunden durch Auseinandergehen ihrer Ränder offen waren und daß der Raum durch herausgefallene Teile des Glaskörpers und der Membrana hyaloidea angefüllt war.) — Francke, Die histologischen Vorgänge bei der Heilung perforierender Skleralwunden. Transact. of the VIII. intern. Ophth. Congr. Edinburgh, pag. 71. — Duffing, Untersuchung eines Auges mit doppelter Perforation durch eine Stichsäge. Arch. f. Ophthalm., XL (1894), S. 135.

[2]) Lubinsky, Über die den Augapfel penetrierenden Wunden, nach an Kaninchen ausgeführten Experimenten. Arch. f. Ophthalm., XIII (1867), 2, S. 377.

rändern erscheint eine wegen ihrer Verdünnung dunkel durchscheinende Narbenmasse, die von einzelnen derberen Strängen durchzogen ist. Diese Verdünnung betrifft die ganze oder nur einzelne Abschnitte der Narbe, die dunklen Partien wölben sich auch blasenartig vor. In vielen Fällen kommt es von selbst wieder zur Zurückbildung der Ektasie, in anderen vergrößert sich die Vorwölbung, bildet eine ganz deutliche, mit Flüssigkeit gefüllte Blase, deren hintere Wand eine dunkle Stelle enthält. Es scheint auch vorzukommen, daß die unter der Bindehaut gelegene Blase platzt und daß sich dann Kammerwasser unter die Bindehaut des Augapfels entleert. Bei höhergradigen Fällen besteht oft Drucksteigerung. Man benennt diese abnorme Narbenbildung zystoide Narbe. Man sieht oft die Iris oder die Linsenkapsel zu einer solchen Narbe hinziehen.

Bei den niedrigsten Graden dieser Veränderung erscheint die Narbe bloß verbreitert ohne deutliche Vorwölbung, in ihr befinden sich einzelne dunklere Stellen; die Bindehaut darüber ist oft etwas ödematös. Die Spannung des Auges ist dabei herabgesetzt. Es sind das die von v. Wecker so genannten Filtrationsnarben. v. Wecker wehrt sich zwar dagegen, daß die Filtrationsnarbe mit der zystoiden Narbe zusammengeworfen werde, rechnet sie aber selbst zu den Ektasien der Narbe.

„Je soutiens encore aujourd'hui que les cicatrices des yeux iridectomisés, dans des conditions de forte pression glaucomateuse, deviennent toutes plus ou moins ectatiques (sans pour cela, bien entendu, être cystoïdes)."

Sie sind eben nichts anderes als ein niederer Grad von zystoiden Narben.

Das Wesen all dieser Narben besteht darin, daß beide Wundränder durch eine aus dem episkleralen Gewebe hervorgehende breitere Narbenschichte verbunden sind, die sich unter dem Drucke des Kammerwassers ausbaucht.

Den Anlaß hierzu scheint einerseits die Einwirkung erhöhten Binnendruckes zu geben, andererseits Einklemmung von Iris oder Linsenkapsel in die inneren Wundlippen. Unter solchen Umständen lagern sich die Wundränder nicht gut aneinander, eine Fibrinschichte bildet den vorläufigen Wundverschluß, das episklerale Bindegewebe liefert rasch eine Schichte Narbengewebes, das sie ersetzend den Zwischenraum ausfüllt, aber wegen seiner Nachgiebigkeit leicht ausgebaucht wird.

Daß sich bei Einklemmung von Iris oder Linsenkapsel die Wundränder neben dem eingeklemmten Gewebe nicht aneinander legen können, ist begreiflich. Warum es aber bei Drucksteigerung der Fall sein soll, ist nicht sofort einzusehen. Denn wenn die Wunde klafft, muß ja das Kammerwasser abfließen, und dann ist wieder keine Drucksteigerung da. Es muß also ein Umstand bestehen, daß trotz Aufklaffens der Wunde in der Augapfelwand das Kammerwasser nicht abfließt. Dann besteht der erhöhte Druck fort und es wird eine Wunde, besonders eine steile,

dauernd aufklaffen. Dieser Umstand kann meines Erachtens nur in einem Bindehautlappen gesucht werden, der sich ja auch bei skleralen Lanzenschnitten leicht bildet. Der Lappen verklebt, wie schon geschildert, sehr rasch mit der peripheren wunden Skleralfläche, hemmt den Abfluß des Kammerwassers, das sich unter ihm sammelt, und der sich damit einstellende Druck macht die Wunde klaffen. Das Fibringerinnsel, das stets in ihr entsteht, findet an dem Bindehautlappen eine Stütze. Nun entwickelt sich von dem episkleralen Gewebe aus eine Narbenschichte, die sich als breiter Streif, oft als gewölbte Kuppe zwischen den Wundrändern unter der Bindehaut ausspannt. Ihre Narbenkontraktion bringt die Wundränder aneinander, wobei sie sich selbst abflacht, wenn nicht ein Hindernis da ist. Ein solches Hindernis liegt im eingeklemmten Gewebe oder in erhöhtem Drucke von innen her (bei Glaukomen).

Deshalb sehen wir, daß sich die Ektasien bei Einklemmungen oft nicht wieder von selbst zurückbilden, sondern groß werden, während dies bei Glaukomen öfters geschieht. Sie schwanken hierbei in ihrer Größe, lassen Kammerwasser absickern (Filtrationsnarbe) und ziehen sich endlich nach Aufhören der Drucksteigerung doch noch zusammen, so daß sich die Narbe späterhin meist fest schließt.

Der Bindehautlappen spielt auch bei den Fällen von zystoider Narbe mit Einklemmung von Iris oder Kapsel eine Rolle. Würde er fehlen, käme trotz der Einklemmung häufig die feste Vereinigung zustande. Durch seine rasche Verklebung befördert er aber die Bildung des oberflächlichen Narbengewebes aus der Episklera (wie wir dies von der Wundheilung der Sklera her wissen) und somit die Bildung einer Ansammlung von Kammerwasser vor den äußeren Wundlippen. Besteht nun ein Hindernis für das Aneinanderlagern der Wundflächen, wie es eben jede Einklemmung ist, das ganz unbehebbar ist, dann wird die Narbe auch durch normalen Druck sehr stark ausgebaucht.

So erklärt es sich, daß bei Glaukomen gewöhnlich nur eine Filtrationsnarbe, bei Einklemmung leichter zystoide Narben entstehen. Denn bei Glaukomen dehnt zwar der steigende Druck die Narbe, aber mit seiner Zunahme filtriert Kammerwasser ab, damit sinkt eben der Druck und die Wundränder nähern sich einander, weil ja nur die Drucksteigerung die Ursache der subkonjunktivalen Wundklaffung war.

Damit zieht sich die Narbe zusammen, die Filtration wird erschwert, jetzt steigt der Druck wieder. Dadurch filtriert aber wieder mehr ab — kurz es besteht ein fortwährendes Spiel zwischen Druckzunahme und Ausdehnung der Narbe einerseits und Abfiltrieren des Kammerwassers, Druckabnahme und Zusammensinken der Narbe andererseits; darum wird die Ektasie nicht so groß, sondern es entsteht nur eine verbreiterte, verdünnt aussehende Narbe.

[Als ein entscheidendes Moment in der Entstehung mancher zystoider Narben halte ich auch das Einwachsen von Endothel in den inneren Wundkanal. Größere zystoide Narben, die mitunter infolge ihrer Größe als echte Zysten imponieren können [1]), deren Natur aber aus der Persistenz der Kommunikation der „Zyste" mit der Vorderkammer leicht erkannt werden kann, sind immer mit Endothel bekleidet, das mit dem der Descemetschen Membran in Kontinuität steht (ausgenommen die Fälle von Zystenbildungen infolge Epithelwucherung, s. u. S. 46).]

b) Iriseinheilung. Der eingeheilte Iristeil ist bei Operationen, wo die Iris nicht ausgeschnitten wird, der der Wunde entsprechende Abschnitt; bei solchen, wo die Iris ausgeschnitten ward, der Irisstumpf längs der Wunde oder die Kolobomschenkel. Der eingeheilte Iristeil reicht verschieden weit in den Wundkanal. Tritt er bis vor die äußeren Wundlippen, dann reden wir von einem verheilten Irisvorfall. Die eingeheilte Iris bildet entweder eine Tasche, deren Blätter aneinander liegen oder trichterförmig voneinander abstehen, oder es tritt ein abgesetzter Rand der Iris in die Narbe (Pupillarrand, oder ein durch die Verwundung erzeugter Rand, Stumpfrand).

Dementsprechend ist das klinische Bild der Iriseinheilung verschieden. Immer muß, wenn keine Ausschneidung der Iris stattfand oder wenn die Einheilung einen oder beide Kolobomschenkel betrifft, eine Veränderung in der Gestalt der Pupille vorhanden sein. Nur bei Einheilungen des Stumpfes fehlt diese, ja es kann eine solche durch gar keine Zeichen erkennbar sein.

Tritt die Iris bis zu den vorderen Wundlippen vor, dann sehen wir an der betreffenden Stelle einen dunklen Punkt oder, wenn die Iris ausgebaucht ist, ein dunkles Knöpfchen, ja eine dunkle oder gelbgraue blasenförmige Vorwölbung. Dabei liegen die Wundränder selbst entweder so ziemlich in normalem Niveau (besonders im Skleralbord) oder sie sind in die Ausbauchung einbezogen (besonders bei rein kornealen Narben).

Es war schon bei den zystoiden Narben davon die Rede, in welchem Zusammenhange sie mit Iriseinklemmungen stehen. Bei ihnen ist die Iris jedoch nicht ein Teil der Ektasie. Wird die übernarbte Iris selbst ausgebaucht, dann haben wir es mit sog. (traumatischen) Staphylomen zu tun, die in seltenen Fällen bis zur Größe einer Kirsche sich entwickeln können.

Zu solchen Staphylomen kann sich wie zu den zystoiden Narben später Drucksteigerung hinzugesellen. Es tritt in ihnen ferner durch Epitheldefekte leicht eine Infektion ein, die zu eitriger Narbenkeratitis und sehr rasch zu eitriger Iridochorioiditis oder Glaskörperabszeß führt. Solche

[1]) H. Lauber, Über Skleralzysten. Arch. f. Ophthalm., 1904, LVIII, S. 220.

Narben enthalten meist lakunäre Räume, Fistelgänge, und so erklärt sich ihre Neigung zu diesem Vorkommnis (Wandernarben Wagenmanns).

Die Ursache einer Iris-, ebenso einer Kapseleinheilung liegt erstens in mangelhafter Wundsäuberung. Doch ist nicht immer der Operateur an einer solchen schuld, weil es zuweilen bei aller Sorgfalt nicht gelingt, die eingeklemmten Teile frei zu machen; bei der Kapsel spielt auch ihre schwierige Sichtbarkeit mit.

Zweitens im Wiederaufgehen der Wunde im Verlaufe der Wundheilung.

Ebenso wie Iriseinheilung kann auch Einheilung des Glaskörpers bestehen, wenn er bei der Operation oder nachträglich vorgetreten war.

Davon war schon früher die Rede.

[Eine nicht zu seltene Ursache der Entwicklung zystoider Narben ist auch das Einwachsen von Epithel. Wie oben ausgeführt wurde, erfolgt der primäre Wundverschluß unter Einwachsen des Hornhautepithels in den Wundkanal. Das vordringende, von den fixen Hornhautzellen abstammende Bindegewebe drängt beim definitiven Wundverschluß das Epithel zurück. In manchen Fällen, wohl meist nur dann, wenn durch in die Wunde eingelagerte Iris oder Linsenkapsel oder zufolge großer Unregelmäßigkeit der Wunde die Wundheilung verzögert ist, persistiert das neugebildete Epithel im Wundkanal, wuchert sogar in die Vorderkammer ein und kann diese in allen ihren Wandteilen, ja sogar die Wände der hinteren Kammer (Iris-Ziliarkörper-Linsenkapsel) überkleiden. Je nach der Intensität der Wucherung des Epithels und dem Zeitpunkte der eventuellen Abschnürung kommen die verschiedenen Varianten abnormer Wundheilung — von Epitheleinschlüssen im Wundkanal bis zu Vorder-Hinterkammerzysten — zustande.]

9. Üble Zufälle während der Wundheilung.

I. Verzögerung des Wundverschlusses.

Die Kammer bleibt tagelang vollständig aufgehoben. Dabei kann die Wunde klaffen oder sie kann anscheinend geschlossen sein. Der Augapfel ist abnorm weich oder abnorm hart.

Die Ursache liegt entweder in der Einklemmung eines Gewebsteiles zwischen den Wundflächen (Irisstumpf, Kapselzipfel, Starreste, Bindehautzipfel), die dadurch das Kammerwasser immerfort absickern lassen, oder in einer abnormen Spannung des Glaskörpers bei sogenannten malignen Glaukomen.

II. Wiederaufgehen der bereits verklebten Wunde.

Ein solches findet statt entweder ganz sanft unter dem Einflusse der Flächenklaffung an langen, steilen Wunden, wenn die Binnenspannung in-

folge der Verklebung zunimmt, so daß das Kammerwasser langsam absickert, oder plötzlich, durch rasches Ansteigen der Binnenspannung, wodurch die verklebte oder schon fester geschlossene Wunde teilweise oder ganz aufgeht. Eigentlich kann man nur in dem zweiten Falle von einer Wundsprengung reden.[1])

Eine solche Wundsprengung kommt um so leichter zustande, je weniger fest der Wundverschluß ist. Es genügt oft ein ganz mäßiges, aber rasches Ansteigen des Binnendruckes, um die Verbindung der Wundränder zu lösen. In anderen Fällen muß die Drucksteigerung hohe Grade erreichen.

Wodurch kommt nun jenes rasche Ansteigen des Binnendruckes zustande, das zu einer Sprengung der verlöteten Wunde führen kann?

Ursachen, die im Innern des Auges ihren Sitz haben, sind rasche Quellung einer verletzten Linse oder zurückgelassener Linsentrümmer, heftige Blutung im Innern des Auges. Ob auch Stauungen im Venensystem dazu imstande sind, ist fraglich, obgleich von vielen Autoren Stauungen im Gebiete der oberen Hohlvene als Ursachen beschuldigt werden.

Im allgemeinen sind es doch äußere Druckkräfte, die zur Erklärung herbeigezogen werden müssen.

Es sind dies offenbar Wirkungen von Muskeln, die zum Augapfel gehören, und ganz von außen her wirkende Kräfte: Stoß, Schlag, Fall aufs Auge.

Die Muskelkräfte, die am Sehorgan selbst in Betracht kommen, sind der Druck des Lides und der Druck der das Auge bewegenden Muskel.

Von einer gleichzeitigen Zusammenziehung aller den Augapfel bewegenden Muskel, wie dies von v. Stellwag anzunehmen scheint, kann wohl kaum die Rede sein. Wann sollte wohl eine solche Innervation erlernt worden sein?

Sind beide Lider vollständig vom Augapfel abgezogen, dann sehen wir ein Aufklaffen einer frisch gesetzten größeren Wunde, z. B. am Hornhautrand, bei kräftigen Bewegungen des Augapfels: also wenn sich ein Muskel zusammenzieht und sein Antagonist gespannt wird.

Es entsteht dadurch eine schnürende Wirkung im ganzen Umspannungsbogen der beiden Muskel, dadurch steigt der Glaskörperdruck und es entsteht Klaffung in der Fläche bei steilen, Hebung des Lappens bei flachen Schnitten. Dazu kommt, daß die Einschnürung selbst eine Wirkung auf die Wunde haben muß. Denken wir uns eine Wunde am oberen Hornhautrand, so wird bei Einschnürung des Augapfels im wagrechten Meridian ein lotrechter Zug auf die Wunde entstehen müssen, der bei

[1]) S. unten, Glaukom nach Staroperation.

linearen Wunden die Flächenklaffung vermehrt, bei Lappenwunden eine Aufstellung des Lappens hervorruft. Eine solche Einschnürung entsteht bei Zug des inneren oder äußeren geraden Augenmuskels, also beim Blicke nach rechts und links,

Ebenso muß aber natürlich eine Einschnürung in lotrechter Richtung wirken, also bei Hebung oder Senkung des Blickes. Hier liegt ja die Wunde quer zur Richtung des Zuges im Umspannungsbogen.

Bei den gewöhnlichen, mäßigen Exkursionen des Augapfels sind diese Druck- und Zugwirkungen sehr geringfügig. Anders bei starken, besonders ruckweise erfolgenden Ausschlägen. Davon kann man sich leicht während der Operation überzeugen, wo dieses Moment für unerwünschtes Aufklaffen der Wunde neben dem Liddrucke eine größere Rolle spielt, weil hier aus Angst, Verwirrung oder Schmerz kräftige Innervationen ausgelöst werden.

Sind die Lider geschlossen, dann werden rasche und kräftige Bewegungen der Augenmuskel überhaupt nicht gemacht. Schließt man die Augen und versucht etwas exkursivere Bewegungen mit den Augen zu machen, so fühlt man eine Hemmung, die bei offenen Lidern nicht vorhanden ist, wenn ebenso große Bewegungen gemacht werden sollen.

Sind übrigens, auch bei offener Lidspalte, die Augen vom Sehen ausgeschlossen, so erfolgen auch fast gar keine Bewegungen des Augapfels.

Die wichtigste Rolle für Steigerungen des Binnendruckes spielt aber der Liddruck. Er ist es ja, der auch bei Ruhezustand des Schließmuskels als elastische Spannung der Lider auf die Oberfläche des Augapfels wirkt. Hat man an einem Auge das Kammerwasser durch eine durchsetzende Wunde der Hornhaut abgelassen, dann liefert der Liddruck den größten Teil der vorhandenen Augapfelspannung. Man überzeugt sich davon am besten bei Fällen von Hornhautkollaps. Er besteht meist nur bei abgezogenen Lidern. Liegen die Lider dem Augapfel auf (nach Entfernung des Elevateurs), dann verschwindet er meist, auch bei offener Lidspalte.

Liegt eine große Lappenwunde im Gebiete der Lidspalte, so kann sie schon durch diesen Druck allein bei offener Lidspalte etwas aufklaffen.

Bedecken die Lider den Augapfel bei geschlossener Lidspalte ganz, und steigt der von ihnen ausgeübte Druck gleichmäßig in ihrer ganzen Flächenausdehnung, dann nimmt der Glaskörperdruck entsprechend zu. Eine steile Wunde würde unter solchen Umständen infolge Zunahme des Glaskörperdruckes aufklaffen, eine Lappenwunde aber nicht, weil ja Liddruck und Binnendruck einander das Gleichgewicht halten und somit eine Hebung des Lappens nicht zustande kommen kann.

Einen solchen gleichmäßigen Druck könnte, wenigstens theoretisch, ein Druckverband ausüben und eine allmählich steigende Kontraktion des Orbikularis in allen seinen Portionen.

Treten jedoch, wie das gewöhnlich geschieht, rasche, zuckende Zusammenziehungen in der Lidrand- und Tarsalportion des Muskels auf, dann schnüren diese den Augapfel unter dem wagrechten Meridian plötzlich und kräftig ein, weil sich die Bündel gegen die Lidspalte zusammenschoppen, und eine am oberen Hornhautrande liegende Lappenwunde kann leicht aufklaffen, weil der Hebung des Lappens bei der plötzlichen Steigerung des Binnendruckes nicht ein gleich starker Druck von außen entgegenwirkt. Es braucht also der Binnendruck nur so weit zu steigen, daß die elastische Spannung des Lides überwunden wird — dann klafft die Wunde auf.

Das verhindert auch ein Druckverband nicht, weil er nie so stark sein kann, um ein Kneifen mit der Tarsalportion des Orbikularis zu verhindern — ja er löst ein solches sogar durch die Belästigung selbst aus, die er dem Kranken verursacht.

Bei offener Lidspalte entsteht ein ungleichmäßiger Druck auf den Augapfel durch die Lider, wenn der Schluß der Lidspalte gehindert ist, z. B. durch die Lidhalter, und die peripheren Lidteile dem Augapfel anliegen. Wird nun gepreßt, dann drücken die Orbikularisbündel den Augapfel in der Peripherie zusammen, indem sie sich zwischen Elevateur und Augenhöhlenrand zusammenziehen und das Lid dort anpressen; der Glaskörper sucht nach der Lispalte hin auszuweichen. Eine dort befindliche Lappenwunde klafft leicht auf.

Dasselbe sieht man, wenn bei einer Operation, beim Verbandwechsel, bloß das obere Lid abgehoben wird, während das untere anliegt, durch den Zug in den Kommissuren mit gehoben wird oder sich gar zusammenzieht. Eine nach oben liegende Lappenwunde klafft hierbei stark auf.

Alle diese Wirkungen sind um so stärker, je mehr das Auge aus der Lidspalte hervorragt, weil ihm dann die Lider mit größeren Flächen bis in die Äquatorgegend hin anliegen.

Bei kräftigen Kontraktionen der zentralen Partien des Kreismuskels wird bei geschlossener Lidspalte das Zustandekommen der Klaffung von Lappenwunden wieder durch schlaffe Beschaffenheit der Lider, wie sie bei alten Leuten vorkommt, begünstigt, weil der Hebung des Lappens nur eine sehr geringe elastische Lidspannung entgegenwirkt.

Solche plötzliche Kontraktionen des Orbikularis in seinen Lidrandbündeln tritt ein beim Niesen, Husten, Erbrechen, Stuhlpressen, dann reflektorisch bei Schmerz, Brennen, Stechen im Auge, endlich unter einem stark drückenden Verbande.

Daß ungleichmäßiger Druck eines Verbandes, dann Schlag, Stoß aufs Auge durch äußere Gewalten (Stoß mit der Hand, den Fingern u. dgl.)

eine solche Wirkung auf die Wunde haben müsse, braucht nach dem Erörterten nicht noch besonders auseinandergesetzt zu werden.

Die Folgen, die ein solches gewaltsames Wiederaufgehen der Wunde haben kann, sind Blutungen, Vorfall innerer Teile und Infektion des Augapfels.

1. Blutungen. Ist bei peripheren Wunden bereits Bildung von Gefäßchen erfolgt, was besonders rasch im episkleralen Gewebe geschieht, dann tritt bei einem Aufsprengen der Wunde Blutung aus den zerrissenen Gefäßchen ein, man sieht Blutunterlaufung der Bindehaut längs der Wunde und Blut in der Kammer, das in sie hineinläuft.

Ich habe zuweilen während der Visite bei unruhigen Kranken, die preßten und mit den Lidern kneiften, nach peripherer Lappenextraktion aus der geschlossenen Wunde, was aus dem Vorhandensein der Kammer zu erweisen war, Blutung in die Kammer unter meinen Augen eintreten sehen. Wie ein dünner roter Faden rann das Blut an einer Stelle der Kammer hinab und sammelte sich unter den Augen des Beobachters zu einem Hyphaema. Offenbar handelt es sich um umschriebenes Auseinanderweichen der jungen Narbe in den inneren Schichten, das nicht bis zur vollständigen Sprengung gedieh. Dabei war keine Suffusion der äußeren Wundlippen vorhanden.

Ein Hyphaema, das man bei der Visite vorfindet, ohne daß die Kammer aufgehoben ist, beweist also nicht unbedingt, daß wirkliche Kammersprengung da war, sondern wohl nur dann, wenn auch Suffusion der Augapfelbindehaut daneben da ist. Meist wird es allerdings auf eine vollständige Sprengung vor einiger Zeit zurückzuführen sein, nach der sich die Kammer wieder hergestellt hat.

Außer dieser Blutung aus zerrissenen Narbengefäßen kann aber auch infolge der plötzlichen Herabsetzung des Binnendruckes nach der Wundsprengung Blutung aus den Binnengefäßen des Auges, also der Iris, des Ziliarkörpers, der Aderhaut oder der Netzhaut erfolgen. Sie kann so stürmisch sein, daß sie den Glaskörper, die Netzhaut und auch die Aderhaut aus dem Augapfel durch die Wunde heraustreibt.

„Es scheint," sagt v. Stellwag[1]), „daß der mit ihnen (den Wundsprengungen) verbundene plötzliche Anprall des Blutes die durch die vorausgängige Überfüllung geschwächten Binnengefäße schwerer trifft, als dies bei der ersten operativen Eröffnung des Augapfelinnern der Fall ist.

2. Eintritt innerer Teile in die Wunde. Am häufigsten beobachtet man Eintritt von Iris in die wiederaufgegangene Wunde.

Bei sehr gewaltsamer Sprengung kommt es auch zum Vorfalle von Glaskörper.

Die Iris wird entweder bloß in den Wundkanal eingeklemmt oder sie tritt aus der äußeren Wundöffnung hervor — Irisvorfall.

Fuchs[2]) schildert die Entstehung des Irisvorfalles in folgender Weise: Sobald die Wunde aufgeht, strömt das Kammerwasser von allen Seiten nach der Lücke hin,

[1]) v. Stellwag, Neue Abhandlungen, S. 149.
[2]) Fuchs, Lehrbuch, 3. Aufl. 1893, S. 759.

weil hier der Augendruck auf Null herabgesunken ist. Das Wasser der vorderen Kammer kann ohne Hindernisse der Öffnung zufließen; das Wasser der hinteren Kammer muß aber erst durch die Pupille in die vordere Kammer treten, um zur Öffnung zu gelangen, wenn die Öffnung beispielsweise peripher liegt. Für das Wasser, das hinter jener Irispartie liegt, die der Öffnung gegenüberliegt, bedeutet aber der Weg durch die Pupille einen Umweg, der um so größer ist, je weiter die Öffnung nach der Peripherie hin liegt. Das Kammerwasser wird daher auf dem kürzesten Wege gerade nach vorne, die Iris vor sich herschiebend, auf die Öffnung zuzustürzen trachten. Physikalisch gesprochen steht die hintere Fläche der Iris unter dem Drucke des noch nicht entleerten Kammerwassers; an der vorderen Seite der Iris dagegen ist der Druck Null geworden und die Iris wird daher zur Öffnung und in diese hineingedrängt.

Dem Irisvorfalle kann vorgebeugt werden, indem man am Orte der Wunde die hintere Kammer in direkte Kommunikation mit der Wunde setzt, so daß das wiederangesammelte Wasser im Momente der Wundsprengung unmittelbar zur Wunde strömen kann, ohne die Iris nach vorne zu drängen. Dazu genügt eine kleine Öffnung (schmales Kolobom) und es ist nicht nötig, die Iris in der ganzen Breite der Wunde auszuschneiden.

Wenn sich der Irisvorfall auf die von Fuchs dargelegte Weise bildet, dann muß der Vorfall den weiteren Abfluß des Kammerwassers stopfen und sich unmittelbar danach eine seichte, aber doch nicht ganz aufgehobene Kammer finden. Wir sehen das zuweilen bei Iridektomien, wo die Iris unmittelbar hinter der Lanze herausstürzt.

Allein diese Erklärung reicht nicht für alle Umstände aus, unter denen wir Irisvorfall auftreten sehen.

a) Bei offener Wunde und vollständig aufgehobener und entleerter Kammer sehen wir oft unter unseren Augen einen Irisvorfall mit größter Leichtigkeit entstehen.

Man hat den Star ohne Iridektomie entbunden, die Iris liegt tadellos. Man öffnet die Lidspalte, indem man das obere Lid abzieht, der Subtarsalmuskel des unteren Lides macht eine kräftige, zuckende Bewegung und die Iris liegt vor der Wunde. Oder man will unter gleichen Umständen einen Linsenrest aus der Kammer streifen. Sowie man auf den unteren Hornhautrand drückt, schiebt sich der obere Iristeil gegen die Wunde, und wie man weiter drückt und etwas schiebt, springt die Iris aus der Wunde hervor.

Es sind das Umstände, durch die gleichzeitig eine Druckzunahme im Glaskörper und ein Aufklaffen der Wunde erzeugt wird.

Durch alle solchen Umstände, besonders wenn sie ruck- oder stoßweise erfolgen und wenn nicht starker Kollaps besteht, kann bei völlig fehlender Kammer Irisvorfall oder Einklemmung erzeugt werden.

Schneidet man in solch einem Falle die vorgefallene Iris sofort weg, so überzeugt man sich, daß der beutelförmige Vorfall ganz leer ist. Die Kraft, die unter solchen Umständen die Iris heraustreibt, ist der Glaskörperdruck, dessen Resultierende senkrecht auf der Wunde steht.[1]) Diese läßt sich bei Lappenwunden in zwei Komponenten zerlegen, von denen die eine in der Richtung des Wundkanales wirkt, die andere senkrecht darauf. Die zweite hebt, wenn der Druck genügend gestiegen ist und von außen kein Gegendruck herrscht, den Lappen in die Höhe, die erste treibt die Iris in die Wunde. Dieselbe Kraft treibt ja die Linse und Linsenschollen aus der Wunde, ebenso

[1]) v. Stellwag, a. a. O.

auch die Iris. Je mehr die Drucksteigerung im Glaskörper ruckweise erfolgt, desto weiter schießt die Iris hervor.

Bei linearen Wunden tritt durch die Spannungszunahme Flächenklaffung ein und die Resultierende des Glaskörperdruckes, die in der Richtung des Wundkanals wirkt, treibt die Iris in die Öffnung hinein.

Die Iris ist zwischen hinterer Hornhautfläche und vorderer Glaskörper- oder Linsenfläche eingeklemmt und wird deshalb bei Aufgehen einer Öffnung in diese hineingequetscht, wie, um einen trivialen Vergleich zu gebrauchen, ein Kirschkern davonschnellt, den man zwischen zwei Fingerballen quetscht.

b) Trotz eines angelegten Koloboms sehen wir nach Wundsprengungen die Kolobomschenkel zuweilen in die Wundwinkel getrieben, gerade so wie wir sie bei der Operation unter dem Ausstreifen der Reste in die Wunde treiben können. Und es geschieht das nicht bloß bei schmalem Kolobom, sondern auch wenn die Iris so breit als die Wunde ausgeschnitten ist. Unter diesen Umständen kann nicht der Druck des Kammerwassers in der hinteren Kammer gegenüber der Ausflußöffnung die Iris vor sich hertreiben; denn der Druck in der hinteren Kammer sinkt hier ebenso rasch wie in der vorderen, da das Kammerwasser aus beiden Kammern gleichzeitig abrinnt. Es ist also auch hier der gesteigerte Glaskörperdruck, der, wenn er nach Entleerung der Kammer noch fortwirkt, die Iris in die Wunde treibt.

c) Auch in jenen Fällen, wo eine Wunde mit ihrer inneren Öffnung nahe am Pupillarrande und ihm ungefähr parallel liegt und wo nur Einklemmungen des Randes zwischen den Wundflächen entstehen, ist wohl nur der Glaskörperdruck als Ursache des Eingetriebenwerdens der Iris aufzufassen, das erst eintritt, nachdem sich das Kammerwasser entleert hat. Man sieht das oft genug bei Lanzenextraktionen während der Operation entstehen. Auch wenn man das Kammerwasser schnell ablaufen läßt, fällt die Iris gewöhnlich nicht in die Wunde. Wird dann durch Druck auf die periphere Wundlippe die Wunde klaffen gemacht und der Druck gesteigert, um die Linsenmassen herauszubefördern, da sieht man erst die Iris mit ihrem Rande umklappen und in den Wundkanal eintreten.

Wie immer sich übrigens der Mechanismus des Irisvorfalles abspielt, jedesfalls hat die die Iris in die Wunde treibende Kraft die elastische und kontraktile Spannung der Iris zu überwinden. Es ist somit klar, daß alles, was diese Spannung vermindert (Schwäche, Lähmung des Sphinkters), das Zustandekommen von Vorfällen begünstigt, während alles, was diese Spannung erhöht (kräftige Aktion, Krampf des Sphinkters), ihr entgegenwirkt.

3. Infektion des Augapfels. Dadurch, daß die Wunde aufgeht, und ihre Ränder wieder völlig frisch werden, kann es, wenn infektiöse Stoffe im Bindehautsacke (aus ihm selbst, von den Lidrändern oder vom Tränensacke stammend) vorhanden sind, zur Infektion der Wundränder und dadurch zur Wundeiterung mit ihren Folgen kommen; doch ist dieses Ereignis verhältnismäßig selten.

Ferner kann auch unmittelbar eine Infektion des Augapfelinnern erfolgen, das zu leichterer oder schwerer Iridokyklitis führt. In dem Augenblicke, wo der Liddruck aufhört, der Glaskörperdruck rasch sinkt, entsteht eine Saugwirkung durch die Wunde hindurch auf den Inhalt des Bindehautsackes in die Kammer hinein. Befinden sich nun Schleimflöckchen mit Infektionsträgern im Bindehautsacke, so ist erklärlich, daß

man nach Wundsprengungen öfter das Auftreten von Iridokyklitis beobachtet.

Die Seltenheit von Wundinfektion nach Wundsprengung im Vergleiche zur Iridokyklitis darnach und der Umstand, daß diese meist adhäsiver und nicht eitriger Natur ist, erklären sich wohl folgendermaßen. Ist schwer virulentes Sekret in größerer Menge im Bindehautsacke, dann kommt es gewöhnlich kurz nach der Operation zur eitrigen Wundinfektion auch ohne Sprengung. Bei wenig virulenten Keimen, die an einzelnen Schleimflöckchen haften, kommt es aber nicht so leicht zur Infektion der Wundränder, auch wenn sie noch nicht durch einen Epithelüberzug vor der Einwirkung infektiöser Stoffe geschützt sind, also auch nicht nach Sprengung der Wunde. Wohl aber entwickeln sich diese Keime, wenn ein solches Flöckchen in die Kammer gelangt, natürlich ebenso, wenn dies während der Operation geschieht, als wenn etwa eine Wundsprengung dazu Anlaß gibt. Es entstehen dann gewöhnlich keine stürmischen und hochgradigen, sondern mehr leichte Entzündungen.

Tritt Wundsprengung ein, wenn schwer virulentes Sekret im Bindehautsacke ist, das nach der Operation bei raschem Wundverschlusse und Überdeckung der Wundränder mit Epithel zufällig keine Wirkung ausübte, und wird es in die Kammer aspiriert, dann muß es Iridokyklitis suppurativa erzeugen; gewöhnlich wird aber daneben auch Wundeiterung entstehen, da so schwer virulente Stoffe eben auch an den wieder angefrischten Wundrändern leicht Infektion erregen.

III. Wundeiterung.

Schwellung des oberen Lides, wenigstens am Rande, eitriges Sekret zwischen den Wimpern verrät diesen Zustand schon von außen. Öffnet man die Lider, so schwimmen meist eitrige Flocken im Bindehautsacke, die Bindehaut des Augapfels ist düster gerötet und wallartig geschwellt. Auf den Wundrändern zeigt sich ein gelblicher Belag, anfangs in Gestalt eines ganz schmalen Saumes; später ist die Infiltration besonders des kornealen Randes sehr deutlich, die Wundlippe geschwellt. In der vorderen Kammer sieht man anfangs Trübung des Kammerwassers, später ein gelatinöses Gerinnsel, untermischt mit eitrigen Flocken oder gleich eitrige Flocken, die sich vom Wundrande in die Kammer erstrecken, bald auch Hypopyon. Binnen kurzem, in zwei bis drei, selten in mehr Tagen, entwickelt sich das Bild der Panophthalmie, in der Hornhaut gewöhnlich das Bild eines großen Ringabszesses. Auf die Einzelheiten des Verlaufes ist hier nicht einzugehen. Der Ausgang ist Phthisis bulbi.

Die Infektion zeigt sich entweder schon am zweiten bis dritten Tage nach der Operation und dann ist meist unmittelbare Infektion bei der Operation anzunehmen oder später. Je später sie auftritt, desto wahrscheinlicher wird die Annahme einer sekundären Wundinfektion. Die Infektion erfolgt von seiten der mit der Wunde in Berührung gebrachten Instrumente oder Tupfer bei der Operation oder vom Bindehautsacke aus.

Bei beginnender Wundeiterung versucht man sofort eine sehr energische Kauterisation der Wunde und läßt warme Überschläge machen. Zu-

weilen gelingt es, den Fortschritt der Eiterung zu hemmen. Meist sind aber die Augen trotzdem verloren.

IV. Iridokyklitis.

Sie ist meist leichter Natur, so daß sie mit Hinterlassung einzelner hinteren Synechien abheilt. Führt sie zu einer Occlusio pupillae, dann wird eine Nachoperation nötig. In schweren Fällen bilden sich dicke retroiridische Schwarten, so daß dann meist Atrophia bulbi den Ausgang darstellt. Dann besteht auch noch die Gefahr sympathischer Ophthalmie. Die Iridokyklitis tritt bald nach der Operation oder erst späterhin, oft erst nach acht bis zehn Tagen und später auf.

Ihre Ursache ist, wo eine ganz gesunde Uvea vorhanden war, zweifellos Infektion, die entweder während der Operation oder erst nachträglich bei Gelegenheit von Wundsprengungen eintritt, wie schon erörtert ward. Wo schon Iridokyklitis u. dgl. bestanden hatte, kann es sich auch um Wiederanfachung des Prozesses durch die Verletzung handeln. Oder endlich die Infektion ist endogener Natur. Ein spätes Auftreten der Entzündung beweist übrigens nicht, daß die Infektion nicht schon bei der Operation stattgefunden habe.

Die klinischen Erscheinungen, unter denen die Iridokyklitis eintritt, sind Druckgefühl und Schmerz im Auge, Tränenfluß, Lidrandrötung, allenfalls -Schwellung, Schwellung der Augapfelbindehaut, Ziliarinjektion. Mattigkeit der Hornhaut, leichte Kammerwassertrübung bis zum Auftreten von gelatinösem Exsudat, das die Kammer füllt, oder eitrig-fibrinösen Flocken, ja Hypopyon; die Iris ist verfärbt und geschwellt.

Man träufelt Atropin ein und läßt fleißig feuchtwarme Umschläge auflegen. Damit hat man in den leichteren und mittelschweren Fällen meist Erfolg. In schweren Fällen ist häufig der Ausgang in Atrophia bulbi nicht aufzuhalten. Auf die Therapie werden wir bei der Nachbehandlung nach den einzelnen Operationen ausführlicher eingehen.

[V. Glaukom.

Nach verschiedenen, die Vorderkammer eröffnenden Schnitten der Hornhaut-Lederhaut kommt es mitunter zu Drucksteigerung, die entweder nur eine passagere ist oder andauert und so zu Erblindung führen kann. Die Ursachen sind mannigfaltige, zum Teil auch noch nicht völlig aufgeklärt.

Es ist vorerst wohl zu unterscheiden zwischen Drucksteigerung, die durch nachweisbare anatomische Komplikationen der Wundheilung, wie Epithelauskleidung der Vorderkammer resp. Iriszysten, quellende Linsenmassen u. dgl., Iridokyklitis und ihre Folgen — Pupillarabschluß — be-

dingt ist und solcher, die ohne sichtbare Veranlassung entsteht. Wir werden auf die verschiedenen Ursachen der letzteren Fälle bei den einzelnen Operationen, welche zu Drucksteigerung führen — am häufigsten Diszission des Nachstares, am seltensten Extraktion des Altersstares —, zurückkommen. (S. Nachkrankheiten der Staroperation.)]

10. Nachbehandlung.

Die Nachbehandlung nach Operationen am Augapfel muß für die erforderliche körperliche Ruhe des Kranken sorgen, alles, was zu üblen Zufällen Anlaß geben könnte, abzuhalten und zu vermeiden trachten.

I. Bettruhe. Um alle körperliche Anstrengung zu vermeiden, läßt man den Kranken im Bette liegen. Er hat ruhige Rückenlage einzunehmen, darf sich nicht herumdrehen, nicht aufsetzen oder gar im Bette mit den Füßen anstemmen und emporschieben. Um Erschütterungen und Versuche des Kranken mitzuhelfen zu vermeiden, unterläßt man es in der ersten Zeit, ihn während des Tages mit dem Oberkörper hoch zu lagern.

Er soll nicht sprechen, außer um etwas zu verlangen, Besuche und Aufregungen, Lärm und Unruhe sind von ihm fernzuhalten. Im übrigen verweise ich auf das schon in Bd. I, S. 98 Erörterte.

Natürlich gilt eine so strenge Einhaltung der Ruhe nur für Operationen mit großem Schnitt, zumal wenn die Gefahr eines Irisvorfalles groß ist, und bei stark gespannten Augen.

Je kleiner die Wunde und je weniger die Gefahr eines Vortretens innerer Teile vorhanden ist, desto mehr kann von den strengen Vorschriften abgewichen werden. Es wird bei den einzelnen Operationen das in dieser Hinsicht Nötige angegeben werden. Allerdings geht man heutigen Tages vielfach, was die Freiheit in der Nachbehandlung betrifft, zu weit. Ich kann das Vertrauen mancher Operateure nicht teilen, die Leute, an denen die Staroperation mit großem Lappenschnitt und Erhaltung der runden Pupille vorgenommen ward, mit einem mit Pflaster verklebten Auge umherlaufen, ja ihren Geschäften nachgehen lassen. Daß viele Augen so auch heilen, ist zweifellos, aber ebenso zweifellos ist, daß eine Anzahl übler Zufälle nur durch diese große Freiheit in der Nachbehandlung verschuldet wird, die bei ruhigem Verhalten vermieden worden wären. Die Verantwortung dafür trifft aber dann lediglich den Operateur.

II. Verband. [Über den Verband nach Augenoperationen wurde schon in Bd. I, S. 93 u. ff. ausführlicher gesprochen. Soweit die Nachbehandlung bei penetrierenden Augapfeloperationen besondere Abänderungen erheischt, soll sie hier näher ausgeführt und hierbei insbesondere auf die „offene Wundbehandlung“ Rücksicht genommen werden.

Schon im Jahre 1827 wurde zuerst von Zeusner[1]) vorgeschlagen, jeden Verband nach solchen Operationen wegzulassen. Aus dem Jahre 1859 liegt eine einschlägige Abhandlung von Schönheyder[2]) über Versuche vor, die ein gutes Resultat ergaben, während anderen Versuchen (Snellen, Chisolm u. a.[1]) keine besondere Aufmerksamkeit zuteil wurde. Im Jahre 1893 hat Czermak mit der alten Verbandmethode gebrochen, im Jahre 1894 zuerst über seine Beobachtungen berichtet[3]) und 1896 in seiner „Operationslehre" ausführlich seine Erfahrungen niedergelegt, welche er an über 2500 operierten Augen gesammelt hatte.[4]) Erst im Mai 1897 hat Hjort[5]) über 141 Fälle berichtet, angefangen vom 21. Oktober 1895, in denen er aus ungefähr gleichen Gründen wie Czermak die offene Wundbehandlung durchgeführt hatte, und im Februar 1898 veröffentlichte er an gleicher Stelle die Statistik über das erste Hundert Staroperationen mit offener Wundbehandlung. Nun mehrten sich rasch die Mitteilungen über Erfahrungen und Versuche mit der neuen Art der Wundbehandlung und 1900 konnte Sattler bereits über eine größere Statistik, über ausgezeichnete Resultate am Ophthalmologenkongreß in Heidelberg berichten.

Im Vordergrunde der Diskussion stand nun die Frage, ob die Augen nach der Operation völlig frei gegeben werden sollen, wie dies Hjort u. a.[6]) durchgeführt, oder durch einen die Lider nicht berührenden Schutz, am Augenhöhlenrande angeklebte Gazestreifen oder Seidenpapiere („Hohlverband" Wolffberg; Wicherkiewicz; de Wecker), Zelluloidmuscheln (Fröhlich), Aluminiummuscheln, das Fuchssche Schutzgitter ohne Überzug (Sattler, Hess) oder mit Flanell bedeckt (Czermak, Praun) vor Berührung mit den Händen, vor Luft- und Lichtzutritt bewahrt werden sollen. Mit Recht hat Czermak dagegen Verwahrung eingelegt, daß die erstgenannten Verfahren „offene Wundbehandlung" genannt werden, und für sie die Bezeichnung „Wundbehandlung ohne Lidverband" oder „Wundbehandlung ohne auf den Lidern liegenden Verband" angegeben. Czermaks Verfahren ist dieser Art zuzurechnen. Die Diskussion ist noch nicht abgeschlossen, jedenfalls hat sie aber schon große Verbesserungen, fast durchaus Erleichterungen des alten Verbandregimes gezeitigt.

---

[1]) Nach Hess, Pathologie und Therapie des Linsensystems. Graefe-Saemisch, Handb. d. ges. Augenheilk., II. Aufl., S. 237.

[2]) S. Lundsgaard, Klin. Monatsbl. f. Augenheilk., XLV. Jahrg., 1907, II, S. 258.

[3]) Czermak, Wissenschaftl. Ärztegesellsch. in Innsbruck, Ref. Wiener klin. Wochenschrift, 1894, Nr. 27.

[4]) [Ich führe dies im Interesse historischer Treue deshalb so ausführlich an, weil allgemein die Bedeutung Czermaks in dieser Frage unterschätzt oder sogar völlig verschwiegen wird. So nennt Hess in seinem Werke über die Linsenerkrankungen (a. a. O.) Czermak überhaupt nicht!]

[5]) Hjort, Offene Wundbehandlung bei Augenoperationen. Zentralbl. f. praktische Augenheilk., 1897, Mai-Heft.

[6]) Kolstad (Nordische Ophthalmologenversammlung, Ref. Klin. Monatsbl. f. Augenheilkunde, II, S. 281) bindet die Hände der Kranken am Bette an!

Was für die offene Wundbehandlung spricht, ist in überzeugender Weise in der I. Auflage dieser Operationslehre von Czermak selbst zusammengestellt worden und soll daher in extenso wieder abgedruckt werden. E.]

Nach Staroperationen, Iridektomien u. dgl. verwende ich nur unter ganz bestimmten Anzeigen einen auf den Lidern liegenden oder gar drückenden Verband und begnüge mich unter normalen Verhältnissen damit, nur das Schutzgitter von Fuchs anzulegen. Dazu benutze ich ein doppeltes Gitter, das also beide Augen bedeckt, und lasse es an der vorderen Seite mit schwarzem, dickem Flanell überziehen, so daß die Augen des Kranken im Dunklen sind.

Der Grund hierfür ist folgender:

Überall, wo die Gefahr einer Wundsprengung besteht, ist der Druckverband zu vermeiden.

Er hat zwar bei geschlossenem Augapfel zweifellos die Wirkung, nach längerem Liegen den Binnendruck herabzusetzen. Das wäre ja auch bei der Wundheilung recht erwünscht. Allein er veranlaßt anfänglich überhaupt eine Druckerhöhung und weiterhin vorübergehende Drucksteigerungen durch Kneifen mit den Lidern, das durch die Ansammlung der Tränen und das hierdurch entstehende drückende oder stechende Gefühl ausgelöst wird.

Schon v. Arlt gibt an[1]), daß Unruhe und Schmerzen in manchen Fällen nach Abnahme des Verbandes durch das Abfließen der Tränen verschwindet.

Und auch v. Graefe[2]), der so sehr für den Druckverband eintrat, war genötigt, in Fällen, wo stärkeres Tränen bestand, alle 2 bis 3 Stunden den Verband zu lüften und die Lider mit kühlen Kompressen zu erfrischen. Das sind aber etwas gefährliche Handhabungen, wenn bei allfälliger Wundsprengung Irisvorfall droht.

Ist ein Druckverband stärker angezogen, dann wird er nie auf die Dauer vertragen und gibt durch das Gefühl von schmerzhaftem Druck Anlaß zum Kneifen mit den Lidern.

Aber auch ein bloßer Schlußverband hemmt den Abfluß der Tränen und führt so zur Stauung dieser im Bindehautsacke. Eine vermehrte Absonderung besteht ja in den ersten Stunden unter dem Einfluß des Wundreizes immer.

Schon seinerzeit, als ich noch Assistent an der Wiener Klinik war, machte Fuchs die Erfahrung, daß bei Rollbindenverbänden die Zahl der

---

[1]) v. Arlt, Operationslehre, S. 281.

[2]) v. Graefe, Über den Druckverband. Arch. f. Ophthalm., IX, 2, S. 111.

Wundsprengungen nach Staroperationen sehr groß sei. Fuchs wandte daher später nur mehr einen Schlußverband an. Dieser bestand in einem auf die geschlossenen Lider aufgelegten Wattebausch, der mit einem Arltschen Pflasterstreifen festgehalten ward. Darüber kam das von Fuchs erfundene Schutzgitter.

Daraufhin nahm die Zahl der Wundsprengungen ganz bedeutend ab.

Ich wandte diesen Verband ebenfalls längere Zeit an meiner Klinik an. Doch war es klar, daß dieser Verband nicht nur kein Druckverband, sondern eigentlich auch kein Schlußverband war. Da der Leinwandstreifen nicht elastisch ist, so wird das Ganze binnen kurzem meist so locker, daß der Kranke die Augen unter dem Wattebausch öffnen kann. Sehr oft fand ich des Morgens den Wattebausch so verschoben, obwohl der Streifen seine richtige Lage hatte, daß er ganz am äußeren Winkel lag. Trotzdem war gewöhnlich keine Wundsprengung entstanden. Man beobachtete solche fast nur nach Zufällen, wo sie auch unter Druckverband und unter unverschobenem Schlußverband häufig ist, nach Niesen, Husten, Erbrechen usw.

Ich mußte mich also fragen, wozu ist denn dann der ganze, auf den Lidern liegende Verband? Man mußte sogar daran denken, daß ein solcher verschobener Bausch, wenn die Lidspalte geöffnet wird, gelegentlich auch schaden kann.

Man lasse ihn also besser ganz weg und jene weitere Aufgabe, die der Schlußverband hat, das Licht und von außen mit dem Staub usw. in die Lidspalte gelangende Infektionskeime abzuhalten, weise man dem Schutzgitter zu. Das erreicht man, wenn man es an den Rändern dick auspolstert, für jedes Gesicht genau zurecht biegt, damit es gut anschließt, und indem man es an seiner ganzen Außenfläche mit dickem Flanellstoff übernäht.

Ich wende nun diesen Verband, wenn man ihn so nennen will, seit mehr als zwei Jahren an. Nie hat sich ein Übelstand herausgestellt, der dem Mangel des auf den Lidern liegenden Verbandes zuzuschreiben gewesen wäre. Die Wundheilungen nach den Staroperationen erfolgten mindestens ebensogut, ja mit noch weniger Störungen wie unter dem früheren Verbande.

Wundsprengungen ohne eine jener gewaltsam wirkenden Ursachen: Husten, Niesen, sehr unvernünftiges Betragen des Kranken (z. B. Wegschieben des Gitters und Reiben des Auges mit dem Finger u. dgl.) sehe ich jetzt sehr selten, während sie unter dem Rollbindenverbande verhältnismäßig häufig waren, auch wenn er nicht sehr fest angezogen war.

Da die Heilungen nach der Staroperation so gut verliefen, so war kein Grund vorhanden, nach Iridektomien, nach Lanzenextraktionen, Dis-

zissionen, Punktionen anders zu verfahren. Es zeigte sich auch, daß die Sache unter normalen Verhältnissen ganz gut ging.

Für den Kranken hat aber diese Art des Verbandes große Annehmlichkeiten, die man gar nicht weitläufig auseinanderzusetzen braucht. Auch die Handhabungen beim Verbandwechsel, wo nicht ein angetrockneter Bausch von den Lidern abgelöst werden muß, sondern nur das Sekret von ihnen abzuwischen ist, sind sehr vereinfacht und ungefährlich.

Man kann dagegen vielleicht einwenden,

1. daß ein solcher Mangel von Verband den Grundsätzen einer anti- und aseptischen Wundbehandlung widerspreche;

2. daß die Bewegungen der Lider den Wundverschluß mechanisch stören müßten.

Was nun den ersten Punkt anlangt, so ist das gerade Gegenteil richtig. Von einem aseptischen oder antiseptischen Wundverbande im eigentlichen Sinne des Wortes kann ja bei Augapfelwunden überhaupt keine Rede sein. Den wirklichen Verband, d. h. die nächste Bedeckung der Wunde, bilden ja die Lider mit ihrer Schleimhautfläche, die wohl aseptisch sein kann, aber die wir, wenn sie es nicht ist, durch kein Mittel sicher steril machen können.

Das, was außen auf den Lidern an Verbandstoffen liegt, kann höchstens von außen, durch die Luft hereinfliegende Keime abhalten. Dazu dient aber ein gut ausgepolstertes Schutzgitter, dessen Vorderfläche übernäht ist, ebenso.

Die Anstauung von Bindehautsekret in der Bindehauttasche durch Schluß- oder Druckverband ist aber in hohem Grade als der Aseptik zuwiderlaufend zu betrachten. Unter den im Bindehautsacke gegebenen Verhältnissen ist ein Fortbestehen des Lidschlages das einzige Mittel, den Forderungen möglichster Aseptik zu genügen. Der Lidschlag ist nämlich für die natürliche antiseptische Irrigation des Auges durch den Tränenstrom wichtig. Von Bernheim[1]) ist eine bakterientötende Eigenschaft der Tränen nachgewiesen und von Marthen[2]) und Bach[3]) bestätigt worden. Andererseits haben Marthen und Bach gezeigt, daß der Keimgehalt der Lidränder und des Bindehautsackes unter dem Verbande ganz bedeutend (um das Tausendfache!) steigt. Nur der bei erhaltenem Lidschlage fortdauernde Tränenstrom ist imstande, den Keim-

---

[1]) Bernheim, Über Antisepsis des Bindehautsackes. Deutschmanns Beiträge zur Augenheilk., 1893, H. 8.

[2]) Marthen, Antisepsis bei Augenoperationen. Deutschmanns Beitr. z. Augenheilk., 1893, H. 12.

[3]) Bach, Über den Keimgehalt des Bindehautsackes. Arch. f. Ophthalm., 1894, XL, 3, S. 130.

gehalt des Bindehautsackes teils mechanisch als natürliche Irrigation[1]), teils durch die bakterienfeindliche Wirkung der sich stets erneuernden Flüssigkeit zu vermindern.

Marthen sagt am Schlusse seiner Arbeit: „Der Verband wirkt schädlich, indem er die Keime im Konjunktivalsack und am Lidrand begünstigt, ist aber notwendig, um das Auge ruhigzustellen, vor Insulten und ektogener Infektion zu schützen."

Daß der Verband im eigentlichen Sinne dazu nicht notwendig ist, haben mich meine Versuche, den Verband wegzulassen, schon vor dem Erscheinen der Arbeit Marthens gelehrt und bestätigen meine damit gemachten Erfahrungen seit Mitte des Jahres 1893. In dem Dunkel unter dem Schutzgitter ist das Auge völlig ruhig, vor Insulten und ektogener Infektion ist es ebenfalls geschützt. Dabei besteht aber der so wichtige Tränenstrom durch den erhaltenen Lidschlag fort, und zwar von der Operation an so lange, als die Infektionsgefahr am größten ist, weil die Wundränder noch nicht von Epithel überzogen sind. Wir wissen, daß das Epithel schon in der 15. Stunde den Grund der vorderen Wundrinne erreicht hat. Damit besteht dann, auch wenn der Epithelzapfen noch nicht fertig ist, ein Schutz der Wunde gegen Infektion. Hört also dann der Lidschlag auch auf, wie das im Schlafe der Fall ist, so schadet die nun folgende Keimvermehrung weniger. Man soll deshalb des Morgens um 7 oder 8 Uhr operieren (was auch aus anderen Gründen vorteilhaft ist). Die 15. Stunde nach der Operation ist dann je nachdem 9 oder 10 Uhr Abends. Schläft dann der Kranke und verkleben die Lider im Schlafe, so ist die kritischeste Zeit für die Infektion überwunden.

Am nächsten Tage werden die Lider gereinigt und der tagsüber bestehende Lidschlag vermindert wieder den Keimgehalt, was wegen allfälliger Wundsprengungen wichtig ist.

Was den zweiten Punkt anlangt, so kann eine Störung der Wunde durch die sich bewegenden Lider unter normalen Verhältnissen nur bei wagrechten Wunden in dem unteren Abschnitte der Hornhaut stattfinden, über die der Rand des unteren Lides beim Auf- und Zugehen hin- und hergleitet, so daß er imstande ist, wenn die zentrale Wundlippe etwas vorstünde, sie emporzuheben.

Lotrecht stehende Wunden oder solche, die in dem oberen Drittel der Hornhaut wagrecht verlaufen, werden gar nicht durch den Lidschlag irgendwie gestört. Denn die Bindehautfläche gleitet auch bei Bewegungen des Lides glatt über sie hinweg, ohne daß der Lidrand die Wundlippen heben könnte. Das ist bei lotrechten Wunden selbstverständlich, aber auch

[1]) Bach, a. a. O. Van Genderen Stort, Über die mechanische Bedeutung der natürlichen Irrigation des Auges. Arch. f. Hyg., 1891.

bei wagrechten im oberen Drittel der Fall, weil ja der Lidrand gar nicht über die Wunde gehoben wird. Man kann das nach der Operation oft beobachten. Von einem Aufheben oder Umklappen der Hornhautlappen, auch bei Staroperierten, ist, wenn er oben liegt, gar keine Rede. Nur bei Leuten, die die Lidspalte sehr weit aufreißen, kann so etwas vorkommen. Dann ist auch ein Schlußverband nötig.

Tatsächlich werden die Lider nach der Operation nur wenig bewegt. Es geschieht bloß, wenn sich Tränen ansammeln und besteht in leichtem Blinzeln. Die Augen selbst werden, da nichts gesehen werden kann, nicht bewegt.

Einen Verschluß der Lidspalte ohne jeden Druck, also einen Schlußverband, bringe ich unter folgenden Umständen an:

1. Bei Leuten, die die Lidspalte sehr weit aufreißen, so daß der obere Lidrand über die oben liegende Wunde tritt.

2. Bei Lage der Wunde am unteren Rande der Hornhaut oder im unteren Lederhautbord.

3. Nach Glaskörpervorfall Verband unmittelbar nach der Operation, weil hier Neigung des Lappens zum Umknicken besteht. Ein Druck aufs Auge wäre wohl gerade hier nicht angezeigt.

Ich verwende zum Schluß der Lidspalte einen 2 *cm* langen, 1 *cm* breiten Streifen von gut klebendem, farblosem, englischem Pflaster, den ich lotrecht in der Mitte der Lidspalte auf beide Lider klebe, so daß seine Mitte der Lidspalte entspricht. Das genügt vollständig, um Bewegungen der Lider unmöglich zu machen. Es läßt sich beim Verbandwechsel sehr leicht nach Befeuchtung abziehen.

Einen Verband mit Rollbinde lege ich unter mäßigem oder stärkerem Drucke an:

Bei offenen Lochwunden des Augapfels, z. B. nach Exzision eines Partialstaphyloms oder eines Irisvorfalles, damit das Narbengewebe einen Gegendruck findet;

nach Iridektomie, die zur Abflachung einer Ektasie gemacht ward;

bei vernähten Augapfelwunden;

wenn bei der Operation starke Blutung aus den Binnengefäßen in die Kammer erfolgte, um diese zu beschränken (der Verband kann in diesen Fällen schon nach einigen Stunden entfernt werden);

bei Augen, wo nach das Innere eröffnenden Operationen die Gefahr einer intraokulären Hämorrhagie erfahrungsgemäß sehr groß ist (Glaukome);

nach Operationen, wo das Augapfelinnere nicht eröffnet ward, aber größere, epithelberaubte Flächen vorhanden sind;

im weiteren Verlaufe der Nachbehandlung, wenn die jungen Narben Zeichen beginnender Ektasie erkennen lassen;

endlich wenn Glaskörpervorfall eingetreten war, nach einigen Tagen, wenn sich die Kammer wieder hergestellt hat und der Glaskörpervorfall mit der Wunde verklebt ist, zur Abflachung und rascheren Retraktion des Vorfalles.

[Weder durch theoretische, noch durch praktische Bedenken habe ich mich bis jetzt veranlaßt gesehen, die offene Wundbehandlung zu akzeptieren. Das hauptsächlichste theoretische Bedenken gegen den Verband nach Operationen, die Zunahme des Keimgehaltes des Bindehautsackes, ist nicht stichhältig. Es ist bis jetzt noch nicht erforscht, wie die pathogenen Mikroorganismen, insbesondere Pneumo- und Streptokokken, sich unter dem Verbande bezüglich Vermehrung und Virulenz verhalten, und Napp[1]) hat auf Grund der Erfahrungen an v. Michels Klinik mit Recht darauf hingewiesen, daß die nachweisbare Zunahme der Mikroorganismen in keiner Weise die Wundheilung beeinträchtigt. Es ist auch durchaus nicht richtig, daß unter einem gut anliegenden, nicht drückenden Verbande die Sekretion der Bindehaut zunimmt. Unerläßlich ist es natürlich, die Bindehaut vor der Operation möglichst der Norm nahe zu bringen, jedenfalls so weit, daß pathogene, virulente Mikroorganismen im Bindehautsacke nicht mehr nachzuweisen sind. Die darauf verwendete Zeit wird reichlich durch Abkürzung der Heilungsdauer und Besserung der Operationsresultate aufgewogen. Wir werden hierauf bei der Vorbereitung des Kranken zur Lappenextraktion noch ausführlicher zurückkommen müssen. In manchen Fällen nur nimmt nach und durch den operativen Eingriff die Bindehautsekretion stark zu, aber in genau gleicher Häufigkeit bei offener Wundbehandlung wie bei Verband. Eine Ansammlung der Tränen unter den geschlossenen Lidern findet man gleichfalls selten und nur in den ersten 24 Stunden post operationem, aber auch wieder eher häufiger bei offener Wundbehandlung. Ist ein Auge besonders empfindlich, reagiert es ungewöhnlich heftig auf den normal verlaufenen operativen Eingriff, so hat der Schutzverband nach meiner Erfahrung keine Steigerung dieses Reizzustandes, sondern eine Milderung desselben im Gefolge. Aus diesen Gründen tritt unter dem Verbande nicht häufiger Ekzem der Lider auf; aus diesen Gründen kneifen ungebärdige Patienten auch bei offener Wundbehandlung die Augenlider zu und sprengen die Wunde eher öfter als unter Verband.

Ein unleugbarer Nachteil der offenen Wundbehandlung ist darin gegeben, wenn man zu ihrer Durchführung eine 2—3tägige Rückenlage fordert und beide Augen für diese Zeit oder sogar noch länger unter Lichtabschluß hält. So bin ich, nachdem ich nach Übernahme der Prager

[1]) Napp O., Untersuchungen über den Bakteriengehalt der Bindehautsäcke von Staroperierten bei Anwendung aseptischer Verbände. Zeitschr. f. Augenheilkunde, 1907, XVIII, S. 198.

Klinik bei zirka 100 Bulbusoperationen (zirka 50 Lappenextraktionen) die offene Wundbehandlung nach Czermak angewendet, wieder zum Verband zurückgekehrt. Aber die wertvollen Lehren, die wir aus der offenen Wundbehandlung gewonnen, haben die Nachbehandlung nach Augenoperationen doch ganz wesentlich beeinflußt, so daß auch jene Operateure, welche nicht dem neuen Regime sich angeschlossen, bedeutende Vereinfachungen akzeptiert haben.

Ich halte demnach folgende Art der Nachbehandlung nach penetrierenden Augapfeloperationen für angezeigt. Unmittelbar nach der Operation wird an beiden Augen ein feuchtes (in Quecksilberoxycyanatlösung 1:5000 getauchtes) Gazeläppchen auf die geschlossenen Lider aufgelegt, darüber ein lockerer Wattebausch, der mit einem Heftpflasterstreifen (Paraplast von Beiersdorff) befestigt wird. Ein offenes Fuchssches Schutzgitter bewahrt den Verband und das Auge vor Insulten. 5—6 Stunden post operationem wird der Verband gewechselt und einige Tropfen Oxycyanatlösung 1:5000 in den Bindehautsack eingeflößt. Am nächsten Tage wird der Kranke jedenfalls aus dem Bette genommen und, wenn nur ein Auge operiert wurde, das zweite offen gelassen, das operierte jedoch durch 3—4 Tage in gleicher Weise verbunden; am 4. Tage wird auch das operierte Auge unter dem offenen Schutzgitter freigelassen. Das Krankenzimmer muß halbdunkel gehalten werden; dies ist nach Staroperationen schon aus dem theoretischen Grunde empfehlenswert, weil die Kristallinse, die die ultravioletten (chemischen) Lichtstrahlen absorbiert, ja fehlt, das Auge überhaupt erst ans Licht gewöhnt werden muß. Sobald der Kranke, etwa am 8.—10. Tag, ins helle Krankenzimmer kommt, wird ihm eine Schutzbrille gegeben. Tritt Iritis auf, so wird ein Verband angelegt und beeinflußt den Verlauf sehr günstig; ebenso in den seltenen Fällen von Ektasierung der Wunde resp. jungen Narbe. Die Abhebung des Bindehautlappens nach Lappenschnittextraktion dagegen (infolge verspätetem Verschluß der inneren Wunde) ist kein Grund, das Auge nicht offen zu lassen.

Dies ist das Regime nach Lappenschnittextraktionen; nach allen anderen, den Bulbus eröffnenden Verfahren wird es je nach der Größe des Eingriffes entsprechend gemildert; nur nach Glaukomoperationen wird durch 5—6 Tage am operierten Auge ein Rollbindenverband angelegt, sowie eventuell bei ungebärdigen Kindern. E.]

Operationen an der Hornhaut.

Hornhautstich und Hornhautschnitt (Paracentesis corneae, Punctio corneae und Keratotomia).

Der Hornhautstich wird mit der Lanze oder der Paracentesennadel von Desmarres, der Hornhautschnitt mit der Lanze oder mit dem geraden Starmesser von v. Graefe verrichtet. Man benützte früher auch das dreieckige Messer von Beer dazu, ebenso Nadeln oder Skalpelle.

Der Stich oder Schnitt erfolgt entweder durch Hornhautgewebe oder dieses ersetzendes Narbengewebe, das häufig aus der Iris hervorgegangen ist. Somit wird entweder die vordere Kammer oder die hintere Kammer eröffnet. Der Unterschied zwischen Hornhautstich und Hornhautschnitt ist lediglich ein gradueller und durch den Zweck des Eingriffes bestimmt.

Schon seit Galen[1]) wird die Eröffnung der Kammer zur Entleerung von blutigen und entzündlichen Ergüssen geübt.

Natürlich rechnet man zu diesen Operationen nicht jene Hornhautschnitte und Hornhautstiche, deren Zweck ein Eingriff an einem Binnenorgane des Augapfels ist. In diesen Fällen ist ja der Hornhautschnitt nur Teilakt einer größeren Operation.

Ausführung des Hornhautstiches und des Hornhautschnittes mit der Lanze.

Eingehen mit der Lanze in einem Parallelkreise in der vorderen Korneoskleralgrenze oder 1 *mm* polwärts davon; nach dem Ausziehen der Lanze Niederdrücken der peripheren Wundlefze zur Entleerung flüssigen und breiigen Inhaltes oder Eingehen mit Zugwerkzeugen bei häutigen oder festen Gebilden.

Der Kranke liegt, das Auge ist kokainisiert, in gewissen Fällen atropinisiert oder eserinisiert. Es wird der Sperrlidhalter eingelegt oder die Lider vom Gehilfen mit den Fingern auseinandergehalten.

Die Ausführung der Operation in ihren Einzelheiten richtet sich nach ihrem Zwecke.

---

[1]) Galenus, De methodo medendi LXIV, Cap. 28.

Die Größe des Einstiches wechselt, je nachdem bloß das Kammerwasser abzulassen ist oder konsistentere Massen (Eiter mit geronnenem Fibrin gemischt, Blutgerinnsel, geblähte Starmassen) oder gar ein harter Körper entfernt werden soll. Im ersten Falle genügt ein sehr kleiner Einstich, dessen innere Wundöffnung nur 1 *mm* lang zu sein braucht, andernfalls muß die innere Wundöffnung 2 *mm*, 3 *mm* und darüber lang sein.

Der Ort des Einstiches ist entweder gleichgültig für den Zweck der Operation; dann wählt man einen Punkt im lotrechten Meridian der Hornhaut oben, wenn der Schnitt etwas länger sein muß, jedoch im wagrechten Meridian außen, wenn der Schnitt sehr kurz sein kann; oder es wird durch den Zweck der Operation eine andere Lage des Einstiches bestimmt. Bei Besprechung der Anzeigen werden diese Fälle noch besonders hervorgehoben werden.

Jedenfalls muß die Lanze so geführt werden, daß die äußere Wundöffnung senkrecht auf dem Meridian des Einstichspunktes steht. Im allgemeinen sticht man 1 *mm* vom Lederhautrande entfernt flach in der durchsichtigen Hornhaut ein und schiebt die Lanze in einer Parallelkreisebene vor. [Ich bevorzuge bei allen einschlägigen Operationen die Einstichstelle $^1/_2$—1 *mm* außerhalb des Lederhautrandes der Hornhaut, so daß der Schnitt also ins Bereich des Skleralbandes zu liegen kommt. Derartige Wunden heilen viel rascher und sicherer, sind daher Infektionen nur äußerst selten unterworfen.] Hat der Schnitt die gewünschte Länge, was man am Rande des blanken Klingenteiles in der Kammer, wie schon in der Einleitung zu diesem Hauptstücke erwähnt, leicht erkennt, dann zieht man die Lanze ohne jede Drehung um ihre Achse rasch zurück. Dabei ist, wenn die Lanzenspitze vor die Pupille zu liegen kam, der Griff der Lanze so lange etwas zu senken, bis die Spitze vor der Iris liegt. Gewöhnlich dringt aber bei der Punktion die Spitze gar nicht so weit vor, wenn die Pupille nicht erweitert ist, und es kann dann die Lanze ohne Senkung des Griffes herausgezogen werden.

Es entleert sich hierbei wegen der Kürze der Wunde und der Länge des Wundkanales bei vorsichtiger Handhabung gar nichts vom Kammerwasser.

Nach der Verrichtung des Schnittes wird jedenfalls der Lidhalter entfernt.

Zur Entleerung des Kammerwassers legt man nun die Spitze einer Spatel oder des Löffels von Daviel flach an die periphere Wundlefze, wobei die Achse des Instrumentes in der Ebene des Einstichs-Meridians liegt, und drückt dann mit ihr sanft auf jene. Der Abfluß des Kammerwassers soll langsam und absatzweise erfolgen, weshalb man den Druck auf den Wundrand einige Male unterbricht. Es ist gut, wenn man nicht

alles Kammerwasser entleeren muß, weil die Gefahr einer Einklemmung der Iris beseitigt wird, die allerdings bei sehr kurzer und flacher Wunde äußerst gering ist.

Zur Entleerung konsistenterer Massen muß so vorgegangen werden, wie dies bei der Extraktion mit dem Lanzenmesser angegeben ist.

Wurde nur flüssiger Inhalt entleert, dann streift man zum Schlusse mit dem Rücken des Löffels oder der Fläche der Spatel über die äußere Wundöffnung hin und der Eingriff ist beendet. Wurden Gerinnsel oder Linsentrümmer entleert, dann gleitet man vorher noch mit der Spitze der Spatel quer durch die äußere Wundöffnung, um eingeklemmte Teilchen herauszustreifen.

Ist trotz aller Vorsicht die Iris in die Wunde eingetreten, dann muß der eingeklemmte Teil bis zum Pupillarrande ausgeschnitten werden, was nach den Regeln, die bei der Iridektomie (Sphinkterektomie) angegeben sind, zu geschehen hat.

Hierauf werden die Lider geschlossen und das Schutzgitter oder der Verband angelegt. Der Kranke bleibt den Tag, an dem operiert ward, im Bette liegen, kann aber schon am nächsten Tage außer Bett gebracht werden. Am dritten Tage nach der Operation kann er bereits im Zimmer umhergehen.

Sperino[1]), der in einem 29 Bogen starken Werke über die Punktion der Vorderkammer seine Erfahrungen über diese Operation niedergelegt hat und sie bei Glaukom, Chorioiditis, Hemeralopie, Retinitis, Netzhautablösung, Glaskörpertrübungen, Iritis, Hypopyon, Geschwüren der Hornhaut, Keratitis punctata, interlamellaris, Wundinfektion, Pannus, Staphylomen und Katarakten anwendet, bediente sich eines zweischneidigen, etwas nach der Fläche gebogenen Messers, das 3 *mm* breit war. Er stach im vorderen Korneoskleralsaum oder noch im Lederhautborde ein und öffnete die Wunde ein- bis mehrere Male im Tage mit einem geknöpften Stilett.

Dehenne[2]) punktiert mit einem Messer von v. Graefe, indem er es im Lederhautborde in radiärer Richtung einsticht. Der Schnitt kann dann durch Vor- und Zurückziehen des Messers noch erweitert werden. Am besten möchte sich dazu wohl ein auch am Rücken geschliffenes Messer von v. Graefe eignen.

Bei der Spaltung der Hornhaut mit dem Schmalmesser (oder mit Beers Messer) werden längere Schnitte gemacht, die entweder in streng linearer Richtung geführt werden oder einen Lappen abtrennen. Es soll

---

[1]) Sperino, Études cliniques sur l'évacuation répétée de l'humeur aqueuse dans les maladies de l'oeil. Turin 1862.

[2]) Vgl. später bei der Sklerotomie.

gesondert nur die Spaltung der Hornhaut nach Saemisch besprochen werden, während die anderen Fälle bei Erörterung der Anzeigen kurz werden angeführt werden.

Ausführung der Spaltung der Hornhaut bei Ulcus serpens nach Saemisch.[1])

Das Messer wird mit dem Rücken nach hinten durch die Kammer geführt, und zwar so, daß Ein- und Ausstich im durchsichtigen Gewebe liegen und der Schnitt das Geschwür in zwei Hälften spaltet.

Nur bei ungebärdigen Kranken ist Narkose nötig.

Die Lider werden vom Gehilfen mit den Fingern oder den Lidhältern von Desmarres gehalten. Der Operateur faßt den Augapfel dicht am unteren Hornhautrande an der Bindehaut mit der Fixationspinzette. Er führt mit dem Messer von v. Graefe einen streng linearen Schnitt, indem er das Messer außerhalb des Geschwüres in der äußeren Hornhauthälfte, mit der Schneide sich zugewendet, einsticht, sodann das Messer langsam durch die Kammer führt und den Ausstich wieder jenseits vom nasenwärts liegenden Geschwürsrande aussticht. Der Schnitt wird mit langsamen Zügen, ohne Drehung des Messers um seine Achse vollendet, um ein rasches Hervorstürzen des Kammerinhaltes zu vermeiden.

Der Schnitt soll den gelbinfiltrierten Teil des Geschwüres halbieren und nicht sparsam bemessen sein. Meist kann er wagrecht oder nur wenig gegen diese Richtung gedreht geführt werden.

Schon Bergmeister legt in seiner Mitteilung aus v. Arlts Klinik vom Jahre 1876 großes Gewicht auf eine ausgiebige Spaltung und Eröffnung der Abszeßhöhle.[2])

Bei tiefliegenden Augen hat man Schwierigkeit, den Schnitt mit dem Messer v. Graefes in lotrechter oder einer ihr nahen Richtung zu führen, auch wenn man unten einsticht. Es sind deshalb von einzelnen Operateuren nach der Schneide, also sichelförmig gebogene oder am Stiel rechtwinkelig abgebogene Messer hierzu in Gebrauch gezogen worden.

Meist fließt beim Ausschneiden das Hypopyon ab oder es tritt wenigstens bei klumpiger Beschaffenheit der Eiterpfropf in die Wunde, aus der er dann mit einer Pinzette leicht hervorgezogen werden kann.

Außerdem entfernt man mit der Pinzette auch alles nekrotische Gewebe, das sich auf der Geschwürsfläche befindet.

Die Lider werden, nachdem man noch das Geschwür mit einer antiseptischen Lösung abgespült und mit Jodoform bestreut hat, was von vielen empfohlen wird, geschlossen und die feuchtwarmen Überschläge fortgesetzt. Der Kranke muß im Bette liegen bleiben.

---

[1]) Saemisch, Über Ulc. corn. serpens. 1869. Übrigens soll Heuermann schon 1765 die Spaltung der Hornhaut bei Geschwüren gemacht haben. Vgl. Gordon Norrie, Georg Heuermann, seine deutsche Beschreibung der Starausziehung (1756) und der Operation von Saemisch (1765), Zentralbl. f. Augenheilkunde, 1890, S. 261. Salomon Vose (Section of the cornea in certain diseases of the eye of inflammatory origin. etc., Brit. med. journ., 1876, March, 18.) gibt an, daß auch Guthrie schon die Durchschneidung der Hornhaut bei Hypopyonkeratitis übte und desgleichen Hewetson (Incision of the cornea in acute suppurative inflammation, Lancet, Januar 1877) von Pridgon Teale, der die quere und kreuzweise Durchschneidung bei verschiedenen eitrigen Hornhaut- und Irisprozessen empfahl.

[2]) Bergmeister, Klinische Beobachtung und Statistik der Hornhautabszesse. Aus Arlts Klinik in Wien. Klin. Monatsbl. f. Augenheilk., 1874, S. 78—87.

Nachbehandlung. Saemisch schreibt nun vor, die Wunde täglich einmal zu öffnen, und zwar so lange, bis das Fortschreiten des Geschwüres aufgehört und sich die gelbe Infiltration der Ränder oder des Grundes verloren hat.

Man legt dazu die Spitze des Davielschen Löffels in der Wundmitte auf die untere Wundlippe, drückt sanft auf, bis Kammerwasser hervorquillt, und lüftet sodann die Wunde noch gegen die Ecken hin.

Die Wiedereröffnung ist ein- bis achtmal nötig, die ganze Behandlung dauert meist einige Wochen. Hirschberg[1]) hält das oftmalige Aufsprengen der Wunde für überflüssig.

Üble Zufälle. Schon bei der Operation kommt es zuweilen bei längerem Schnitte zu einer Einklemmung der Iris in einen Wundwinkel oder in beide. Häufiger geschieht das bei der Nachbehandlung infolge Eröffnens der Wunde.

Wird die Iris bei der Operation in die Wunde eingeklemmt, so darf man ja keine Ausschneidung versuchen. Es ist noch immer möglich, das nachträglich zu tun, wenn das Geschwür rückgängig geworden ist. Dann ist die Ausschneidung ungefährlich.

Dasselbe gilt, wenn die Iris bei der Nachbehandlung vortritt. Erst wenn das Geschwür gereinigt ist, ist die Ausschneidung nach den hierfür bestehenden Regeln zu machen.[2]) Ist die Iris bloß in die hinteren Wundlippen am Winkel eingeklemmt, dann ist die Ausschneidung unmöglich. Leider bleiben auch bei der Ausschneidung weiter vorgetretener Iris leicht zipfelförmige Anheftungen bestehen, weil die lineare Beschaffenheit der Wunde und ihre radiäre Richtung zum Irisumfang einem vollständigen Freimachen der eingeklemmten Iris im Wundwinkel selbst sehr ungünstig ist.

Vordere Synechien sind daher ein sehr häufiger Ausgang, die oft böse Folgen haben, nämlich Drucksteigerung und damit Ektasie der Narbe, die weitere Eingriffe nötig machen. Die Gefahr der Iriseinheilung besteht trotz dem, was Saemisch[3]) gegen die dem Verfahren gemachten Vorwürfe einwendet.

Preßt der Kranke während der Schnittführung sehr, dann kann bei längerem Schnitte, wie er oft nötig ist, Austritt der Linse und auch Vorfall des Glaskörpers erfolgen. Das stellt eine höchst gefährliche Komplikation dar, weil es dann leicht dadurch, daß der Glaskörper in Berührung mit den infiltrierten Wundrändern tritt, zu einer Infektion des Glaskörpers kommt, die zur Panophthalmie führt.

Anzeigen zur Eröffnung der vorderen Kammer durch Hornhautstich oder -Schnitt.

1. Zur Herauslassung von in die Kammer ergossenem Blut oder Eiter. Das bei Verletzungen ergossene Blut saugt sich meist rasch von selbst auf; bei spontanen Blutergüssen infolge von Entzündungen und Drucksteigerung besteht die Gefahr, daß nach Herabsetzung des Binnendruckes ein neuer, vielleicht noch stärkerer Bluterguß eintritt. Deshalb kommt die Punktion der Hornhaut bei Blutergüssen, lediglich zu dem Zwecke, das Blut zu entfernen, nur dort in Betracht, wo nach Verletzungen die Möglichkeit oder der bestimmte Verdacht vorhanden ist, daß sich

[1]) Hirschberg, Beiträge zur praktischen Augenheilkunde. Berlin 1874.

[2]) Vgl. später bei der Operation des Irisvorfalles.

[3]) Saemisch, Über Verletzungen des Auges. Beobachtungen aus der Augenklinik in Bonn. Klin. Jahrb., herausgegeb. von Guttstadt, 1889, 5, 188.

in der Kammer ein Fremdkörper befinde, der durch den Bluterguß verhüllt wird. Darüber kann man sich durch Entfernung des Blutes oft rasch Gewißheit verschaffen.

Das wird z. B. durch einen Fall beleuchtet, den Gotti mitteilt.[1]) Nach einem Schrotschuß bestand ein Hyphaema, das allmählich bis auf einen kleinen Rest schwand. Nach einem Jahre ward darin der Fremdkörper erkannt. Hätte man sofort das Blut durch eine Punktion abgelassen, so würde der Fremdkörper wohl sofort entdeckt worden sein.

Aus demselben Grunde kann man auch veranlaßt sein, nach perforierenden Augapfelwunden durch kleine Splitter Eiter aus der Kammer abzulassen, wenn keine Iris- oder Linsenverletzung vorhanden ist.

Imre[2]) stellt folgende Anzeigen für die Punktion der vorderen Kammer zum Zwecke der Entleerung von Blutergüssen nach Operationen usw. auf:

Sie ist sogleich vorzunehmen, wenn die Spannung des Auges zunimmt und Schmerzen auftreten.

Sie kann vorgenommen werden, wenn das Blut nach 5 bis 6 Tagen nicht aufgesaugt wird, und ist unvermeidlich, wenn daneben eine Entzündung besteht. Nur wenn Wundeiterung in der Hornhaut oder eitrige Iridokyklitis bestehen, ist sie zu vermeiden.

Bei eitrigen Entzündungsprozessen in der Hornhaut hat die Eröffnung der Kammer nicht den Zweck, den allenfalls angesammelten Eiter abzulassen, was ja daneben allerdings geschieht, sondern einen anderen, von dem noch die Rede sein soll; das Hypopyon würde sich ja beim Rückgange des Geschwüres von selbst verlieren oder bei einem Durchbruche ohnedies entleeren — einen Schaden bringt es an sich nicht. Es ist ja, wenn kein Durchbruch erfolgt ist, aseptischer Eiter, der sich durch chemotaktische Vorgänge in der Kammer ansammelt. Er erfordert daher auch an und für sich keinen Eingriff.

2. Bei Zuständen, die mit Drucksteigerung verbunden sind, und zwar:

a) bei akuten Glaukomanfällen, wo infolge Unzulässigkeit einer Narkose und sehr arger Schmerzhaftigkeit oder wo infolge sehr starker Chemosis die Iridektomie sehr schwer ausführbar wäre, oder endlich, wo sie wegen Enge der Kammer unausführbar ist. Dadurch wird der Druck vorübergehend herabgesetzt, die Kammer tiefer; die Iridektomie kann in 1 bis 2 Tagen nachgeschickt werden.

b) Bei Hydrophthalmus congenitus mit starker Drucksteigerung als Vorakt der Iridektomie. Man entleert das erstemal nur einen Teil des Kammerwassers, um den Druck etwas herabzusetzen, wiederholt in den nächsten Tagen die Punktion oder öffnet nach Sperino die Wunde wieder, entleert hierbei mehr und fährt so fort, bis das Auge weicher ist und sich

[1]) Gotti, Due casi importanti di traumatismo oculare. Boll. di ocul., XIV, 6.

[2]) Imre, Über die Behandlung der Blutergüsse in der vorderen Augenkammer. Berliner klin. Wochenschr., 1878, Nr. 40 u. 41.

allmählich an die Herabsetzung des Druckes gewöhnt hat. Dann kann man an die Iridektomie gehen.

c) Bei einfachem Glaukom als prognostisches Mittel, wie v. Graefe anempfiehlt.[1])

„Die Punktion, welche keine bleibenden Erfolge aufzuweisen hat, könnte beim Glaucoma simplex einen gewissen prognostischen Wert erhalten. Wenn man nach Abfluß des Kammerwassers eine völlig ausreichende Reduktion des Augendruckes konstatiert, so kann man auch sicher sein, daß man durch die Iridektomie eine dauernde Spannungsverminderung erreicht und daß der Fall nicht zu einem malignen Verlaufe oder doch zu einem unzureichenden Resultate disponiert. Zeigt sich dagegen noch eine relativ starke Härte (relativ zu gesunden punktierten Augen), so wird man darauf gefaßt sein müssen, daß dann langsame Wiederbildung der Kammer stattfindet und daß sich vielleicht auch ein maligner, wenigstens drohender Verlauf einstellt. Vielleicht wird auch zu ermitteln sein, ob durch methodisch wiederholte Punktionen ein niedrigerer unmittelbarer Spannungsgrad erreicht und so der Boden für die Iridektomie geebnet werden kann."

Cuignet[2]) empfiehlt wiederholte Parazentesen der Vorderkammer bei alten, verzweifelten Fällen von ohne Erfolg operiertem Glaukom, von Iridochorioiditis, kompliziertem Nachstar usw. In allen solchen Fällen ist jedoch gewöhnlich die Enukleation angezeigt.

d) Bei vorübergehender Drucksteigerung.

Wenn nach Verletzungen der Linse, sei es durch Zufall, sei es durch Operation (Diszission) eine starke Quellung der Linsenschollen und sodann Drucksteigerung auftritt, die angewandten Eisüberschläge usw. sie nicht beseitigen, dann zögere man nicht lange und nehme eine Punktion der Kammer vor. Sie ist gegebenen Falles zu wiederholen. Befinden sich viele quellende Flocken in der Kammer, dann macht man den Schnitt etwas größer und nach oben, um einen Teil der Schollen, unter Umständen gleich alles herauszulassen. Die Punktion verwandelt sich damit in eine einfache Extraktion.

Ist mehr die ganze Linse aufgebläht, dann läßt man nur das Kammerwasser durch eine kleine Öffnung so oft ab, als sich Drucksteigerung bemerkbar macht und der gewöhnlichen Behandlung nicht binnen 24 Stunden weicht.

Man beobachtet auch nach Diszissionen, wenn das Stadium der Quellung und Aufblähung lange vorüber ist, die Linsentrümmer fast ganz resorbiert oder durch einen Lanzenschnitt herausbefördert worden sind,

---

[1]) v. Graefe, Beiträge zur Pathologie und Therapie des Glaukoms. Arch. f. Ophthalm., XV, 3, S. 211.

[2]) Cuignet, Des paracentèses de la cornée et des évacuations d'humeur aqueuse. Rec. d'ophthalm., 1885, Août, Nr. 8.

zuweilen noch späterhin Drucksteigerung. Meist läßt sich diese Drucksteigerung durch Eserin beseitigen. Wenn das nicht gelingt, so versucht man es ebenfalls mit der Punktion. Wiederholte Öffnung der Wunde oder eine Irisausschneidung wäre nur dann zu machen, wenn sich die Drucksteigerung schon wenige Tage nach der Wiederherstellung der Kammer wieder einstellen sollte.

Auch bei Iridokyklitis kommt Drucksteigerung meist bald vorübergehend vor. Läßt sie nicht bald nach, dann punktiert man mit der Lanze.

3. Bei Hornhautgeschwüren, die sich trotz der entsprechenden Behandlung nach der Fläche und Tiefe unaufhaltsam vergrößern und somit entweder durchzubrechen oder ohne Durchbruch große Abschnitte zu zerstören drohen.

Die Eröffnung der Kammer wird in solchen Fällen entweder außerhalb des Geschwüres gemacht oder sie erfolgt am Orte des Geschwüres selbst, und zwar wieder verschieden, je nachdem entweder bloß der Geschwürsgrund durch einen kleinen Einstich durchbohrt (Punktion) oder das ganze infiltrierte Gebiet ausgiebig gespalten wird (Keratotomie).

Es werden durch die einfache Punktion der Kammer die Verhältnisse der Lymphzirkulation in der Hornhaut geändert, indem sie vom intraokulären Drucke entlastet wird. Daß das auf den Verlauf von Geschwüren einen günstigen Einfluß nimmt, ergibt die alte Beobachtung, daß progressive Geschwüre regressiv werden, sobald der Durchbruch erfolgt ist.

Aus diesem Grunde suchen manche nach der Punktion den raschen Wiederverschluß der Wunde zu verzögern, z. B. Fano[1]), der die Wunde mit einem fein gespitzten Lapisstifte ätzt, Saemisch, der nach seiner Operation die Wunde durch einige Tage wieder eröffnet.

Wo eine Punktion im Geschwürsgrunde gemacht wird, kommt man dem spontanen Durchbruche zuvor, der bei plötzlichem Eintritte zu großem Irisvorfalle, Austritt der Linse, wenn das Geschwür nicht zu klein ist, und zu Panophthalmie führen kann. Durch die Punktion kann der Vorfall ganz vermieden oder doch erreicht werden, daß nur ein kleiner Vorfall zustande kommt.

Insbesondere bei randständigen, rasch fortschreitenden, sichelförmigen Geschwüren, wie z. B. bei der Blennorrhöe der Bindehaut[2]), dann bei kleinen trichterförmigen Geschwüren bei Hornhautekzem, bei sichelförmigen Geschwüren beim Bindehautkatarrh, wenn sie sehr tief gehen oder wenn die sich bereits einstellende Vorbauchung des Grundes (Keratokele) den

---

[1]) Fano, Traitement de l'hypopyon. Compt. rend., 1877, LXXXIV, Nr. 21.

[2]) Patrik Mac Gregor (1812 nach Mackenzie), wie v. Arlt in seiner Operationslehre angibt.

Durchbruch besorgen läßt, ist ein solcher Einstich im Geschwürsgrunde mit der Lanze zu empfehlen.

v. Wecker hält die Punktion bei allen Formen von Infiltraten bei Kindern für sehr wirksam.[1])

Beim Ulcus serpens (Pneumokokkengeschwür) machen noch immer manche Augenärzte die Eröffnung durch quere Spaltung nach dem Verfahren von Saemisch. [Die frühzeitige, eventuell bei Fortschreiten des Geschwüres sofort wiederholte Kauterisation gibt so ausgezeichnete Resultate, wenn sie richtig ausgeführt wird, daß jede andere Therapie überflüssig ist. Insbesondere die Spaltung nach Saemisch ist wegen der fast immer erfolgenden Iriseinheilung[2]) zu unterlassen. Nur dann, wenn ein dicker Eiterpfropf in der Vorderkammer sich findet, soll er durch Punktion der Vorderkammer (Einstich mit der Lanze am unteren Hornhautrande im Limbus) entfernt werden. Bei den selteneren Streptokokkengeschwüren ist in ähnlicher Weise vorzugehen, die Diplobazillengeschwüre sind medikamentös zu behandeln.

Absolut zu verwerfen ist die Drainage der Vorderkammer mittelst eines durch die Vorderkammer durchgeführten Roßhaares (Rollet[3]).]

Alfred Graefe spaltete nicht das Geschwür selbst, sondern führte tangential zum Randbogen noch im Gesunden einen Schnitt, der das Weitergreifen der Infiltration hindern soll.

Williams[4]) zieht es wieder vor, vertikal vom unteren Rande der Hornhaut bis zum unteren Pupillenrande so zu spalten, weil sich so das Hypopyon besser entleeren könne.

[Wie schon angeführt, ist die Punktion am unteren Hornhautrande weitaus vorzuziehen.]

4. Bei hartnäckigen Entzündungen der Hornhaut nicht eitriger Natur, der Iris und des Ziliarkörpers, bei Glaskörpertrübungen, um eine Änderung im Stoffwechsel des Auges durch die Änderung in den zirkulatorischen Verhältnissen zu bewirken.

Abadie[5]) gibt folgende Anzeigen für die Parazentese der Hornhaut bei Hornhaut- und Iriserkrankungen an, wenn die Spannung des Auges wegen Schmerzhaftigkeit nicht geprüft werden kann:

1. Mißverhältnis zwischen der Sehstörung und den nachweisbaren optischen Hindernissen.

2. Vermehrung der Tiefe der vorderen Kammer.

---

[1]) v. Wecker, Chir. ocul., 1879, pag. 167.

[2]) S. diesbezüglich auch Sachsalber, Beitrag zur Anatomie des Ulcus serpens. Deutschmanns Beitr. z. prakt. Augenheilk., 1896, H. XXII, S. 85.

[3]) Rollet, Hypopyonbehandlung durch Drainage der Vorderkammer. The Ophthalmoscope, 1907, Nr. 3.

[4]) Williams, On the treatment of spreading ulcer of the cornea with hypopyon. Lancet, 1892, January 2.

[5]) Abadie, Des quelques symptomes pouvant servir à l'indication de la paracentèse de la chambre antérieure de l'oeil. Gaz. des hôp., 1874, pag. 219.

3. Abnormer Widerstand der Pupille gegen die pupillenerweiternden Mittel.

4. Neuralgien, die durch Narkotika nicht zu beseitigen sind.

Auch Puech[1]) empfiehlt bei akuter Iritis, wo Drucksteigerung zu befürchten und eine genügende Erweiterung der Pupille durch Atropin nicht zu erzielen ist, ein- bis dreimalige Punktion der Kammer. Sie soll nicht auf der Höhe der Entzündung und langsam gemacht werden.

[Ich halte die Eröffnung der Vorderkammer bei allen Formen von Iritis (außer der papulösen syphilitischen) für angezeigt, wenn starke Exsudation in der vorderen Kammer besteht, die auf medikamentöse Behandlung, heiße Umschläge u. dgl. nicht zurückgeht.[2])

In jüngster Zeit hat man die Eröffnung der Vorderkammer bei Tuberkulose der Iris und der Kornea empfohlen, um Luft einblasen zu können (Felix[3]). Das Verfahren ist noch im Versuchsstadium. Auch als Vorakt zur Ausspülung der Vorderkammer mit antiseptischen Lösungen (Collargol 1%) bei infektiöser Iridokyklitis wird zuerst eine Punktion der Vorderkammer mit einem schmalen Messer ausgeführt und durch die Wunde die Nadel einer Pravazschen Spritze eingeführt.]

5. Bei Ektasien der Hornhaut.

Bei Keratokonus hat sich die Punktion oder Spaltung als wirkungslos erwiesen, auch wenn sie öfters wiederholt ward, wie schon v. Arlt (a. a. O.) angibt.

Sie ist trotzdem später noch von verschiedener Seite wieder als wirksam hingestellt worden, so von Cowell[4]), Mac Hardy, Schläfli[5]) [Bossalino-Reymond[6])] u. a., wohl ohne Berechtigung.[7])

Wohl aber ist eine Spaltung mit dem Linearmesser oft wirksam bei Irisvorfällen, die schon zu alt sind, um bei der Abtragung gründlich ausgelöst werden zu können, und bei ihnen noch nahestehenden Staphylomen, um eine flache Narbe zu erhalten.[8])

---

[1]) Puech, De quelques indications de la paracentèse dans le traitement de l'iritis aigue. Rec. d'ophthalm., 1891, pag. 1.

[2]) Vgl. auch zur Nedden, Über den therapeutischen und diagnostischen Wert der Punktion der Vorderkammer bei Iritis. Ber. d. Versamml. d. ophthalm. Gesellsch., Heidelberg 1906, S. 295, mit Diskussion.

[3]) C. H. Felix, Über Luftinsufflationen in die vordere Augenkammer etc. Zeitschr. f. Augenheilk., 1902, VIII, S. 624.

[4]) Cowell, Treatment of conical cornea. Ophthalm. Review, 1887, pag. 55.

[5]) Schläfli, Fünf Fälle von Keratokonus jugendlicher Individuen. Inaug.-Dissert., Berlin 1895.

[6]) Bossalino, La cura chirurgica del cheratocono medicante il taglio periferico della cornea. Giornale d. R. Acc. di med. di Torino, LX; Ref. Jahresber. f. Ophthalm., 1897, S. 427.

[7]) Schiess-Gemuseus hat freilich neuerdings Fälle beschrieben, wo Spaltung des verdünnten Teiles des Keratokonus und nachherige Eserinkur einen guten Erfolg gab. 27. Jahresber. d. Heilanstalt in Basel für das Jahr 1890. 28. Jahresber. d. Augenheilanstalt in Basel 1892.

[8]) Küchler (Neue operative Heilmethode, Braunschweig 1853) hat die einfache Spaltung der Totalstaphylome, welcher Art immer in der oberen oder unteren Hälfte mit Herauslassung der Linse empfohlen. — Derselbe, Zur Statistik der Heilung der Hornhautstaphylome. Memorab., 1870, XV, 5.

Man bildet durch schräge Messerführung einen kleinen Lappen und legt danach einen Druckverband an. Wiederholung der Spaltung soll sehr gut wirken.[1]) Meist ist aber eine Ausschneidung von sicherer Wirkung.

6. Nach Diszission der Linsenkapsel, wenn nur wenig Quellung eintritt, die Aufsaugung bald zum Stillstande kommt und sich die Kapselwunde zu schließen beginnt.[2]) v. Arlt sagt darüber folgendes (Operationslehre, S. 323): „Durch eine höchstens 3 *mm* lange Wunde, 2 *mm* innerhalb des Limbus, wird das Kammerwasser sukzessive unter Beihilfe des Davielschen Löffels entleert, doch nichts von der Linse. Das Vorwärtsrücken der Linse erweitert oder sprengt die früher gesetzte Kapselöffnung, bewirkt bisweilen selbst eine Lücke in der bereits zerklüfteten Linse. Die Resorption erfolgt dann rascher, wahrscheinlich, weil das mit Linsenelementen gesättigte Kammerwasser entleert und durch frisches ersetzt wird. Diese Prozedur ist gefahrlos und kann eher wiederholt werden als eine förmliche Diszission."

[Rationeller ist es natürlich, mit der Eröffnung der Vorderkammer gleich eine wenigstens partielle Entleerung von Linsenmasse oder wenigstens instrumentelle Erweiterung der Kapselwunde zu verbinden.]

7. Zur Entfernung von Fremdkörpern oder Parasiten aus der Vorderkammer. (Vgl. später im Abschnitte über die Operationen an der Regenbogenhaut.)

8. Versuchsweise bei Embolie der Zentralarterie oder ihrer Äste in der Netzhaut, um durch die Herabsetzung des Druckes den auf den Embolus von rückwärts andrängenden Blutstrom zu verstärken und so eine Zerschellung des Embolus herbeizuführen. Dies Verfahren wird auch in Verbindung mit nachfolgender Massage geübt.

Die Ausschneidung (Exzision), Ausbohrung (Trepanation) und Abtragung (Ablation) der Hornhaut und der Hornhautnarben.

Die Ausschneidung eines Stückes aus der Hornhaut oder aus einem sie ersetzenden Narbengewebe sowie die Abtragung eines ganzen narbigen Hornhautabschnittes werden mit Messer und Schere oder mit trepanartigen Bohrern (Trephine Bowmans, Trepan Weckers und Hippels, Fig. 10, S. 8, Bd. I) verrichtet. Da die Herstellung verdünnter Stellen in dichten Narben wegen ihrer Nutzlosigkeit und die von offen zu haltenden Fisteln wegen ihrer Gefährlichkeit aufgegeben sind und da dort, wo sich die gesetzte Lücke schließen soll, am besten die Naht

[1]) Issigonis, Staphylom der Hornhaut von ungewöhnlicher Form. Zentralbl. f. prakt. Augenheilk., 1886, S. 333.

[2]) Werneck, Salzburger med. Zeitschr., 1823, I, S. 124.

angelegt wird, für die jedoch ovale Lücken viel günstiger sind als kreisrunde, so ist die Ausbohrung von Hornhautteilen, sei es aus der ganzen Dicke oder nur aus den vorderen Schichten nur mehr als Teilakt jener Eingriffe in Übung, die einen Ersatz des entfernten Stückes durch ein anderes zum Ziele haben, das durch größere (vollkommene) Durchsichtigkeit oder durch größere Festigkeit dem Auge Wiederherstellung seiner Funktion oder festen Abschluß einer zu nachgiebigen Stelle gewähren soll, also als Teilakt der sog. Hornhautpfropfung.

[Eine Ausnahme bildet nur die Ausbohrung eines Hornhautstückes in ganzer Dicke und Behebung einer vorderen Synechie mit Reimplantation des ausgebohrten Stückes nach M. Sachs, s. „Irido- und Sphinkterolysis anterior".]

I. Die Ausschneidung, Exzision, bei Staphylomen schon von Celsus und Scarpa geübt, besteht in der Entfernung eines querelliptischen, ovalen oder myrthenblattförmigen Stückes aus der durchsichtigen Hornhaut oder aus einer vorgebauchten Narbe. Sie wird mit Messer und Schere verrichtet.

Bei ruhigen, verständigen Kranken kann ein solcher Eingriff unter bloßer Kokainanästhesie, bei unruhigen, unvernünftigen, sehr nervösen Leuten und Kindern soll er in der Narkose verrichtet werden. Die Lider werden am besten bloß mit den Fingern oder den Lidhältern von Desmarres gehalten.

Der Operateur hält den Augapfel mit der Faßpinzette fest und kann die Ausschneidung auf zwei Weisen verrichten:

1. Es wird durch die Mitte des auszuschneidenden Abschnittes ein linearer Schnitt geführt, indem das Schmalmesser, ähnlich wie bei der Spaltung der Hornhaut, mit der Schneide nach vorn am Rande des auszuschneidenden Abschnittes ein- und am entgegengesetzten Rande ausgestochen wird. Der Schnitt wird dann langsam vollendet. Sodann faßt man den einen Wundrand in der Mitte mit einer feinen Pinzette und trägt ihn von einem Wundwinkel bis zum anderen in der gewünschten Breite mit einer feinen, krummen Schere (von Louis) ab. Das gleiche wird danach mit dem zweiten Wundrande vorgenommen.

Oder 2. es wird zuerst mit dem Messer ein bogenförmiger Schnitt durch den Abschnitt nach unten geführt, dessen Sehne der Halbierungsebene des auszuschneidenden Abschnittes entspricht, dann wird der so gebildete Lappen an der Mitte seines Randes mit der feinen Pinzette gefaßt und mit einem bogenförmigen, dem ersten symmetrischen Schnitte abgetragen.

Man erhält auf beide Weisen eine ovale oder myrthenblattförmige Lücke.

Sodann wird gegebenen Falles die Kapsel der Linse geritzt und diese austreten gelassen. Das macht man bei Totalstaphylomen immer, bei um-

schriebenen nur dann, wenn die Linse getrübt oder subluxiert ist oder wenn bei der Exzision eine Verletzung der Kapsel entstanden ist. Das geschieht stets, wenn bei Staphylomen eine Phakokele [1]) besteht.

Die Lücke kann nun entweder offen der Verheilung überlassen werden, wenn sie schmal ist und die Ränder weich und dünn sind, oder sie kann, wenn ihre Ränder eine gewisse Steifigkeit und Dicke besitzen, durch feine Seidennähte geschlossen werden.

Die **Anzeige** zur Exzision ergibt:

1. Der Keratokonus. Nach Bader [2]) ist ein ovales Stückchen (3 bis 5 *mm* lang) aus der Spitze des Keratokonus auszuschneiden, mit oder ohne Vereinigung der Wunde durch Naht. Später ist dann eine Iridektomie zu machen.

[Stauffer [3]) hat die Exzision dadurch erleichtert, daß er zuerst außerhalb des auszuschneidenden Lappens zwei Nadeln einführte, wie bei der Staphylomabtragung von Critchett, dann den Lappen exzidierte, die Nadeln durchzog und die Fäden knüpfte. Dadurch kann Irisvorfall leichter hintangehalten werden. Aber die Infektionsgefahr ist bei Kornealsuturen sehr groß.

Zur Vermeidung der Infektionsgefahr hat Stoewer [4]) nach der Exzision der Kegelspitze den Defekt durch einen doppeltgestielten Bindehautlappen gedeckt, der nach Heilung der Wunde zu beiden Seiten der Hornhautnarbe durchtrennt wurde.

Die Resultate, welche Morton [5]) mit der Exzision der Kegelspitze erhalten, sind so schlecht, daß sie der Methode das Urteil sprechen. An 20 Fällen hat er 4mal kauterisiert, 26 Ausschneidungen (an 8 Augen je 2mal) gemacht und danach 3mal Iritis mit Hypopyon, 3mal Drucksteigerung erhalten, hat aber 5mal wegen Drucksteigerung iridektomiert, 2mal Paracentesis corneae, 2mal Lösung der vorderen Synechien ausführen müssen.]

Galezowski hat empfohlen, den Ausschnitt in die obere Hälfte der Hornhaut zu verlegen, damit die Narbe nicht vor der Pupille liege.

[Noiszewski [6]) hat nach einer bei Keratokonus ausgeführten Staroperation eine Verschiebung der kornealen Wundränder über den skleralen erhalten; durch Abtragung der ersteren in einer Breite von $^1/_2$ bis $1^1/_2$ *mm* wurde der Keratokonus beseitigt.]

---

[1]) Birnbacher, Über Phakokele. Arch. f. Ophthalm., XXX, 4, S. 103.

[2]) Bader, Treatment of conical cornea by removal of the top of the cornea. Lancet, 1872, I, pag. 73.

[3]) A. Stauffer, Successful operation for conical cornea. The ophthalmic Record, 1906, XV, 5.

[4]) Stoewer, Ein neues Operationsverfahren bei Keratokonus. Klin. Monatsbl. f. Augenheilk., 1905, XLIII, Bdebeg. I, S. 474.

[5]) Morton, Brit. med. Assoc., 1903. Ber. Klin. Monatsbl. f. Augenheil., 1903, Beilageheft S. 587.

[6]) Noiszewski, Ein Fall von radikaler Heilung des Keratokonus auf operativem Wege. Zentralbl. f. prakt. Augenheilk., 1902, Februar.

Bowman[1]) hat schon 1869 die Entfernung der Spitze des Kegels durch Trepanation angegeben. Später hat er dann nur bis nahe zur M. Descemeti trepaniert, das Scheibchen mit dem lanzenförmigen Messer abgelöst und dann den dünnen Grund in Zwischenräumen von 3 bis 4 Tagen durch 2 bis 3 Wochen punktiert. Dies Verfahren ist nur in frischeren Fällen anwendbar, wo noch keine starke Verdünnung an der Spitze des Kegels besteht.

Auch Wecker[2]) und Warlomont haben Trepane angewandt.

Die Gefahr dieser Exzisionen besteht darin, daß öfters Iriseinheilung entsteht. Allerdings sind auch sehr befriedigende Erfolge in der Literatur mitgeteilt worden.

2. Das Partialstaphylom.

Die Hauptoperation bei diesem Zustande bildet die Iridektomie (vgl. dort). Hat sich aber keine Abflachung gebildet oder war sie nur vorübergehend, dann ist, wenn keine Drucksteigerung besteht, die Ausschneidung an der ausgebauchten Narbe vorzunehmen. Ist das Staphylom dünn, dann ziehen sich die Ränder zusammen und es kann unter leicht drückendem Verbande flache Vernarbung erfolgen. Bei dickeren Narben legt man die Naht an. Auch für Partialstaphylome hat v. Wecker den Trepan empfohlen.

Besteht Drucksteigerung, dann ist sie durch Iridektomie, Sklerotomie oder Iridosklerotomie vorher zu beseitigen.

Bei jenen blasenförmigen Ektasien, die eigentlich nur dünn übernarbte Irisvorfälle am Rande der Hornhaut nach randständigen Geschwüren oder Schnittwunden darstellen, ist, wenn keine Drucksteigerung besteht, nicht eine Iridektomie, sondern sofort die Ausschneidung des ganzen blasenförmigen Teiles vorzunehmen. Man versucht danach die Iris aus dem Kanal mit einer Spatel in die Kammer zurückzuschieben, was manchmal in überraschender Weise gelingt, so daß die Ränder der abgesetzten Iris (Kolobomschenkel) fast ganz frei werden. Gelingt es nicht mehr, dann brenne man den Kanal mit der Glühschlinge ein wenig aus, um die Vernarbung zu beschleunigen.

[Wicherkiewicz[3]) empfiehlt bei solchen dünnen Staphylomen zuerst Anstechen der Wand mit der Bowmanschen Nadel, dann Exzision mit Pinzette und Schere. Naht ist entbehrlich.]

3. Das Totalstaphylom, und zwar bei dünnen, weichen Staphylomen ohne Naht, wenn sich die einfache Querspaltung (nach Küchler[4]) als wirkungslos erwiesen hat; oder gleich von vorneherein und jedenfalls bei dickwandigen, wo noch ein peripherer, schmaler, durchsichtiger Hornhautsaum vorhanden ist, mit Anlegung der Naht.

In allen Fällen von umschriebenem oder totalem Staphylom, wo Drucksteigerung bereits Amaurose erzeugt hat, sind jedoch diese Operationen

---

[1]) Bowman, Annales d'oculistique, 1872.

[2]) v. Wecker, Annales d'oculistique, LXVIII, pag. 137.

[3]) Wicherkiewicz, Über eine vereinfachte Operation des Kornealstaphyloms. Klin. Zentralbl. f. Augenheilk., 1906, XLIV, II, S. 32.

[4]) Küchler, Neue operative Heilmethoden, 1853.

gegenangezeigt, weil danach eine sehr heftige Blutung unter wütenden Schmerzen eintreten kann, die bei offener Wunde zum Vorfall des größten Teiles des Augapfelinhaltes führen oder Panophthalmie im Gefolge haben kann. In solchen Fällen ist die Enukleation oder die Ausweidung des Augapfels zu machen.

Die Ausschneidung hat den Zweck, die Abflachung des vorgebauchten Abschnittes herbeizuführen, um beim Keratokonus die optischen Verhältnisse zu bessern, beim Partialstaphylom einerseits aus demselben Grunde, andererseits um die Entstellung und die Gefahr einer Entzündung in dem ausgedehnten Narbengewebe (eitrige Narbenkeratitis) zu beseitigen, endlich beim Totalstaphylom, um die Entstellung zu beseitigen und das Tragen eines künstlichen Auges zu ermöglichen.

Eine Beseitigung der Neigung staphylomatöser Augen zur Drucksteigerung wird durch die Ausschneidung der Narbe an und für sich nicht erreicht. Die Ansicht, daß die Ausbauchung der Narbe die Ursache einer sich späterhin einstellenden Drucksteigerung sei, ist gewiß falsch. Wird ein Narbengewebe ektatisch, dann kann das allerdings bei sehr weicher Beschaffenheit der Narbe durch den normalen Binnendruck zustande kommen, stellt sich aber im weiteren Verlaufe Drucksteigerung ein, so hat sie ihre Ursache nicht in der Ausbauchung der Narbe, sondern in Behinderungen des Abflusses der Augenflüssigkeit (des Kammerwassers), die in den bei solchen Augen stets vorhandenen Flächenverwachsungen der Iris mit der Hornhaut ihren Grund finden — es hängt von ihrer Ausdehnung ab, ob die Abfuhr des Kammerwassers ungenügend wird. Ja zweifellos ist es die sich ausbildende Drucksteigerung, eigentlich das Ungenügendwerden der Abfuhr des Kammerwassers durch den Schlemmschen Kanal, das in den meisten Fällen die Ausbauchung der Narbe nach sich zieht. Es springt das in jenen Fällen in die Augen, wo sich Drucksteigerung und Narbenausdehnung zugleich und stürmisch entwickeln; aber auch jene Fälle, wo zuerst die Narbenausdehnung und danach erst die Drucksteigerung hervortritt, beweisen gar nichts dagegen, weil eine langsam eintretende Überfüllung des Augapfels ebenso lange kompensiert wird als die weiche Narbe dem zunehmenden Druck nachgibt, oder gar noch selbst Flüssigkeit abfiltrieren läßt. Mit ihrer Festigung oder größeren Anspannung tritt dann die Zunahme des Druckes hervor, also erst nach Ausbildung der Ausbauchung.

Ebensowenig beweisen jene Fälle dagegen, wo Ausbauchung der Narbe und ausgedehnte Flächenverwachsungen der Iris ohne Drucksteigerung bestehen, wie das oft bei Totalstaphylomen der Fall ist, weil die geringe Abfuhr, die in solchen Augen besteht, doch genügend sein kann wegen der geringen Zufuhr, wenn sich bereits ein ausgedehnter Schwund des absondernden Gebietes (der Ziliarfortsätze) entwickelt hat.

Für Totalstaphylome hat Camo[1]) eine eigenartige Operation angegeben, die in der Ausschneidung eines sternförmigen Mittelstückes besteht. Die stehen gebliebenen Dreiecke werden an der vorderen und hinteren Fläche abgekratzt, mit Catgut zusammengenäht und die vorher am Hornhautrande umschnittene und von der Lederhaut abgelöste Bindehaut darübergenäht. (Vgl. später bei der Abtragung des Totalstaphyloms.)

---

[1]) Camo, L'Opération du Staphylome. Arch. d'ophthalm., XI, pag. 528.

[Gleichfalls partielle Ausschneidung der Staphylomwand mit Entbindung der Linse, Vereinigung der Hornhautwunde durch Catgutnähte und Deckung mittelst Beutelnaht der am Rande abgelösten Conjunctiva bulbi empfiehlt Fage[1]).]

4. Bei Hornhautfisteln und lakunären Hornhautnarben mit Iriseinheilung.[2])

In jenen Fällen, wo wegen der Größe der die Fistel enthaltenden Narbe eine Irisausschneidung oder Abschneidung[3]) untunlich ist oder wo eine Kauterisation des Fistelganges nach solchen Eingriffen zu keinem bleibenden Ersatze geführt hat, ist es angezeigt, das die Fistel enthaltende Gebiet auszuschneiden.

Man hat hierfür auch die Trepanation in Anwendung gezogen, doch ist eine Ausschneidung mit Messer und Schere wegen der Gefahr, bei der Trepanation die Linse zu verletzen, vorzuziehen.

Eine Vereinigung durch Naht läßt sich nach solcher Exzision gewöhnlich nur unter sehr starker Abflachung und Faltung der Hornhaut erreichen; wegen der starken Spannung, unter der die Hefte stehen, reißen sie meist in wenigen Stunden wieder aus und man unterläßt daher hier die Nähte am besten von vornherein.

Unter Verband und ruhiger Bettlage des Kranken erreicht man gewöhnlich eine feste, flache Vernarbung der Substanzlücke.

II. Die gänzliche Abtragung, Ablatio, wird bei Totalstaphylomen verrichtet, wenn sie nicht schon durch Drucksteigerung erblindet sind und sich nicht Ausdehnungen der Lederhaut entwickelt haben. In diesen Fällen ist nämlich nur mehr die Enukleation des Auges angezeigt.

Man trägt entweder, nach Beer[4]), das Staphylom genau am Hornhaut-Lederhautborde ab; oder nach Critchett[5]) so, daß noch ein schmaler Lederhautsaum mitgenommen wird. Die Abtragung nach Beer wird so gemacht, daß man das Schmalmesser (Beer benützte dazu sein dreieckiges Starmesser) im wagrechten Meridian mit der Schneide nach unten genau am Rande ein- und aussticht und einen bogenförmigen Schnitt im unteren Lederhautrande anlegt. Man faßt hierauf den Lappen mit einer feinen Pinzette und trägt ihn mit der Schere genau längs der oberen Hälfte des Lederhautrandes ab. Nach Wecker[6]) spaltet man das Staphylom zuerst

---

[1]) Fage, La kératectomie à lambeaux. Arch. d'ophthalm., 1906, XXVI, pag. 436.

[2]) Czermak, Über blasenartige Hohlräume in Hornhautnarben usw. Arch. f. Ophthalmologie, XXXVI, 2, S. 163.

[3]) Vgl. später bei den Operationen an der Iris.

[4]) Beer, Ansicht der staphylomatösen Metamorphosen des Auges und der künstlichen Pupillenbildung. Wien 1805.

[5]) Critchett, On the operation of abscission in staphyloma. Ophth. Hosp. Rep., Vol. IV, part. I, pag. 1.

[6]) v. Wecker, Chirurgie oculaire, 1879, pag. 188.

im wagrechten Meridian mit dem Schmalmesser, wie dies Küchler tat, und trägt dann die beiden Lappen längs dem Lederhautborde oben und unten ab.

Man erhält so eine kreisrunde Öffnung, durch die jedenfalls die Linse, wenn sie noch vorhanden ist, nach Schlitzung ihrer Kapsel zu entfernen ist. Alles was über die Narkose und das Halten der Lider bei der Exzision gesagt ward, gilt auch hier. Man wird aber hier nur ausnahmsweise ohne Narkose operieren. Man ließ nach Beer die große Lücke, die durch die Abtragung entsteht, offen vernarben, indem ein einfacher Schlußverband angelegt ward.

Critchett ging darauf aus, die Wunde zu vereinigen. Er legte deshalb die Schnitte anders an. Mit einer Schere wurde in der Nähe des Sehnenansatzes des äußeren Geraden ein ungefähr 2 Linien (4 *mm*) langer Schlitz in die Lederhaut gemacht. Dann ging er mit einer kleinen Schere, die eine stumpfe Spitze besaß, in die Öffnung ein und schnitt ein elliptisches Stück aus, dessen Ränder in der Lederhaut verliefen. Eine so gestaltete Wunde gestattet natürlich die Vereinigung in einer horizontalen Linie leicht und ohne daß an den Enden häßliche, zipfelartige Vorsprünge gebildet werden.

Auch Knapp[1]) legt den Schnitt in der von Critchett angegebenen Form an. Doch benützte er ein Beersches Starmesser, das er im wagrechten Meridian 4 *mm* vom Hornhautrande entfernt ein- und ausstach, um den Schnitt in diesem Meridian zu vollführen. Dann wurden die beiden Lappen mit der Schere noch in der Lederhaut abgetragen, so daß eine gleiche elliptische Lücke, wie beim Verfahren Critchetts, entstand.

Es widerstrebt uns heutzutage noch mehr, eine so große Öffnung unvereinigt der Verheilung zu übergeben, wegen der Gefahr der Infektion des Augeninnern und wegen heftiger Blutungen, die sich einstellen können. Man trachtet daher jetzt immer, eine Vereinigung oder Bedeckung der Wundlücke zu erhalten, wie das schon früher Critchetts, Knapps und Weckers Bestreben war.

Critchett stieß vor der Abtragung fünf halbkreisförmig gekrümmte Nadeln, mit Fäden versehen, vertikal nebeneinander durch die Lederhaut, um sie nach der Abtragung durchziehen und so die Wunde vereinigen zu können. Die Fäden gingen durch den Ziliarkörper und es wurden nach diesem Verfahren Iridokyklitis, Panophthalmitis, auch sympathische Ophthalmie des anderen Auges beobachtet, weshalb es gänzlich verlassen ward.

---

[1]) Knapp, Staphylomabtragung und Vereinigung der Wunde durch Bindehautnähte. Arch. f. Ophthalm., 1868, Bd. XIV, 1, S. 273.

[Diese Gefahren, die nach meiner Erfahrung jedoch weit überschätzt werden — ich habe bei sehr zahlreichen Staphylomabtragungen nach Critchett an der Klinik Schnabel niemals eine Folgeerkrankung, außer mitunter intraokulare Hämorrhagie und Wundsprengung gesehen —, könnten durch die Modifikation der Critchettschen Operation von Panas[1]) vermieden werden. Panas sticht eine Nadel durch den Korneosklerallimbus oben ein, führt sie hinter der Iris-Linse durch und unten an symmetrischer Stelle heraus. Nach Abtragung des umgrenzten Staphyloms an seiner Basis wird, wenn die Iris nicht mit exzidiert ist, dieselbe mit der Pinzette ganz herausgerissen, die Linse wird mit dem Löffel in toto entfernt, die Nadel durchgezogen, der Faden geknüpft; zu beiden Seiten werden noch Knopfnähte durch das Skleralband durchgeführt, am 7. Tag Entfernung der Hefte. Der erhaltene Stumpf beträgt etwa drei Viertel des ursprünglichen Augapfels.]

[Cirincione[2]) hat für die Critchettsche Operation eine Pinzette angegeben, welche den Glaskörpervorfall verhindern soll.]

Knapp trachtete die Ränder der Lederhautwunde durch Nähte in Berührung zu bringen, die bloß die Bindehaut vor der Wunde zusammenzogen. Doch schlossen die Wunden oft nicht gut, in der Mitte entstand leicht eine Glaskörperhernie.

v. Wecker stellte deshalb den Grundsatz auf, es solle nicht eine unmittelbare Verwachsung der Ränder des Wundloches erstrebt werden, sondern die Bindehaut darüber vereinigt werden, unter der dann der Verschluß der Lücke durch Narbengewebe vor sich gehen solle. Er trug deshalb das Staphylom, wie Beer, genau im Hornhautrande ab und vereinigte darüber die Bindehaut, die vorher umschnitten und durch Loslösung von der Lederhaut beweglich gemacht worden war, durch lotrechte Nähte oder durch die Beutelnaht.[3]) Die Nähte wurden schon vor der Abtragung des Staphyloms eingelegt, um sie sofort nach der Abtragung zusammenziehen zu können.

Doch geht diese Vereinigung der Bindehautwunde fast immer im Verlaufe der Wundheilung wenigstens teilweise auf. Die Bindehaut ist zu dünn, um mit ihren Schnitträndern zur Vereinigung gebracht werden zu können. Die Ränder rollen sich bei der Naht stets etwas ein. Das tut nichts, wenn die Hinterfläche der Bindehaut auf einer Fläche aufliegt, mit der sie rasch verwachsen kann. Das ist aber hier nicht der Fall, weil die

---

[1]) Panas, Kératectomie totale combinée suivre de suture. Arch. d'ophthalm., 1898, XVIII, pag. 545.

[2]) Cirincione, Metodo per la resezione del globo oculare. Clinica oculist., 1900; Jahresber. f. Ophthalm., 1900, S. 357.

[3]) Masselon, Die Anwendung der v. Weckerschen Beutelnaht bei Staphylomabtragung und Enukleation. Klin. Monatsbl. f. Augenheilk., 1883, S. 359.

Vorderfläche des Glaskörpers nicht granuliert. Wie also die Fäden durchschneiden, gleitet die Bindehaut wieder nach dem Rande der Lederhaut hin ab. Denn eine Scheibe von Narbengewebe, die die Öffnung bereits verschlösse und der Bindehaut als Grundlage dienen könnte, hat sich in 3 bis 5 Tagen noch nicht entwickelt; höchstens an den Rändern beginnt sich ein ringförmiger Saum von Narbengewebe zu bilden.

Auch die Tabaksbeutelnaht sichert nicht vor dem Aufgehen, ob sie gleich fester hält als die lineare Naht. Es ist schon bei der Enukleation (Bd. I, S. 438) beschrieben worden, wie eine solche Naht anzulegen ist. Man umschneidet die Bindehaut und legt den Faden vor der Abtragung des Staphyloms ein. Sodann schabt man das Epithel am Rande des Staphyloms, soweit es nicht ausgeschnitten werden soll, gründlich ab, weil sonst dort keine Vereinigung mit der wunden Hinterfläche der Bindehaut entstehen könnte.

Ist dann das Staphylom entfernt und die Linse herausgelassen, dann zieht man die Naht zusammen. Sie hält deshalb besser, weil in dem entstehenden Bauschen, dessen Basis durch den Faden zusammengeschnürt ist, die Bindehautfalten mit ihren hinteren, wunden Flächen miteinander in Berührung stehen und so verkleben können.

Nichtsdestoweniger geht die Wunde nach der Entfernung des Fadens oft teilweise auf. Auch eine in zwei Etagen angelegte doppelte Beutelnaht sichert davor nicht; sie bringt aber eine starke Verkürzung der Bindehaut mit sich, weil der zweite Faden ziemlich peripher liegen muß. Durch die entstehende Lücke wölbt sich dann eine Glaskörperhernie vor, die den Verschluß der Wunde lange verzögert und zu einer Infektion Gelegenheit geben kann. Man sticht die Blase deshalb mit einer Messer- oder Nadelspitze an, worauf sie zusammenfällt und der Verschluß meist rasch vor sich geht, wenn die Lücke klein war. Dieses Punktieren der Glaskörperhernien empfiehlt sich stets, auch bei Partialstaphylomen, wo die Linse entfernt ward und wo keine Naht angelegt werden konnte oder wo die Naht vor fester Verklebung der Wunde durchschnitt. Man muß den Stich auch oft mehrere Male wiederholen, was einfach ohne weitere Vorbereitungen bei der Besichtigung des Auges geschehen kann.

Es dürfte das zu erstrebende Ziel am besten zu erreichen sein, wenn man nach Abtragung von Totalstaphylomen sowohl die Lederhautwunde als die Bindehaut vereinigt. Man geht dazu folgendermaßen vor.

Zuerst wird die Bindehaut am Hornhautrande umschnitten und stumpf bis zum Äquator des Augapfels losgelöst. Dann wird das Staphylom abgetragen, indem man, wie Knapp, den Schnitt führt, doch einfach mit Graefes Messer und so eine elliptische Öffnung erhält, deren Ränder von

der Lederhaut gebildet werden (Fig. 8). Hierauf werden in der für Lederhaut- und Hornhautnähte vorgeschriebenen Weise 5 bis 6 Catgutnähte in lotrechter Richtung durch die Wundränder gezogen. Nachdem man die Schlingen der mittleren Fäden hervorgezogen und zur Seite gelegt hat, schlitzt man die vordere Linsenkapsel mit dem Starmesser und läßt die Linse, wenn sie nicht gleich selbst ausschlüpft, durch sanften Druck auf den Augapfel austreten. Hierauf knotet man die Nähte und erhält so eine linear vereinigte, wagrechte Lederhautwunde. Danach vereinigt man die Bindehaut darüber mit Seidennähten, entweder nach v. Weckers Verfahren oder durch eine Tabaksbeutelnaht, die man natürlich schon vor der Abtragung des Staphyloms eingelegt haben muß.

Fig. 8.
Staphylomoperation (Abtragung nach Knapp). a, a_1 Ein- und Ausstichspunkte; $a\ b\ a_1$ oberer, $a\ b_1\ a_1$ unterer Lederhautschnitt; $f\ f_1$ Faden in der Bindehaut; $c\ c\ c\ c$ Bindehautrand.

Die schon erwähnte Exzision des Totalstaphyloms von Camo hat denselben Zweck, die Öffnung in der Augapfelwand zu schließen und der darüber vereinigten Bindehaut eine Unterlage zu schaffen, mit der sie verkleben kann.

Carter[1]) ward durch einen Fall, wo nach der Operation von Critchett das andere Auge durch sympathische Ophthalmie zugrunde ging, zu folgendem Verfahren bei Totalstaphylom der Hornhaut geführt.

Umschneidung der Bindehaut rings um die Hornhaut, Ablösung bis zum Äquator. Jeder Muskel wird mit einem an der Spitze mit Öhr versehenen Muskelhaken in eine Fadenschlinge genommen und dann sein Ansatz durchtrennt. Abtragung des Staphyloms. Rectus superior wird mit R. inferior, R. externus mit R. internus durch Catgutsuturen verbunden. Die ersten Fadenschlingen werden herausgezogen, da sie bloß zum Festhalten der Muskel gedient haben.

Über den zusammengenähten Muskeln wird die Bindehaut in wagrechter Linie mit 3 bis 4 Heften vereinigt.

[Über Keratotomie mit Ablösung der Iris resp. des Ziliarkörpers siehe unten Irido- und Sphinkterolysis.]

Das Ziel und der Zweck der Abtragung der Totalstaphylome ist, wie Critchett sehr richtig angibt, „einen festen, fibrösen, elastischen, beweglichen Stumpf zu bilden, der, mit Flüssigkeit gefüllt, auf der vorderen Fläche abgeflacht und von solcher Größe ist, daß er die bequeme Anlegung eines künstlichen Auges und dessen freie Beweglichkeit gestattet".

Ein solcher Stumpf nach der Abtragung des Staphyloms ist wegen seiner Größe viel besser zum Tragen des künstlichen Auges geeignet als

[1]) R. Brudenell Carter, On an improved method of abscission of the anterior portion of the eyeball. Medico-chirurg. Transact., London 1876, pag. 193—196.

jener, der nach einer Exenteration des Augapfels zurückbleibt. Dafür besteht aber die, jetzt durch die Aseptik freilich sehr verminderte Gefahr, daß sich während der Wundheilung eine infektiöse, eitrige Kyklochorioiditis (auch Panophthalmitis) entwickelt oder eine mehr chronische Entzündung, die das andere Auge bedroht. Auch nach vollendeter Wundheilung kann es leider späterhin noch zu einer plastischen oder eitrigen Entzündung im Stumpfe kommen. Diesen Gefahren sind die Stümpfe nach Ausweidung des Augapfels nicht ausgesetzt.

Die Ursache dieser Gefahr liegt darin, daß schon während der Wundheilung leicht durch Aufgehen der Wunde an irgend einer Stelle eine Infektion des Ziliarkörpers oder des Glaskörpers erfolgen kann, und daß die Vernarbung auch häufig eine etwas unvollkommene wird durch lakunäre Beschaffenheit, die die Folge von Einheilung des Glaskörpers ist. So kann auch später noch Infektion stattfinden (Wandernarbe).

Hornhautpfropfung (Keratoplastik).

Man muß unterscheiden zwischen Pfropfung von Hornhautgewebe und Pfropfung von Bindehaut auf die Hornhaut — korneale und konjunktivale Keratoplastik.

Die Pfropfung von Hornhautgewebe auf die Hornhaut erfolgt entweder, um die undurchsichtige Hornhaut durch durchsichtiges Gewebe zu ersetzen und so das Sehvermögen wieder herzustellen — optische Keratoplastik, oder um eine verdünnte, ausgedehnte oder fistelnde Stelle der Hornhaut durch ein fest abschließendes Gewebe zu ersetzen, oder um nach Abtragung einer randständigen Wucherung (Flügelfell, Geschwulst) die Bildung einer regelwidrigen Verbindung der Hornhaut mit der Bindehaut (falsches Flügelfell) zu verhindern — tektonische Keratoplastik. Die Pfropfung von Bindehaut auf die Hornhaut geschieht zu dem Zwecke, um Geschwüre vor dem Durchbruch oder, wenn er schon eingetreten ist, nach Abtragung des Irisvorfalles, dann um Fisteln zur raschen Verheilung zu bringen.

„Drei Männer streiten um das Verdienst der Erfindung dieser Methode, Reisinger, welcher seiner Mitteilung[1]) gemäß aus eigenem Nachdenken auf das Verfahren geführt worden ist, dasselbe mit glücklichem Erfolge an Kaninchen angestellt hat und es daher in geeigneten Fällen für indiziert hielt, Himly, welcher Reisinger des Plagiats be-

---

[1]) Reisinger, Bayrische Annalen .... aus dem Gebiete der Chirurgie usw., 1. Heft, Sulzbach 1824, S. 207.

schuldigt hat, indem er erklärte[1]), daß dieser von ihm im Jahre 1813, zur Zeit, als Reisinger als Zuhörer und Hausfreund bei im verkehrte, die Anregung zu dieser Operationsmethode erhalten habe, und Riecke, der nach dem Berichte von Mössner[2]) jedenfalls die ersten, aber mißglückten Versuche mit Überpflanzung der Hornhaut an Tieren angestellt hat."[3])

Wie dem auch sei, jedenfalls verschwand die Keratoplastik nach mannigfachen Versuchen, die alle ohne Ergebnis angestellt worden waren, eine Zeitlang wieder ganz aus der Literatur, bis Power die Frage wieder anregte und bis v. Hippel vor allem seine ersten Versuche bekanntgab. Von da an treffen wir wieder zahlreiche Veröffentlichungen, die jedoch im letzten Jahrzehnt wieder spärlicher geworden sind, da trotz der Ausbildung des Verfahrens die erhaltenen Erfolge über kurz oder lang teils gänzlich verloren gingen, teils äußerst gering waren. [Auf die einzige erfolgreiche totale Keratoplastik durch Zirm kommen wir noch unten zurück.]

Daß ein Hornhautlappen in einem anderen Auge ohne Gefährdung dieses leicht zur Einheilung gebracht werden kann, ist freilich endgültig festgestellt und, soweit es sich um Anzeigen der Operation handelt, bei denen eine bloße Einheilung eines festen, wenn auch trüben Gewebes genügt, kann das Verfahren als verwendbar betrachtet werden. Anders liegt die Sache dort, wo es sich auch um die Erhaltung der Durchsichtigkeit handelt. Trotz vereinzelter Erfolge ist dieser Teil der Frage noch nicht als gelöst zu betrachten. Er ist aber der weitaus wichtigste Teil der ganzen Frage überhaupt.

Die Versuche zur Bildung einer künstlichen Hornhaut durch Einheilung eines durchsichtigen Fremdkörpers sind alle erfolglos geblieben und sollen hier nur beiläufig erwähnt werden.

Nussbaum[4]) hat zuerst diesen Gedanken gefaßt und zu verwirklichen versucht, indem er ein Gläschen von der Gestalt eines Doppelknopfes in Hornhautleukome einzuheilen versuchte. v. Hippel[5]) hat dann die Aufgabe in sehr sinnreicher Weise zu lösen getrachtet, doch ebenfalls, wie Nussbaum, vergeblich. Von den wenig erquicklichen Versuchen Gradenigos[6]) und einiger anderer wollen wir absehen; Dimmer[7]) hat Versuche angestellt, durch Einheilung einer Cornea arteficialis — ein Hütchen aus Zelluloid — das Ziel zu erreichen, [Salzer[8]) in analoger Weise durch Verwendung eines Quarzscheibchens in ringförmiger Platinfassung. Alle diese und ähnliche Versuche schlugen fehl, der Fremdkörper wurde schließlich immer wieder ausgestoßen, in einem Falle Salzers allerdings erst 9 Monate, in einem anderen erst $2^3/_4$ Jahre nach erfolgter Einheilung.[9])]

---

[1]) Himly, Krankheiten und Mißbildungen des Auges usw. 1843, II, S. 60.

[2]) Mössner, De conformatione pupillae arteficial. Diss. inaugurat. 1823, Tubingae.

[3]) Zitiert nach Hirsch, Geschichte der Ophthalmologie. Graefe-Saemisch, Handbuch, I. Aufl., Bd. VII, S. 437.

[4]) Nussbaum, Die Behandlung der Hornhauttrübungen, mit besonderer Berücksichtigung der Einsetzung einer künstlichen Hornhaut. München 1856.

[5]) v. Hippel, Über die operative Behandlung totaler stationärer Hornhauttrübungen. Arch. f. Ophthalm., XXIII, 2, S. 79.

[6]) Gradenigo jun., Un occhio di vetro, che fa vedere i ciechi. Boll. di oc., 1886, VIII, pag. 269.

[7]) Dimmer, Zur operativen Behandlung totaler Hornhautnarben mit vorderer Synechie. Ber. über die XX. Vers. der ophthalm. Ges., Heidelberg 1889, S. 147.

[8]) Salzer F., Über den künstlichen Hornhautersatz. Wiesbaden 1898 und

Salzer F., Kritische und literarische Studie über Transplantation im Hinblick auf die Frage der Keratoplastik. Zeitschr. f. Augenheilk., III, S. 516 und IV, S. 124 (mit genauer Literatur bis zum Jahre 1900).

[9]) Salzer F., Über den weiteren Verlauf etc. Zeitschr. f. Augenheilk., 1900, III, S. 504.

A. Pfropfung von Hornhautgewebe auf oder in die Hornhaut.

[Bezüglich des zur Transplantation verwendeten Gewebes haben wir nach Salzer zu unterscheiden: Autoplastik, d. i. Übertragung eines Gewebsstückes auf eine andere Stelle desselben Individuums, Homoplastik: Übertragung auf ein artgleiches Individuum, Heteroplastik: Übertragung auf ein art- oder gattungsverschiedenes Individuum. Die Autoplastik kommt für die Hornhaut kaum in Betracht, sie würde die besten Verhältnisse ergeben. Zur Homoplastik der Kornea wurde das Material von Menschen (Augen mit durchsichtigen Hornhäuten, die aus irgend einem Grunde entfernt werden müssen, Leichenaugen von neugeborenen, asphyktisch gestorbenen Kindern, die sofort nach dem Tode zur Verfügung stehen) genommen. Zur Heteroplastik wurde die Kornea von Tieren (Hunden, Kaninchen, Ratten, Meerschweinchen, Schafen, Hühnern u. dgl. verwendet.]

Es wurde entweder die ganze Hornhaut, und zwar allein oder mit einem mehr weniger breiten Saum von Lederhaut oder Bindehaut [1]) zur Überpflanzung verwendet — gänzliche oder komplette Keratoplastik, oder nur herausgeschnittene oder heraustrepanierte Lappen — umschriebene oder inkomplette Keratoplastik. [2]) Im ersten Falle sollte die Hornhaut entweder bloß auf der belassenen und nur an einer Stelle mit einer Öffnung versehenen trüben Hornhaut des zu operierenden Auges aufheilen [3]), oder es sollte eine ganze, aber sehr kleine Hornhaut (Ratte) mit Lederhautsaum in einer trepanierten Öffnung im Leukom einheilen [4]), oder es wurde die ganze Hornhaut des zu operierenden Auges entfernt, um sie durch eine andere zu ersetzen.

Im zweiten Falle, bei der umschriebenen Pfropfung, unterscheidet man zwischen vollständiger oder totaler, und unvollständiger oder partieller, je nachdem die Lücke, in die das ausgeschnittene Stück eingepflanzt wird, die ganze Dicke der getrübten Hornhaut durchsetzt oder

---

[1]) Power, La transplantation de la cornée. Congrès du Londres. Compte rendu, 1873, pag. 189—194. — Power H., Zur Transplantationsfrage der Kornea. Klin. Monatsbl. f. Augenheilk., 1878, S. 35. — Adamiuk, Zur Frage über die Transplantation der Kornea. Klin. Monatsbl. f. Augenheilk., 1887, S. 51. — O'Meava E. J., Transplantation of the Cornea. Ophth. Rev., Sept. 1907; ref. Wochenschr. f. Ther. u. Hyg. d. Augen, 1907/1908, XI, Nr. 6.

[2]) v. Hippel, Über die operative Behandlung totaler, stationärer Hornhauttrübungen. Arch. f. Ophthalm., XXIII, 2, S. 79. — v. Hippel, Über Transplantation der Kornea. Arch. f. Ophthalm., XXIV, 2, S. 335. — v. Hippel, Weitere Mitteilungen über Transplantation der Kornea und Krankenvorstellung. Ber. der XIX. Vers. d. ophthalm. Ges., Heidelberg 1887, S. 30. — Dürr, Über die Erfolge keratoplastischer Versuche. Klin. Monatsbl. f. Augenheilkunde, 1879, S. 317. — Wolfe, On corneal transplantation. Brit. med. Journ., 1880, II, pag. 780.

[3]) Rosmini, Ancora della cheratoplastica mediante innesto della cornea di coniglio. Gazz. med. Italiana Lomb., 1878, VII, pag. 5. — Adamiuk, a. a. O.

[4]) Adamiuk, a. a. O. — Gradenigo, Di trapianto della cornea del pollo sull'occhio umano. Boll. di oc., 1889, XI, pag. 121.

nicht, so daß es in letzterem Falle in einen Substanzverlust eingepflanzt wird, der den Binnenraum des Auges nicht eröffnet, dessen Grund also durch eine Schichte erhaltenen Gewebes gebildet wird.

Von den verschiedenen Verfahren sollen im folgenden besprochen werden:

1. Die unvollständige Keratoplastik, und zwar nach v. Hippel[1]) und nach Mühlbauer-Dürr.[2]) Es ist das einzige Verfahren, wonach in vereinzelten Fällen eine bleibende Durchsichtigkeit des überpflanzten Lappens erreicht worden zu sein scheint.

2. Die vollständige Keratoplastik nach v. Hippel. Es hat sich bis jetzt zwar [mit Ausnahme eines Falles (Zirm)] stets eine Trübung des Lappens eingestellt, sogar noch nach 3 Wochen[3]), und es ist somit der optische Zweck der Operation noch nie erreicht worden. Aber sie kann für andere (tektonische) Zwecke gut verwendet werden, und schließlich ist es noch nicht als ganz ausgeschlossen zu betrachten, daß auf diesem oder ähnlichem Wege doch noch das Ziel zu erreichen ist.

Unbesprochen sollen die Verfahren der gänzlichen oder kompletten Keratoplastik bleiben, die bis jetzt in keiner Hinsicht irgend ein brauchbares Ergebnis geliefert haben. Es tritt in solchen ganz überpflanzten Hornhäuten stets Trübung und starke Schrumpfung ein, also das Gegenteil dessen, was man gerade von ihnen erwartete. Die kleinen Lappen sollten nach der Meinung vieler untauglich sein, weil sie leicht schrumpfen, trüb werden und zugrunde gehen sollten; es gilt das aber gerade vor allem von den ganz oder auch noch mit einem Lederhautsaum überpflanzten Hornhäuten. Überdies ist der ganze Eingriff viel gefährlicher, da doch meist Glaskörperverflüssigung besteht, eine Befestigung ohne Nähte nicht zu erreichen ist, also die ganze Operation sehr verwickelt wird.

Die schwierigen Aufgaben, die bei einer Pfropfung zu erfüllen sind, hat schon 1841 Marcus[4]) in sehr treffender Weise angegeben. Er verlangt folgendes:

1. Es muß aus der Tierhornhaut ein Stück ausgeschnitten werden, das in Größe und Gestalt mit der durch den Ausschnitt entstandenen Öffnung in dem zu operierenden Auge genau übereinstimmt.

2. Der zu verpflanzende Lappen muß möglichst schnell, ohne Beschädigung vom lebenden Tiere auf das Menschenauge übertragen werden.

---

[1]) v. Hippel, Eine neue Methode der Hornhauttransplantation. Arch. f. Ophthalm., 1888, XXXIV, 1, S. 108.

[2]) Mühlbauer, Über Transplantation der Kornea. Schmidts Jahrb., XXXV, S. 267.

[3]) Vgl. den Fall von Sellerbeck. — Sellerbeck, Über Keratoplastik. Arch. f. Ophthalm., XXIV, 4, S. 1. — Derselbe, Nachtrag zu meiner Arbeit „Über Keratoplastik". Ebenda, S. 321. — Schweigger, Der Endausgang der S. 5—12 beschriebenen Hornhauttransplantation. Ebenda, S. 318.

[4]) Marcus, Angabe eines operativen Verfahrens zur Ausführung der Transplantatio corn. Schmidts Jahrb., 1841, XXIX, S. 89.

3. Er muß leicht und ohne Zerrung befestigt werden.

4. Das Herausstürzen der Teile im menschlichen Auge muß verhütet werden.

Sowohl das Gewebe des zu verpflanzenden Lappens als auch das die Ränder des Substanzverlustes bildende Gewebe sollen möglichst wenig gequetscht und beschädigt werden. Es gilt das auch dort, wo nicht auf Erhaltung der Durchsichtigkeit abgezielt wird, um so mehr aber, wenn dieses Ziel erreicht werden soll. Dies sowohl, als die geforderte Gleichheit von Lappen und Lücke in Größe und Form erreicht man am besten mit v. Hippels Trepan, der deshalb auch stets zu verwenden ist, außer in jenen Fällen, wo es sich um randständige Defekte von anderer Form handelt, die durch Abtragung von Wucherungen entstehen. Hier müssen die aufzupflanzenden Lappen mit dem Messer gebildet werden, hier liegt aber auch an der Erhaltung ihrer Durchsichtigkeit weniger.

Die Größe der Lücke und des Lappens anlangend, eignen sich solche von 3 und $4^1/_2$ *mm* Durchmesser am meisten.[1]) Größere Lappen heilen schwieriger ein und zeigen nachträglich Schrumpfung.

Was den Ort anlangt, wo die Einpflanzung erfolgen soll, so hat sich die Ansicht, daß dem Rande nahe Stellen der Einheilung und der Erhaltung der Durchsichtigkeit günstiger seien, mindestens als unbegründet erwiesen, ja es scheint, daß, was die Erhaltung der Durchsichtigkeit anlangt, an dieser Stelle ungünstigere Verhältnisse bestehen, weil sich dort stets eine viel ausgiebigere Gefäßentwicklung einstellt. Bei optischer Keratoplastik ist die Mitte der Trübung, meist also die der Hornhaut zu wählen, bei tektonischer Operation ist der Ort ohnedies vorgeschrieben.

Die Übertragung des umschnittenen Lappens hat sofort zu geschehen, und zwar am besten auf einer feinen Spatel.[2]) Wo es auf Schonung des hinteren Endothels ankommt, muß dies so geschehen, daß der Lappen mit seiner Epithelseite auf der Spatelfläche liegt. Wagenmanns[3]) Versuche haben erwiesen, daß eine Abscheuerung des Endothels unausweichlich bei der totalen Keratoplastik zur Lappentrübung führt, auch dort, wo sie sonst mit Erhaltung voller Durchsichtigkeit möglich ist, nämlich beim Kaninchen und bei Einpflanzung in dessen normale Hornhaut.

Die Befestigung des Lappens durch Nähte ist zu vermeiden. Sie anzulegen erschwert die Operation außerordentlich und verstößt gegen die oberste Regel der möglichsten Schonung des Lappens. Sie vermindern die Aussichten für das Durchsichtigbleiben ganz bedeutend.

---

[1]) v. Hippel, Über Transplantation der Kornea. Arch. f. Ophthalm., XXIV, S. 335.

[2]) [S. diesbezüglich die Angaben Zirms, dieser Band, S. 99.]

[3]) Wagenmann, Experimentelle Untersuchungen zur Frage der Keratoplastik. Arch. f. Ophthalm., 1888, XXXIV, 1, S. 217.

Es sind Nähte bei dem Verfahren nach v. Hippel auch ganz unnötig. Dasselbe gilt für Schienungen des Lappens durch Bindehautstreifen oder eingelegte Fäden.[1])

Randständige Lappen nach Dürr können an ihren Enden durch zwei durch den Lederhautsaum des Lappens und den Limbus der Bindehaut des zu operierenden Auges angelegte, feine Hefte befestigt werden. Sie liegen nicht in einer Nische, sondern auf einer Substanzlücke mit flachen Rändern und können deshalb leicht durch Bewegungen des Lides verschoben werden.

Was die Einheilung des übertragenen Hornhautstückes in durchsetzende Lücken anlangt, so ist mit Recht die von Angelucci und Neelsen[2]) aufgestellte Ansicht schon von v. Hippel zurückgewiesen worden. Sie faßten diese dahin zusammen: „In der Mehrzahl der Fälle geht das transplantierte Kornealstückchen zum Teil zugrunde; der Rest wird in undurchsichtiges Narbengewebe eingeschlossen. Eine Anheilung mit Erhaltung des Stückes ist nur möglich, wenn dasselbe nicht nur vom Rande, sondern auch von seiner inneren Fläche aus durch anliegendes altes oder neugebildetes Gewebe ernährt wird."

Auch Dürr[3]) stimmt in dieser Ansicht mit Angelucci und Neelsen überein und hat deshalb sein Verfahren der partiellen Pfropfung geübt.

v. Hippel behauptet dagegen auf Grund seiner Erfahrungen, die jetzt wohl von allen Seiten bestätigt werden können, daß der überpflanzte Lappen nur ganz ausnahmsweise zugrunde geht, daß die Ernährung vom Rande her zu seiner Ernährung vollkommen genügt und daß das Auftreten neugebildeten Gewebes an seiner hinteren Fläche eine höchst unerwünschte, aber keineswegs notwendige Komplikation des Heilungsvorganges bildet.

[Fuchs[4]) hat dies auf Grund der anatomischen Untersuchung eines seit $2^1/_2$ Jahren eingeheilten Hornhautlappens (Homoplastik) bestätigt; die vorderen Partien des Lappens zeigten nahezu normale Verhältnisse, im hintersten Vierteile jedoch bestand Vaskularisation, Zellinfiltration und Bindegewebsneubildung.]

Wagenmanns Versuche haben auch beim Kaninchen die Möglichkeit der Einheilung ohne jegliches neugebildete Gewebe an der hinteren

[1]) Sellerbeck, a. a. O.

[2]) Neelsen und Angelucci, Experimentelle und histologische Untersuchungen über Keratoplastik. Klin. Monatsbl. f. Augenheilk., 1880, S. 286. — Dieselben, Krankengeschichten dazu. Ebenda, S. 348.

[3]) Dürr, Neue Versuche über Keratoplastik. Klin. Monatsbl. f. Augenheilk., 1877, XV, S. 305. — Dürr, Krankengeschichte zu meinem Aufsatz über Keratoplastik. Klin. Monatsbl. f. Augenheilk., 1881, S. 165. — Dürrs Versuche beziehen sich allerdings auf dünne Lappen, die in nicht perforierende Defekte eingeheilt wurden.

[4]) Fuchs E., Zur Keratoplastik. Zeitschr. f. Augenheilk., 1901, V, S. 1.

Fläche und mit völliger Erhaltung der Durchsichtigkeit erwiesen, wenn das Endothel der Descemeti geschont ward.

Die Versuche Dürrs zeigten hinwiederum, daß die Behauptung Angeluccis und Neelsens, daß die Lappen bei der partiellen Transplantation verschwänden und durch eine durchsichtige Bindegewebsschichte ersetzt würden, ebenfalls unrichtig seien.

Den Grund, warum sich die überpflanzten Lappen bei der totalen Keratoplastik immer trüben, vermutet v. Hippel in der Einwirkung des Kammerwassers von den Rändern her. „Daß es bei der Transplantation eines Hornhautlappens niemals zu einer Verwachsung der Ränder der Descemetschen Haut kommt, dieselben sich vielmehr infolge ihrer größeren Elastizität stets mehr weniger einrollen, war mir aus keratoplastischen Versuchen an Kaninchen seit langer Zeit bekannt. Der Humor aqueus kann daher zunächst von den Rändern des Lappens in das Hornhautgewebe eindringen und, da der Defekt offen bleibt, sich allmählich auch in den zentralen Teilen verbreiten, wodurch ein völliger Verlust der Transparenz zustande kommen muß. Dieser Annahme entspricht vollständig das Resultat der klinischen Beobachtung: stets beginnt die Trübung und Quellung des Lappens an den Rändern und schreitet nach der Mitte hin weiter."

In Fällen, wo sich die Trübung schon in den ersten Tagen einstellt und wo eine Aufquellung „bis auf das Dreifache" der früheren Dicke erfolgt, wird diese Erklärung wohl zutreffend sein. Doch kann sie nicht gelten für die Trübung der Lappen bei der partiellen Keratoplastik und, wie Fuchs[1]) ausführt, nicht für jene Fälle von Lappentrübung, die sich erst nach längerer Zeit (bis zu drei Wochen) und ohne Quellungserscheinungen einstellt. Fuchs stellt sich vor, daß die eingepflanzten Lappen, so lange sie klar sind, mit dem Rande der Hornhautlücke noch nicht verwachsen, sondern nur durch Fibrin verklebt seien und durch Diffusion ernährt würden. Die organische Verwachsung beginnt mit der Zellvermehrung am Rande der Hornhautlücke, auf die Zelleinwanderung in den Lappen und Hineinsprossen von Gefäßen folgt.

Es ist nicht zu bezweifeln, daß in vielen Fällen die sich allmählich vom Rande her einstellende Trübung, die mit deutlicher Vaskularisation einhergeht, in der von Fuchs angenommenen Weise vor sich geht. Doch würde einerseits, gerade so wie die Durchtränkung mit Kammerwasser, auch die Gefäßbildung eine nachträgliche Aufhellung der Lappen nicht in allen Fällen ganz ausschließen. Auch Dürr sah massenhafte Gefäßentwicklung bei seinen Transplantationen und nachträgliche Aufhellung, der erst

[1]) Fuchs, Über Keratoplastik. Wiener klin. Wochenschr., 1894, Nr. 45.

nach langer Zeit (1 Jahr) eine neuerliche, endgültige Trübung folgte. Andererseits fällt es schwer, in Fällen, wie jenem von Sellerbeck, wo sich die Trübung erst 3 Wochen nach der Operation auszubilden begann, und jenem von Fuchs selbst erwähnten, wo der Lappen noch 4 Wochen nach der Operation vollkommen durchsichtig war, an eine bloße Verklebung und nicht an eine organische Verwachsung zu denken. Gänzlich ausgeschlossen wäre diese Annahme ferner bei solchen Lappen, die erst nach vielen Monaten trüb wurden.

Es scheint also noch eine weitere Ursache für die sich allmählich und spät, aber sicher endgültig ausbildende Trübung der Lappen zu geben. Der Hauptunterschied zwischen den Einheilungen ganz abgetrennter Hornhautlappen bei Versuchstieren, wie sie z. B. Wagenmann (totale Keratoplastik) und Dürr (partielle Keratoplastik) angestellt haben, wo die eingeheilten Lappen dauernd vollkommen klar blieben, so daß sie nur durch einen feinen grauen Saum vom übrigen Gewebe getrennt waren, und den keratoplastischen Operationen am Menschen ist meines Erachtens der, daß dort die Lappen in ganz normales Hornhautgewebe, hier aber in schwieliges Narbengewebe eingeheilt werden, das eine sehr herabgesetzte Ernährung und Lebensfähigkeit besitzt, wie die in solchen Narben auftretenden Entartungen ja beweisen. Dürfte nicht in diesem Umstande ein Grund dafür liegen, daß der Lappen nach einiger Zeit trüb wird, wenn er auch anfänglich durchsichtig geblieben war, besonders so lange das Leukom durch den Wundreiz stärker vaskularisiert war? Mit der Rückbildung aller dieser Gefäße und der Verminderung des Saftstromes werden die Ernährungsbedingungen des Lappens allmählich immer schlechter und schlechter, so daß er seine normale Beschaffenheit immer mehr verlieren muß. Dürr[1]) hat vielleicht einen ähnlichen Gedanken ebenfalls angedeutet, indem er sagt: „Bei letzterem (nämlich einem Lappen in ganz austrepanierter Lücke) findet nur an den Rändern eine Vereinigung statt, die fast immer von pathologisch verändertem Gewebe gebildet sind." Adamiuk[2]) schreibt: „In der Tat unterzieht sich solch eine umgesetzte Hornhaut nach der scheinbaren Anwachsung allmählich einer Trübung. Es kann auch nicht anders sein, da es einem durch Struktur, Nervenreichtum, Nahrungsbedingungen und schwere Regeneration sich auszeichnenden Gewebe, wie das der Hornhaut, kaum zuzumuten ist, seine Nahrungskraft zu bewahren und in eine ganz fremde Sphäre, wie die des Narbengewebes, umzusetzen." Und schon Schön[3]) hat vielleicht unbewußt mit

[1]) Dürr, Über die Erfolge der keratoplastischen Versuche. Klin. Monatsbl. f. Augenheilkunde, 1879, XVII, S. 317.

[2]) Adamiuk, a. a. O.

[3]) Schön, Einige Worte über Keratoplastik. Rusts Magazin f. d. ges. Heilk., 1827, XXIII, S. 342 ff.

dem ersten Teil seines Satzes etwas Richtiges getroffen: „Die leukomatöse Kornea bietet nicht die günstigen Verhältnisse für die Anheilung einer transplantierten, wie die normale; sie wird leicht eitern"; denn gemeint war die Sache bei ihm allerdings anders, wie der Nachsatz beweist.

Die Ernährung des Lappens dürfte auf die Dauer vom gesunden, wenn auch gefäßlosen, aber saftreichen Hornhautgewebe her denn doch eine andere sein als von einer gefäßarmen derben Schwiele. Für diese Ansicht könnte herbeigezogen werden, daß bei der unvollständigen Keratoplastik, wo eine normale oder nur wenig veränderte Hornhautschichte am Grunde der Lücke vorhanden ist, eine bessere Durchsichtigkeit des eingepflanzten Lappens zu erzielen ist. Wenn sie auch meist nicht ganz normal bleibt, so spricht das auch nur für die vorgebrachte Ansicht, denn es ist eben doch keine ganz normale Hornhaut, in die der Lappen einheilt; andererseits ist der Lappen in solchen Fällen doch wieder nicht auf die Ernährung ganz ausschließlich durch schwieliges Gewebe angewiesen, wie bei der totalen Keratoplastik.

[Zirm[1]), dem wir den einzig erfolgreichen Fall totaler Keratoplastik verdanken, hat den Ausführungen Czermaks sich angeschlossen und dieselben noch weiter ausgebaut. Er nimmt an, daß „die Trübung des Lappens nur dann wird vermieden bleiben können, wenn das umgebende Gewebe noch über eine genügende Saftzirkulation verfügt, um vom Rande her die Zufuhr des Ernährungsmateriales zu besorgen, oder so weit genügend vaskularisiert ist, daß das Nahrungsbedürfnis des Lappens seine Befriedigung findet", und hält daher nur solche Leukome für geeignet zur Keratoplastik, bei welchen noch Reste der ursprünglichen Kornealstruktur insbesondere in den tieferen Lagen vorhanden sind. Schlecht vaskularisierte totale Narben sollen daher an den oberflächlichen Schichten abgetragen und durch partielles Überdecken mit Bulbusbindehaut (Beutelnaht) in ihrem Ernährungszustande verbessert werden.]

Ich glaube also, daß man drei Arten von Trübungen unterscheiden kann, denen der Lappen unterliegen kann:

1. Sehr rasch eintretende, mit Quellung verbundene, besonders nach Quetschung des Gewebes und Abscheuerung des Endothels — durch Einsaugung von Kammerwasser.

2. In wenigen Tagen eintretende, durch Bildung von Granulationsgewebe, das von der Narbe unter Gefäßentwicklung in den Lappen einwächst.

---

[1]) Zirm, Über Hornhautpfropfung. Wiener klin. Wochenschr., 1907, Nr. 3.

3. Spät auftretende (nach drei Wochen und mehr bis zu vielen Monaten) bei andauernd schlechter Ernährung des Lappens durch die umgebende Schwiele, in Fällen, wo 1. und 2. nicht entstanden sind oder wenigstens zu keiner bleibenden Trübung geführt haben.

Ausführung der Keratoplastik mit unvollständiger Ausbohrung der Trübung nach v. Hippel.

Nach ausreichend tiefer Umschneidung eines scheibenförmigen Stückes der Trübung mit dem Trepan wird dieses von den erhalten gebliebenen Schichten mit Pinzette und Messer lospräpariert. Sodann wird mit demselben Trepan aus der Hornhaut eines Kaninchens (Menschen, Hundes), und zwar aus ihrer ganzen Dicke eine Scheibe herausgeschnitten und in den zuerst hergestellten Ausschnitt der Hornhaut des zu operierenden Auges mit dem Epithel nach vorn eingelegt.

„Vor der Ausführung der Transplantation ist es zunächst notwendig, sich ein einigermaßen sicheres Urteil über die Dicke der leukomatösen Hornhaut zu bilden. Dies gelingt am leichtesten in der Art, daß man nach Anästhesierung des Auges durch Kokain dasselbe in der für die Operation bestimmten Region mit einem feinen Kautschukspatel unter mäßigem Druck sorgfältig abtastet. Jede erhebliche Verdünnung der Membran manifestiert sich durch den verminderten Widerstand, den sie dem Spatel entgegensetzt."

Nach dem Ergebnisse dieser Untersuchung wird die Höhe der Trepankrone geregelt, indem man die an ihr angebrachte Hülse einstellt. Es ist dazu dem Instrumente ein kleiner Meßapparat beigegeben, der eine genaue Einstellung der Hülse in bestimmter Entfernung vom Rande der Trepankrone gestattet. Er besteht aus einem von einer Metallhülse umgebenen Elfenbeinstifte, der eine in 0·25 und 0·5 *mm* eingeteilte Skala trägt. Zieht man den Stift z. B. auf 0·75 in der Hülse zurück, bringt dann die Trepankrone in den so entstandenen Raum, läßt ihre Hülse bis auf den Ring herabgleiten und fixiert sie durch Anziehen der Schraube, dann ist die Krone gerade 0·75 *mm* hoch.

Ist man im Zweifel über die Dicke des Leukoms, dann stellt man die Krone auf 0·75 *mm*; erweist sich der Einschnitt als zu seicht, dann kann man leicht nachträglich korrigieren. Die verwendete Trepankrone soll nicht mehr als 4·5 *mm* Durchmesser haben.

I. Akt. Ausbohrung der Scheibe im Leukom. Der Kranke wird nicht narkotisiert.

Die Lider werden durch einen Sperrelevateur geöffnet. Der Bulbus wird mit zwei Pinzetten gehalten, der Trepan senkrecht auf die Oberfläche der Trübung aufgesetzt, ohne einen Druck mit ihm auszuüben.

Man drückt sodann mit dem Zeigefinger auf den Knopf des Trepans. Sobald die Hülse an die Hornhaut kommt, hebt man den Zeigefinger ab und der Trepan steht still.

Die aus den durchschnittenen Gefäßen entstehende Blutung wird durch Andrücken von Eiskompressen gestillt.

II. Akt. Loslösung der umschnittenen Scheibe.

Mit einer geraden Irispinzette wird das Stückchen am Rande so gefaßt, daß das eine Armende bis zum Grunde der Wunde vorgeschoben wird, um beim Schließen der Pinzette den Rand des scheibenförmigen Lappens ein wenig vorziehen und das Messer in der richtigen Tiefe einsetzen zu können. Er wird unter steter Anspannung mit flachen, langsamen Zügen, die von der einen Seite der Wunde zur anderen gehen, losgelöst.

Nach vollendeter Ausschneidung sollen die Ränder gleich hoch und senkrecht, der Grund möglichst glatt sein. Man unterlasse jeden Versuch, getrübtes Gewebe, das am Grunde zurückgeblieben ist, nachträglich zu entfernen. Der Elevateur wird entfernt.

III. Akt. Austrepanierung des Ersatzlappens.

v. Hippel rät, die Hornhaut eines jungen Kaninchens zu benützen. Die Hülse des Trepans wird auf 1·5—2 *mm* zurückgeschoben. Zur Trepanierung wird das Auge des Tieres mit einem Schielhaken luxiert. Der Trepan wird genau senkrecht aufgesetzt und das Eindringen der Schneide von der Seite mit den Augen überwacht. Bleibt eine schmale Brücke stehen, dann durchtrennt man sie nachträglich mit einer feinen, krummen Schere, indem man das spitze Blatt mit seiner Spitze in der Schnittlinie unter die Brücke führt und diese dann mit kurzen Schlägen abtrennt.

IV. Akt. Einlegen des Lappens in die ausgebohrte Nische.

Die Lider werden vom Gehilfen mit den Fingern eröffnet, das auf eine feine Spatel gelegte Läppchen wird neben die Nische auf die Oberfläche der Trübung gelegt und langsam über ihren Rand hineingeschoben. Man vermeidet so, daß Luftblasen zwischen dieses und den Grund der Nische treten. Schließlich drückt man das Läppchen mit der Spatel sanft auf.

Der Lappen darf die Ränder der Nische nicht überragen.

Man hebt das obere Lid an den Wimpern über das Leukom und legt einen beiderseitigen Druckverband an.

Nachbehandlung. Der Verband bleibt 2 bis 3 Tage liegen, wird von da ab alle 24 Stunden gewechselt. Am 6. Tage läßt man das nicht ope-

rierte Auge frei, vom 8. oder 10. ab kann auch das operierte frei bleiben, wenn jede Rötung geschwunden ist.

Üble Zufälle. Perforation der Descemetschen Haut durch den Trepan infolge ungleicher Dicke des Leukoms. Das Kammerwasser sickert durch und man muß die Operation einstweilen aufgeben. Nach 4 bis 6 Wochen kann man sie an derselben Stelle wiederholen, da inzwischen genügend feste Vernarbung eingetreten ist.

Der Trepan ist zu seicht eingedrungen. Man muß dann das Instrument nochmals ansetzen, nachdem man die Hülse etwas höher eingestellt hat.

Schiefes Ansetzen des Trepans. Man läßt die Wunde verheilen, um die Operation später zu wiederholen.

Zurücklassen einer zu dicken Schichte von (trübem) Hornhautgewebe am Grunde durch zu flaches Anlegen der Pinzette. Auch da muß man die Wunde verheilen lassen und die Operation auf später verschieben.

Dasselbe hat zu geschehen, wenn man infolge schlechten Auspräparierens eine trichterförmige Wunde erhalten hat.

Bei starker Blutung aus den durchschnittenen Leukomgefäßen muß so lange gewartet werden, bis unter Anwendung von Druck und Eistupfern die Blutung steht.

Vorwölbung des Grundes, wenn der zurückgelassene Grund der Nische sehr dünn ist. Man macht eine Punktion der Kammer, um den Binnendruck vorübergehend herabzusetzen.

Heilungsverlauf. Es stellt sich in den ersten Tagen mäßige Rötung der Bindehaut und des perikornealen Lederhautgürtels ein. Die Hornhauttrübung wird von zahlreichen Gefäßen durchzogen, am Rande der Lücke wird sie weißlichgrau gefärbt und schwillt etwas an. Der Lappen ist anfänglich durch eine schmale Furche vom Narbengewebe getrennt, ist entweder vollständig durchsichtig oder zeigt eine leichte, rauchige Trübung, die sich jedoch bald verliert. Die zurückgelassene Hornhautschichte am Grunde reflektiert an der Berührungsfläche mit dem Lappen das Licht etwas stärker; enthielt sie schon vorher Gefäße, so sind sie stärker gefüllt.

Der Lappen wird nicht vaskularisiert und quillt nicht auf. Hie und da sieht man in ihm kleinste Infiltrate entstehen, die nach 2 bis 3 Tagen verschwinden. Nach drei Wochen ist der Lappen endgültig eingeheilt.

War im Grunde der Nische trübes Gewebe vorhanden, so trübt es sich anfänglich meist noch stärker und hellt sich erst nach mehreren Wochen wieder auf.

Leider scheint sich auch in vielen Fällen späterhin der überpflanzte Lappen doch noch zu trüben.[1])

Infolge von Fehlern bei der Operation, ungenügender Tiefe der Wunde, schiefer, statt senkrechter Stellung der Wundränder kann es dazu kommen, daß der Lappen nicht einheilt und aus der Nische herausgleitet.

Anzeigen. Die Operation ist zu versuchen bei Trübungen, die nicht die ganze Dicke der Hornhaut einnehmen und wo die Randteile die Aussichten einer Iridektomie sehr schlecht machen. Doch auch bei solchen, wo die Trübung bis zur Descemeti geht, kann der Versuch gemacht werden, weil eine Aufhellung der zurückgelassenen Schichte beobachtet ward. Durchaus ungeeignet sind alle totalen mit der Iris verbundenen Leukome und die Staphylome.

Ausführung der Hornhautpfropfung mit vollständiger Ausbohrung der Trübung (totale Keratoplastik) nach v. Hippel.

Es wird mit dem Trepan aus der ganzen Dicke der Trübung ein scheibenförmiges Stück ausgebohrt, so daß eine kreisrunde Lücke entsteht. Aus der zur Pfropfung bestimmten Hornhaut (des Menschen oder eines Tieres) wird ein gleich großer Lappen ausgeschnitten und in die Lücke des zu operierenden Auges gebracht.

Vor der Ausführung der Operation hat man sich in der schon angegebenen Weise ein Urteil über die Dicke der zu trepanierenden Hornhaut zu verschaffen. Bei einiger Übung lernt man sogar zu beurteilen, ob sich noch eine Linse im Auge befindet oder nicht. Übrigens wird man in Fällen, deren Verlauf man selbst beobachtet hat, über den letztgenannten Punkt im Klaren sein.

Der Kranke wird zur Operation tief narkotisiert, die Lider werden mit Lidhaltern von Desmarres offen gehalten, der Augapfel wird mit zwei Pinzetten zu beiden Seiten der Hornhaut gefaßt und auf diese Weise festgestellt.

I. Akt. Die Trepankrone wird so gestellt, daß womöglich nur die Narbe, höchstens noch das mit ihr verbundene Irisgewebe durchschnitten wird.

Ein tieferes Eindringen muß durchaus vermieden werden, denn sonst wird, wenn die Linse noch durchsichtig ist, diese verletzt oder man dringt, wenn sie fehlt, in den Glaskörper ein.

---

[1]) Silex, Hornhauttransplantation. Verhandl. d. X. intern. med. Kongr., Berlin 1892, IV, 2, 5157.

Wird das Leukom durch den Trepan nicht allseitig durchtrennt, was sich wegen ungleichmäßiger Dicke leicht ereignen kann, dann faßt man den Lappen an der betreffenden Stelle mit einer feinen Pinzette am vorderen Rande, spannt die Brücke gut an und setzt ein Messer v. Graefes mit der Spitze senkrecht in die runde Wunde ein und durchtrennt den Rest des Gewebes mit vorsichtigen Zügen.

Ist der Trepanschnitt überall zu seicht geworden, dann stellt man die Krone etwas höher ein, setzt den Trepan nochmals auf und schneidet durch.

Sobald das Stück allseitig umschnitten ist, kann man es mit der Pinzette herausheben, außer es hängt noch an seiner Hinterfläche mit der geschrumpften Kapsel oder mit der Kapsel einer noch vollen Linse zusammen, wie das oft der Fall ist.

Im ersten Falle hat man nach Entfernung des Stückes sorgfältigst alle Iris- und Kapselfetzen zu entfernen; im zweiten Falle hat man folgendermaßen vorzugehen. Um das Stück loszutrennen, zieht man es mit einer feinen, geraden Irispinzette sanft vor, schiebt die Spitze einer sehr feinen, spitzen Schere dahinter, mit der man ohne besondere Zerrung auch aus einer sehr verdickten Kapsel ein Stück ausschneiden kann.

Ist die Linse noch vorhanden, so quillt bei dieser Handhabung bereits ein Teil ihrer Substanz aus der Wunde hervor. Meist handelt es sich in solchen Fällen ohnedies um gänzlich getrübte Linsen. Der Rest der Linsenmasse läßt sich nach Entfernung des Läppchens leicht durch Streichen mit dem Löffel aus der weiten Öffnung entfernen.

Hat sich der Lappen nach der Umschneidung leicht entfernen lassen und erweist sich darnach die Linse nicht als durchsichtig, dann öffnet man die Kapsel, indem man sie mit der Spitze des Messers von v. Graefe anritzt, und entleert hierauf die getrübte Linsensubstanz.

Ist die verdickte Kapsel oder die Linse durch die genannten Maßnahmen entfernt, dann stellt sich die vordere Fläche des Glaskörpers in der Wunde ein.

Jedesfalls sind alle Reste von Kapsel und Iris sorgsamst aus der Wundlücke zu entfernen und womöglich die Iris von den Rändern der Narbe frei zu machen, was besonders bei umschriebenen Staphylomen oft in recht befriedigender Weise gelingt. Man erreicht dies durch flaches Eingehen mit der feinen Kataraktspatel (Fig. 31 *a*, Bd. I, S. 21) oder einer stumpfen, konischen Sonde, die man sich entsprechend zurecht gebogen hat, und durch Ausschneidung des Irisgewebes mit Pinzette und Schere.

Ist der Glaskörper verflüssigt gewesen, so geschieht es gewöhnlich, daß nach der Ausschneidung des Narbenstückes oder wenigstens der Kapsel eine größere oder geringere Menge davon abfließt und der Aug-

apfel zusammensinkt. Ist das in nennenswertem Grade der Fall, dann erschwert es den letzten Akt der Operation, das Einlegen des einzuheilenden Hornhautlappens sehr. Bei geringem Grade und besonders bei steifen Narben, die sich darnach nicht falten oder trichterförmig einsinken, hat es nichts zu sagen.

Sobald Glaskörpervorfall eintritt, sind sofort die Lider zu schließen und ein Tupfer sanft darauf zu drücken. Das Wiederöffnen der Lider darf nur in tiefster Narkose und mit den Fingern geschehen.

v. Hippel half sich einmal bei sehr starkem, andauerndem Glaskörperausfluß dadurch, daß er das austrepanierte Stück wieder einlegte und dann die Lider schloß.

In anderen Fällen wölbt sich der Glaskörper blasenförmig durch die Wunde vor und würde so das Einlegen des Lappens in die Lücke unmöglich machen. In solchen Fällen muß eine Punktion der Hyaloidea vorgenommen werden.

Die Blutung, die auf die Ausschneidung folgt, ist meist unbedeutend und steht in der Regel sofort, wenn man auf Eis gekühlte Tupfer aufs Leukom drückt. Jedesfalls muß mit der Fortsetzung der Operation so lange gewartet werden, bis es gelingt, die Blutung zum Stehen zu bringen.

Sehr störend ist die Blutung, wenn bei stark verflüssigtem Glaskörper ein Teil davon sofort abfließt und beim Zusammensinken des Augapfels das Blut in das Innere des Augapfels eingesogen wird. v. Hippel rät, so schnell als möglich ein auf Eis gekühltes, zusammengefaltetes Läppchen so in die Wunde einzuführen, daß es wie ein Tampon auf ihre Ränder einen mäßigen Druck ausübt.

II. Akt. Für die vollständige Keratoplastik ist die Hornhaut des Kaninchens, außer für Kinder, zu dünn und es empfiehlt sich dazu, wenn man die Möglichkeit hat, menschliche Hornhaut zu nehmen oder die des Hundes (v. Hippel). [Zirm hält nur Homoplastik für aussichtsreich.]

Die Trepanation wird, wie schon angegeben, ausgeführt. Hierbei ist, wenn die Operation zu optischen Zwecken versucht wird, die größte Schonung des Lappens nötig, damit insbesondere das Endothel der hinteren Fläche nicht beschädigt werde.

[Nach Zirm soll der Lappen ausschließlich mit dem Trepan gewonnen und, ohne ihn mit Instrumenten zu berühren, zwischen zwei mit steriler Kochsalzlösung getränkten Gazebäuschchen über warmen Wasserdämpfen aufbewahrt werden.]

III. Akt. Die Lider des Kranken werden nur mit den Fingern geöffnet. Im Augenblicke, wo man nach Einlegen des Stückchens die Elevateure herausnimmt, kann es sich nämlich durch das Emporheben der

Lider ereignen, weil der Druck im Auge plötzlich sinkt, daß infolgedessen das bereits aufgelegte Stück in den Bulbus hineingesaugt wird, wie es v. Hippel einmal geschah.

Das Läppchen wird mit seiner Epithelfläche auf eine feine Spatel gebracht und sodann neben die Trepanöffnung, natürlich mit seiner Epithelfläche nach vorne, aufs Leukom gelegt. Man schiebt es dann ganz langsam in die Öffnung hinein.

[Zirm empfiehlt dringend, das zu transplantierende Läppchen direkt von dem Gazebäuschchen, auf dem es aufbewahrt wird, in den Hornhautdefekt zu bringen, ohne Verwendung eines Instrumentes.]

Ist das Leukom trichterförmig eingesunken, dann bringt man das Läppchen trotzdem auf die Öffnung und drückt es mit der Spatel trichterförmig ein. Selbst wenn die Öffnung im Leukom infolge des starken Glaskörperverlustes kleiner geworden ist, so kann doch Einheilung eintreten, wenn das Läppchen so aufgelegt wird, daß es die Ränder der Öffnung bedeckt. Mit der eintretenden Füllung des Augapfels erweitert sich die Lücke wieder und das Läppchen sinkt durch den Liddruck in die richtige Stellung zurück.

[Zirm rät, das Läppchen durch eine Kreuznaht, d. i. zwei sich kreuzende, durch die Conjunctiva bulbi gelegte Seidenfäden zu fixieren. Da bei der Rollung des Auges nach oben sich die Fäden sehr leicht verschieben können, jedenfalls einen Druck auf den implantierten Lappen ausüben, halte ich dies nicht für zweckmäßig.]

Man bringt das obere Lid, das man am Rande faßt, über die Kornea und schließt so die Lidspalte. Man legt einen leichten Druckverband aufs operierte Auge, verbindet aber auch das andere.

Heilungsverlauf. Die Verklebung des Lappens mit dem Rande der Lücke erfolgt ungemein rasch, nach v. Hippel schon in 10 Minuten.

Nach 24 Stunden ist der Lappen schon gut gewölbt und sitzt im Leukom wie ein Uhrglas in seiner Fassung. Nur nach starkem Glaskörperverluste tritt dies erst später ein. Die Injektion des Augapfels und des Leukoms ist hierbei unbedeutend. Schon in den ersten Tagen oder etwas später entwickelt sich dann die Lappentrübung. Sie ist oft mit starker Schwellung, bis auf das Dreifache der ursprünglichen Dicke verbunden. Die Trübung beginnt am Rande und rückt gegen die Mitte vor. Sie ist bläulichgrau, diffus, wie bei Keratitis interstitialis. Zwischen dem 12. bis 24. Tag kommt Gefäßbildung mit weiterer Abnahme der Durchsichtigkeit. v. Hippel hat die Gefäßbildung mit Erfolg durch Eisumschläge in Schranken gehalten. Zuweilen bleibt ein mittlerer Abschnitt von der Trübung und Gefäßbildung ziemlich verschont.

In manchen Fällen entwickelt sich die Trübung sehr spät, erst nach Wochen. Dann fehlt meist die Gefäßbildung.

Der Rand des Lappens erscheint schließlich immer als eine scharfe weiße Kreislinie. Auch hinter dem Lappen können sich Trübungen entwickeln, die von zurückgelassenen Fetzen von Irisgewebe oder vom Glaskörper — nach tiefer Verletzung bei der Operation — ausgehen.

Häufig ist die Entstehung kleiner Infiltrate zu beobachten. Man hat sie zwischen dem 16. und 24. Tage auftreten sehen. Das Epithel stößt sich darüber ab; sie sind meist stecknadelkopfgroß. In der Mitte des Lappens sind stets nur vereinzelte vorhanden. In anderen Fällen treten sehr viele am Rande auf und führen zu starker oberflächlicher Gefäßbildung. Nach 2—3 Wochen gehen sie wieder zurück.

Wo es infolge unregelmäßiger Beschaffenheit der Wunde nicht zu rascher Verklebung kommt, findet man den ganz getrübten, stark aufgequollenen Lappen schon in den ersten Tagen im Bindehautsacke.

Im Leukom sieht man schon nach 24 Stunden zahlreiche Gefäße. Die Ränder der Lücke schwellen etwas an. All das geht unter Anwendung von Eisumschlägen in 3—4 Tagen wieder zurück.

Bei starker Quetschung der Wundränder bei der Operation kann es an ihnen zu umschriebenen oder ausgedehnten Nekrosen kommen, die zur Fistelbildung und zur Ablösung des Lappens führen können. Natürlich kann sich auch Eiterung an den Wundrändern einstellen, die sehr bald zur Einschmelzung und Abstoßung des Lappens führt.

[Was das Ergebnis der Operation anlangt, so ist es bis jetzt in einem einzigen Falle gelungen, eine vollkommene Transparenz des überpflanzten Lappens zu erhalten (Zirm[1]).

Die Operation wurde Dezember 1896 ausgeführt. Homoplastik bei einem 45jährigen Manne mit totalen Hornhautleukomen durch Kalkverätzung, von der Hornhaut eines 14jährigen Knaben. Ich habe den Fall gelegentlich einer Demonstration in der ophthalmologischen Gesellschaft in Wien gesehen; es war ein 5 *mm* im Durchmesser haltender durchsichtiger Hornhautlappen in völlig narbiges Hornhautgewebe tadellos eingeheilt, man konnte den Augengrund im umgekehrten Bilde durch dieses „Fenster" sehen. Sehschärfe zirka 0·2, mit + 7 D wurde Jäger Nr. 6 gelesen. Der Befund blieb, wie ich einer freundlichen Mitteilung des Kollegen Zirm entnehme, völlig unverändert bis zu dem im Juli 1907 erfolgten Tode des Patienten.]

Die Einheilung gelingt bei richtiger Ausführung meist, wenn auch kein Erfolg für das Sehvermögen sich ergibt; es soll deshalb bei verdünnten oder fistelnden Stellen von Narben die Operation benützt werden, um einen festen Abschluß zu erzeugen und bei geeigneten Fällen jeden-

[1] Zirm, Eine erfolgreiche totale Keratoplastik. Arch. f. Ophthalm., 1907, LXIV, 3; und: Über Hornhautpfropfung. Wiener klin. Wochenschr., 1907, Nr. 3.

versucht werden. Denn der Kranke kann durch die Operation nichts ren und, wie der Erfolg Zirms lehrt, alles gewinnen.

Anzeigen. Zu optischen Zwecken ist der Versuch, trotz der bis- n Mißerfolge bei totalen, angewachsenen Leukomen und bei totalen ylomen ohne Drucksteigerung an beidseitig erblindeten Personen, rhin im Hinblick auf die Möglichkeit einer geringen Verbesserung ehvermögens, bei den zweitgenannten auch wegen der hierbei erzielten hung gerechtfertigt.

Zur Abflachung umschriebener Staphylome, nachdem die Drucksteige- durch Iridektomie beseitigt ist, dann zur Verheilung von Fisteln, die idere Weise vergeblich behandelt wurden, ist die Operation sehr ge- . Bei partiellen Staphylomen stellt sie ein Verfahren dar, das nach s Erfolge gibt, wie sie durch kein anderes zu erreichen sind.

M. Sachs hat die temporäre Trepanation (temporäre Resektion) der autnarbe zur Lösung vorderer Synechien empfohlen. (S. diesbezüglich terolysis anterior).]

Ausführung der Hornhautpfropfung nach Dürr.

uf den randständigen, durch Ablösung einer Gewebs- rung, die vom Limbus ausging, entstandenen Defekt wird ntsprechend großes, nur den vorderen Schichten ent- enes Läppchen Hornhaut aufgepflanzt, das einen Binde- ppen trägt, der zur Befestigung mit Nähten benützt wer- nn.

ie Operation kann auch unter Lokalanästhesie (Kokain-Adrenalin) et werden.

Akt. Man trägt zuerst die Wucherung nach den am entsprechenden gegebenen Regeln (vgl. Flügelfell, Geschwülste des Hornhaut- utbordes) ab, indem man dabei Sorge trägt, daß die Ränder und nd des entstehenden Defektes ganz von durchsichtiger Hornhaut wird. Hernach unterminiert man noch den dazu gehörigen Leder- der Bindehaut ein Stück weit. Handelt es sich um eine wirkliche ng, dann schneidet man sie nun von der Bindehaut los, sonst (bei Flügelfell, bei Symblepharon) wird nur der narbige, graue Saum t und gegebenen Falles unter der Bindehaut liegende, derbere ränge ausgeschnitten.

t sich die Bindehaut stärker zurückgezogen, so legt man in der wie es bei der Operation des Flügelfelles angegeben ist, einige , die parallel zur Tangente des Hornhautrandes liegen. Dadurch Bindehautrand nahe an den Defektrand gebracht.

Die besonders durch die Ablösung der Bindehaut entstehende Blutung ist durch Aufdrücken von Eistupfern vollständig zu stillen.

II. Akt. Der Defekt auf der Hornhaut hat gewöhnlich eine dreieckige oder halbmondförmige Gestalt. Sein Grund muß möglichst glatt hergestellt sein.

Aus der Hornhaut eines Tieres (Kaninchen, Hund) oder eines Menschen, wenn ein zu enukleierendes Auge mit durchsichtiger Hornhaut zur Verfügung steht, wird nun ein möglichst entsprechender Lappen in folgender Weise ausgeschnitten.

Man beginnt, nachdem man sich mit der Spitze der krummen Lanze den Kontur des Lappens am Randteile der Hornhaut vorgezeichnet hat, mit diesem Instrumente in der Hornhaut flach zu schneiden, bis man den ganzen Lappen bis zum Lederhautrande abgelöst hat. Es entsteht so ein an den Rändern scharf zulaufender, im Querschnitt keilförmiger Lappen aus den vorderen Schichten der Hornhaut. Ist man überall bis zum Lederhautborde vorgedrungen, dann trägt man den Lappen ab, jedoch so, daß ein schmaler Lederhautsaum an ihm erhalten bleibt. Nun hängt er noch an der Bindehaut fest, die mit einer feinen krummen Schere so umschnitten wird, daß ein 3 bis 4 *mm* breiter Saum am Lappen erhalten wird. Der Hornhautlappen soll nach allen Richtungen ungefähr um 1 *mm* größer sein als der Defekt.

III. Akt. Soll der Lappen durch Nähte befestigt werden, dann zieht man an seinem oberen und unteren Ende durch den Ansatz des Bindehautsaumes oder durch den Lederhautsaum selbst je einen feinen Seidenfaden.

Die Lider des zu operierenden Auges werden mit den Fingern geöffnet.

Man bringt dann den Lappen in richtiger Stellung auf den Defekt, drückt ihn sanft an und breitet den Bindehautsaum mit der feinen Spatel auf der Lederhaut aus.

Hatte man Nähte eingelegt, so zieht man die Fäden an den entsprechenden Teilen des angrenzenden Limbus conjunctivae durch und knüpft sie hierauf. Der Lappen ist auf diese Weise durch zwei Nähte an seinem oberen und unteren Ende befestigt. Unbedingt nötig ist jedoch diese Befestigung mit Nähten nicht.

Verband. Man bestreut den Lappen mit fein gepulvertem Jodoform, verklebt die Lidspalte mit englischem Pflaster und legt hierauf einen Druckverband auf beiden Augen an, der zwei bis drei Tage liegt. Dann wird der Verband alle Tage gewechselt. Das nicht operierte Auge kann nach fünf bis sechs Tagen offen bleiben.

Heilungsverlauf. Der Lappen trübt sich in einigen Tagen und zeigt meist schon nach drei bis vier Tagen Gefäßbildung. Späterhin nimmt er oft eine gelbliche Farbe an und zeigt deutliche Anschwellung. Doch geht das alles wieder zurück. Der Lappen bleibt entweder grau getrübt oder er hellt sich wieder auf. Diese Aufhellung kann nach Wochen recht vollkommen sein. Doch scheint sich gewöhnlich nach langer Zeit, auch nach einem Jahre die Durchsichtigkeit wieder zu verlieren, außer in ganz seltenen Fällen (Dürr).

Stets entsteht eine gewisse Schrumpfung des Lappens.

Anzeigen. Diese Operation empfiehlt sich nach der Abtragung von falschen Flügelfellen und Geschwülsten des Limbus, die breit aufgesessen hatten, so daß eine größere Wundfläche auf der Hornhaut nach ihrer Abtragung entsteht, um die Bildung eines falschen Flügelfells zu verhindern. Dieses entsteht dadurch, daß die an den Defekt grenzende Augapfelbindehaut in den Defekt bei der Vernarbung hineingezogen wird, in dem die ihn bedeckende Granulationsschichte mit ihr zusammenhängt und sich später retrahiert.

Von Dürr und Schöler ist die Operation auch bei randständigem Ulcus perforans, bei Hornhautfisteln und bei Irisvorfällen, die sich nicht überhäuten wollen, gemacht worden.

B. Pfropfung von Bindehaut auf die Hornhaut.

Zur Pfropfung von Bindehaut auf die Hornhaut werden gestielte oder ungestielte Lappen benutzt. [Schöler[1]) hat zuerst Bindehautlappen zur Deckung von Geschwüren der Hornhaut, mit oder ohne Irisprolaps, bei beginnenden Staphylomen, bei perforierenden Hornhaut- und Skleralwunden sowie bei zystoider Vernarbung verwendet. Die Methode fand keine weitere Beachtung, bis Kuhnt[2]), unabhängig von Schöler, dieselbe aufnahm und weiter ausbildete; er pfropfte gestielte und ungestielte Lappen der Bulbusbindehaut auf die Kornea. Da Gama Pinto[3]) verwendete stiellose Bindehautlappen zur Deckung der Hornhautwunde nach Ausschneidung von Irisvorfällen, v. Meyer[4]) gestielte Lappen zur Deckung von Irisprolapsen, um externe Infektion zu verhüten. Snellen[5])

[1]) Schöler, Jahresbericht für 1876, Die Augenklinik zu Berlin für 1876.

[2]) Kuhnt H., Vorschlag einer neuen Therapie bei gewissen Formen von Hornhautgeschwüren. Wiesbaden (Bergmann) 1884. — Kuhnt H., Über die Verwertbarkeit der Bindehaut in der praktischen und operativen Augenheilkunde. Wiesbaden (Bergmann) 1898 (mit Literatur).

[3]) Da Gama Pinto, Zur Behandlung des Irisvorfalles bei Hornhautgeschwüren. Klin. Monatsbl. f. Augenheilk., 1887, XXV, S. 1.

[4]) E. Meyer, Bericht d. 22. Versamml. der ophthalm. Gesellsch., Heidelberg 1892, S. 192.

[5]) Snellen, On the subconjunctival treatment of operative and traumatic wounds of the cornea and sclerotic. VIII. Internat. ophthalm. Kongreß zu Edinburg 1894. Sitzung am 7. August.

empfahl die Überpflanzung eines Bindehautlappens auf operative und zufällige Verletzungswunden der Kornea und Sklera.

v. Wecker[1]), der zur Deckung von Substanzdefekten nach Staphylomabtragung die Bindehautnaht angewendet hatte, riet gleichfalls, große, klaffende Hornhaut-Lederhautwunden durch Bindehaut zu decken; die Schwierigkeit, die Lappen an Ort und Stelle zu befestigen, veranlaßte ihn, in der Weise die subkonjunktivale Vereinigung von Hornhautwunden zu erreichen, daß er die Bindehaut rings um den Hornhautrand umschnitt, bis zum Ansatze der geraden Augenmuskeln von der Lederhaut ablöste und dann durch eine Beutelnaht oder durch 4—6 Nähte vor der Hornhaut vereinigte. Der Verband bleibt 8—10 Tage liegen. Die Wundränder werden so durch den Druck einander genähert und verheilen rasch. Die Bindehaut verwächst nur mit Stellen, die wund waren und stärker geklafft haben. Schneiden später die Nähte durch, so zieht sich die Bindehaut allseitig zurück und haftet nur an diesen Stellen.

L. Weiß[2]) hat gleichfalls durch Implantation großer, doppelt gestielter Bindehautlappen ausgedehnte geschwürige Substanzverluste der Hornhaut zur Heilung gebracht.]

[Ausführung der Pfropfung gestielter Bindehautlappen auf die Kornea von Kuhnt.

Aus der Augapfelbindehaut werden parallel dem Hornhautrande oder senkrecht zu ihm, dann eventuell bis zum Fornix conjunctivae reichend, einseitig oder doppelseitig gestielte Lappen gebildet, von der Lederhaut abgelöst, in den Substanzdefekt der Kornea eingedrückt und durch passende Bindehautnähte festgehalten.

Die Operation wird unter Lokalanästhesie, bei empfindlichen und unruhigen Kranken aber jedenfalls in allgemeiner Narkose ausgeführt. Je nach der Art, Lage und Größe des Hornhautdefektes wird eines der folgenden Verfahren angewendet.

1. Keratoplastik mit einfach gestieltem Bindehautlappen.

Es sei ein Substanzdefekt der lateralen Hornhauthälfte zu decken. In der ganzen lateralen Zirkumferenz der Hornhaut, bis über den Defekt hinaus, wird die Bindehaut am Hornhautrande abgelöst, dann ein oben gestielter, an Breite den Substanzverlust um das Doppelte übertreffender

[1]) v. Wecker, Traitement des blessures de la cornée par l'occlusion conjonctivale. Ann. d'ocul., 1894, T. CXII, pag. 293.

[2]) L. Weiß, Über die Transplantation brückenförmiger Bindehautlappen zur Deckung ausgedehnter Hornhautdefekte mit Irisvorfall. Arch. f. Augenheilk., 1896, XXXIII, S. 311.

Bindehautlappen konzentrisch dem Hornhautrande umschnitten, abgelöst und in den Defekt implantiert; man breitet den Lappen glatt aus, stopft ihn in den Defekt hinein und läßt ihn bei geöffneter Lidspalte einige Minuten dort angepreßt. Dann wird die Lidspalte vorsichtig geschlossen und binokularer Verband angelegt, der 4—5 Tage liegen bleibt (Fig. 9 *a* und *b*). Das Verfahren eignet sich vorwiegend für randständige Defekte.

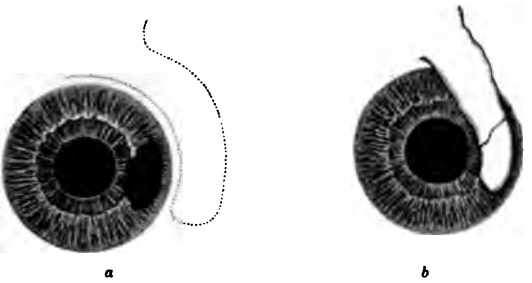

a *b*

Fig. 9.
Keratoplastik mit einfach gestieltem Bindehautlappen nach Kuhnt.[1])

2. Keratoplastik mit doppelt gestieltem Bindehautlappen.

Die Bindehaut wird in drei Vierteilen ihrer Anheftung an den Limbus umschnitten, und zwar wenn möglich lateral, von der Unterlage in einer dem zu bildenden Lappen entsprechenden Breite abgelöst und dann konzentrisch dem Hornhautrande in einer Entfernung, die die Breite des zu deckenden Substanzverlustes um das Doppelte übertrifft, durch einen zweiten Schnitt abgetrennt, so daß ein medial-oben und -unten gestielter brückenförmiger Lappen entsteht (Fig. 10, *a*).

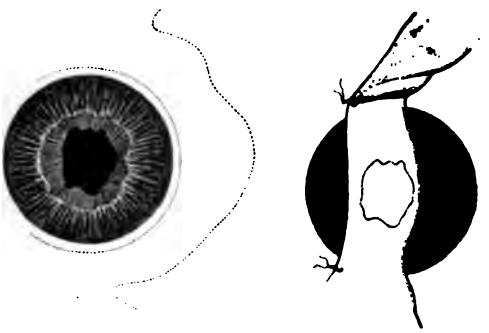

a *b*

Fig. 10.
Keratoplastik mit doppelt gestieltem Bindehautlappen.

Der Lappen wird über den Hornhautdefekt gezogen, glatt ausgebreitet und durch je ein Heft, das durch die unverletzte Augapfelbindehaut medial-oben und -unten, wie durch die entsprechenden Punkte des medialen Lappenrandes durchgeführt wird, fixiert (Fig. 10, *b*).

Zur Deckung eines die Vorderkammer eröffnenden Schnittes im Randteil der Kornea, z. B. eines Lappenschnittes, hat Kuhnt eine ganz analoge

[1]) Diese Figur sowie die unmittelbar folgenden sind mit freundlicher Bewilligung des Autors nach den Abbildungen in Kuhnts Werk, Verwertung der Bindehaut etc., gezeichnet.

Lappenbildung aus der Augapfelbindehaut angegeben; der Lappen wird über die Wunde geschoben und so durch 2 Hefte fixiert, daß sie vollkommen bedeckt ist (Fig. 11, *a* und *b*).

a *b*

Fig. 11.
Lappendeckung von randständigen Hornhautwunden nach Kuhnt.

Verband wie vorher.

Das Verfahren eignet sich vorzüglich für zentrale und parazentrale Defekte der Kornea.

3. Keratoplastik mit zwei sich kreuzenden Bindehautlappen.

Ein dem Hornhautrande konzentrischer, doppelt gestielter (wie Fig. 10) und ein zu ihm tangential gestellter am Fornix conjunctivae endender, einfach gestielter Lappen werden durch geeignete Nähte einander kreuzförmig deckend fixiert. Der einfach gestielte soll der eigentliche keratoplastische Lappen sein, somit direkt der Kornea aufliegen; der Defekt an Stelle des ersteren wird durch Nähte geschlossen.

Verband wie vorher.

Der doppeltgestielte Lappen soll den einfach gestielten schützen und nach 5—7 Tagen, wenn seine fixierenden Nähte durchschneiden, wieder an seine Ursprungsstelle sich zurückziehen.

Das Verfahren wird von Kuhnt empfohlen bei sehr großen Geschwürsflächen der Kornea schlecht ernährter oder marantischer Individuen.

4. Keratoplastik mit völliger Deckung der Kornea durch Bindehaut.

Die Bindehaut wird rings am Hornhautrande umschnitten, bis gegen die Ansätze der geraden Augenmuskeln abgelöst und in einer zur vorhandenen Hornhautwunde senkrecht gelegenen Richtung vor der Kornea vereinigt (Fig. 12, *a* und *b*).

Die Naht wird nach Kuhnt hierbei in der Weise angelegt, daß ein dem Wundrande benachbartes, etwa $1^1/_2$—2 *mm* davon entferntes und ebenso breites Bindehautstück in die Naht gefaßt wird (s. Fig. 12, *a*, die Punkte), so daß nach dem Knüpfen der Fäden der Knoten durch eine doppelte Bindehautlage von der Hornhautoberfläche getrennt ist.

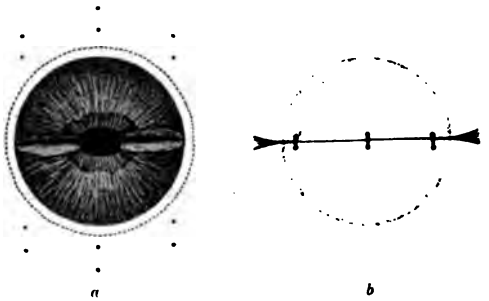

Fig. 12.
Keratoplastik mit völliger Deckung der Kornea durch Bindehaut.

Das Verfahren eignet sich besonders für ausgedehnte, klaffende Wunden oder Substanzdefekte der mittleren Hornhautpartien.

5. Keratoplastik durch einfache Verschiebung der abgelösten Augapfelbindehaut.

Das Verfahren eignet sich für alle randständigen und besonders ausgedehnten Defekte sowie Wunden (auch artifizielle, z. B. Staroperation, s. d.) der Kornea. Der dem Defekt nächstgelegene Rand der Augapfelbindehaut wird in etwa halber Zirkumferenz vom Limbus abgelöst, in großer Ausdehnung von der Unterlage abpräpariert, bis die Bindehaut sich leicht über die zu deckende Hornhautpartie vorziehen läßt. Dann wird der Rand der abgelösten Bindehaut nahe an jedem Ende in ein Seidenheft gefaßt und mit demselben an die Augapfelbindehaut so fixiert, daß die Bindehaut schürzenartig die Hornhautwunde deckt (Fig. 13, *a* und *b*).



Fig. 13.
Keratoplastik durch einfache Verschiebung der Augapfelbindehaut.

Zweck der Operation ist, Geschwüre der Hornhaut, durch Geschwüre oder Verletzungen entstandene perforierende Substanzdefekte, dann Fisteln der Kornea und in dieselbe eingelagerte Iris (nach unvollkommener Ausschneidung eines Irisprolapses, nach partieller Staphylomabtragung u. dgl.) oder die Vorderkammer eröffnende Schnitte der Kornea nach außen abzuschließen, auf diese Weise vor Infektion zu schützen und für die Vernarbung günstigere Vorbedingungen zu schaffen; bei großen Substanz-

verlusten der Hornhaut, z. B. nach Abtragung eines großen Irisprolapses, wird auch eine weitere Destruktion der Augen durch Vorfall von Linse oder Glaskörper verhindert. Nur bei ausgedehnteren Substanzdefekten, insbesondere perforierenden, soll die transplantierte Bindehaut zur Narbenbildung der Kornea beitragen.

Anzeigen für die einzelnen Arten der konjunktivalen Keratoplastik.

1. Bei einfachen Geschwüren, insbesondere bei nichtinfizierten und perforierenden Geschwüren. Das Geschwür wird (nach Kuhnt) vorerst durch Ausschaben der Ränder und Basis mit einem kleinen löffelförmigen Instrumente vollkommen gereinigt und dann mit Bindehaut gedeckt.

Das Verfahren dürfte nur in seltenen Fällen bei torpiden Randgeschwüren, z. B. Ulcus rodens, anzuwenden sein. Bei allen übrigen Geschwürsbildungen ist wohl die medikamentöse Behandlung und Druckverband ausreichend.

Kuhnt hat auch für infizierte Geschwüre (Ulcus serpens) die Bindehauttransplantation angewendet, hier ist aber die Behandlung mit dem Galvanokauter weitaus vorzuziehen.

2. Zur Deckung durchgreifender Substanzdefekte der Hornhaut nach vollkommener Ausschneidung eines Irisprolapses, nach partieller Abtragung eines nicht vollkommen zu entfernenden Irisprolapses oder nach partieller Abtragung eines frischen Staphylomes. Hier feiert die Methode Triumphe.

Nachdem die betreffende Exzision vorgenommen ist, wird, falls es sich um einen frischen Irisprolaps durch Geschwürsbildung gehandelt hat, der Geschwürsrand mit kleinen Löffelchen gereinigt und dann der Bindehautlappen eingepflanzt. Bei randständigen Geschwüren ist besonders ein doppelt gestielter Bindehautlappen (2. Art) oder das schürzenartige Vorziehen der abgelösten und unterminierten Bindehaut (5. Art) anzuraten.

3. Zur Heilung von Hornhautfisteln. Die Fistel wird oberflächlich in kleinem Umkreise durch Abkratzen des Epithels angefrischt, der Fistelgang, wenn er geradlinig ist, vorsichtig gespalten, eventuell eingelagerte Iris oder Linsenkapsel wenn möglich exzidiert, dann, und zwar in jedem Falle, der Fistelgang mit der galvanischen Glühschlinge verschorft. Entweder sofort oder, bei größerem Brandschorf, am nächsten Tage wird die ganze Fistel mit einem Bindehautlappen gedeckt, im letzteren Falle, nachdem der Brandschorf abgeschabt worden ist.

4. Bei frischen, perforierenden Verletzungen der Hornhaut, wenn nach Exzision eventuell eingelagerter Iris keine glatte Anpassung der Wundränder eintritt, insbesondere wenn infolge des Bestehens von Tränensackblennorrhöe oder chronischer Konjunktivitis eine Infektions-

gefahr besteht; Kuhnt empfiehlt die Bindehautdeckung besonders auch in Fällen, in denen die Wundränder schon etwas infiltriert sind, somit der Verdacht einer Infektion besteht. Hier ist der Wundrand wie bei Geschwüren vor der Deckung zu reinigen.

Bei der 2. und 4. Anzeige empfiehlt es sich, soferne die Substanzverluste in der Kornea eine beträchtlichere Ausdehnung besitzen, zuerst den Bindehautlappen vorzubereiten, die Fadenschlingen einzulegen, dann die Exzision der vorgefallenen Uvea vorzunehmen und rasch die eingelegten Fäden zu knüpfen; auf diese Weise kann Linsen- oder Glaskörpervorfall leichter hintangehalten werden.

Auf die Verwendung der Methode bei der Staroperation kommen wir in dem betreffenden Abschnitte zurück.

Das Verfahren kann wie bei Hornhautfisteln auch bei zystoiden Narben Anwendung finden.

Heilungsverlauf. Soweit der Bindehautdefekt an der Augapfeloberfläche nicht durch Vereinigung der Wundränder mit Naht geschlossen wurde, zeigte er sich in den nächsten Tagen mit einer Fibrinauflagerung, die schwer ablösbar ist, gedeckt. In kurzer Zeit verkleinert sich die wunde Stelle und schließlich zieht von allen Seiten die Bindehaut über die Wunde. Nur dort, wo größere Wundflächen in der Kornea vorhanden waren, haftet der transplantierte Bindehautlappen fest und wird in die Narbenbildung einbezogen. Bei Brückenlappen kann die Brücke nach 6—8 Tagen durchtrennt werden; fehlen stärkere Adhäsionen, so zieht sich die transplantierte Bindehaut meist nach 4—6 Tagen, wenn die Hefte durchschneiden, wieder zurück und heilt in jedem Falle wieder spurlos an. Bei randständigen Geschwüren bleibt eine pterygiumartige Bindehautschürze auf der Hornhaut zurück.

Bei Verwendung größerer Bindehautlappen kann der ursprünglich angelegte binokuläre Verband 2—4 Tage liegen bleiben, wenn keine Schmerzen auftreten. Später täglicher Verbandwechsel, Reinigen des Auges mit Quecksilberoxycyanatlösung 1:5000, eventuell Einstreichen von Jodoform- oder Orthoformsalbe. Sobald alle Wunden verheilt sind, in 8—14 Tagen, wird der Verband weggelassen, nachdem schon früher das zweite Auge freigegeben war.]

Die Abschabung der Hornhaut (Abrasio corneae).

Hierher rechne ich die Abtragung des Epithels mit einem Lanzenmesser und die Auskratzung von Substanzverlusten (Geschwürsflächen) mit einem scharfen Löffelchen, einer Fliete, einem Hohlmeißel u. dgl.

Die Abtragung oberflächlicher Hornhautschichten wurde früher bei oberflächlichen Trübungen der Hornhaut zu ihrer Beseitigung

empfohlen, ist jedoch hierbei ganz erfolglos, weil ja der entstandene Substanzverlust wieder durch Narbengewebe ausheilt, also neuerlich trüb wird. Nur das Epithel vermag sich ohne Trübung zu ersetzen. Es eignet sich daher die Abtragung bei Trübungen nur für Fälle von Epithelverdickungen, wie sie infolge von Trichiasis entstehen, für Einlagerung von Kalk, Blei oder Pulverkörnern im Epithel und für die gürtelförmige Hornhauttrübung, falls das Auge noch sehfähig ist. Das Auge wird hierzu kokainisiert, mit der Faßpinzette gehalten und sodann mit der krummen Lanze schalenförmige Läppchen abgetragen. v. Arlt rät, die Lanze vom gesunden Gewebe ausgehend unter die Trübung gegen ihr Zentrum zu schieben und jenseits oder bei größerer Ausdehnung der Stelle innerhalb der Trübung auszustechen. Man schneidet dann nach einer Seite aus, faßt das Läppchen mit einer Pinzette und trägt es weiter mit der Lanze mit flachen Zügen ab.

Man kann natürlich auch die Lanze gleich mit der einen Schneide flach an den Rand der Trübung legen und dann unter leichtem Druck mit kurzen Zügen, die hin- und hergehen, den Lappen flott machen (mit ähnlicher Messerführung, wie die Lappen nach Thiersch-Eversbusch abgetragen werden). Man ist dabei sicherer, nicht auch etwas vom eigentlichen Hornhautgewebe mit abzutragen.

Handelt es sich nur um vereinzelte Körnchen, dann schabt man sie mit einer Starnadel, besser noch mit einem kleinen Hohlmeißel heraus.

Die Abtragung von oberflächlichen Schichten des Hornhautgewebes mit dem Schmalmesser ward von v. Graefe[1]) beim Keratokonus versucht. Nach Abtragung eines dünnen Blättchens wurde die Wundfläche wiederholt mit fein zugespitztem Höllensteinstift geätzt, um eine Narbe zu erzielen, die durch ihre Zusammenziehung eine Abflachung der Hornhaut herbeiführte.

Dieses Verfahren ist von v. Wecker[2]) etwas modifiziert worden. Die mit Lapis geätzte Fläche wurde nach Saemisch gespalten und 14 Tage offen gehalten. Die entstandene Narbe wird tätowiert.

[Wegen der Gefahr einer Iriseinheilung ist dies Verfahren nicht zu empfehlen. Die Bildung einer Narbe an Stelle der Kegelspitze wird viel besser und gefahrloser durch Kauterisation erzielt (s. u. S. 117 und ff.).]

[In jüngster Zeit wurde die Abrasio corneae neuerdings durch Holström[3]) und Heilborn[4]) besonders für oberflächliche, fleckige und unebene Narbenbildung der Kornea empfohlen. Die Abrasio wird mit einem scharfen Löffel oder bei größeren Unebenheiten mit dem Graefemesser vorgenommen, und zwar unter Kontrolle mit der Lupe. Es ist wohl denkbar, daß, zumal bei jugendlichen Individuen, durch partielle Regeneration von

[1]) v. Graefe, Berliner klin. Wochenschr., 1868, Nr. 23.
[2]) Masselon, Relevé statistique, 1874, pag. 23.
[3]) Holström, Über Abschabung von Hornhautflecken. Klin. Monatsbl. f. Augenheilk., 1903, XLII, I, S. 43.
[4]) Heilborn, Über Abrasio corneae. Wochenschr. f. Therapie u. Hygiene d. Auges, 1905, April.

Hornhautgewebe an Stelle der Narbenbildung eine Besserung des Sehvermögens eintritt, wie die genannten Autoren angeben.]

Zur Ausschabung von Geschwüren hat Meyhöfer[1]) scharfe Löffel verwendet, die er in vier Größen anfertigen ließ. Neuerdings hat v. Wecker[2]) diese Auskratzung mit einer Abspülung des ausgekratzten Geschwüres mit 4%iger Borsäurelösung verbunden und legt großes Gewicht auf eine kräftige Abspülung, weil es damit möglich sei, die kleinen Reste des infizierten Gewebes, die man auch bei sorgfältigster Ausschabung zurückläßt, zu entfernen.

Nach der Ausschabung müssen die Ränder und der Grund des Geschwüres glatt sein und nach der Ausspülung nur eine leicht opalisierende Trübung zeigen. Der Substanzverlust ist nach der Auskratzung viel kleiner als nach Abstoßung des Schorfes nach einer Kauterisation. Es wird eben nur erkranktes Gewebe entfernt, nicht gesundes zerstört. Man erhält viel durchsichtigere und weniger ausgedehnte Narben.

Nach der Ausschabung streicht man Jodoformsalbe oder Orthoformsalbe 10% in den Bindehautsack und verbindet das Auge.

Es ist selbstverständlich, daß ein daneben bestehendes Bindehaut- oder Tränensackleiden entsprechend behandelt werden muß.

Ist das Geschwür sehr tief und wölbt sich der Grund vor, dann kann die Auskratzung wegen der Gefahr einer ausgedehnten Perforation nicht mehr gemacht werden.

Die Auskratzung ist auch bei den kleinen Substanzverlusten nach Entfernung eines Fremdkörpers, an denen eine Schmutzschichte oder der Rostring haftet oder wenn sich schon ein grauer Abgrenzungsring eingestellt hat, vorzunehmen.

Bei Ulcus serpens, wo der Zerfall sehr tief geht, so daß nur mehr ein Drittel der Hornhautdicke übrig geblieben ist, hält Kuhnt[3]) die Kaustik für zu gefährlich und kaum ausführbar; er schabt daher den unterminierten Rand mit einer scharfen Fliete oder einem kleinen scharfen Löffel sorgfältig aus und trägt den überhängenden Rand mit der Schere ab, so weit als möglich. Danach bepinselt er den Grund und freigelegten Rand mit konzentrierter Sublimatlösung (1:500) [und deckt ihn eventuell mit Bindehaut].

[1]) Meyhöfer, Bemerkungen über das Ulcus serpens und über die Behandlung des Ulcus corneae, insbesondere des Ulcus serpens mittelst Auslöffelung und Jodoform. Klin. Monatsbl. f. Augenheilk., 1884, S. 151. — Derselbe, Scharfe Löffel. Zentralbl. f. chirurg., orthop. Mechanik, 1. Jahrg., 1884, Nr. 1. — Berry, On the operat. treatment of the serpiginous hypopyon corneal ulcer. The ophthalmic. Review, Vol. III, Nr. 38, Dezember 1884. — Man vergleiche die Abhandlungen von Verdese, Contribution à la thérapeutique de l'ulcère serpigineux de la cornée. Arch. d'ophthalm., 1882, pag. 150. — Fromaget, Traitement des ulcérations persistantes de la cornée. Gaz. hebd. des sciences méd. de Bordeaux, 1893, Nr. 7. — Simi, a. a. O.

[2]) v. Wecker, Traitement des ulcères et des abscès exulcérés de la cornée par le raclage et l'irrigation. Annal. d'ocul., 1893, CX, pag. 5. — Galtier, Petite contribution à la question du traitement des ulcères infectieux de la cornée. Annal. d'ocul., 1894, CXI, pag. 25.

[3]) Kuhnt, in der Diskussion zu Niedens Vortrag „Modifikation des Sattlerschen Schlüssels". XVI. Vers. d. ophth. Ges. z. Heidelberg 1884.

[Für Ulcus serpens ist aber wohl in jedem Falle die Kauterisation die souveräne Behandlung: andere Geschwürsbildungen sind je nach ihrer Ätiologie auch besser durch medikamentöse Behandlung und Druckverband zu beeinflussen.

Sehr wertvoll ist die Ausschabung bei schweren Fällen rezidivierender Hornhauterosion, ebenso mitunter bei Keratitis dendritica und Tuberkulose der Kornea.]

Skarifikation der Hornhaut.

Einschnitte in die Hornhaut, die nur ihre oberflächlichen Schichten trennen oder bis zum M. Descemeti reichen, wurden empfohlen:

1. Zur operativen Korrektion des Astigmatismus von Bates.[1])

Bates schlägt vor, zur Verminderung des Hornhaut-Astigmatismus mit dem Messer von Graefe oder mit der Lanze senkrecht auf den abzuflachenden Meridian der stärksten Krümmung Einschnitte in die Hornhaut zu machen.

Nach der Stärke des Astigmatismus wäre die Zahl, Tiefe und die Art der Einschnitte zu bestimmen.

[Wir kommen unten („Behandlung des Hornhautastigmatismus", S. 119) nochmals auf diese und ähnliche Versuche zurück.]

2. Von Kenneth Scott[2]), bei stark vaskularisierten Hornhautinfiltraten. Er schneidet die Gefäßchen mit einem Linearmesser von v. Graefe von der Peripherie nach dem Zentrum hin ihrer ganzen Länge nach ein. Dadurch soll eine weitere Gefäß- und Anastomosenbildung verhindert und schnellere Heilung erzielt werden.

3. Dieser Behandlung steht die von Tamamcheff[3]) geübte Behandlung von „Leukomen" in gewisser Hinsicht nahe.

Tamamcheff sucht „Leukome" durch Transversalschnitte aufzuhellen, die $^1/_2$ bis 2 *mm* voneinander entfernt in die Hornhaut verschieden tief gelegt werden. Doch darf die Descemeti nie eingeschnitten werden (!). Nachbehandlung mit schwacher Sublimatlösung, dann mit Blaustein und Massage mit gelber Präzipitatsalbe. Zu bemerken ist aber, daß das, was Tamamcheff unter Leukomen versteht, und zwar unter den „heilbaren", nicht das ist, was überall in der Augenheilkunde darunter verstanden wird, sondern zellige Infiltrationen, die er unter Entwicklung eigener Anschauungen in epitheliale und parenchymatöse „Leukome" unterscheidet.

Es scheint sich also um Skarifikationen bei älterem Pannus, Keratitis interstitialis u. dgl. zu handeln.

Mir geht persönliche Erfahrung über all diese Behandlungen ab.

Kauterisation der Hornhaut.

Die Glühhitze wurde zuerst von Martinache[4]) zur Behandlung von Hornhautleiden angewandt. Er behandelte mit Erfolg Hornhautgeschwüre,

---

[1]) Bates, Vorschlag, den Astigmatismus der Kornea auf operativem Wege zu beseitigen. Arch. of Ophth., XXIII, Nr. 1 und 2, S. 9, 1894. (A suggestion of an operation to correct astigmatism.)

[2]) Kenneth Scott, A new method of treatment for vascularised cornea. Ophthalmic Rev., 1894, pag. 348.

[3]) Tamamcheff, Neueste Ansichten über die Leukome und deren Behandlung. Wiener klin. Wochenschr., 1894, Nr. 37.

[4]) Martinache, Ulcers of the cornea, treated by the actual cautery. Pacific med. and surg. journ., November 1873, pag. 294. — Derselbe, De l'emploi du cautère actuel dans les maladies des yeux, et principalement dans les ulcères de la cornée. Ann. d'oc., LXXX, pag. 21, 1878.

Irisvorfälle und auch Keratitis interstitialis. Aber erst seit den Veröffentlichungen von Gayet[1]) wurde das Verfahren beachtet und verallgemeinert. Man bediente sich dazu glühend gemachter Sonden, Nadeln und Schielhaken. Sattler[2]) und Fuchs[3]) gaben eigene Brenner an, von anderen ward dann der Brenner von Paquelin in Gebrauch gezogen.

Legroux[4]) bediente sich statt des Glüheisens der galvanischen Glühschlinge. Sehr brauchbare Galvanokauteren haben dann v. Wecker[5]), Sattler[6]), Nieden[7]) und Fröhlich[8]) anfertigen lassen.

Zumeist benützt man eine möglichst schmale Schlinge, mit der man punktförmig sengen kann. Sie soll kurz und schnabelförmig gebogen sein. Außerdem kann eine breitere benützt werden, die mehr zum Abfegen gebraucht wird, nach Art eines scharfen Löffels, wenn man es mit mehr flächenhaften Infiltraten zu tun hat.

Als Stromquelle dient ein jedes nicht zu kleine Tauchelement oder ein Akkumulator. Ein Rheostat ist einzuschalten, damit man nicht bei kräftigem Strome die feine Schlinge durchbrenne. Der Rheostat läßt sich dazu mit einer Hand bedienen, so daß man sich, falls man allein operiert, helfen kann. [Am meisten zu empfehlen ist, wenn man nicht elektrischen Straßenstrom und entsprechenden Transformator (Widerstand) zur Verfügung hat, ein großes Bunsenelement, eventuell mit drei Kohlen- und zwei versenkbaren Zinkplatten.]

[Die Glühschlinge darf nur dann bis in Weißglut gebracht werden, wenn man ohne besondere Beeinträchtigung der Umgebung einzelne Stellen der Kornea vollständig zerstören will; in diesem Falle ist dieselbe zuerst in Weißglut zu versetzen und damit zu sengen. Soll dagegen eine ausgebreitetere Narbenbildung erzielt werden, also noch die Nachbarschaft der gebrannten Stelle beeinflußt (zur Proliferation resp. Regeneration angeregt) werden, wie es bei der Kauterisation zum Zwecke von Abflachung ektatischer Stellen der Hornhaut wünschenswert ist, so soll die Glüh-

[1]) Gayet, Cautérisation ignée de la cornée. Gaz. des hôp., 1877, Nr. 11.

[2]) Sattler, Behandlung der Keratitis. Ber. der Heidelberger ophthalm. Gesellschaft, 1879, S. 140.

[3]) Fuchs, The use of the actual cautery in ulceration of the cornea. Brit. med. Journ., 1880, II, pag. 780 und Ann. d'oc., T. 84, pag. 242. (48. Kongr. d. Assoc. méd. Britannique, 1880, Section d'ophth.) — Derselbe, Die Anwendung des Glüheisens bei Hornhautleiden. Wiener med. Wochenschr., 1884, Nr. 22.

[4]) Legroux, Du traitement de la phlyctène conjonctivale et kératique par la cautérisation galvanique. Ann. d'ocul., 1879, T. 81, pag. 181.

[5]) Wecker et Masselon, Emploi de la galvanocaustique (galvanopuncture) en chir. ocul. Annal. d'ocul., 1882, T. 87, pag. 39.

[6]) Sattler, Über die Anwendung der Antiseptika in der Ophthalmologie, besonders des Sublimats und über Kauterisation der Kornea. XV. Vers. d. ophthalm. Ges. zu Heidelberg, 1883, S. 107.

[7]) Nieden, Modifikation des Sattlerschen Schlüssels. XV. Vers. d. ophthalm. Ges. zu Heidelberg, 1884, S. 125.

[8]) Fröhlich, Über Galvanokaustik. Arch. f. Augenheilk., 1886, XV, 1, S. 17.

schlinge stets nur schwach rot glühen.] In diesem Falle legt man die Schlingenspitze kalt an die Stelle, die man sengen will, und läßt sie dann durch Druck auf die Kontaktvorrichtung einen Augenblick erglühen.

Da an allen elektrischen Apparaten häufig Störungen vorhanden sind, so daß sie gerade in dem Augenblicke, wo man sie braucht, nicht arbeiten, da Elemente und Akkumulatoren nicht bequem herumgetragen werden können, wie es in der Praxis wünschenswert ist, so hat Eversbusch[1]) den Paquelin für augenärztliche Zwecke etwas abgeändert. Er besteht aus einem kleinen Griff und einem feinen, gebogenen Platinansatz, dessen Spitze massiv ist, so daß er nur rotglühend wird.

Das Bequemste für Anstalten ist der Galvanokauter, wenn eine elektrische Lichtanlage besteht, also immer Strom da ist. Man benötigt nur einen Transformator, um die Stromstärke regeln zu können. Man hat dann auf jedem Zimmer einen Konnektor, an den man den Transformator anschließen kann, so daß in jedem Krankenraume kauterisiert werden kann.

Die Kauterisation ist unter Kokain ganz schmerzlos; die Schmerzhaftigkeit ist nämlich ohne Kokain auch sehr gering. Sie wird ohne jede stärkere Reaktion vom Auge vertragen, ist also ganz unschädlich, aber stellt zur Zerstörung von infektiösen Keimen das kräftigste antiseptische Mittel bei strenger Beschränkung seiner Einwirkung dar. Dabei ist sie ein Stimulans für die regenerativen Prozesse.

Anzeigen.

1. Bei größeren Hornhautgeschwüren[2]), wenn sich trotz der friedlichen Behandlung ein unaufhaltsames Fortschreiten, besonders nach

---

[1]) Eversbusch, Über die Anwendung des Thermokauters bei destruktiven Hornhautprozessen. Klin. Monatsbl. f. Augenheilk., 1886, XXIV, S. 85. Der kleine Paquelin ist zu beziehen von Herm. Katsch, Instrumentenmacher in München, Bayerstraße.

[2]) Passerat, Contribution à l'étude de la cautérisation ignée de la cornée. Thèse de Paris 1877. — Sattler, Behandlung der Keratitis. Sitzungsber. der Heidelberger ophthalm. Ges., 1879, S. 140. — Legroux, a. a. O. — Gayet, Cautérisation ignée (Congr. internat.). Ann. d'oc., 1879, T. 82, pag. 182. — Martin, Mode d'action des cautérisations ignées dans les ulcères de la cornée. Journ. méd. de Bordeaux, 1880, X, pag. 182, 194. — Fuchs, a. a. O. — Lavallée, De la cautérisation ignée en thérapeutique oculaire. Paris 1881. — Wecker et Masselon, a. a. O. — Lucanus, Beiträge zur Pathologie und Therapie des Ulc. corn. serp. Inaug.-Diss., Marburg 1882. — Rothmund, Einige Bemerkungen über die Anwendung des Sublimats. Festschr. d. ärztl. Ver. zu München, 1883, S. 296. — Sattler, a. a. O. — Nieden, a. a. O. — Derselbe, Die 2. Hundertreihe galvanokaustisch behandelter Augenaffektionen. Arch. f. Augenheilk., 1885, S. 405. — Korn, Breslauer ärztl. Zeitschr., 1879. — Ferge, Bericht über 100 Staroperationen. Braunschweig 1883. — Fröhlich, a. a. O. — Eversbusch, a. a. O. — Grassmann, Die Galvanokaustik als heilkräftiges Antiseptikum bei destruktiven Hornhautprozessen. Wiener med. Presse, 1886, Nr. 25—28. — Schreiber, 3. Jahresber. der Augenheilanstalt in Magdeburg, 1886. — Helfreich, Über die Anwendung der Galvanokaustik bei destruktiven Hornhauterkrankungen. Münchener med. Wochenschr., 1888, S. 719. — Darier, Des bons effets du galvanocautère dans les complications cornéennes de l'ophthalmie purulente. Annal. d'oc., 1889, T. CIV, pag. 34. — Nieden, Über den Wert der Fluoreszinfärbung für die galvanokaustische Behandlung. Zentralbl. f. praktische Augenheilk., Mai 1891, S. 129. — Panas, Traité des maladies des yeux, 1894, I, pag. 266.

der Fläche zeigt oder wenn die Infiltration einen sehr torpiden Charakter hat.

Um genau das gesunde und das zu zerstörende Gewebe voneinander scheiden zu können und so bei der Sengung weder zu viel noch zu wenig zu tun, träufelt man vor dem Eingriff eine 2%ige Lösung von Fluoreszeïnkalium ein.[1]) Schon nach wenigen Sekunden tritt die grünliche Färbung ein und es scheidet sich sowohl nach der Breite als nach der Tiefe das Gesunde vom Kranken sehr bestimmt ab. Insbesondere treten auch jene kleinen Infiltrationsherdchen, die schon außerhalb des eigentlichen Infiltrationsbogens liegen und ohne Färbung in dem diffus getrübten Hofe schwer oder gar nicht zu sehen sind, deutlich hervor und können ebenfalls zerstört werden. Es ist das sehr wichtig, weil von ihnen die weitere Schmelzung des Gewebes ausgeht.

Das Auge wird gut kokainisiert, eine Narkose ist nicht nötig.

Man führt die kleine Operation so aus, daß der Kranke (auf dem Operationstische, auf einem Kanapee, in seinem Bette) liegt oder auf einem Stuhle sitzt. In diesem Falle steht der Operateur hinter dem Kopfe und lehnt ihn an seine Brust.

Die Lider werden entweder mit dem Sperrelevateur offen gehalten und das Auge mit einer Faßpinzette gehalten, oder man öffnet die Lider mit dem Daumen und Zeigefinger [mit steriler Gaze umwickelt] und fixiert so zugleich den Augapfel.

Es wird nun der infiltrierte fortschreitende Rand zuerst verschorft, an dem man punktförmig mit weißglühender Glühschlinge brennt und einen Punkt neben den anderen setzt. Man berührt jede Stelle nur ganz kurz und beobachtet danach die Wirkung. Doch soll man nicht zu zaghaft vorgehen. Man untersucht nachher mit der Lupe, um sich von der Beschaffenheit des tieferen Gewebes zu überzeugen, und wiederholt dort die Sengung, wo es nötig ist. Hat man so den Rand verschorft, dann wird noch der infiltrierte Grund entweder auch punktförmig oder mit etwas mehr fegenden Bewegungen einer breiteren Glühschlinge (der konvexen Seite des kleinen Paquelins) gebrannt. Endlich verschorft man noch auf das gründlichste alle jene punktförmigen Herde, die außerhalb des Infiltrationsbogens liegen.

Eine Durchbohrung der Hornhaut im Geschwürsgebiete ist im allgemeinen zu vermeiden und auch beim Ulcus serpens gewöhnlich überflüssig. Sie bringt die Gefahr mit sich, daß durch weiteren Zerfall der Hornhautsubstanz um die durchgebrannte Stelle eine größere Öffnung und damit Irisvorfall eintritt, der später böse Folgen haben kann. Ein klumpiges Hypopyon kann ja überdies durch die feine Öffnung nicht entleert werden.

---

[1]) Nieden, a. a. O.

Will man eine Entleerung der Kammer haben, damit die Hornhaut durch die Herabsetzung des Druckes entspannt und so ein stärkerer Saftstrom eingeleitet werde, dann macht man eine gewöhnliche Punktion der Hornhaut außerhalb vom Geschwürsgebiete, am besten im [oder außerhalb des] Limbus corneae sclerae unten, und zwar nach der Kauterisation. Angezeigt ist das bei massigem, klumpigem, etwa drei Viertel der Kammer füllendem Hypopyon, bei Drucksteigerung und bei Vorbauchung des ganzen Geschwürsgrundes.

Die Kauterisation wird, wenn sich in den nächsten Tagen ein Fortschreiten oder das Auftreten kleiner Herde neben dem Geschwürsrande zeigt, wiederholt; im übrigen ist die vor der Kauterisation geübte Behandlung fortzusetzen.

Zur Kauterisation sind insbesondere geeignet: das Ulcus serpens (Saemisch), das Ulcus rodens, das Ulcus fasciculare, das Ulcus annulare trachomatosum und die blennorrhoischen Ulcera.[1]) [Überflüssig ist die Kauterisation im allgemeinen bei ekzematösen Geschwüren und beim Diplobazillengeschwür (Morax-Axenfeld).]

2. Bei kleinen tiefen Randgeschwüren. Hier wird einfach die Punktion des Grundes statt mit der Lanze mit der Spitze des Brenners vollführt.[2]) [Ist wegen danach meist auftretenden Irisvorfalles oder Iriseinheilung nicht empfehlenswert, friedliche Behandlung (Eserin-Druckverband) ist weitaus vorzuziehen.]

3. Bei infizierten Erosionen und infizierten tieferen Wunden[3]), sowohl zufälligen als nach Operationen. Sobald man eine gelbliche Infiltration des Grundes oder der Wundränder bemerkt, mache man ungesäumt eine energische Verschorfung der infizierten Stellen.

4. Bei Pannus[4]), um eine raschere Rückbildung zu erreichen. Bei leichteren Formen werden die größeren Gefäße am Rande der Hornhaut versengt, bei schwereren Formen verschorft man, soweit das erkrankte Gebiet reicht, einen breiteren Bindehautstreifen (mehrere Millimeter) am Limbus bis auf die Lederhaut.

5. Bei sog. rezidivierenden Erosionen, [wenn sie der Salbenbehandlung nicht weichen sowie insbesondere bei Herpes corneae (Herpes zoster) und Keratitis dendritica, wenn sie trotz Behandlung rezidivieren resp. fortschreiten; es genügt hier meist eine ganz oberflächliche Kauterisation].

---

[1]) [Vor kurzem hat Ovio den histologischen Nachweis erbracht, daß die Kauterisation der Kornea auf den Krankheitsprozeß, d. i. auf die Reaktion der zelligen Elemente gegenüber dem Entzündungsprozesse, direkt günstig einwirkt. Ovio, Ann. di Ottalm., 1906, Nr. 2. Ref. Zeitschr. f. Augenheilk., 1908, XIX, S. 54.]

[2]) Fröhlich, a. a. O.

[3]) Lavallé, Fröhlich, a. a. O.

[4]) Wecker-Masselon, a. a. O. — Fröhlich. a. a. O.

6. Beim sog. Rostringe nach Entfernung oberflächlich sitzender Eisenteilchen, [ebenso nach Jackson[1]) zur Entfernung von Pulverkörnern und von anderen sonst schwer zugänglichen Fremdkörpern in der Kornea; die zarte Trübung nach der Kauterisation kommt kosmetisch und optisch gegenüber den schwarzen Pulverflecken kaum in Betracht].

7. Nach der Ablösung von Flügelfellen, zur Zerstörung des etwa stehen gebliebenen Randsaumes.[2])

8. Nach Abtragung bösartiger Geschwülste an der Stelle, wo die Geschwulst festsaß, und des leicht rezidivierenden Papilloms.

9. Bei Ektasien der Hornhaut, um sie abzuflachen.

a) Bei umschriebenen und totalen Staphylomen[3]) statt der Ausschneidung oder Abtragung, und zwar bei ziemlich dünnwandigen Staphylomen oder solchen dickwandigen, die kleine verdünnte, stark ausgebauchte Stellen enthalten.

[Dianoux[4]) hat zur Verkleinerung von Staphylomen, von hydrophthalmischen und glaukomatösen Augen die Cautérisation étoilée angegeben. Unter Kokainanästhesie brennt man eine Anzahl von speichenförmigen Linien vom Rande zur Mitte der Hornhaut, die mehrere Millimeter weit auseinanderstehen, damit keine Nekrose des restlichen Gewebes eintritt. Zuletzt perforiert man mit der Glühschlinge die Mitte. Durch 2—3malige Wiederholung wird eine genügende Verkleinerung erzielt. Der Vorteil gegenüber der Staphylomabtragung bestehe darin, daß man die Narbe tätowieren, also das Tragen eines künstlichen Auges ersparen kann.]

b) Beim Keratokonus.[5]) Die Behandlung dieses Zustandes mit dem Glüheisen oder der Glühschlinge ist zweifellos die beste, die wir bis jetzt besitzen. Sie stammt von Passerat uud Gayet. Ihr Ziel ist, wie das der Verfahren mit Geschwürsbildung, Ausschneidung oder Ausbohrung der Kegelspitze, die Bildung einer flachen Narbe, durch die es zur Wiederherstellung der normalen Hornhautkrümmung kommt. Doch hat sie den großen Vorteil, daß man die Ausdehnung der Narbenbildung genau beherrscht und eine Eröffnung der Kammer vermieden wird.

---

[1]) Jackson, The removal of powder grains from the cornea and skin by the galvanocautery. Ophthalm. Review, 1905, pag. 104.

[2]) Schulek, Zur Operation des Pterygiums. Szemészet, 1894, Nr. 4.

[3]) Katzaurow, Über die Anwendung des Thermokauters in der Ophthalmiatrie. Wjestnik ophthalm., 1887, IV, 6, pag. 473.

[4]) Péchin, Cautérisation étoilée de la cornée. Arch. d'ophthalm., 1905, XXIII, pag. 549; Jahresber. f. Ophthalm., 1903, S. 389 und 1905, S. 595.

[5]) Passerat, a. a. O. — Gayet, Lyon médical, 1879, XXX. — Williams, Three cases of conical cornea treated by the actual cautery. Ophthalm. Rev., 1888, pag. 302. — Knapp, Five cases of Keratoconus treated with galvanocautery. Arch. ophthalm., 1892, pag. 540. — Critchett and Tweedy, Soc. of ophthalm. London, 1892, I, 28. — Chevallereau, Traitement du Kératocône. France méd., 1893, pag. 253. — Elschnig, Über den Keratokonus. Klin. Monatsbl. f. Augenheilk., 1894, XXXII, S. 25 ff.

Die Eröffnung der Kammer kann leicht zu einer nachträglichen Infektion des Auges und zu einer Einheilung der Iris Anlaß geben, wie das besonders nach der Ausschneidung und Ausbohrung der Kegelspitze beobachtet wird. Sie ist aber ganz unnötig, weil es sich bei der Behandlung des Keratokonus nicht um Herabsetzung des Druckes handelt, der ja nicht die Ursache der Ausbauchung der Hornhaut ist.

Was die Ausführung der Kauterisation anlangt, so wird sie an der meist etwas nach unten-außen liegenden Spitze des Keratokonus mit dem Paquelin (olivenförmiger Ansatz) oder der Glühschlinge ausgeführt. Um eine langsame Abstoßung und teilweise eine Organisation des Brandschorfes zu erhalten, ist nur mit schwacher Rotglut zu arbeiten, weil bei Weißglut die Einwirkung der Hitze zu umschrieben ist und infolgedessen eine geringere Reaktion hervorruft. Um ferner eine möglichst dichte und widerstandsfähige Narbe zu bekommen, rät Elschnig, die verschorfte Spitze des Keratokonus durch eine schmale Brücke oberflächlich verschorften Gewebes mit dem Hornhautrande zu verbinden, natürlich an einer optisch gleichgültigen Stelle, also gewöhnlich nach unten-außen. Dadurch kommt es rasch zu einer ausgiebigen Gefäßbildung in der Narbe, was eben für die Erreichung der gewünschten Eigenschaft dieser von hohem Belang ist. Es gelingt so, mit einer Kauterisation ebensoviel zu erreichen als sonst mit wiederholten. Sobald die Spitze des Kauters in eine gewisse Tiefe der Hornhaut eingedrungen ist, flacht sich der Kegel ohne Durchbohrung ab.

Die entstandene Narbe ist zu tätowieren. Liegt sie so, daß sie die ganze Pupille bedeckt, dann ist eine nachträgliche optische Iridektomie [wenn möglich nach oben!] zu machen.

Nach der Kauterisation ist ein Druckverband anzulegen und der Kranke im Bette zu halten.

[Critchett[1]) empfiehlt die Sengung des Hornhautkegels in zwei Etagen; zuerst wird mit dünner und wenig rotglühender Schlinge die ganze Kegelspitze in größerer Ausdehnung, zum Schlusse nur die Mitte des Schorfes in größerer Tiefe verschorft.

Hirschberg[2]) sengt die Kegelspitze mit der schwach rotglühenden Olive seines Brenners, und zwar 3—4mal in Zwischenräumen von 10 Tagen. Bringt das keine genügende Abflachung, so wird die „Rundbrennung" gemacht: um die Narbe wird die Kornea parallel dem Pupillarrande verschorft, dann die Narbe „rundtätowiert".

Der Vorteil meines Verfahrens besteht demgegenüber gerade darin, daß man in den meisten Fällen durch eine einzige Kauterisation genügende Abflachung erhält.[3])

---

[1]) Critchett, Anderson, Zur operativen Behandlung des Hornhautkonus. Intern. Ophthalm.-Kongr. Utrecht, 1899. Ber. Zeitschr. f. Augenheilk., II. Beilageheft, S. 50.

[2]) Hirschberg, Eine neue Operation gegen Hornhautkegel. Berliner klin. Wochenschrift, 1902, Nr. 20.

[3]) Siehe auch Elschnig, Zur Therapie des Keratokonus. Wiener klin. Rundschau, 1904, Nr. 20.

Während man im allgemeinen darüber einig ist, daß die Vorderkammer bei der Kauterisation nicht eröffnet werden soll, kauterisierte Grunert[1]) nach Elschnig, eröffnete 2 Tage nach der Kauterisation die Vorderkammer im Schorfe und pflanzte einen doppeltgestielten Bindehautlappen darüber, dessen eine Brücke nach erfolgter Anheilung abgetragen wurde. Mit Vermeidung der Perforation ist das Verfahren jedenfalls der Nachprüfung wert.

L. Müller[2]) hat durch Injektion eines Tropfens Sublimatlösung in die durch Brennen erzeugte Narbe eine Narbenschrumpfung erzielt; das Verfahren erscheint mir zu gefährlich.]

10. Bei Irisvorfällen, die schon zu alt sind, um ausgelöst werden zu können, statt der Abtragung, wenn sie nicht zu groß und nicht pilzförmig, sondern nur flach hügelförmig sind.

11. Bei Hornhautfisteln, dann nach Abtragung älterer Irisvorfälle und Ausschneidung zystoider Narben, um einen raschen und festen Verschluß des Kanales herbeizuführen.

12. Von Martinache und Albrand[3]) sind auch Versuche gemacht worden, bei Keratitis interstitialis zu kauterisieren. Sie berichten von Erfolgen. Fröhlich versuchte die Kauterisation auch bei einer eigentümlichen Form der sklerosierenden Keratitis, die mit Xerose einherging.

[Operative Behandlung des Hornhautastigmatismus.

Donders hat zuerst gefunden, daß nach der Staroperation mittelst Lappenschnittes eine Abflachung der Kornea senkrecht zur Lappenmitte eintritt. Diese später allgemein anerkannte Tatsache war der Anlaß zu zahlreichen Versuchen, die abnorme Hornhautkrümmung bei regelmäßigem Astigmatismus auf operativem Wege zu beseitigen. In ein Erfolg verheißendes Stadium traten die Versuche erst, als von Lans[4]) nachgewiesen und bald darauf von Breuer[5]) bestätigt wurde, daß durch nichtperforierende Kauterisation der Kornea an den Endpunkten eines Meridians die Hornhautkrümmung in demselben zunimmt, in dem darauf senkrecht stehenden Meridiane abnimmt. Lans ging so vor, daß er am Kaninchen etwa 2 *mm* nach innen vom Limbus an den beiden entgegengesetzten Seiten eines

---

[1]) Gounert, Niedersächsische augenärztliche Vereinigung. Ref. Klin. Monatsbl. f. Augenheilk., 1907, II, S. 260.

[2]) L. Müller, Diskussion zu Uhthoff, Naturforscherversammlung, Karlsbad 1902.

[3]) Albrand, Schnelle Heilung in zwei Fällen von parenchymatöser Keratitis auf galvanokaustischem Wege. Berliner klin. Wochenschr., 1892, XXIX, S. 27. — Derselbe, Weitere Mitteilungen über die Behandlung von parenchymatöser Keratitis auf galvanokaustischem Wege. Ebenda, S. 220.

[4]) Lans, Experimentelle Untersuchungen über Entstehung von Astigmatismus durch nichtperforierende Hornhautwunden. Arch. f. Ophthalm., 1898, XLV, S. 117.

[5]) Breuer, On the operative treatment of corneal astigmatism. Lancet, 1901, June 1 st, pag. 1529.

Meridians in der Ausdehnung von etwa einem Viertel des Hornhautumfanges mit dem Galvanokauter die Hornhaut in einer Tiefe von etwa einem Viertel der Hornhautdicke verschorfte. Dadurch erzielte er durch Zunahme der Krümmung in dem der Kauterisation unterworfenen oder durch Abnahme in dem darauf senkrechten Meridiane einen bleibenden Hornhautastigmatismus von 3—6 Dioptrien.

Silex[1]) hat bei einem 8jährigen Knaben mit regelmäßigem Astigmatismus beider Augen durch Sklerotomie nach v. Wecker (vollständige Durchtrennung der Sklera ohne Durchtrennung der Bindehaut, s. Sklerotomie) an einem Auge nur am unteren, am anderen Auge am oberen und unteren Hornhautrande eine bleibende wesentliche Besserung der Hornhautkrümmung und der Sehschärfe erzielt. Es blieb durch die Operation der vertikale Hornhautmeridian in seiner Krümmung ungeändert, der horizontale, früher zu schwach brechende wurde stärker brechend. Die gesamte Differenz betrug etwa 5 Dioptrien.

Leider wurde eine genaue Messung der Hornhautradien unterlassen.

Nicht für die Richtigkeit dieser Beobachtung — Zunahme der Krümmung parallel zur Sklerotomiewunde — spricht die Erfahrung über den Wundastigmatismus nach Staroperation. So hat vor kurzem Clark[2]) in einer je 30 Fälle von Lappenschnitt in der vorderen Limbusgrenze und Lappenschnitt weiter rückwärts mit Bindehautlappen festgestellt, daß im ersteren Falle eine Abnahme der Krümmung des zur Mitte des Lappens senkrechten Hornhautmeridians um 3·95 Dioptrien, im letzteren Falle um 2·66 Dioptrien im Mittel eintritt. Nach meinen Beobachtungen läßt sich ein Einfluß der Lage des Lappenschnittes auf die Größe des Wundastigmatismus nicht konstatieren.

Wenn man sich zur operativen Behandlung des regelmäßigen Astigmatismus entschließt, wird wohl die viel ungefährlichere Kauterisation der Kornea der Sklerotomie vorzuziehen sein. Es dürfte sich hierzu empfehlen, die Endpunkte jenes Hauptmeridians, der operativ behandelt werden soll, vor der Operation durch Tätowierung einer Marke am Limbus nach Dimmer[3]) genau festzustellen.

Daß erworbener Hornhautastigmatismus zufolge Ektasie nach Geschwürsbildungen, Verletzungen etc. unter Umständen durch Galvanokaustik gebessert oder geheilt werden kann, bedarf wohl keiner weiteren Erwähnung.]

---

[1]) Silex, Zur Frage der operativen Behandlung des angeborenen Astigmatismus. Zeitschr. f. Augenheilk., 1906, XVI, S. 516.

[2]) Clark, Astigmatism. The ophthalm. Record, 1905, pag. 193.

[3]) Dimmer, Subkonjunktivale Extraktion. Bericht der 35. Versamml. der ophthalm. Gesellschaft Heidelberg, 1907, S. 220.

Tätowierung der Hornhaut.

Die Färbung von Hornhauttrübungen durch Bildung eines Niederschlages von gerbsaurem Eisen ward schon im Altertum geübt[1]), geriet aber, wie es scheint, wieder vollständig in Vergessenheit. Ravà[2]) hat 1861 in ähnlicher Weise Färbungen versucht, doch wegen eines Falles von Panophthalmie, den er dabei erlebte, diese Versuche wieder aufgegeben.

v. Wecker, der durch einen Einfall seines Schülers Abadie 1869 auf den Gedanken geführt ward[3]), Hornhautnarben durch Tätowierung zu färben, gebührt das Verdienst, dieses Verfahren, das sich späterhin, wie er vermutete, völlig bewährte, in die moderne Augenheilkunde eingeführt zu haben. Von ihm und anderen (Bader, Taylor, v. Reuss[4]), Hirschberg u. a. m.) ward seine Technik ausgebildet und ebenso seine Anzeigen festgestellt.

v. Wecker war von der Tatsache ausgegangen, daß man gewisse fremdartige Stoffe ins Hornhautgewebe einheilen kann, wie man das bei Kalk- und Kohlenteilchen u. dgl. nach Verletzungen, bei Silber- und Bleiniederschlägen nach ärztlicher Anwendung bei Hornhautgeschwüren beobachten kann.[5])

Man versteht unter Tätowierung der Hornhaut ein Verfahren, wobei gefärbte Fremdkörper durch feine Einstiche ins Gewebe der durchsichtigen oder getrübten Hornhaut zu dauernder Einheilung gebracht werden, so daß eine Färbung der betreffenden Stelle entsteht. Der Zweck ist entweder lediglich ein kosmetischer oder daneben und auch hauptsächlich ein optischer. Das heißt also, entweder dient die Färbung bloß dazu, einen häßlichen, entstellenden Fleck der Hornhaut zu verhüllen, ja durch Bildung eines in der Mitte liegenden kreisförmigen, ganz dicht schwarzen Fleckes bei großen Leukomen, die die Pupille verdecken, bei komplizierten Staren den Anschein einer natürlichen Pupille hervorzurufen und so dem Auge wieder

---

[1]) Über die Literatur dieses Gegenstandes findet sich eine ganz vollständige Zusammenstellung in dem Aufsatze von Hirschberg, Hornhautfärbung gegen Pupillenbildung. Deutsche med. Wochenschr., 1891, Nr. 30, und Zentralbl. f. Augenheilk., 1891, S. 247 ff., auf die hiermit verwiesen wird.

[2]) Ravà, Del tattuaggio della cornea. Sassari, Tip. Azuni, 1872.

[3]) v. Wecker, Tatouage de la cornée. Union méd., Mars 1870 und Chir. ocul., pag. 181. — Dunnage berichtet, daß schon 1886 in Guys Hospital Versuche mit Tätowierung von Hornhautflecken gemacht worden seien, die jedoch erfolglos waren. On tinting (tattooing) opacities in the cornea. Med. Times and Gaz., 1872, Vol. 44, Nr. 294.

[4]) Reuss, Über Tätowierung der Kornea. Wiener med. Presse, 1870, S. 945.

[5]) [In einer interessanten geschichtlichen Bemerkung über das Tätowieren stellt Hirschberg fest, daß man schon im Altertum, um 240 v. Chr., in gleicher Weise wie heute mit Nadel und schwarzem Pigment tätowiert hat, und zwar zu dem Zwecke, Sklaven durch unzerstörbare Inschriften auf der Stirne zu kennzeichnen (Hirschberg, Zentralbl. f. prakt. Augenheilk., 1906, S. 62).]

ein gutes Aussehen zu geben[1]); oder sie dient dazu, eine durchscheinende, durch Lichtzerstreuung das Sehvermögen schädigende Trübung undurchsichtig zu machen und dadurch das Sehvermögen zu bessern. Je nach den vorhandenen Verhältnissen ist daneben noch eine optische Pupillenbildung nötig.

Es wurde der Tätowierung endlich von Völkers[2]) noch die Wirkung zugeschrieben, daß sie bei gefäßreichen, zu Entzündungen neigenden Narben zu einer Festigung und Verarmung der Narbe an Gefäßen führe und so die Narbe widerstandsfähiger und weniger geneigt zu Entzündungsrückfällen mache.

Die anatomische Untersuchung tätowierter Leukome[3]) und zum Zwecke des Studiums der Einheilungsvorgänge und der Brauchbarkeit verschiedener Farben tätowierter gesunder und leukomatöser Tierhornhäute[4]) hat ziemlich übereinstimmend ergeben, daß sich die Farbstoffteilchen spärlich in den untersten Zellen des Epithels, stets aber massenhaft in den vorderen Schichten des durchsichtigen oder bindegewebig entarteten Gewebes der Hornhaut finden (bei den dünnen Tierhauthäuten auch in der ganzen Dicke, beim Menschen bloß in der vorderen Hälfte, am dichtesten immer in der Schichte unmittelbar unterm Epithel). Sie liegen dort teils frei in den Gewebsspalten in Gestalt von größeren Ballen und Schollen, die dünne Ausläufer in die Nachbarschaft aussenden, teils in den Hornhautkörperchen oder in den fixen Bindegewebszellen und lymphoiden Zellen eingeschlossen. Auch in den Wänden und Endothelien von Gefäßen trifft man sie. In solchen Gefäßen wurden auch pigmenthältige Thromben gefunden.

Bei frisch tätowierten Hornhäuten lagen sie natürlich am dichtesten in den Stichkanälen.

Zur Grau- und Schwarzfärbung wird die echte chinesische Tusche, die aus Lampenruß hergestellt ist, benutzt. Es sind auch Versuche mit gelben, braunen, grünen und blauen Farbstoffen angestellt worden.[5]) Doch

---

[1]) Hirschberg sagt sehr richtig (Eine kosmetische Operation, Zentralbl. f. prakt. Augenheilk., 1887, S. 72): „Kosmetische Operationen sind nicht so unwichtig, als vielfach angenommen wird. Bei unseren Erwerbsverhältnissen ist es für diejenigen, die einäugig und sehr entstellt aussehen, oft recht schwierig, einen Dienst zu bekommen, mehr noch für weibliche als für männliche Personen; oder auch nur in einer Fabrik oder in einem Geschäfte Anstellung zu finden. Und wenngleich die Sehkraft spendenden Operationen die erste Stelle einnehmen, so wollen wir diejenigen doch nicht vernachlässigen, welche den schönen Schein dem Menschenantlitz zu gewähren imstande sind."

[2]) Holm, Über die therapeutische Bedeutung des Tätowierens der Hornhaut. Inaug.-Dissert., Kiel 1876.

[3]) Browicz, Ein Fall tätowierter menschlicher Hornhaut. Arch. f. Ophthalm., XXIII, 3, S. 212. — Alt, On the microscopical changes found in a tattooed cornea, with 2 illustr. Am. Journ. of ophthalm., 1884, I, pag. 8. — Hirschberg, Anatomische und praktische Bemerkungen zur Hornhautfärbung. Arch. f. Ophthalm., 1882, XXVIII, 1, S. 269 ff. — [Gedroitz-Juraga, Über Tätowierung der Horn- und Bindehaut. Inaug.-Dissert., Petersburg 1897 (Ref. Jahresber. f. Ophthalm., 1898, S. 467).]

[4]) Holm, a. a. O. — Archer, Versuche über Tätowierung der Hornhaut. Arch. f. Ophthalm., XX, 1, S. 225—231. — Poncet, Examen histologique de cornées tatouées à l'encre de Chine. Gaz. des hôp., 1876.

[5]) Woinow, Über Tätowierung der Kornea. Sitzungsber. d. Ges. russ. Ärzte in Moskau, 1872, Nr. 13. (Zinnober und Berlinerblau.) — Taylor, On the modern art of tinting

zeigte sich, daß diese schwer haftenden Farben meistens entweder gar nicht einheilten und durch reaktive Entzündung wieder ausgestoßen wurden, oder daß sie nach verschieden langer Zeit durch Resorption wieder ganz oder teilweise verschwanden. Nur mit Ultramarin, Sepia und Siena, scheint es, konnten dauerhaftere Färbungen erhalten werden. Hock empfiehlt unter den gelben und braunen Farben nur Terra di Siena mit Tusche gemischt. Er hat damit dauernde Färbung erzielt.

Vacher will mit Karmin, Berlinerblau und Ocker gute Erfolge gehabt haben.

Ich konnte in der Literatur nichts weiter über die Erfolge der Tätowierung mit diesen Farben auffinden (bis einschl. 1894). Sie scheinen sich mit alleiniger Ausnahme der chinesischen Tusche alle nicht bewährt zu haben, denn es wird heutigen Tages nur mit dieser tätowiert. Die Hauptschwierigkeit liegt bei jenen, die überhaupt einheilen, in dem schweren Haften, das die Verwendung der Rinnennadel und sehr viele Sitzungen nötig macht.

[Durch Holth [1]) wurden die Versuche der farbigen Tätowierung neuerdings aufgenommen und, wie es scheint, wesentlich gefördert. Nach mannigfaltigen Tierversuchen mit den verschiedensten, voraussichtlich chemisch indifferenten Farben empfiehlt Holth, wie ich einer freundlichen persönlichen Mitteilung entnehme, jetzt folgende Farben von „The Paris american art company, 125 Boulevard Montparnasse, Paris: Ocre brune, Ocre rouge, Terre de sienne naturelle, Terre de sienne brulée, Terre verte naturelle, Umbre naturelle, Umbre brulée, Jaune de Naples, Bleu d'outremer, Noir de Pétrole, Noir d'ivoise".

Die Farben werden zuerst mit Wasser, Alkohol und Äther gewaschen, um Schmutz und fremde Beimischungen zu entfernen, dann wiederholt in Äther geschlemmt, wodurch die gröberen Farbpartikeln, die rasch zu Boden sinken, entfernt werden; die feine Ätheremulsion wird filtriert, der Rückstand ätherna ß am Wasserbad getrocknet. Nach Sterilisierung der Farben bei 150—155° (in heißer Luft) werden mit einer sterilen Pipette einige Tropfen einer dünnen, gründlich gekochten Auflösung von Gummi arabicum auf die Pulver geträufelt und mit einem Glasstabe wohl ausgerührt. Jeder

---

opacities of the cornea. Brit. med. journ., 1812. Sept. 7, pag. 271. (Ultramarin, Sepia.) — Hasner, Beiträge zur Physiologie und Pathologie des Auges. Prag 1873. (Zinnober, Schmalte, Chromoxyd, chromsaures Bleioxyd.) — Archer, a. a. O. (Berlinerblau, Ultramarin, Indigo, Siena, Gummigutti.) — Holm, a. a. O. (Berlinerblau.) — Hock, Über Hornhauttätowierung usw. Archiv f. Augenheilk. u. Ophthalm., 1876, V, 1, S. 90—101. (Siena, Sepia, Ockerbraun.) — Vacher, Du tatouage multicolore de la cornée. Bull. et mém. de la soc. franç. d'ophth. V^e année, 1887, pag. 248.

[1]) Holth, Société de médecine de Christiania. Forhandlinger 1898, pag. 430. — Derselbe, De la création d'une pupille ronde et régulière etc. Ann. d'ocul., 1903, Novembre. — Derselbe, Zur Technik der polychromen Hornhauttätowierung. X. intern. Ophthalm.-Kongreß, Luzern 1904 (B. 289).

Tätowierung am Menschen soll eine Probetätowierung am Kaninchen vorausgehen, deren Erfolg mehrere Wochen beobachtet werden soll.

Cofler[1]) sowie Chevallereau und Polack[2]) haben die Holthschen Angaben bestätigt.

Nieden hat versucht, zur Tätowierung statt Tusche Irispigment von Tieren zu verwenden, ohne günstige Erfolge zu erzielen (s. Fußnote 2, S. 128). Roselli hat später durch Verwendung von Aderhautpigment aus dem Auge der Krähe brauchbare Färbungen erhalten.[3])

Auf das Holthsche Verfahren der Irisnachahmung komme ich unten zurück.]

Die Tätowierung ist, natürlich unter strenger Aseptik ausgeführt, eine an sich ungefährliche Operation und kann an der normalen Hornhaut und an Narben, auch solchen mit Anlötung der Iris verrichtet werden. Nur verdünnte Stellen in adhärenten Narben, ob sie flach oder ausgebaucht sind, dürfen nicht berührt werden, weil es durch Verletzung an ihnen zu starker Reizung und Drucksteigerung im Auge kommen kann.[4]) Jedenfalls muß die Trübung eine endgültige und nicht zu frisch sein. Am besten eignen sich glänzende, weiße, gefäßarme Leukome. Starke Gefäßbildung wird durch die entstehende Blutung recht lästig. Die Operation war auch ohne Kokain gar nicht oder nur wenig schmerzhaft. Nur gegen die Ränder der Narbe hin, also an der Grenze zur normalen Hornhaut und in verdünnten, mit der Iris verbundenen Stellen besteht stärkere Empfindlichkeit.

Die Operation ward zuerst von v. Wecker[5]) mit einer Starnadel, dann mit einer Hohlnadel ausgeführt, mit der er in einer Sitzung 10—15 (andere bis 30) schräge Einstiche machte. Die Rinne der Nadel wird mit Tusche gefüllt. Es waren im ganzen 6—8 Sitzungen, die in ungefähr 8 Tagen wiederholt wurden, bei ausgedehnteren Trübungen nötig. Die ursprünglich von ihm und später von anderen benützten Starnadeln stehen der Hohlnadel entschieden nach, die auch heute noch bei schwer haftenden Farben zu verwenden ist.

[Bajardi[6]) empfiehlt die Anlegung einer Tasche mittelst einer Diszissionsnadel und Einspritzung von Tusche mittelst einer Spritze mit abgestumpfter Kanüle. Kugel[7]) macht 30 1·5—2 *mm* lange Schnitte mit Graefe-Messer oder Lanze.]

---

[1]) Cofler, Il tattuagio della cornea con speciale riguardo a quello variopinto ed a quello delle palpebre. Ann. di Ottalmol., XXXI, pag. 169 (1902). Cofler empfiehlt auch die Nachahmung der Zilien durch Tätowierung des Lidrandes bei Fehlen derselben.

[2]) Chevallereau et Polack, Du tatouage coloré de la cornée. Annal. d'oculist., 1906, CXXXVI, pag. 26.

[3]) Roselli, XIX. Ver. d. italien. ophthalm. Gesellsch., 1907. Ref. Zeitschr. f. Augenheilkunde, 1908, XIX, S. 76.

[4]) Vgl. die Fälle von Klein, Über Hornhauttätowierung. Wiener med. Presse, 1874, Nr. 38 und 39, und Hock, a. a. O.

[5]) Wecker, Das Tätowieren der Hornhaut. Archiv f. Augenheilk. u. Ophthalm., II. Bd., 1872, 2. Abt., S. 84.

[6]) Bajardi, Sull tattuaggio della cornea. Ref. Jahresbericht f. Ophthalm. 1897, S. 428.

[7]) Kugel, Ein Beitrag zu der v. Weckerschen Tätowierung von Hornhautnarben. Archiv f. Ophthalm., LXII, S. 376.

Für Tusche ist es viel bequemer und besser, die Operation mit einer Bündelnadel zu verrichten, wie solche von Bader, Taylor, Ticehurst[1]) angegeben wurden. Auch v. Wecker hat sie für geeigneter anerkannt (Chir. ocul., S. 182) und benützt schon lange auch eine solche. (Fig. 19, I. Band, S. 13.)

Man kann mit der Bündelnadel in einer Sitzung leicht fertig werden.

Es wird bei dieser Tätowierung das Epithel ganz oder größtenteils, wenigstens in den oberen und mittleren Schichten zerstört, was notwendig ist, weil das sich regenerierende Epithel als Schutz für die tätowierte Schichte dient und vermöge seiner Reinheit der Stelle einen schönen Glanz verleiht. Es bildet nach Hirschbergs[2]) trefflichem Vergleiche „den Firnis über dem Gemälde, der ihm sowohl Haltbarkeit als Glanz verleiht".

Bei der Ausführung der Tätowierung wurden die Starnadeln in Tusche getaucht, ebenso die Rinne der Hohlnadel mit Tusche versehen. Bader und Taylor brachten die Tusche zuerst auf die Hornhaut, bearbeiteten dann diese mit der Bündelnadel und ließen danach durch Offenhalten der Lider die Tusche auf der Hornhaut eintrocknen. Andere zogen es vor, zuerst zu sticheln und dann erst die Tusche mit einer Spatel aufzutragen und zu verreiben.

Die zur Tätowage zu benützende Tusche soll stets auf ihre Verträglichkeit an der Kaninchenhornhaut geprüft werden. Zur Operation wird sie im Trockensterilisator bei 150—160° sterilisiert und dann mit keimfreiem Wasser in einem sterilisierten Schälchen zu seimiger Beschaffenheit angerieben.

[v. Sicherer[3]) hat das Czermaksche Verfahren der Trockensterilisation als äußerst zuverlässig gefunden, empfiehlt aber für die Praxis, wenn ein Trockensterilisator nicht vorhanden ist, folgende Verfahren: 1. 30 Minuten lange Einwirkung von 60° oder 2. 15 Minuten lange Einwirkung von 91°, oder 3. mehrmaliges Eindampfen der Tusche.]

Ausführung der Tätowierung.

Die Tätowierung mit der Bündelnadel wird nach Hirschberg in folgender Weise ausgeführt:

Das Auge wird gut kokainisiert, der Kranke wird in halbliegender Stellung gelagert. Die Lider werden, wenn man allein operiert, mit einem Sperrlidhalter festgestellt, sonst vom Gehilfen gehalten.

Zum Festhalten des Augapfels bedient man sich einer Pinzette mit breiten Armenden, die mit Kautschuk, Bein oder Horn gefüttert sind, um

---

[1]) Taylor, a. a. O. — Ticehurst, Tattooing or tinting opacities of the cornea and sclerotic. Lancet, 1872, I, pag. 619. — Parrisottis Nadel ist Seite 13, I. Band erwähnt.

[2]) Hirschberg, Eine kosmetische Operation. Zentralbl. f. Augenheilk., 1887, S. 71, 72.

[3]) v. Sicherer, Untersuchungen über die Sterilisation der chinesischen Tusche zur Tätowierung der Hornhaut. Arch. f. Augenheilk., 1899, 39. Bd., S. 22.

eine Verwundung der Bindehaut zu vermeiden. Man faßt den Augapfel oberhalb der Hornhaut.

[Ich fixiere den Bulbus durch den auf die Sklera aufgelegten, mit steriler Gaze umwickelten Zeigefinger der linken Hand, oder nach Holth (a. a. O.) mit einem wenig spitzen Nadelbündel, das in dem zu tätowierenden Bezirke aufgesetzt wird. Ersteres — Finger mit Kondom bekleidet — empfiehlt Holth zur Vermehrung der Bulbusspannung bei Hypotonie.]

Man kann auch ohne jede Fixierung tätowieren, wie das von Verschiedenen empfohlen ward. Doch kommt man dann nie mit einer Sitzung aus, wie Hirschberg hervorhebt, sondern muß mehrere Male operieren.

Die Stichelung der Hornhaut wird mit der Bündelnadel verrichtet, und zwar bedient man sich bei größeren Flecken einer solchen mit 8, sonst einer solchen mit 4 Nadeln. Die Stichelungen sollen schräg geführt werden und möglichst dicht stehen. Das Epithel der betreffenden Stelle muß hierbei ganz zerstört werden, damit ein ganz pigmentfreies Epithel darüber entsteht.

[Czermak hat zuerst (diese Operationslehre, I. Aufl., S. 649) angegeben, durch Aufsetzen einer Trepankrone einen seichten ringförmigen Einschnitt zu machen, das Epithel der umgrenzten Stelle mit der Lanze zu entfernen und dann zu tätowieren. Das Verfahren wurde vielfach akzeptiert und dürfte wohl das beste zur Erzielung einer vollkommen gleichmäßig schwarzen Fläche sein. Fröhlich[1]) trepaniert nach Czermak aus dem Epithel die zu färbende Fläche und hat in einem Fall auch die oberflächlichen Hornhaut- (resp. Narben-) Partien mit entfernt. Holth verwendet zur Umgrenzung der Pupille statt des Trepans Locheisen von 3—5 *mm* Durchmesser und schabt in dem umgrenzten Bezirke das Epithel mit dem scharfen Löffel ab.]

Nachdem man eine Anzahl von Einstichen gemacht hat, reibt man die Tusche kräftig mit dem Spatel ein und spült dann den Überschuß mit keimfreier Kochsalzlösung ab. Man sieht dann, was man erzielt hat und fährt hierauf in der gleichen Weise mit Stichelung, Einreibung und Abspülen so lange fort, bis der gewünschte Erfolg erzielt ist.

An der gesunden Hornhaut haftet der Farbstoff schwerer als an Narben. Bei diesen kann wieder eine Blutung aus den zerstochenen Gefäßen recht lästig sein. Man hilft sich dann durch Aufdrücken von Eistupfern oder trockenen Tupfern, wenn Adrenalin die Blutung nicht zum Stehen bringt.

Wo eine Pupille tätowiert wird, muß man eine ganz gleichmäßige Schwarzfärbung erzielen, an den anderen Stellen wird nur eine punktförmige Stichelung gemacht.

---

[1]) Fröhlich C., Zur Technik der Tätowierung. Klin. Monatsbl. f. Augenheilk., 1897, S. 301.

[v. Wecker[1]) will strenge unterschieden wissen zwischen Tätowierung zu kosmetischen und optischen Zwecken. Bei letzteren muß die Tätowierung eine vollkommen dichte und scharfrandige sein und genau mit der Grenze der Narbe oder Makel zusammenfallen.]

Zu vermeiden sind Verletzungen der Bindehaut, weil sonst dort Schwarzfärbung entsteht. Deshalb raten viele, ohne Fixationspinzette zu operieren. Benützt man eine ohne Zähne und faßt die Bindehaut ober der Kornea (Reuss, Hirschberg[2]), so kann man das auch vermeiden. Zu beherzigen ist der Rat, eine andere kosmetische Operation (Schieloperation z. B.), wo die Bindehaut verwundet wird, erst später zu machen.

Nach der Operation stellt sich Ziliarinjektion und Tränenfluß ein, die nach einigen Stunden, zuweilen erst nach 1 bis 2 Tagen vergehen. Das Auge soll so lange verbunden werden, bis es reizfrei und das Epithel regeneriert ist.

Will man mit schwer haftender Farbe tätowieren, so ist nach Hock[3]) die Rinnennadel vorzuziehen. Die Farbe läßt man in der Rinne der Nadel etwas eintrocknen und hält die Spitze frei davon. Man sticht dann die Nadel fast parallel mit der Oberfläche ein und läßt sie einige Sekunden liegen, damit sich etwas von der Farbe auflöst. Die Nadel wird unter leicht drehenden Bewegungen herausgezogen. Es entstehen auf diese Weise Striche und nicht Punkte.

Man kann in einer Sitzung bis zu 100 Stiche machen, aber natürlich nicht mit einer größeren Trübung fertig werden. Man braucht deren 6—13. Hock benötigte in seinem Falle 120 Einstiche zur Bildung der schwarzen Pupille, doch zur Braunfärbung 2000. Es handelte sich um ein sehr großes Leukom.

Vacher[4]) hat jedoch mit der Bündelnadel gearbeitet. Er gibt den Rat, beim Tätowieren in den Augenwinkel einen kleinen Wattetupfer zu legen, damit die Tränen stets abgesaugt werden, nicht die Farbe verdünnen und den Operateur stören.

Schulek[5]) verrichtet die Tätowierung in der Weise, daß er in zwei aufeinander senkrechten Richtungen parallele Einschnitte mit einem bauchigen Messerchen macht. Man macht zuerst, wie beim Schattieren, die Einschnitte in der einen Richtung, wobei 3 bis 4 Einschnitte auf die Breite eines Millimeters kommen, und dann in der darauf senkrechten. Die Tusche wird in senkrechter, in wagrechter Richtung und in Kreistouren eingerieben und nicht abgespült.

[Bei Tätowierung eines totalen Leukomes geht Holth (a. a. O.) in folgender Weise vor, um eine Nachahmung der Pupille und Iris zu erzielen:

---

[1]) v. Wecker, Le tatouage cornéen optique. Ann. d'ocul., 1897, pag. 88.

[2]) Reuss, Neue Erfahrungen über Tätowierung der Hornhaut. Klin. Monatsbl. f. Augenheilk., XIV, 1876, S. 139. — Hirschberg, a. a. O.

[3]) Hock, a. a. O.

[4]) Vacher, a. a. O.

[5]) Lippay, Eine neue Methode zum Färben der Hornhautnarben. Szemészeti értekezetek, 29. Mai 1893. (Orvosi Hétilap, Szemészet, 1893, Nr. 4.)

1. Tätowierung der Pupille in der angegebenen Weise.

2. Nachahmung der Iris. Ein Locheisen von 10·5—11·5 *mm* Durchmesser wird auf das Leukom aufgesetzt, konzentrisch der tätowierten Pupille, und durch mäßiges Andrücken eine Furche gebildet; an derselben tätowiert man sofort einen schwarzen Kreis. Das Epithel zwischen Pupille und Randkreis wird nicht entfernt, sondern daselbst mit einem Glasmesser eine Anzahl Speichen gezogen, die mit der Nadel gestichelt werden (mit den oben genannten Farben)].

[In einer späteren Mitteilung (Kongreß Luzern) rät Holth im ganzen Bereiche des zu tätowierenden Leukomes das Epithel zu entfernen. — Er tätowiert möglichst viel in einer Sitzung, und zwar bis zu einer halben Stunde Dauer; durch wiederholtes Einträufeln von Kokain-Adrenalin wird Schmerzlosigkeit erhalten. Zwei bis drei Sitzungen genügen zur Tätowierung einer totalen Hornhautnarbe.

Irisnachahmung soll auch gemacht werden bei Aniridie und entstellenden Kolobomen bei klarer Hornhaut.

Armaignac[1]) hat die Tätowierung der Pupille durch Verwendung eines trichterförmigen Models zu erleichtern gesucht. Dasselbe haftet mittelst dreier Zähnchen, am engeren Ende angebracht, fest auf der Kornea. Nach Einflößung eines Tropfens Tusche wird darin mit der Bündelnadel gestichelt. Nieden[2]) hat eine Tätowiernadel nach Art einer Füllfeder angegeben und — erfolglos — versucht, statt Tusche Irispigment von Tieren zu verwenden (s. darüber auch S. 124)].

Die **Anzeigen** zur Tätowierung der Hornhaut sind kosmetisch oder kosmetisch und optisch oder rein optisch. Die Tätowierung kann gemacht werden:

Bei entstellenden, ständigen Hornhauttrübungen, wo keine optische Iridektomie wegen der Ausdehnung der Trübung, wegen Anlötung der Iris an die ganze hintere Hornhautfläche oder wegen völliger Erblindung des Auges gemacht werden kann.

Bei auffälligen Trübungen in der Pupille (Katarakt), wo weder eine optische Iridektomie noch eine Staroperation gemacht werden kann, wegen völliger Erblindung des Auges.

In beiden Fällen wird im Zentrum der Hornhaut eine kreisrunde, schwarze Pupille tätowiert. Bei Narben wird der außerhalb liegende Teil dann noch grau oder färbig tätowiert.

Bei Hornhauttrübungen, wo eine optische Iridektomie angezeigt und ausführbar ist; um einerseits die durch den weißen Fleck hervorgerufene Entstellung zu beseitigen, andererseits den durchscheinenden Rand der Trübung, der ins Kolobom hineinreicht, undurchsichtig zu machen und so das Sehvermögen zu bessern.

---

[1]) Armaignac, Nouveau procédé pour le tatouage régulier de la cornée. Ref. Jahresbericht f. Ophthalm., 1903, S. 369.

[2]) Nieden, Demonstration einer neuen Tätowiernadel. Ber. d. 29. Vers. d. Opthalm. Gesellsch., Heidelberg 1901, S. 249.

Bei zentralen, zarten Trübungen, die nicht das ganze Pupillargebiet bedecken, auch wenn nur ein ganz schmaler Saum der Pupille von vorneher sichtbar ist. Danach ist keine optische Iridektomie zu machen.

[Es soll bei zentralen Narben jeweilig zuerst tätowiert werden, und nur dann, wenn die Färbung des Fleckes das Sehvermögen nicht gebessert hat, optische Iridektomie gemacht werden; in den meisten Fällen, bei nicht mehr als ein Drittel der Hornhautfläche einnehmenden Narben, kann die Iridektomie unterlassen werden.]

Bei Kolobomen, bei andauernder Mydriasis[1]), um die Blendung zu verringern; bei Keratokonus an der Spitze, nachdem man sie durch Kauterisation trüb gemacht und abgeflacht hat.

Verdünnte Stellen von Narben dürfen nicht tätowiert werden, sind daher durch Exzision oder Pfropfung vorher zu beseitigen.

Operation des Flügelfelles.

Man unterscheidet zwischen wahrem und falschem oder narbigem Flügelfell. Diese Unterscheidung bringt auch in der operativen Behandlung gewisse Unterschiede mit sich.

A. Das wahre Flügelfell oder Flügelfell kurzweg.

Je nachdem das Flügelfell noch auf der Hornhaut weiterkriecht oder bereits seine endgültige Größe erreicht hat, nennen wir es ein fortschreitendes (progressives) oder ständiges (stationäres) Flügelfell.

Das ständige Flügelfell, das häufig keinerlei wesentliche Störung verursacht und dann auch nicht Gegenstand eines Eingriffes wird, kann durch folgende Umstände lästig werden:

1. Durch die Entstellung. Das ist der Fall bei solchen Flügelfellen, die weiter auf die Hornhaut vorgeschritten sind und dadurch einen auffälligen Fleck auf dieser erzeugen, dann solche, wo die halbmondförmige Falte verstrichen ist, und endlich jene, wo es zu katarrhalischer Entzündung gekommen ist.

2. Durch Sehstörung. Diese ist vorhanden, sobald sich das Flügelfell in das Pupillarbereich der Hornhaut erstreckt.

3. Durch Behinderung der Bewegungen des Auges, in dem die zur Abrollung nötige, bei der Bewegung nach der dem Flügelfelle entgegengesetzten Seite zur Verfügung stehende Bindehaut verkürzt ist. Diese Verkürzung entsteht nicht bloß dadurch, daß das auf die Hornhaut hinüber gezerrte Stück von der verfügbaren Strecke der Bindehaut abgerechnet

[1]) Levis, The new operation for coloring corneal opacities. Phil. med. times, 1872, Oct. 5, pag. 4.

werden muß, sondern daß in dem Gewebe größerer Flügelfelle ein gewisser Grad von Schrumpfung eintritt.[1])

4. Durch katarrhalische Reizzustände, die in größeren Flügelfellen durch die beständige Zerrung und infolge der Belästigung durch die Bewegungen der Lider unterhalten werden.

Das noch fortwachsende Flügelfell bringt außer den unter 1., 3. und 4. genannten Belästigungen, die ebenfalls dabei vorhanden sein können, die Gefahr mit sich, daß es bei seinem weiteren Fortwachsen in das Pupillarbereich der Hornhaut vordringe und so eine Sehstörung herbeiführe.

Was nun die Entstellung anlangt, so kann diese durch Ablösung des Flügelfelles von der Hornhaut gemildert, doch dadurch allein nicht beseitigt werden, weil fast stets an der Stelle, wo das Flügelfell festgewachsen war, eine Trübung zurückbleibt. Es muß also, wenn sie möglichst gut verdeckt werden soll, eine nachfolgende Tätowierung den Erfolg der Ablösung vervollständigen.

Die bereits vorhandene Sehstörung kann aus dem eben genannten Grunde durch die Ablösung nicht beseitigt werden, sondern erfordert, je nach den Verhältnissen, eine Tätowierung der in das Pupillarbereich reichenden Trübung nach der Ablösung oder eine Iridektomie, die jedoch nach Desmarres' Rat[2]) der Ablösung vorauszuschicken ist.

Die Gefahr, daß das Flügelfell weiterwachse und in das Pupillarbereich hineinwuchere, kann durch eine sorgfältig ausgeführte Ablösung völlig hintangehalten werden, weshalb die Operation bei allen fortschreitenden Flügelfellen unbedingt angezeigt erscheint.

Die Störung der Beweglichkeit erfordert jedoch zu ihrer Beseitigung oder Verringerung die Erhaltung des das Flügelfell bildenden Teiles der Augapfelbindehaut. Die Erhaltung dieses Teiles entspricht zudem bei nasenseitigen Flügelfellen zugleich einer kosmetischen Anforderung, indem sie die Bildung der halbmondförmigen Falte wieder ermöglicht, und weiters der, daß die Zerrung der Bindehaut und die dadurch unterhaltenen Reizzustände aufhören.

Es darf also die Ablösung des Flügelfelles nicht mit einer gänzlichen Ausrottung dieses Gebildes verbunden werden. Denn diese muß notwendigerweise einen Mangel in der Augapfelbindehaut hervorrufen, der um so größer ist, je größer das entfernte Gebilde war. Bestand schon vor der Operation eine merkliche Verkürzung, so würde sie hierdurch nur erhöht,

---

[1]) Fuchs, Über das Pterygium. Arch. f. Ophthalm., XXXVIII, 2, S. 1 ff.
[2]) Desmarres (Sohn), Leçons cliniques sur la Chirurgie oculaire, pag. 302. Paris 1874.

bestand keine, so könnte sie erzeugt werden, außer in jenen Fällen, wo das ganze Gebilde noch sehr klein war.

Die Erhaltung der ganzen Augapfelbindehaut ist aber noch aus einem Grunde geboten.

Bekanntlich kann nach jeglicher Art von Flügelfelloperation ein „Rezidiv" vorkommen. Es muß hier gleich auseinandergesetzt werden, was unter diesem „Rezidiv" zu verstehen ist. Solange man das Flügelfell für eine Wucherung der Augapfelbindehaut hielt, war man bestrebt, sie ganz wie eine Neubildung zu exstirpieren oder zu verlagern, damit sie „nach einer anderen Richtung" wuchere, und sah in dem Rezidiv ein neuerliches Hineinwuchern dieses Gebildes in die Hornhaut. Nun wissen wir aber durch die neueren anatomischen Untersuchungen, insbesondere durch die von Fuchs, daß das Flügelfell gar keine Wucherung der Bindehaut ist, sondern daß diese rein passiv auf die Hornhaut hinübergezerrt wird. Das, was aktiv wuchert, ist nur der aus dem Limbus hervorgehende Randsaum. Ein wirkliches Rezidiv könnte also nur dann eintreten, wenn dieser Randsaum auf der Hornhaut stehen bliebe und trotz der vorhergegangenen Ablösung des konjunktivalen Teiles des Flügelfelles auf der Hornhaut fortkriechen würde, sei es ohne daß neuerlich Bindehaut auf das nach der Operation wunde Gebiet der Hornhaut hineingezogen würde, sei es daß dies dazu auch noch stattfände.

Ist aber dieser Randsaum von der Hornhaut gänzlich abgetragen und hierdurch die betreffende Stelle der Vernarbung übermittelt, dann kann von einem Rezidiv im eigentlichen Sinne nicht die Rede sein. Wohl aber kann es zu einem Hineingezogenwerden der Bindehaut kommen und so ein dem Flügelfell ähnliches Gebilde entstehen. Und das ist es auch, was man als „Rezidiv" nach Operationen des echten Flügelfelles beobachtet. Es ist aber das nicht ein wirkliches Rezidiv, ein Rezidiv im früher genannten Sinne, sondern ein Narbenflügelfell, ein Gebilde, das sich wesentlich von dem echten Flügelfell unterscheidet, und zwar vor allem dadurch, daß es nicht progressiv ist.

Es ist aber zur Entstehung dieses Narbenflügelfelles auch ganz gleichgültig, ob die an das wunde Hornhautgebiet grenzende Bindehaut jener Teil ist, der das frühere echte Flügelfell bildete, oder dorthin verlagerte Lappen aus anderen Teilen der Augapfelbindehaut. Zu seiner Entstehung ist nur nötig, daß die am Hornhautrande angrenzende Bindehaut nicht rasch mit der Unterlage fest verwächst, und daß sich auf dem wunden Teil der Hornhaut nicht sofort der Epithelüberzug ohne neuerliche Bildung einer Narbenschichte herstellt, sondern daß eine Granulationsschichte am Limbus und der Wundfläche entsteht, die, mit dem Saume der Bindehaut in Verbindung tretend, bei

ihrer nachträglichen Schrumpfung die Bindehaut auf die Hornhaut herüberzerrt.

Deshalb sehen wir solche Rezidive am häufigsten und leichtesten nach Abtragung von nach Verbrennungen oder Verätzungen entstandenen Narbenflügelfellen entstehen, wo eben ein tieferer Substanzverlust auf der Hornhaut besteht, dessen Grund vaskularisiertes Narbengewebe bildet, das leicht wieder eine granulierende Schichte an der Oberfläche erzeugt. Viel seltener entsteht dieses „Rezidiv" nach der Operation echter Flügelfelle, wo sich die zurückgelassene trübe Schichte der Oberfläche meist rasch mit dem Epithel bedeckt und nicht granuliert.

Kehren wir zu unserer früheren Erörterung zurück. Tritt nach der Operation eines Flügelfelles das „Rezidiv" ein, dann wird die Verkürzung der Augapfelbindehaut um so stärker, je mehr davon bei der Ausrottung etwa entfernt worden war, und selbst in Fällen, wo trotz der Abtragung keine merkliche oder störende Verkürzung entstanden war (bei kleinen Flügelfellen, nach der Methode von v. Arlt operiert), wird nun die Verkürzung und die Entstellung durch das Verstreichen der halbmondförmigen Falte möglicherweise beträchtlich sein.

Das alles tritt aber nicht ein, wenn bei der Operation des Flügelfelles die ganze Augapfelbindehaut geschont worden war. Die durch ein möglicherweise eintretendes Rezidiv entstehende Verkürzung kann dann höchstens der gleichen, die schon vor der Operation bestand. Diese hat dann allerdings in der Richtung nicht genützt, aber sie hat doch wenigstens nicht geschadet, wie das im anderen Falle immer geschehen muß. Ist überdies die Operation wegen fortschreitenden Flügelfelles gemacht worden, so ist trotz des „Rezidives" der Zweck, das weitere Fortkriechen der Wucherung auf der Hornhaut aufzuhalten, erreicht und doch keine Verschlechterung des übrigen Zustandes damit verbunden.

Auch eine aus kosmetischen Gründen gewünschte Wiederholung der Operation kann leicht in derselben Weise ausgeführt werden, während sie im anderen Falle mit neuerlicher Exstirpation eine noch stärkere Verkürzung herbeiführen würde, die schon möglicherweise mit ihren Folgen für die Stellung des Auges nicht gleichgültig wäre.

Von diesen Gesichtspunkten ausgehend, meine ich, daß jene Operationen des Flügelfelles den Vorzug verdienen, wo eine Erhaltung der ganzen Augapfelbindehaut erreicht wird, also die Operation der Verlagerung, wie sie Desmarres (Vater[1]) erdacht hat. Dieses Verfahren wurde dann in zweckentsprechender Weise von Desmarres' Sohn[2]) und

[1]) Desmarres (Vater), Traité des mal., 1855, II, pag. 168.
[2]) Desmarres (Sohn), a. a. O.

von Knapp[1]) abgeändert. Weniger der besprochenen Anforderung genügend erscheint die Abänderung von Maurel.[2])

Noch mehr aber dürfte diesen Gesichtspunkten Rechnung tragen die einfache Rücklagerung des Flügelfelles, wie sie im folgenden beschrieben werden soll, die mir bisher die besten Dienste bei echten Flügelfellen geleistet hat.

Weniger zweckentsprechend erscheinen uns also die Verfahren, wo das ganze Gebilde oder ein größerer Teil davon gänzlich entfernt wird. Damit soll nicht gesagt sein, daß damit, insbesondere wenn kein Rezidiv eintritt, nicht ganz gute Erfolge zu erreichen wären. Aber es ist die gänzliche Entfernung mindestens überflüssig, und ob ein Rezidiv eintritt oder nicht, hängt von ganz anderen Umständen ab. Die Operationen entsprechen also, nachdem wir jetzt andere Anschauungen über das Wesen des Flügelfells haben, nicht mehr den Grundsätzen strengster konservativer Chirurgie.

Früher wurde das ganze Flügelfell bis zur Karunkel herausgeschnitten. Man erhielt so auf der Lederhaut eine trapezförmige Wundfläche, die man durch Vernarbung sich schließen ließ. Bloßliegende Skleralflächen granulieren aber leicht und üppig, und die Narben, die die Bindehaut herbeiziehen, bilden wulstige Verdickungen. Die Bindehaut ward so in Gestalt einer häßlichen, mit der Spitze gegen die Hornhaut gerichteten Falte an der Lederhaut fixiert (sekundäres Flügelfell).[3]) Deshalb änderte v. Arlt die Operation dahin ab, daß der auf der Lederhaut liegende Teil durch zwei nach dem inneren Augenwinkel hin zusammenlaufende Schnitte entfernt ward, wodurch auf der Lederhaut eine dreieckige Wunde entstand, die sich zu einer wagrecht liegenden Narbe zusammenzog, aber doch stets sichtbar blieb. Er empfahl hierbei, nicht alles bis zur halbmondförmigen Falte oder gar bis zum Tränenwärzchen mit auszuschneiden, ging also schon konservativer vor. Coccius[4]) kam zuerst auf den Gedanken, die Wundfläche auf der Lederhaut durch Zusammenziehen der Bindehautränder zu vernähen, was die Bildung einer strahligen, derben Narbe verhindert.

Zudem wird auch dadurch, daß die Oberfläche des Lederhautbordes gedeckt wird und deshalb meist nicht granuliert, verhindert, daß die Granulationsschichte auf den noch wunden Abschnitt der Hornhaut hinüberwuchert und so Anlaß zum „Rezidiv" gibt.

Diese Naht ward späterhin auch von v. Arlt für seine dreieckige Ausschneidung und von anderen für ihre Verfahren angenommen. So z. B. von v. Wecker, v. Galezowski. Sie gab auch Veranlassung zur Bildung von gestielten Lappen, z. B. bei Knapps Verfahren.

Bei diesen Verfahren exstirpierte man das Flügelfell nicht mehr (Desmarres, Knapp), sondern verlagerte es, oder man trachtete, es nach vollständiger Ablösung bis zur Basis durch Schwund zu beseitigen oder zu verkleinern, wodurch aber ein Teil der Augapfelbindehaut verloren geht. So löst v. Wecker[5]) das Flügelfell von der Hornhaut mit dem Starmesser und von der Lederhaut bis zum Tränenwärzchen ab, indem er es durch zwei gegen seine Basis gerichtete Schnitte von der übrigen Skleralbindehaut abtrennt. Die Schnittränder der Skleralbindehaut werden exakt vereinigt. Das Flügelfell

---

[1]) Knapp, Über einige neue, namentlich plastische Konjunktivaloperationen. Arch. f. Ophthalm., 1868, XIV, 1, S. 267.

[2]) Maurel, Modification au procédé de Desmarres pour l'opération du ptérygion. Bull. gén. de thérap. etc., Paris 1879, XCVII, pag. 350.

[3]) v. Arlt, Die Krankheiten des Auges. Prag 1850, I, S. 164 (1. Aufl.).

[4]) Ruete, Lehrbuch, 1854, 2. Aufl., S. 192.

[5]) v. Wecker, Chirurgie oculaire, 1879, pag. 194, und Thér. ocul., pag. 135.

retrahiert sich. Nur wenn es anschwillt und zwischen die Lider gerät, trägt man es nachträglich mit einem Scherenschlage ab.

Galezowski[1]) zieht durch die Spitze des bis zur Basis abgelösten Flügelfelles einen Faden und näht die Spitze, indem er das Flügelfell einrollt, an seine Basis fest. Die Bindehautwunde wird vernäht, das eingerollte Flügelfell schrumpft.

Chibret[2]) sengt vor der Einrollung noch die hintere Fläche des Flügelfelles mit dem Thermokauter und bildet dann aus der Skleralbindehaut zwei Lappen, mit denen er die Wundfläche auf der Lederhaut deckt.

Zu verwerfen sind die früher auch üblichen Ätzungen des Flügelfelles, weil durch die entstehende Narbenschrumpfung unter Beteiligung der Tenonschen Kapsel starke Behinderung in den Bewegungen des Augapfels und Strabismus folgen kann.

Die Unterbindungsmethode von Szokalski[3]) verwandelt ein sukkulentes, entzündetes Flügelfell in ein atrophisches, beseitigt es aber nicht. Sie steigert durch die eingeleitete Schrumpfung doch auch die Verkürzung der Bindehaut.

[v. Wecker[4]) kratzt das Pterygium mit dem scharfen Löffel ab. Er stellt fest, daß schon 1888 Reynold das Abkratzen der Hornhaut mit dem Messer, Deschamps (1895) mit dem scharfen Löffel nach der Pterygiumoperation empfohlen hat.

Das „Losreißen mit der Wurzel" von Noiszewsky[5]) ist wohl nicht nachahmenswert.

Bajardi[6]) schiebt nach Ablösung des Pterygiums dasselbe zur Seite und bedeckt die freiliegende Sklera mit einem der Augapfelbindehaut außen-oben entnommenen ungestielten Bindehautlappen.

Holmström[7]) schabt nach der Ablösung des Pterygiums die Hornhautwundfläche mit dem scharfen Löffel gründlich ab, bis sie völlig glatt und trübungsfrei ist.]

Ausführung der Operation des Flügelfelles nach Desmarres.

(An einem nasenseitigen Flügelfell.)

Das Flügelfell wird von der Horn- und Lederhaut bis zu seiner Basis abgelöst. Dann wird ein Schnitt von der Mitte des unteren Randes der Bindehautwunde parallel zum Hornhautrande nach unten-außen geführt, das Flügelfell in diese aufklaffende Wunde eingenäht. Die durch Verlagerung des Flügelfelles entstandene Lücke schließt man nach Ablösung der Wundränder durch Nähte.

---

[1]) Galezowski, Traité des maladies des yeux, 1888. Das Verfahren ist schon früher besprochen. — Darrigade, Du ptérygion et de son traitement par la méthode dite d'enroulement. Thèse de Paris 1885, und Galezowski, Rec. d'ophth., Mars 1879.

[2]) Chibret, Application de l'autoplastie conjonctivale à la cure chirurgicale de ptérygion. Arch. d'ophthalm., 1891, T. XI, pag. 528.

[3]) Szokalski, Roser und Wunderlich, Archiv, 1845, Nr. 2.

[4]) v. Wecker, Zur Operation des Pterygiums. Klin. Monatsbl. f. Augenheilk., 1901, S. 159.

[5]) Noiszewsky, Eine Pinzette zur Entfernung des Pterygiums. Zentralbl. f. prakt. Augenheilk., 1904, März.

[6]) Bajardi, Sull' operazione del pterygio. Ref. Jahresber. f. Ophthalm., 1900, S. 355.

[7]) Holmström, Zur Operation des Pterygiums. Klin. Monatsbl. f. Augenheilk., 1900, S. 550.

Das Auge wird kokainisiert, die Lider durch die Lidhalter von Desmarres oder einen Sperrlidhalter offen gehalten. Der Kranke blickt nach der dem Flügelfell entgegengesetzten Seite.

Der Operateur faßt den Hals des Flügelfelles mit einer feinen Pinzette, hebt ihn gut empor und löst nun mit einer krummen Lanze das Flügelfell von der Hornhaut bis zum Rande hin sorgfältig ab. Dann führt man mit einer geraden Schere am oberen und unteren Rande des Flügelfelles je einen Schnitt durch die Augapfelbindehaut bis zur halbmondförmigen Falte. Um diese oder das Tränenwärzchen nicht etwa anzuschneiden, läßt man hierbei das Auge nicht nach außen blicken, sondern gerade vorwärts, damit die halbmondförmige Falte nicht verstrichen ist.

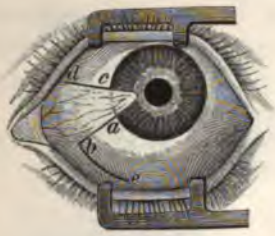

Fig. 14.

Fig. 15.

Operation von Desmarres.

Fig. 14. $d\,e$, $a\,b$ Schnittlinien in der Bindehaut, die das Pterygium abtrennen; $b\,e$ Schnitt parallel zum Hornhautrande.

Fig. 15. Nach der Vernähung, $\alpha\beta$ die vernähten Linien $a\,b$ und $d\,e$; $\beta\gamma$ der Lappen im Schnitte $b\,e$.

Das Flügelfell wird nun noch von der Lederhaut bis zur halbmondförmigen Falte hinabgelöst, so daß es nur mehr an seiner „Basis“ hängt (Fig. 14).

Von der Mitte des unteren Bindehautschnittes wird sodann mit einer auf die Fläche gekrümmten Schere ein 10—15 *mm* langer Schnitt parallel zum unteren Hornhautrande nach unten-außen geführt (Fig. 14 *b e*). Dieser Schnitt klafft in Gestalt eines Dreieckes auf und dient dazu, das Flügelfell aufzunehmen, dessen Spitze am Punkt *e* durch ein feines Heft befestigt wird. Der hierdurch entstehende Defekt auf der Lederhaut wurde von Desmarres offen gelassen und der Heilung durch Vernarbung überlassen. Man tut besser, ihn zu decken, indem man die Wundränder *a b* und *c d* auf eine Strecke hin ablöst und miteinander durch zwei feine Hefte vereinigt (Fig. 15 α und β).

Diese Operation eignet sich für Flügelfelle, die einen mehr spitzen Kopf haben.

Danach werden beide Augen durch zwei Tage verbunden gehalten, dann die Nähte entfernt und das operierte Auge noch 2—3 Tage verbunden.

Ausführung der Verlagerung des Flügelfelles nach Knapp.

Das Flügelfell wird von der Hornhaut bis zum Rande abgelöst, die Augapfelbindehaut bogenförmig nach beiden Übergangsteilen hin eingeschnitten. Nach Spaltung des Flügelfelles in eine obere und untere Hälfte werden zwei kleine viereckige Lappen zur Deckung der Stelle, wo das Flügelfell saß, gebildet, die Hälften des Flügelfelles je in die obere und untere Wundspalte genäht, die beiden Bindehautlappen miteinander vereinigt.

Das Flügelfell wird mit breiter Hakenpinzette am Rande der Hornhaut gefaßt, so viel als möglich emporgehoben, mit einem Starmesser von

Fig. 16.

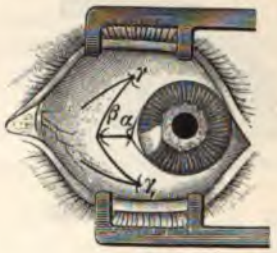

Fig. 17.

Operation von Knapp.

Fig. 16. $a\,b\,d$, $a_1\,b_1\,d_1$ Schnittlinien in der Bindehaut; $c\,c_1$ Schnitt, der das Flügelfell nach der Ablösung in zwei Hälften spaltet.

Fig. 17. Nach der Vernähung. $\alpha\,\beta$ vernähte Wunde; $\beta\gamma$, $\beta\gamma_1$ Lappen in den Schnitten $b\,d$ und $b_1\,d_1$.

der Hornhaut reinlich und in größeren Zügen, ohne zu schnitzeln oder zu stechen, abgelöst bis zu seiner Basis; dann wird mit einer aufs Blatt gekrümmten Schere die Bindehaut nach beiden Übergangsfalten hin eingeschnitten, und zwar in Bogenlinien, die der oberen und unteren Begrenzung des Flügelfelles entsprechen, dessen Basis ja immer mehr oder minder gekrümmt nach beiden Übergangsteilen hin ausstrahlt. Nun schneidet man die Spitze des abgelösten Flügelfelles ab, jedoch so, daß nur wenig Gewebe verloren geht, und halbiert das Stehenbleibende durch einen in seiner Mitte verlaufenden, wagrechten Schnitt mit einer geraden Schere. Weiters bildet man zwei kleine viereckige Bindehautlappen, einen oberen und einen unteren, um die wunde Stelle, auf der das Flügelfell aufsaß, zu decken. Durch die Zusammenziehung dieser abgelösten Bindehautlappen verbreitern sich die vorhin aufwärts und abwärts geführten Schnitte an der Basalgrenze des Felles. In die beiden dadurch entstehenden dreieckigen wunden Räume werden dann die Hälften des Flügelfelles festgenäht, wozu für jede gewöhnlich eine Kopfnaht an der Spitze genügt. Darauf wird eine Naht durch die an der Hornhaut liegenden Winkel der abgelösten

Bindehautlappen gelegt und eine zweite durch die beiden am Flügelfell liegenden Winkel. Diese letzte wird zugleich auch mit der Mitte des Flügelfelles verbunden, wodurch die Vereinigung beider Bindehautlappen etwas angespannt und ihr schläfenwärts liegendes Ende von der Hornhaut abgezogen wird. Die Operation erfordert etwas Geduld und zartes Präparieren. Unmittelbar nach ihrer Vollendung sieht das Operationsfeld etwas wulstig und unschön aus, aber schon am nächsten Tage hat sich die Bindehaut wieder geglättet und liegt nett an (Fig. 16 u. 17).

Beide Augen werden 2 Tage lang verbunden. Danach entfernt man die Nähte. Die Heilung erfolgt immer durch erste Vereinigung und beansprucht im ganzen 4—5 Tage.

Desmarres (Sohn) gab eine ganz gleiche Operation (doch ohne Naht der Bindehautlappen) an, und zwar für Flügelfelle mit stumpfem Kopfe, die sich eben in die Spitze eines Schnittes nicht ohne starke Wulstung einnähen lassen.

Ausführung der einfachen Rücklagerung des Flügelfelles nach Czermak.

Das Flügelfell wird mit der krummen Lanze von der Hornhaut bis zum Lederhautborde gründlich abgelöst, der Körper auf der Lederhaut ein wenig unterminiert. Die beiden Schnittränder der das Flügelfell bildenden Falte werden, nach Abtragung des sogenannten Randsaumes, durch 2—3 wagrechte Nähte vereinigt.

Das Auge wird gut kokainisiert. Zur Operation legt man den Sperrlidhalter ein. Der Kranke wird angewiesen, gut nach der dem Flügelfell entgegengesetzten Seite zu blicken. Der Operateur faßt nun mit einer feinen Hakenpinzette den Hals des Flügelfelles in seiner ganzen Breite am Hornhautborde zusammen, spannt es gut an und löst es nun mit der Spitze der krummen Lanze von der Hornhaut ab. Dabei ist dem grauen Randsaum, zumal bei fortschreitenden Flügelfellen, besondere Aufmerksamkeit zu schenken. Er muß vollständig mit abgelöst werden. Sobald er losgemacht ist, läßt sich der übrige Teil mit flachen Zügen sehr leicht reinlich ablösen. Man dringt solange vor, bis man überall den Hornhautrand erreicht hat, soweit das Flügelfell angewachsen ist. Der Körper des Flügelfelles wird nun noch ein Stückchen weit auf der Lederhaut mit der Lanze unterfahren und so gelockert, daß sich das ganze gegen den inneren Winkel hin zurückziehen kann.

Ist auf der Hornhaut etwas von dem grauen Randsaum stehen geblieben, so trägt man es nachträglich sorgsam ab. Der an der Bindehautfalte mitgenommene Randsaum wird mit der Schere abgestutzt.

Man hebt dann das abgelöste Flügelfell mit der Pinzette an seiner Spitze empor und zieht es gegen den inneren Winkel hin etwas an, so daß sich seine beiden Ränder divergierend gegen die Hornhaut hin ausspannen.

Man vernäht nun diese beiden Ränder miteinander durch zwei bis drei lotrechte Nähte (Fig. 18 und 19).

Die eine wird so weit vom Hornhautrande entfernt durch die Wundränder durchgezogen, als die halbe Breite der Wunde am Limbus beträgt, und zugleich so, daß die Nadel, nachdem sie den einen Rand durchstochen hat, im Lederhautbord durch seine oberflächlichen Lagen, und zwar genau in der Mitte des in der Wunde entblößten Teiles und dann erst durch

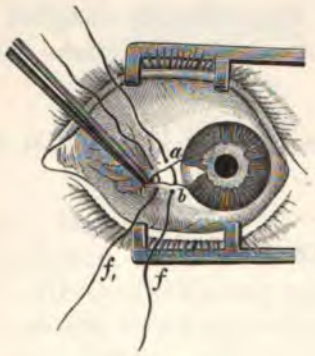

Fig. 18.

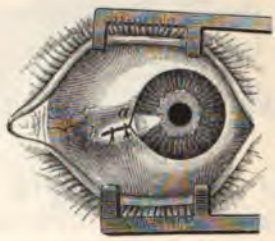

Fig. 19.

Einfache Rücklagerung des Flügelfelles.

Fig. 18. Anlegen der Nähte nach Ablösung der Bindehaut. (Der Faden *f* soll mit seinem Schlingenkopfe durch die oberflächlichen Lederhautschichten gezogen sein. Das Fadenstück zwischen *a b* sollte also in der Mitte unterbrochen sein, was durch ein Versehen im Schnitte weggelassen ward.)

Fig. 19. Nach der Vernähung; *a b* vernähte Wunde.

den anderen Bindehautrand durchgezogen wird. Von der Länge der Ränder hängt es dann ab, ob noch 1 oder 2 gewöhnliche Nähte nach innen davon gesetzt werden. Werden die Fäden geknüpft, dann legen sich die Ränder der Falte aneinander und schmiegen sich mit ihrem temporalen Ende genau an den Lederhautbord, wo sie durch die tiefer durchgezogene Naht genügend befestigt werden, so daß sie nicht auf die Wundfläche der Hornhaut zu liegen kommen.

Das ganze Flügelfell bildet nun einen polsterzipfartigen Vorsprung nach innen von der Hornhaut, der sich schon in den nächsten Tagen unter dem Druckverbande ausgleicht, wodurch die Bindehaut ihre frühere Flächenausdehnung wieder gewinnt.

Nach Beendigung der Operation verbindet man beide Augen, das operierte unter Anwendung sanften Druckes.

Nach 2—3 Tagen kann man die Nähte entfernen und das andere Auge offen lassen. Nach 5—6 Tagen ist alles per primam verheilt. Der Verband ist wegzulassen, sobald das Flügelfellgebiet auf der Hornhaut normal spiegelt.

Um die Schwierigkeiten, die sich bei der Anlegung der Naht ergeben, zu beseitigen und die wunde Stelle der Lederhaut bis an den Hornhautrand gut mit der Bindehaut zu bekleiden, rät Schulek[1]) zu folgendem Verfahren:

1. War das Flügelfell schmal, so legt man die erste Naht halb so weit vom Hornhautrande an, als die wunde Stelle des Hornhautrandes breit ist. Beim Knüpfen des Fadens verzieht sich die Bindehaut so stark, daß sich die beiden Wundränder, soweit sie vom Limbus bis zur Durchstichstelle des Fadens reichen, ganz lotrecht an den Hornhautrand legen und miteinander in einer lotrechten Linie verlaufen. Dabei schlägt sich die Bindehaut von oben nach unten als Falte auf die Hornhaut hinüber. Dem wird jedoch — und darin besteht die wesentliche Abänderung — allsogleich abgeholfen, indem mit je einem Scherenschlage diese Falten bis an den Limbus eingeschnitten werden. Und zwar geschieht das im gesunden Gewebe 2—3 *mm* über und unter den Wundenden am Hornhautrande.

Die Falten verstreichen sofort bis auf den kleinen, der Naht benachbarten Teil. Dadurch ist schon eine Verbesserung der Lage gewonnen. Der restliche Teil der Falten glättet sich auch noch aus, nur nicht gleich, sondern in 1—3 Tagen, unter dem Verbande.

2. Ist das Flügelfell breit gewesen, so führe man den ersten Faden sehr nahe, etwa 1—1½ *mm* am Limbus durch den oberen und unteren Wundrand — also so nahe, daß ein Knüpfen ohne Durchreißen gar nicht möglich wäre. Vor dem Knüpfen jedoch führe man mit der Schere nach oben und unten je einen, nach Bedarf 2—4 *mm* langen senkrechten Schnitt in die Bindehaut, knapp vom Hornhautrande aus. Man schneidet zunächst sparsam ein, da man im Falle des Bedarfes leicht nachhelfen kann. Beim Knüpfen des Fadens folgt nun die Bindehaut von oben und unten gleichmäßig in ihrer ganzen Linie, auch entlang des Hornhautrandes, und trifft in der wagrechten Mitte der Wunde aufs beste zusammen. Auf diese Weise wird die ganze wunde Fläche bis an den Hornhautrand in tadelloser Glätte bedeckt.

Der Schutzverband ist 2—3 Tage nötig.

[Die Verwendung eines zweischneidigen abgerundeten Messerchens (I. Band, S. 8, Pterygiummesser) erleichtert meines Erachtens die Abtragung des Flügelfelles bedeutend; man erhält damit viel leichter eine trübungsfreie Wundfläche, als durch Verwendung der Lanze.]

[1]) Schulek, Zur Operation des Pterygiums. Orvosi Hétilap „Szemészet", 1894, Nr. 4.

B. Die narbigen Flügelfelle.

Die Narbenflügelfelle, die nach Verbrennungen, Verätzungen u. dgl. entstehen, sind meist mit Symblepharon vergesellschaftet. Sind sie klein und nicht mit starker Behinderung der Beweglichkeit verbunden, dann kann man die einfache Ablösung von der Hornhaut mit Rücklagerung versuchen. Man erhält aber leicht ein Rezidiv. Deshalb ist angeraten worden, gleichzeitig noch die Keratoplastik (von Dürr) zu machen. So hat Schirmer einen derartigen Fall vor kurzem beschrieben, der mit gutem Erfolg ausheilte.[1]) Doch verhindert dies Verfahren nicht immer ein Rezidiv, weil die Lappen oft stark schrumpfen. In solchen Fällen, oder wenn das Flügelfell von vornherein sehr mächtig und stark geschrumpft ist (Symblepharopterygium), genügt eine bloße Ablösung und Rücklagerung keinesfalls. Es muß außer subkonjunktivaler Ausrottung der vorhandenen, derben Narbenstränge auch eine Bindehautplastik mit gestielten Lappen vorgenommen werden, indem man durch viereckige Lappen eine Bedeckung der Wundfläche schaffen muß und so wieder bessere Beweglichkeit zu erhalten trachtet. Da diese Narbenflügelfelle ohnedies nicht progressiv sind, da auch nach der Ablösung von der Hornhaut doch eine dichte Trübung zurückbleibt, so ist es besser, das Gewebe des Flügelfelles nicht von der Hornhaut abzulösen, sondern nur die freiere Beweglichkeit anzustreben. Man erreicht das, indem man das Flügelfell am Halse, also längs des Limbus durchschneidet und dann den Körper auf der Lederhaut unterminiert. Es zieht sich dann der Körper gegen die Peripherie zurück. Der Substanzverlust wird dann gedeckt, indem man trapezförmige Lappen aus der Nachbarschaft herbeizieht, die mit ihren Rändern miteinander und mit dem an der Hornhaut stehen gelassenen Bindehautsaume (Hirschberg nennt es Schiene) vernäht werden.

In dieser Art ging Hirschberg[2]) in einem hochgradigen Falle vor, wo der Augapfel nicht über die Mittellinie nach außen bewegt werden konnte, und erhielt ein glänzendes Ergebnis.

Bei jenen Narbenflügelfellen, deren Hals durch einen Kanal unterfahren ist, weil sie durch Einheilung der Bindehaut in ein randständiges Geschwür der Hornhaut entstanden sind, wie z. B. nach akuter Blennorrhöe der Bindehaut, rät v. Arlt[3]), an dieser freien Stelle zwei Ligaturen anzulegen, die man durcheitern läßt. Der kleine Stumpf an der Hornhautnarbe schrumpft alsbald und verschwindet bald gänzlich.

---

[1]) Schirmer, Heilung eines Narbenpterygiums durch Korneatransplantation. Deutsche med. Wochenschr., XX, S. 753, 1894.

[2]) Hirschberg, Ein Fall von Flügelfell mit Doppelsehen, durch Operation geheilt. Zentralbl. f. prakt. Augenheilk., 1891, S. 263.

[3]) v. Arlt, Operationslehre, S. 381.

Heute dürfte man es vorziehen, die Bindehautfalte dicht an der Narbe abzuschneiden, sodann die von der Verwachsungsstelle in die Bindehaut allenfalls ausstrahlenden Narbenstränge auszuschälen und die entstandene Lücke in der Augapfelbindehaut durch Nähte zu schließen. Die auf der Hornhaut entstandene Wundfläche vernarbt sehr rasch. Es kann natürlich vorkommen, daß wegen Einheilung der Iris bei der Abtragung des Flügelfellkopfes von der Hornhaut die Kammer eröffnet wird.

Die Abtragung von Neubildungen des Hornhaut-Bindehautbordes.

Solche Neubildungen, die vom Bindehautborde ausgehen und auf die Hornhaut übergreifen, erfordern nur, wenn es sich um bösartige Gewächse (Karzinom, Sarkom) handelt und wenn sie einerseits bereits in die tieferen Lagen des Grundes, dem sie aufsitzen, eingedrungen sind, andererseits einen größeren Abschnitt der Bindehaut und der darunter liegenden Tenonschen Kapsel ergriffen haben, eine Ausschälung des Augapfels unter Mitnahme eines entsprechenden Stückes der Bindehaut und der Unterbindehautbinde (vorderes Blatt der Tenonschen Kapsel), ja möglicherweise schon die Ausweidung der Augenhöhle, sobald sie auf die Muskel und das Zellgewebe übergegriffen haben. (Vgl. Bd. I, S. 450, 485 und 486.)

Solange solche Geschwülste aber noch klein sind (erbsen- bis bohnengroß) und auf der Lederhaut noch verschiebbar sind — auf der Hornhaut sitzen sie immer fest auf —, oder wenn es sich um gutartige Gewächse handelt (Dermoid, Papillom), muß eine Abtragung mit Erhaltung des Augapfels verrichtet werden.

Die Bindehaut wird entweder dicht am Rande der Geschwulst — bei gutartigen Bildungen — oder 3—4 *mm* davon entfernt — bei bösartigen Gewächsen — mit der Schere umschnitten und hierauf bis zum Rande der Lederhaut samt der Geschwulst von der Lederhaut abgelöst. Dann faßt man die Geschwulst mit einer Hakenpinzette, zieht sie kräftig an und löst sie von der Hornhaut und von dem Lederhautborde mit flachen Zügen der krummen Lanze [oder dem Pterygiummesser] gründlich ab, bei bösartigen am besten noch dazu so, daß womöglich eine dünne Lage von Hornhaut und Lederhautgewebe mitgenommen wird.

Danach wird bei kleinem Bindehautausschnitt in ähnlicher Weise vernäht wie bei der Flügelfellrücklagerung (II. Bd., S. 138) angegeben ist; wo der Ausschnitt größer ist, bildet man gestielte Lappen in der Nachbarschaft aus der Augapfelbindehaut und deckt so den Substanzverlust.[1]) Bei bösartigen Geschwülsten empfiehlt es sich allenfalls, die Stelle, wo die Geschwulst gesessen hat, noch mit dem Galvanokauter zu verschorfen.

[1]) **Knapp**, a. a. O.

Hornhautnaht.

Wenn sich die Ränder von Hornhautwunden, die wie immer entstanden sein mögen, gegebenen Falles auch erst nach Ausschneidung der vorgetretenen Iris oder Abtragung von Glaskörper, gut aneinander legen, dann ist eine Naht anzulegen unnötig. Ist das aber nicht der Fall, klaffen die Wunden, dann soll man eine Naht anlegen. Ein Klaffen von Hornhautwunden beobachtet man, wenn mit der Verletzung zugleich ein Substanzverlust verbunden war, wenn es sich um sehr große, wenn auch ziemlich regelrechte Wunden handelt, die noch eine Strecke weit in die Lederhaut hineinreichen, wenn die Wunden unregelmäßige, winkelige oder zackige Gestalt haben und wenn ein Rand der Wunde emporgehoben, umgerollt oder stark verlagert ist.

Wenn die Wunden spaltförmig klaffen, dann kann wohl auch die von Wecker und Kuhnt angegebene, schon erwähnte subkonjunktivale Behandlung versucht werden [s. II. Bd., S. 104]. Ebenso bei Substanzverlusten, die so groß sind, daß eine Zusammenziehung der Wunde undurchführbar erscheint. Sobald aber Knickungen, Umrollungen oder Verlagerungen lappenförmiger Teile bestehen, muß die Naht angelegt werden, um eine richtige Anpassung der getrennten Teile zu erhalten.

Bei regelmäßigen Wunden, die in die Lederhaut hineinreichen, genügt meist eine einzige Naht, genau im Limbus angelegt. Sonst muß die Spitze winkeliger oder zungenförmiger Lappen in dem betreffenden Winkel zuerst festgenäht werden und es hängt dann von der Länge und Klaffung der übrigen Wundteile ab, ob und wie viele Nähte noch anzulegen sind. Reichen die Äste der Wunde in die Lederhaut, so sind jedesfalls auch hier Nähte im Hornhaut-Lederhautborde zu setzen.

Fig. 20.
Lage des Fadens (*f*) bei der Hornhautnaht.
c, c_1 Ränder der Hornhautwunde.

Hornhautnähte werden mit äußerst feinen Nadeln (Kornealnadeln), die die Gestalt gewöhnlicher Heftnadeln haben, und schwarzer Bindehautseide verrichtet. Dabei dürfen die Ränder nicht in ihrer ganzen Dicke durchstochen werden, weil sonst die Schlinge des Fadens ins Innere des Auges zu liegen kommt. Längs des Fadens kann dann Kammerwasser absickern und von außen im Stichkanal eine Infektion einwandern.

Man legt daher Hornhautnähte in folgender Weise an (Fig. 20): Der Wundrand wird mit einer feinsten, gerieften Pinzette gefaßt und die Nadel ungefähr 0·5 *mm* davon entfernt eingestochen. Man führt sie jedoch nur durch die halbe Dicke und stößt sie in der Mitte der Wundrandfläche

heraus. Sie wird dann im jenseitigen Wundrande in derselben Weise eingelegt, indem man sie zuerst in der Mitte der Wundrandfläche ein- und 0·5 *mm* von der äußeren Kante entfernt an der Oberfläche aussticht. Nachdem der Faden in der gewöhnlichen Weise geknüpft ist, passen die Ränder an der Nahtstelle gut aneinander. Der Faden liegt interlamellär, wie dies in Fig. 20 schematisch dargestellt ist.

Lawson nimmt einen doppelt armierten Faden und sticht jede Nadel von der Wundfläche aus durch, um starke Zerrungen der Wundränder zu meiden.

Die Fäden werden von der Hornhaut sehr gut vertragen. Man läßt sie solange liegen, bis sie durchgeschnitten haben und man sie mit einer Pinzette einfach wegheben kann.

Man erhält durch solche Nähte auch bei sehr unregelmäßigen oder sehr ausgedehnten Wunden sehr schöne, ganz regelmäßige und glatte Heilungen in kürzester Zeit, und ich muß mich nach meinen eigenen Erfahrungen Eversbusch[1]) und allen jenen anschließen, die sich für die Anlegung der Nähte aussprechen.

Daß solche Nähte eher schädlich seien denn nützlich, wie einige behaupten[2]), kann ich durchaus nicht bestätigen.

Natürlich muß nach Desinfektion der Wunde, wenn sie einer zufälligen Verletzung ihre Entstehung verdankt, die Naht strengst aseptisch angelegt werden.

Entfernung von Fremdkörpern aus der Hornhaut.

Man hat sich zuerst durch eine genaue Untersuchung mit der seitlichen Beleuchtung über die Natur, Größe und Lage des Fremdkörpers Gewißheit zu verschaffen.

Zu berücksichtigen ist auch, ob der Fremdkörper ganz frisch in der Hornhaut steckt oder ob bereits längere Zeit (mehr als 24 Stunden) seit der Verletzung vergangen sind; endlich, ob schon Entfernungsversuche gemacht worden sind.

Sitzt er bloß auf der Oberfläche angesaugt oder bloß in den obersten Schichten eingebohrt oder, wenn er auch tiefer eingedrungen ist, ragt er mit einem Ende so weit über die Oberfläche der Hornhaut empor, daß er bequem gefaßt werden kann, dann entfernt man ihn bei sitzender Stellung des Kranken. Der Operateur steht vor diesem, während ein Gehilfe den Kopf des Kranken und gegebenen Falles die Lider hält; oder der Opera-

[1]) Eversbusch, Ein kasuistischer Beitrag zur Behandlung der penetrierenden Quetsch- und Schnittwunden der Hornhaut und Lederhaut. Münchener med. Wochenschr., 1891, S. 487, 511, 527. — Forlanini, Traumi. Boll. di oc., 1892, XIV, Nr. 8, 9, 10, 12.

[2]) Adamiuk, Zur Frage über die Anlegung von Suturen bei Hornhautwunden. Wjestnik ophthalm., 1892, IX, 1, S. 16. — Logetschnikow, Ein Fall von eigentümlicher Augenverletzung. Wjestnik ophthalm., 1892, VIII, 4, 5, S. 378.

teur stellt sich hinter den Stuhl, worauf der Kranke sitzt, und lehnt dessen Kopf an seine Brust. Der Operateur hält die Lider entweder selbst mit Daumen und Zeigefinger der linken Hand oder läßt sie vom Gehilfen festhalten.

Der Operateur läßt dann den Kranken in eine bestimmte Richtung blicken, so daß er den Körper gut wahrnimmt. [Man versuche jedenfalls, wenn der Fremdkörper oberflächlich sitzt, ihn mit einem auf einen Glasstab (oder Pinzette) fest angedrehten Bäuschchen aus Brunsscher Wolle, in Quecksilberoxycyanatlösung 1:5000 getränkt, zu entfernen. Natürlich muß vorher Kokain eingeträufelt werden.]

Sitzt der Fremdkörper jedoch tief, daß er nicht über das Niveau der Hornhaut emporragt oder daß er von Hornhautgewebe überdeckt ist, ragt er mit einem Ende in die vordere Kammer, dann muß der Kranke auf den Operationstisch (-stuhl u. dgl.) in halbliegende Stellung gebracht werden. Der Operateur läßt die Lider vom Gehilfen halten oder bedient sich eines Sperrlidhalters. Das Auge muß dann auch mit der Fixationspinzette gehalten werden.

Im allgemeinen lassen sich alle zur Entfernung von Fremdkörpern aus der Hornhaut nötigen Eingriffe unter Kokainanästhesie ausführen. Nur bei sehr unvernünftigen Leuten und Kindern wird man bei tieferer Lage des Fremdkörpers oder wenn er schon zum Teile in die Kammer eingedrungen ist, zur Narkose Zuflucht nehmen müssen.

Hat man es mit einem ganz kleinen Fremdkörper zu tun, der entweder bloß an die Oberfläche angeklebt ist oder nur in einer seichten Nische steckt, dann läßt er sich mit einer nach der Fläche gebogenen, lanzettförmigen Starnadel oder einem kleinen Hohlmeißel sehr leicht herausheben. Man setzt die Spitze des Instrumentes an den Rand des Fremdkörpers, schiebt sie dann hinter ihn und hebt ihn heraus.

Dessauer[1]) ließ sich die Nadel schmäler machen, die Spitze rund abschleifen, die untere Fläche etwas wölben, so daß sie einem scharfen Löffelchen glich. Er hat sich dadurch die Handhabungen wesentlich erleichtert.

Findet sich unter dem Fremdkörper ein Rostkranz, ein kreideartiger Belag oder bereits ein Eiterhof, so ist die Nische mit den genannten Instrumenten gut auszuschaben. Steckt er etwas tiefer, dann gräbt man ihn ebenfalls auf diese Weise heraus, tut aber gut, die äußere Wunde mit der Spitze der Starnadel oder eines Schmalmessers etwas zu erweitern, um sofort mit der Nadel oder dem Meißel hinter ihn gelangen zu können. Jedesfalls muß man das tun, wenn er von einer Schichte von Gewebe bedeckt ist.

[1]) Dessauer, Abänderung an den Instrumenten zur Entfernung von Fremdkörpern der Kornea. Klin. Monatsbl. f. Augenheilk., 1889, S. 27.

Im letzteren Falle kann man das den Splitter bedeckende Gewebe mit einem Schmalmesser spalten, und zwar mitten davor oder längs eines Randes, und ihn dann mit einer gerieften Pinzette fassen und herausziehen (v. Arlt).

Saß der Körper bloß auf oder in dem Epithel und war kein Rostkranz, keine nekrotische oder Schmutzschichte oder kein Eiterring da, dann wird das Auge einfach verbunden.

Mußte man aber wegen eines der genannten Umstände die Lücke ausschaben, dann streicht man auch etwas Orthoformsalbe in den Bindehautsack und verbindet sodann.

Bei schräg in der Hornhaut steckenden länglichen Fremdkörpern, die mit ihrer hinteren Spitze nahe an der Descemeti stecken oder gar schon in die Kammer gedrungen sind und nicht über das Niveau der Hornhaut hervorragen, kann man auch folgendes Verfahren versuchen, das sich Mayerhausen[1]) in einem derartigen Falle gut bewährt hat. Man erweitert die äußere Wundöffnung nach einer Seite, z. B. nach unten bei ungefähr wagrechter Lage des Splitters, um sich bequemen Zugang zu verschaffen. Würde man nun mit irgend einem Instrumente, Starnadel, Pinzette, in der Längsrichtung des Fremdkörpers vorzudringen versuchen, so würde man ihn, da er fest von dem Hornhautgewebe umfaßt ist, leicht immer tiefer hineintreiben. Man nimmt also eine kleine, recht feine Fliete und dringt interlamellär durch die erweiterte Wundöffnung in einer auf die Richtung des Wundkörpers senkrechten Richtung mit der Fliete hinter den Fremdkörper vor, wobei die Fläche der Fliete parallel zum Fremdkörper liegt. Hat man die Fliete so weit vorgeschoben, daß sie über dem Fremdkörper emporgestiegen ist, dann wendet man sie durch Drehung um ihre Längsachse nach vorn und zieht den Fremdkörper heraus.

Größere Fremdkörper, die tief eingedrungen sind, aber noch ein gut Stück über das Niveau der Hornhaut ragen, können leicht mit einer feinen Pinzette herausgezogen werden, in manchen Fällen erst, nachdem man durch seitliche Einschnitte mit dem Schmalmesser die äußere Wunde erweitert hat.

Viel schwieriger liegt die Sache bei größeren Fremdkörpern, die in den tiefen Schichten stecken und über das Niveau der Hornhaut wenig oder gar nicht hervorragen oder von Hornhautgewebe bedeckt sind, insbesondere, wenn sie bereits mit einer Spitze in die Kammer ragen.

---

[1]) Mayerhausen, Zur Entfernung von Fremdkörpern aus der Hornhaut. Zentralbl. f. prakt. Augenheilk., 1882, S. 48.

Hier besteht die Gefahr, daß sie durch die eingeführten Instrumente immer tiefer ins Gewebe gedrückt, ja in die Kammer hineingestoßen werden, besonders wenn das Gewebe der Hornhaut hinter dem Fremdkörper schon erweicht ist. In all den Fällen, wo diese Gefahr besteht, wird man gut tun, dem Rate von Desmarres[1]) zu folgen und vor dem Eingriffe das Auge nicht atropinisieren, damit, falls der Fremdkörper doch ins Augeninnere gerate, er nicht durch die weite Pupille gar in die hintere Kammer schlüpfe.

Das Vorgehen richtet sich hier nach der Gestalt und der Lage des Fremdkörpers und nach seiner physikalischen Beschaffenheit.

Hat man es mit einem mehr rundlichen Stückchen zu tun, dann bildet man mit dem Messer von v. Graefe einen kleinen Lappen nach unten, indem man dicht an dem Fremdkörper vorbei das Messer durchs Hornhautgewebe führt, ohne die Kammer zu öffnen. Man hebt den Lappen mit einer feinen Spatel weit auf, und da seine Basis bis zum Fremdkörper reicht, so lockert sich dieser in seinem Lager und kann leicht entfernt werden.

Hat der Fremdkörper eine längliche oder platte, splitterförmige Gestalt, so ist verschieden vorzugehen, wenn er steil in der Hornhaut steckt oder mehr schräg.

Bei mehr steil eingedrungenen länglichen oder platten Körpern, die gar nicht oder eben nur so weit zutage liegen, daß man sie leicht tiefer hineindrängen könnte, muß man einen Druck von hinten ausüben können und so zugleich eine Stütze für den Fremdkörper finden, der verhindert, daß er in die Kammer gestoßen wird.

Von Desmarres (Vater) stammt hierfür ein sinnreiches Verfahren. Das Auge wird mit der Fixationspinzette, und zwar am Ende jenes Hornhautmeridians, den man sich durch den Fremdkörper gelegt denkt, vom Gehilfen gehalten. Mit dem krummen Lanzenmesser macht man einen Einstich durch die Hornhaut an einem Punkte der Hornhautperipherie, so nahe als möglich an dem Orte, wo der Fremdkörper liegt. Sobald die Lanzenklinge hinter dem Fremdkörper liegt, muß man mit dem Vorschieben inne halten und das Kammerwasser in der Kammer erhalten. Man neigt dann das Heft gegen die Gesichtsfläche des Kranken und gewinnt durch die sich von hinten an die Descemeti anliegende Klinge eine Stütze für die weiteren Angriffe am Fremdkörper. Die freie Hand erweitert die Wunde, wo der Fremdkörper sitzt, mit einem Messer von v. Graefe solange, bis man den Fremdkörper herausziehen kann. Man kann sich den Fremdkörper mit der Lanze geradezu entgegendrücken und ihn dann, wenn er umfang-

[1]) Desmarres A., Leçons cliniques sur la chirurgie oculaire, 1884, pag. 468—478.

reicher ist, mit einer Pinzette fassen oder mit der Starnadel durch eine Hebelbewegung herausheben.

v. Arlt[1]) hat auch geraten, durch eine Punktionsöffnung einen Davielschen Löffel in die Kammer hinter den Fremdkörper zu führen, der als Stütze und zum Herausdrücken des Fremdkörpers dient. Es ist jedenfalls viel ungefährlicher, mit dem Löffel zu arbeiten als mit der Lanze, wegen der Gefahr einer Kapselverletzung mit dieser. Somit paßt das Verfahren besonders bei tief sitzenden größeren Fremdkörpern, die nicht in die Kammer vorragen.

Hat man darauf eingeschnitten, dann drückt man sie durch den Löffel förmlich heraus. Ebenso verhält es sich, wenn die äußere Wundöffnung noch offen ist oder der Fremdkörper gerade noch etwas hervorschaut. Er wird dann leicht faßbar.

Doch ist dieses Verfahren unausführbar, wenn der Fremdkörper mit seiner in die Kammer vorragenden Spitze gerade vor der Pupille liegt, weil mindestens beim Eingehen mit dem Löffel das Kammerwasser abfließt und nun die Gefahr besteht, daß, ehe man mit dem Löffel hinter dem Fremdkörper ist, die Spitze die Kapsel durchbohrt.

Wenn der Fremdkörper Eisen oder Stahl ist, dann kann man zu seiner Entfernung den Magneten benutzen. Bei ganz oberflächlichem Sitze hat das nicht die geringste Schwierigkeit, sitzt er tiefer, dann muß die Wunde etwas erweitert werden. Besonders vorteilhaft ist der Magnet bei solchen Splittern, die nur wenig oder gar nicht hervorragen und mit dem anderen Ende bereits in die Kammer vorragen oder gar schon in der Iris stecken. Nach Erweiterung der äußeren Wunde kann man sie mit dem Magneten so weit lüften, daß man sie mit der Pinzette fassen und rasch herausziehen kann. Zugänglich macht man sich den Fremdkörper nach den oben entwickelten Regeln.

[1]) v. Arlt, Operationslehre, S. 338.

Operationen an der Lederhaut.

Ausgenommen die Naht von Wunden, die Abtragung der auf der Lederhaut so seltenen Geschwülste und einige kleinere Operationen, finden alle anderen Eingriffe an ihr ihren Grund nicht in Veränderungen dieser Haut selbst, sondern in Erkrankungen des ganzen Augapfels oder Veränderungen seiner Binnenteile. Sie erscheinen demnach fast alle nur als Teilakte anderer Operationen.

Das allgemeine über Lederhautschnitte und ihre Wundheilung ist in der Einleitung zu diesem Hauptstücke besprochen worden. Die Einzelheiten über Art und Ort der Schnitte durch die Augapfelhülle, die bei anderen Operationen vorkommen, sollen bei Besprechung dieser ihren Platz finden. Hier sollen nur die vordere und die hintere Sklerotomie und die Wundnaht besprochen, die Exzision von Lederhautabschnitten, die Galvanopunktur und die Skarifikation ganz kurz erwähnt werden.

Die Trepanation der Lederhaut und die Drainage des Augapfels durch die Lederhaut nenne ich nur beiläufig, da sie als gänzlich abgetan betrachtet werden können.

Der Lederhautschnitt (Sklerotomie) und Lederhautstich (Paracentesis sclerae).

Je nachdem die Durchtrennung der Lederhaut vor der Ebene der Iris oder hinter dem Ziliarkörper vorgenommen wird, unterscheidet man eine Sclerotomia anterior und posterior. Jener Gürtel der Lederhaut, dem innen der Ziliarkörper mit seinem gefalteten Teile anliegt, bleibt überhaupt von Eingriffen ausgeschlossen, da Verwundungen dieses gefäß- und nervenreichsten Teiles der Uvea gänzlich zu meiden sind.

Wegen der bedeutenden Schmalheit des vor dem Irisansatze liegenden Lederhautgürtels ist die Lage der Schnitte hier naturgemäß mit der Grundlinie der Hornhaut parallel, während an den übrigen Lederhautabschnitten die Schnittrichtung aus schon erwähnten Gründen meridional gewählt werden soll.

A. Die Sclerotomia anterior.

Der Gedanke, daß der Lederhautschnitt an der Iridektomie gegen Glaukom das wesentlich wirksame wäre, ward zuerst von v. Wecker[1]) (1867) und von v. Stellwag[2]) (1868) ausgesprochen, von v. Stellwag auch durch tatsächliche Ausführung der Sklerotomie am lebenden Menschen auf seine Richtigkeit geprüft. 1871 hat Quaglino[3]) fünf Fälle von Glaukom veröffentlicht, die von ihm mit Erfolg der Sklerotomie unterzogen worden waren.

Aber erst nachdem v. Wecker[4]) die Sache der Operation mit großem Eifer aufgegriffen hatte und es ihm gelungen war, ein Operationsverfahren zu erdenken, bei dem die Gefahr des Irisvorfalls fast ganz beseitigt ist[5]), drang die Operation in die Praxis ein, die dann in Mauthner[6]) einen begeisterten Anwalt fand.

Ja, es gab eine Zeit, wo es den Anschein hatte, daß sich fast die Mehrzahl der Operateure von der Iridektomie ab- und der Sklerotomie zugewandt hätten. Neuerdings macht sich wieder ein Rückschlag geltend. Die Anzeigen der Sklerotomie, die von den meisten Operateuren und darunter von solchen, die die Operation sehr oft gemacht haben, als eine weniger wirksame und weniger verläßliche Operation betrachtet wird, beziehen sich hauptsächlich auf jene Fälle, wo die Iridektomie für gefährlich und schädlich gehalten wird; doch gehen begreiflicherweise über diesen Punkt die Meinungen recht auseinander.

Endgültig entschieden ist die Frage eben noch nicht.

Allerdings kann man nicht erwarten, ein verläßliches Urteil über die Sklerotomie zu gewinnen, wenn man sie, wie manche, höchstens und allein dort anwendet, wo eine oder mehrere Iridektomien im Stiche gelassen haben. Wie würde wohl das Urteil über die Heilkraft der Iridektomie ausfallen, wenn man diese nur nach ihren Erfolgen bemessen würde, die sie dann erzielt, wenn sie wiederholt werden müßte!

Eine genauere Besprechung und Würdigung der Sklerotomie gegenüber der Iridektomie findet sich in dem Abschnitte über die Iridektomie. Hier will ich nur die Worte von Panas[7]) anführen, der selbst sehr viele Sklerotomien methodisch ausgeführt hat:

---

[1]) v. Wecker, Traité des maladies des yeux. 1867. — Derselbe in der Diskussion am Kongreß zu Heidelberg 1869 (Ber. S. 385). — Derselbe, Chirurgie oculaire, 1879. — Derselbe, Quaglino et sa sclérotomie. Arch. d'ocul., 1894, CXI, pag. 321.

[2]) Stellwag, Der intraokuläre Druck. Wien 1868.

[3]) Quaglino, Annali di Ottalmolog., 1871, pag. 200.

[4]) v. Wecker, Die Sklerotomie als Glaukomoperation. Ber. d. ophthalm. Ges., Heidelberg 1871, S. 305.

[5]) Martin, Sclérotomies. Clinique ophtalm. de Wecker 1872, pag. 182—184.

[6]) Mauthner, Aphorismen zur Glaukomlehre., Archiv f. Augen- und Ohrenheilk., 1878. VII, S. 144.

[7]) Panas, Traité des maladies des yeux. 1984, I, pag. 521.

„D'une façon générale, elle (die Sklerotomie) nous paraît tenir, comme efficacité, le milieu entre large iridectomie périphérique et les paracentèses répétées de la cornée."

Ausführung der Sklerotomie nach v. Wecker.

Vorgang wie zur Anlegung des skleralen Lappenschnittes nach oben oder unten mit sehr langsamer Messerführung. Der Schnitt wird in der Mitte nicht ganz vollendet, sondern eine Brücke Lederhautgewebes von 3 bis 4 *mm* stehen gelassen, die beim Herausziehen des Messers von innen noch etwas eingeschnitten wird.

Das Auge wird vor der Operation gut eserinsiert, bis sich die Pupille möglichst stark verengt hat. Unmittelbar vor der Operation Einträufelung von Kokain.

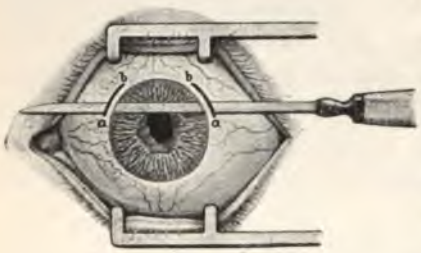

Fig. 21.
Schnitt bei v. Weckers Sklerotomie.
a b Sklerotomiewunden.

Man benützt zur Operation einen Sperrlidhalter oder läßt bloß mit den Fingern die Lider fixieren.

Das Auge wird mit der Fixationspinzette festgehalten. Führt man den Schnitt nach unten, dann kann man die Pinzette nach Vollendung des Ausstiches weglassen.

Man benützt ein schon recht abgeschliffenes Messer von v. Graefe. Man sticht es am äußeren Hornhautrande, 1 *mm* davon entfernt, so ein, als ob man einen 2 *mm* hohen Lederhautlappen bilden wollte. Wo die Kammer noch nicht zu seicht ist, kann man noch tiefer mit dem Ein- und Ausstichspunkte hinabgehen.

Man führt das Messer ganz langsam durch die Kammer, wobei seine Spitze, wenn die Kammer sehr enge ist, einen flachen Bogen nach vorne beschreibt, um über die Wölbung der Iris herumzukommen. Genau an der symmetrischen Stelle wird ausgestochen. Man schneidet nun langsam, mit sägeförmigen Zügen hin- und hergehend, wobei die Messerschneide etwas mehr nach vorne gewendet wird. Hat die Brücke zwischen den beiden Schnitteilen dieselbe Breite erlangt wie diese, dann zieht man das Messer heraus.

Um dabei den Iriswinkel in der Ausdehnung der Brücke einzuschneiden, wird das Heft in dem Maße, als die Klinge die Kammer verläßt, gehoben (bei unterer Schnittlage) oder gesenkt (bei oberer Schnittlage), um mit der Messerspitze die Balken des Trabeculum corneosclerale

einzuschneiden, so daß von der Dicke der Brücke nur die äußeren Lederhautschichten stehen bleiben.[1])

Nach der Operation wird nochmals Eserin eingeträufelt und dann das Auge geschlossen.

Zufälle. Beim Hin- und Herziehen des Messers kann in dem Stroma der Iris eine Trennung entstehen, die sich als ein schwarzer Fleck darstellt. Diese Lücke schließt sich im Verlaufe der Heilung wieder völlig und hat nichts zu bedeuten.

Zeigt die Pupille nach Vollendung des Schnittes eine Verziehung nach der einen oder anderen Seite der Wunde, ohne daß ein Vorfall da ist, dann beweist das, daß ihr Randteil in die inneren Wundlippen eingeklemmt ist. Man geht mit der Spatel ein und schiebt die Iris in die normale Lage, bis die Pupille ihre frühere Form hat. Gelingt das nicht, dann muß die Iris ausgeschnitten werden.

Entsteht ein Irisvorfall bei der Operation, dann ist sofort auszuschneiden und kein Versuch zu machen, ihn zurückzubringen.

Obgleich dieses Ereignis bei guter Pupillenverengerung durch Eserin sehr selten ist, so ist es doch ein Grund, den Schnitt lieber nach oben anzulegen, damit das Kolobom nicht in die Lidspalte zu liegen komme.

Wundheilung. Die Wunden sollen zusammen eine Schnittlänge von 8 *mm* geben. Bei normaler Wundheilung schließen sich die Wunden glatt und ohne Klaffung, so daß späterhin nichts von der Narbe zu sehen ist. Allein sehr oft beobachtet man die Entstehung einer nicht ganz glatten Narbe, ja v. Wecker faßt diese Art der Narbenbildung als die Regel auf, wenn sie unter Einwirkung erhöhten Binnendruckes einhergeht. Die Narbe ist etwas breiter, leicht erhöht, es kann auch die Bindehaut um die Narbe leicht emporgewölbt sein. In der Narbe sieht man dunklere, kraterförmige Stellen. Oft nimmt die Narbe erst nach einiger Zeit deutlich diese Beschaffenheit an. Es ist jene Beschaffenheit, die v. Wecker als „Filtrationsnarbe“ auffaßt und der er eben die Wirksamkeit der Operation bei Drucksteigerung zuschreibt. Es gibt aber zweifellos wirksame Operationen, ohne solche Beschaffenheit der Narbe. v. Wecker verwahrt sich dagegen, daß diese Narbe gleichzustellen sei der fehlerhaften, zystoiden Narbe. Sie ist aber doch nichts anderes als ein ganz geringer Grad davon, wie bereits II. Bd., S. 42 auseinandergesetzt ward. — Im Verlaufe der Heilung einer Sklerotomiewunde kann die Iris vorfallen und ist dann auszuschneiden.

---

[1]) Dieses Einschneiden des Iriswinkels ist eine von v. Wecker erst später angegebene Modifikation, die in der ursprünglichen Ausführung fehlte.

Abänderungen der Sklerotomie und verwandte Verfahren.

Quaglinos[1]) ursprüngliches Verfahren bestand in folgendem. Mit einer breiten, krummen Lanze stach er 2 *mm* vom Hornhautrande entfernt schief durch die Lederhaut, drang so tief ein, daß sich ein Drittel der Lanzenlänge in der vorderen Kammer befand. Beim Herausziehen hob er die Messerklinge etwas, um die Iris zurückzuhalten. Doch entstehen bei diesem Verfahren trotz Eserins häufig Vorfälle der Iris, die ihre Ausschneidung nötig machen.

Snellen[2]), der eine Reihe von Fällen von beiderseitigem Glaukom vergleichend behandelte, indem er auf der einen Seite Iridektomie, auf der anderen Sklerotomie machte, fand, daß der Erfolg in Hinsicht auf die Sehschärfe weit zugunsten der Sklerotomie spreche; er empfiehlt deshalb, in allen Fällen mit der Sklerotomie anzufangen, nötigenfalls Wiederholungen zu machen und erst, wenn trotzdem die vermehrte Spannung wiederkehrt, die Iridektomie zu machen.

Snellen macht die Sklerotomie nach Quaglino mit der breiten Lanze und ist der Ansicht, daß man so die Grenzen der Wunde besser bestimmen und dem Irisvorfall leichter vorbeugen könne.

Manche Operateure haben auch versucht, die Lederhaut mit dem Messer von Graefe ganz zu durchschneiden und nur die Bindehaut stehen zu lassen.[3]) Danach hat man durch Vorfall der Iris die Entwicklung großer Staphylome beobachtet.

Martin[4]) glaubte einem Irisvorfalle am besten dadurch vorbeugen zu können, daß er zuerst mit der Parazentesenadel von Desmarres einen Einstich 1 oder 2 *mm* vom Hornhautrande im vertikalen Meridian machte und das Kammerwasser so langsam als möglich abfließen ließ. Der äußere Schnitt wird hierbei ca. 3—4 *mm* lang. Ist noch etwas Kammerwasser nach dem Herausziehen der Nadel in der Kammer verblieben, so entfernte er es mit Hilfe eines kleinen Stiletts. Die Wunde erweiterte er hernach mit 1—2 Schlägen einer nach der Kante gebogenen Schere.

Für Fälle, wo nach einer regelrechten Iridektomie, die anfänglich Erfolg hatte, nach einiger Zeit wieder Drucksteigerung entsteht, hat v. Wecker[5]) ebenso Panas die Durchschneidung der Narbe (Cicatrisotomie oder

---

[1]) Quaglino, Se l'iridectomia sia indispensabile per ottenere la guarigione del glaucoma. Ann. di ott., 1871, I, pag. 200.

[2]) Snellen, Die Behandlung des Glaukoms. Ber. d. VII. intern. Ophthalm.-Kongresses, Heidelberg 1888, S. 244.

[3]) Landesberg, Über die Anwendung der Sklerotomie beim Glaukom. Archiv für Ophthalm., 1881, XXVI, 2, S. 77. — Bader, Ophthalm. Hosp. Rep., VIII, 3, pag. 430. — Spencer Watson, Transact. of the clinical Society of London, IX, pag. 139.

[4]) Martin, Nouveau procédé de sclérotomie. Annal. d'ocul., 1880, LXXXI, pag. 236.

[5]) v. Wecker, La Cicatrice à filtration. — Derselbe, La cicatrisotomie ou Oulétomie. Annal. d'ocul., 1885, XCIII, pag. 10. — Panas, Soc. franç. d'ophtalm., 1883.

Oulétomie) zuerst angewendet. Sie wird mit einem feinen Messer von v. Graefe verrichtet. Dabei durchtrennt man, wenn die Iris etwa an den Winkeln der alten Narbe eingeheilt ist, diese Anheftungen. Die Bindehautbrücke, die nach der Durchtrennung der Narbe etwa vorhanden ist, läßt man stehen.

Pflüger[1]) geht bei Glaucoma simplex, wo der Verdacht besteht, daß es sich um eine maligne Form handle, folgendermaßen vor. Er führt mit dem Schmalmesser einen Schnitt wie zu einer breiten Iridektomie, läßt jedoch eine Brücke stehen und das Kammerwasser ablaufen. Zeigt sich danach keine Herabsetzung des Binnendruckes, dann betrachtet er die Operation als Sklerotomie beendet. Wird aber das Auge weich, dann wird der Schnitt vollendet und die Iris ausgeschnitten.

Dehenne[2]) macht die Sklerotomie bei Glaukom mit sehr enger Kammer, weil das das beste Mittel sei, eine tiefere Kammer zu erhalten. Er macht die Sklerotomie mit dem Messer von v. Graefe 1·5 *mm* vom Hornhautrande, außen-unten, indem er mit dem Messer einsticht.

Es handelt sich also einfach um eine Punktion der Kammer.

Dianoux[3]) massiert das Auge nach der Sklerotomie 5—6 Tage morgens und abends, um sicher eine „Filtrationsnarbe" zu erzielen.

Nicati[4]) hat unter dem Namen Scléririтomie ein Verfahren angegeben, das darin besteht, daß durch einen Einstich mit der Lanze durch die Sklera die Iris von ihrem „Ansatzpunkte an der Sklera" abgetrennt wird. Über die Art der Schnittführung sagt er selbst: „Lancettes à arrêt plongées sous un pli de la conjonctive tangentiellement à la cornée et perpendiculairement au plan d'iris." Er gab als Anzeigen für diese Operation an: Sekundärglaukom bei Iriseinklemmung, bei Staphylomen, bei zystoiden Verwachsungen; Interkalarstaphylom; Occlusio pupillae; primäres seniles Glaukom. In einer späteren Mitteilung schränkt er die Wirksamkeit der Operation auf die Hornhautstaphylome ein und findet sie mittelmäßig beim gewöhnlichen Glaukom.

Knies[5]) übt wieder ein Verfahren, das er Iridosklerotomie nennt. Es wird mit dem Korneoskleralschnitt zusammen die Iris an ihrem Ansatze durchschnitten und nicht ausgeschnitten, also eine Art operativer

---

[1]) Pflüger, Zur Behandlung des Glaukoms. Ber. d. XVI. Versamml. d. ophthalm. Gesellsch. zu Heidelberg, 1882, S. 152.

[2]) Vgl. Note 3, II. Bd., S. 156.

[3]) Ertaud, De la malaxation de l'oeil après la sclérotomie dans le glaucome. Thèse de Paris. 1883.

[4]) Nicati, La scléririтomie et ses indications. Bull. et mém. de la soc. franç. d'ophtalm., 1892, pag. 278. — Derselbe, La scléririтomie et le traitement du glaucome. Annal. d'ocul., 1893, CX, pag. 189.

[5]) Knies, Über eine neue Behandlung des Glaukoms. Ber. über die XXIII. Versamml. d. ophthalm. Gesellsch. Heidelberg, 1893, S. 118.

Iridodialysis gemacht. Man macht die Operation unter Eserinwirkung, und zwar am besten mit Graefes Starmesser nach oben. Auch ein schmales Beersches Messer kann benutzt werden. Der Schnitt muß möglichst langsam und vorsichtig ausgeführt werden. Wenn man will, kann man auch eine Brücke in der Mitte stehen lassen, die aus Sklera oder bloßer Bindehaut besteht. Der Schnitt muß nur recht peripher liegen und die Iris ganz durchschnitten sein.

Knies meint, die Operation, die dieselben Anzeigen hat wie die Iridektomie, habe vor dieser den Vorzug, daß die Gefahr der Iriseinheilung, des Irisvorfalles und der zystoiden Vernarbung vermieden sei.

Neuerdings gibt v. Wecker folgende Abänderung der Sklerotomie an, die er kombinierte Sklerotomie nennt.[1]) Nachdem man das Auge gut eserinisiert und nur zweimal, unmittelbar vor der Operation, einen Tropfen 2%iger Kokainlösung eingeträufelt hat, macht man mit seinem Messer mit Hemmleisten (couteau à arrêt), das 6 *mm* breit ist, einen Einschnitt, indem man 1 *mm* vom oberen Hornhautrande eingeht.

Man läßt das Kammerwasser sehr langsam abfließen, um einem Irisvorfall auszuweichen und führt dann eine sehr feine Irispinzette mit sorgfältig am konvexen Ende abgerundeten Armen ein. Wenn die geschlossenen Armenden 2 *mm* vom Rande der Hornhaut erscheinen, öffnet man sie, faßt die Iris direkt neben ihrer Peripherie und schiebt den gefaßten Teil ganz sanft längs der hinteren Hornhautfläche gegen die Hornhautmitte, bis der angewachsene Irisrand in einer Ausdehnung von 6—8 *mm* abgelöst ist. Eine ausgiebige Blutung kündet gewöhnlich die Ablösung an. Die Kammer kann mit Blut ganz gefüllt sein. Man darf nicht vergessen, im Gegensatze zu sonst die Pinzette offen zurückzuziehen.

Würde man diese Vorsicht vergessen, was einem leicht geschehen kann, wenn man diese Operation noch nicht ausgeführt hat, so würde man die Iris gewaltsam zum Schnitte zurückreißen. Diesen Nachteil vermeidet man, wenn man die Pinzette einen Augenblick offen in der Wunde läßt. Das hat den doppelten Vorteil, das Abfließen des Blutes zu befördern und die abgelöste Iris zurückzuhalten. Eine Einträufelung von Eserin beendet diese in ihrer Ausführung so leichte und in ihren Folgen so harmlose Operation.

Solche Umwege werden gemacht, um der Iridektomie auszuweichen und um doch am selben Ziele anzulangen!

Anzeigen. Während einige Operateure die Sklerotomie als ein höchst unsicheres und unverläßliches Verfahren ganz verwerfen oder nur dann anwenden, wenn eine einmalige oder eine wiederholte Iridektomie nichts

[1]) v. Wecker, Sclérotomie simple et combinée. Annal. d'ocul., 1894, CXII, pag. 261.

genützt hat, gibt es solche, die sie bereits als ihre eigentliche Glaukomoperation erklärt haben und sie überall dort anwenden, wo nicht eine ganz bestimmte Anzeige zur Iridektomie besteht (z. B. bei Sekundärglaukom wegen Secclusio pupillae) oder ein Irisvorfall zwingt, die Iris nachträglich abzutragen. Sie stehen dabei auf dem Standpunkte, daß im Falle, als die Wirkung der Sklerotomie keine dauernde wäre, die Iridektomie immer noch nachgeschickt werden könne, was ja an sich richtig ist. Freilich könnte dem Auge ein bleibender Schaden zugefügt worden sein, falls die Iridektomie eben sofort Hilfe gebracht hätte, so aber durch die versuchte, fruchtlose Sklerotomie Zeit verloren ging.

Wieder andere endlich gehen eklektisch vor. Sie halten in gewissen Fällen die Sklerotomie allein für angezeigt, in gewissen aber für gleichwertig im Wettbewerbe mit der Iridektomie, was die Beseitigung des erhöhten Druckes anlangt, aber dann eben wegen der Unversehrtheit der Pupille für vorzuziehen, wenigstens als erste Operation, endlich für gewisse Fälle jedenfalls die Iridektomie für angezeigt, weil sie ihrer Meinung nach dort sicherer und verläßlicher wirkt.

Ich möchte mich für meine Person am ehesten der letzten Gruppe beizählen.

Im folgenden will ich solche Anzeigen für die Sclerotomia anterior anführen, für die wohl auch von den meisten strengen Anhängern der Iridektomie zugestanden werden dürfte, daß hier die Sklerotomie der Iridektomie gegenüber gewisse Vorteile haben kann und daß sie wohl ungefährlicher ist.

1. Bei Glaucoma simplex, auch wenn das periphere und zentrale Sehen noch gut ist. Von vielen wird allerdings in Fällen, wo keine deutliche Binnendruckerhöhung besteht, vorgezogen, gar nicht zu operieren, sondern nur mit Eserin zu behandeln. Iridektomie ist hier wegen der optischen Störung wohl ganz gegenangezeigt. Die Sklerotomie kann kaum schaden.

2. Bei Glaucoma chronicum mit Drucksteigerung, doch ohne intermittierende Schmerzanfälle, wenn sich die Gesichtsfeldeinschränkung, wenn auch nur von einer Seite, dem Fixationspunkte sehr genähert hat. Gerade in solchen Fällen hat man ja rapiden Verfall des Sehvermögens nach der Iridektomie häufig beobachtet. Ferner bei stark atrophischer Iris, wo man eine regelrechte Iridektomie nicht machen kann.

3. Bei Glaucoma haemorrhagicum. Doch können auch nach der Sklerotomie sehr starke Blutungen eintreten. Viele betrachten hier die Enukleation, wenn Schmerzen bestehen, allein als angezeigt.[1])

---

[1]) Z. B. Panas, a. a. O.

4. Bei Glaucoma absolutum, wenn Schmerzen bestehen und die Atrophie der Iris eine Iridektomie ohnedies unmöglich macht. Auch hier bevorzugen viele die Enukleation.

5. Bei Glaukomrezidiv nach Iridektomie. Diese Anzeige hat auch die sogenannte Oulétomie, die man statt der gewöhnlichen Sklerotomie machen kann. Man erspart ein zweites Kolobom.

Bei zystoiden Narben hat Nuel[1]) eine breite Sklerotomie mit nachfolgender Naht, also eigentlich auch eine Oulétomie empfohlen.

6. Bei Hydrophthalmus congenitus. Insbesondere Mauthner hat sich bei diesem Zustande für die Sklerotomie eingesetzt. In ganz frischen Fällen, ohne starke Verdünnung der Lederhaut, ist aber eine Iridektomie wohl wahrscheinlich wirksamer und gewiß ungefährlich; bei alten Fällen mit hochgradiger Verdünnung des stark vergrößerten Augapfels ist aber die Sklerotomie ebenso gefährlich wie die Iridektomie. Optisch ist natürlich die Sklerotomie vorteilhafter.

Panas[2]) hält die Sklerotomie bei Glauc. haemorrhagicum, absolutum und Hydrophthalmus für gefährlich; profuse Blutungen, heftige Reaktion des Auges, Atrophie können folgen.

7. Bei Glaukom in aphakischen Augen nach Extraktion mit Iridektomie. Auch hier ist wohl die Oulétomie am Platze.

8. Bei Sekundärglaukom infolge Subluxation der Linse oder Iridocyclitis serosa mit tiefer Kammer.

9. Bei Glaukomen mit Irideremia, selbstverständlich! Das dürfte eine unbestreitbare Anzeige sein.

Empfohlen worden ist die Sklerotomie auch bei Netzhautabhebung, akutem, subakutem und prodromalem Glaukom, und zwar hauptsächlich aus optischen Gründen (gegenüber der Iridektomie).

Manche betrachten die Sklerotomie als eine Voroperation, der die Iridektomie nachzusenden ist. So z. B. Dehenne[3]), der am Tage vor der Iridektomie eine Sklerotomie macht, um eine tiefere Kammer zu erhalten. In Fällen von Sekundärglaukom mit Pupillarverschluß mit vollständiger Aufhebung der Kammer (in der Peripherie) soll das eine „Sclérotomie retroiridienne" sein, d. h. die Iris in der Peripherie durchbohrt werden.

[Als Voroperation der Iridektomie bei Glaukom wurde die Sklerotomie neuerlich empfohlen von v. Wecker[4]) (1—2 Tage vor Glaukomiridektomie kleine Sklerotomie unten) und Knapp.[5])

Bjerrum[6]) hat als „Verbesserung" der typischen Sklerotomie die „mit peripherem Ausstich" angegeben. Einstich mit breitem Messer lateral, 2 *mm* außerhalb der Korneoskleralgrenze wie bei Sklerotomie nach v. Wecker, Ausstich aber 4—8 *mm*

[1]) Nuel, Des ruptures sclérocornéennes. Annal. d'ocul., 1888, XCIX, pag. 270.
[2]) Panas, a. a. O.
[3]) Dehenne, De quelques modifications apportées à la pratique de l'iridectomie dans certaines cas determinés de glaucome. Arch. d'ocul., 1888, pag. 120.
[4]) v. Wecker, Sclérotomie et iridectomie combinées. Ann. d'ocul., 1900, XXIV, pag. 357.
[5]) Knapp, Arch. of Ophthalmology, 1906, XXXV, 4.
[6]) Bjerrum, Ein Beitrag zur Therapie des Glaukoms. Zentralbl. f. prakt. Augenheilk., 1907, August.

außerhalb des Hornhautrandes medial. Trotz der von Bjerrum berichteten guten Erfolge kann aus zahlreichen Gründen dieses Verfahren nicht der Nachahmung empfohlen werden.]

B. Die Sclerotomia posterior.

Mackenzie hat 1830[1]) die Punktion der Lederhaut gegen Hydrophthalmus und Glaukom empfohlen. Die Punktion sollte mit einem breiten Irismesser an der Stelle gemacht werden, wo man gewöhnlich die Nadel bei der Depression des Stares einführt. Das Instrument sollte gegen das Zentrum des Glaskörpers vorgestoßen, dann ein wenig um die Achse gedreht und für eine oder zwei Minuten in dieser Stellung festgehalten werden, so daß die Flüssigkeit austreten könne.

de Luca[2]) ist viel später, ohne Mackenzies Namen zu nennen, für diese Operation eingetreten. Er ging mit einem Lanzenmesser, 5—6 *mm* vom Limbus entfernt, zwischen Rectus externus und inferior in die Glaskörperhöhle und entleerte einen Teil des Glaskörpers. Die Operation mußte bis zu viermal wiederholt werden und ward sowohl bei ganz erblindeten Augen gegen die Schmerzen als bei noch sehenden verwendet. Von da an finden wir anfangs spärliche, dann immer zahlreichere Veröffentlichungen über diese Operation bei Glaukom, die in verschiedener Weise abgeändert ward.

Man machte sie, von der Voraussetzung ausgehend, daß es sich bei gewissen Fällen von Glaukom, wo nach der Iridektomie die Steinhärte des Augapfels bestehen blieb oder sich erst recht unter akut irritativen Symptomen einstellte, um eine Überfüllung des Glaskörpers mit Transsudat handle, in Fällen mit ganz aufgehobener Vorderkammer, um die Iridektomie zu ermöglichen, endlich bei absoluten Glaukomen statt der Enukleation.

Man begnügte sich entweder mit einem kurzen Einschnitt (Parazentese), der fast von allen zwischen dem äußeren und unteren geraden Augenmuskel nahe am Orbiculus ciliaris geführt ward, oder man machte längere Einschnitte (Sklerotomie) in der äquatoriellen Gegend. Meist ging der Schnitt durch alle Augapfelhüllen bis in den Glaskörper, um eben eine Menge davon austreten zu lassen; seltener ward bloß die Durchtrennung der Lederhaut allein versucht, um eine Entspannung des Augapfels herbeizuführen.

Es wurden solche Einschnitte in die Lederhaut auch bei allgemeiner Ausdehnung des ganzen Augapfels empfohlen.

Ware, Sichel, später v. Arlt und Kittel[3]) wandten den Lederhautstich bei frischen Netzhautabhebungen mit günstigem Erfolge an.

---

[1]) Mackenzie, A practical treatise on the disease of the eye. 2. Edition, 1885, pag. 831. — Derselbe, Praktische Abhandlungen usw. Weimar 1832.

[2]) de Luca, Sulla paracentesi della sclerotica nel glaucoma. Ann. di ottalm., 1872, II, pag. 155. — Derselbe, Sulla cura del glaucoma. Ann. di ottalm., 1876, IV, pag. 217.

[3]) Ware, Mackenzie Remarks on the Ophthalmie. London 1814. — Sichel (Vater), Clinique europ., 1850, Nr. 29. — Kittel, Wiener allgem. Zeitung, 1860, Nr. 22.

v. Wecker erklärte sich auch für dieses Verfahren, von dem Norero 1871 günstige Berichte aus Secondis Klinik brachte[1]), der die Punktion mit der Dilazeration der Netzhaut verband.

Freilich kritisierte E. Hansen[2]) schon 1871 das Verfahren abfällig.

Es handelt sich dabei um die Entfernung des subretinalen Ergusses. Hie und da ist wohl zweifellos ein bleibender oder länger andauernder Erfolg erzielt worden. Am ehesten scheinen sich möglichst frische umschriebene Fälle von Netzhautabhebung für diese Behandlung zu eignen. [Auf die Änderungen in diesen Anschauungen, die insbesonders durch Deutschmann eingeleitet wurden, kommen wir bei der Operation zur Behandlung der Netzhautablösung zurück.]

Erfolglose Operationen sind genug berichtet worden — wenig erfolgreiche. Wie viele mögen aber erfolglos gemacht worden sein, die nicht veröffentlicht wurden?

Als Erfolg darf man einen Fall übrigens erst betrachten, wenn längere Zeit seit der Operation verlaufen ist, nicht ein paar Wochen, wie das vielfach geschehen ist.

Die einfache Parazentese der Lederhaut wird in folgender Weise ausgeführt. Der Kranke liegt. Das Auge wird kokainisiert. Die Lider werden vom Assistenten gehalten. Soll die Eröffnung, wie meistens, außen-unten, zwischen dem Muscul. rectus externus und inferior vorgenommen werden, dann läßt man den Kranken gut nach innen-oben blicken und faßt den Augapfel nahe an dem Hornhautrande mit der Faßpinzette, um ihn in dieser Lage zu erhalten. Statt dessen kann man auch in der schon angegebenen Weise eine Leitnaht dicht am Hornhautrande durch die Bindehaut ziehen und den Augapfel mit dieser gut nach innen und oben ziehen. Man wartet dann etwas zu, bis sich die durch das Pressen entstandene Vorwölbung der unteren Übergangsfalte verloren hat.

An einer Stelle, wo sich keine Bindehaut- und Episkleralgefäße befinden, wird das Messer von v. Graefe senkrecht eingestoßen.

Beim Einstiche ist darauf zu achten, daß keine Verletzung der Linse und des Ziliarkörpers eintrete.

Sehr viele stechen 5—6 *mm* hinter dem Limbus mit nach rückwärts gewandter Schneide des Messers meridional ein und erweitern dann den Schnitt nach hinten zur gewünschten Länge, wenn nicht einfache Parazentese, sondern Sklerotomie gemacht werden soll.

Da man dabei gegebenenen Falles in den Lidrand schneiden könnte, wenn dem Gehilfen das untere Lid ein wenig vorgleitet, so ziehe ich es

[1]) Norero, Distacco della retina. Nuova Liguria med., 1891, Nr. 27. — v. Wecker, Traité des mal. du fond de l'oeil etc. Paris et Vienne 1870.

[2]) E. Hansen, Bemärkninger om nethinde lösningens behandling. Hospitales, Tid. 1871, Nr. 1.

vor, am hinteren Punkte des anzulegenden Einschnittes einzustechen, die Schneide des Messers nach vorne gewandt und den Schnitt mit langsamen, sägeförmigen Zügen, wobei der Griff immer mehr gehoben wird, nach vorne zu verlängern (Fig. 22). Das Messer dringt hierbei 1 *cm* tief mit der Spitze in den Augapfel ein. Sobald der Schnitt die gewünschte Länge hat, wird das Messer, wenn Flüssigkeit aus dem Augapfel abgelassen werden soll, ein wenig um seine Achse gedreht. Liegt der Schnitt nach unten, dann wird die Bindehaut sofort in Gestalt einer Blase emporgehoben. Liegt der Schnitt nach oben, dann soll der Gehilfe mit einer Pinzette die Bindehaut an der Wunde emporheben, weil dadurch eine Saugwirkung auf den Augapfelinhalt geübt wird.[1]) Hierauf wird das Messer herausgezogen. Nach der Operation wird ein einfacher Schlußverband angelegt.

Fig. 22.
Einstich mit dem Messer v. Graefes zur Parazentese der Lederhaut.

[Tobler[2]) hat die Frage, welche Schnittlage bei der hinteren Sklerotomie die wirksamste ist, experimentell studiert und kommt zu folgenden Schlüssen: 1. Die meridionale Sklerotomie blutet weniger und klafft weiter als die äquatorielle. 2. Es entsteht durch die Schnittwunde ein lebhafter Flüssigkeitsstrom aus dem Auge in den subkonjunktivalen Raum. 3. Die austretende Flüssigkeit ist wasserähnlich und enthält Na Cl. 4. Der Verschluß der Wunde ist beim Kaninchen nach 8 Tagen vollendet.

Auch Meller[3]) hat gefunden, daß die Wunde nach hinterer Sklerotomie schon wenige Monate nach Ausführung der Operation vollständig solid vernarbt war.]

Parinaud[4]) führt auf den meridionalen Schnitt durch Wendung des Messers um 90° noch einen senkrechten, so daß der ganze Schnitt die Form eines ⌐ oder ⊤ bekommt. Eine solche Wunde klafft und führt zu verbreiterter Narbe. Also, wo eine „Filtrationsnarbe" erwünscht ist, wäre das angezeigt: bei Glaucoma absolutum, bei Glaucoma haemorrhagicum,

---

[1]) Hirschberg, Zur operativen Behandlung der Netzhautablösung. Zentralbl. f. prakt. Augenheilk., 1891, S. 294.

[2]) Th. Tobler, Experimentelle Untersuchungen über die Wirkung der hinteren Sklerotomie. Arch. f. Augenheilk., 1899, XXXVIII, 1, S. 93.

[3]) Meller, Zur Histologie der Narben nach Sclerotomia posterior. Arch. f. Augenheilk., 1901, 43. Bd., S. 1.

[4]) Parinaud, Traitement du glaucome par la paracentèse scléroticale. Arch. d'ophtalmique, 1885, V, pag. 180.

wo man mit Iridektomie und Sclerotomia anterior nichts richten kann. Bei Glaucoma haemorrhagicum spricht sich auch Terson[1]) sehr für die Sklerotomie aus.

[Einen ähnlichen Schnitt wie Parinaud empfiehlt Motais[2]) („Blutegelbiß") mit nachfolgender Massage des Augapfels.

Masselon[3]) legte bei der Punktion wegen gewisser Glaukomformen früher Gewicht darauf, daß längere Einschnitte gemacht würden. Er wollte überdies tiefere Verletzung des Glaskörpers vermeiden und machte deshalb den Schnitt mit Punktion und Kontrapunktion, indem er das Messer in meridionaler Richtung von vorn nach hinten flach einstach. Später sprach er dann die Meinung aus, man solle eine möglichst kleine Punktion in transversaler Richtung vornehmen.

Galezowski[4]), der die Sclerotomia posterior 1886 unter dem Namen Sklerochoriotomie beschreibt, macht zwischen den oberen und äußeren Geraden mit dem Graefeschen Messer hinten einen Einstich durch Lederhaut, Aderhaut und Netzhaut und verlängert ihn nach vorn bis zur Regio ciliaris. Danach auch Naht; Makula, Sehnerv und Ziliarköper müssen beim Einstich vermieden werden. Er macht auch doppelten Einschnitt in einer Linie, um durch die stehen gelassene Brücke die Naht zu ersparen. Er empfiehlt die Operation bei Glaucoma simplex, Hydrophthalmus und massigen Glaskörperblutungen.

Simi[5]) macht 4 *mm* lange, äquatorielle Einschnitte durch die Lederhaut, ohne die Aderhaut zu verletzen, und zwar bei entzündlichem Glaukom ohne Vorderkammer. Er konnte danach mit Erfolg iridektomieren.

Auch Galezowski[6]) beschreibt ein Verfahren, wo er zwei Einschnitte mit einem eigens geformten Messer bloß durch die Sklera möglichst weit hinten ohne Durchtrennung der Aderhaut macht, das bei Glaucoma simplex anzuwenden wäre.

Motais[7]) versuchte durch einen langen Einschnitt zwischen Rect. sup. und ext., der 4 bis 5 *mm* hinterm Äquator begann und 6 bis 8 *mm* lang war, in Fällen, wo Iridektomie und Sklerotomie erfolglos waren, die Bildung einer Fistel zu erreichen, wozu Dianoux noch die nachherige Anwendung der Massage empfahl.

Wolfe[8]) machte bei Netzhautabhebung statt einer einfachen Punktion Einschnitte von 8—12 *mm* Länge.

Wo es sich um eine Punktion der Netzhautabhebung handelt, benutzt v. Wecker statt des Messers von v. Graefe ein schmales Sklerotom.[9])

---

[1]) Terson, Le glaucome hémorrhagique et son traitement chirurgical. Midi médical du 8 octobre 1892.

[2]) Motais, De la sclérotomie postérieure, son procédé rationel, ses resultats, ses indications. Annal. d'ocul., 1901, CXXVI, pag. 41.

[3]) Masselon, Sur le glaucome. Annal. d'ocul. 1886, XCV, pag. 231. — Derselbe, De la sclérotomie équatoriale. Congr. d'ophtalm., 7—10 Mai 1888. Annal. d'ocul., 1888, XCIX, pag. 226.

[4]) Galezowski, Sur l'ophtalmotomie ou sclérochoriotomie. Soc. franç. d'ophtalm., 4. Congr., 1886. — Derselbe, De l'ophtalmotomie postérieure etc. Rec. d'ophtalm., 1886, Octobre.

[5]) Simi, Puntura della sclerotica nel glaucoma. Boll. d'ocul., 1887, IX, 3.

[6]) Galezowski, Diskussion über Glaukom am VII. intern. Ophthalm.-Kongreß zu Heidelberg 1888. Ber. S. 282.

[7]) Motais, Traitement chirurgical du glaucome par la création d'une fistule conjonctivale. Annal. d'ocul., 1887, XCVII, pag. 251.

[8]) Wolfe, A new operation for the cure of detachement of the retina. Lancet, II, S. 506. — Derselbe, Punction à travers la sclérotique dans le décollement de la rétine. Annal. d'ocul., 1884, XCI, pag. 149.

[9]) v. Wecker, Chir. oculaire, pag. 229.

Der Ort des Einstiches richtet sich bei Netzhautabhebung nach dem Sitze der stärksten Abhebung. Jedesfalls muß eine Verletzung des Ziliarkörpers, der Linse und eines Muskels vermieden werden.

v. Wecker rät, bei frischen Netzhautabhebungen mit dem Eingriffe so lange zu warten, bis sich die Flüssigkeit nach unten gesenkt hat und unten-außen, möglichst nahe am Äquator, einzustechen, damit sich die Netzhaut am hinteren Pole wieder anlege.

Zur Abflachung von (traumatischen) Sklerektasien verwandte Landesberg[1]) zahlreiche Einschnitte in die Vorwölbung. An der Basis des Staphyloms wird auf der einen Seite ein Graefesches Messer mit nach vorn gewandter Schneide ein-, auf der entgegengesetzten Seite ausgestochen. Der Schnitt wird dann mit langsamen, sägenden Zügen erweitert, doch nicht ganz vollendet. Danach Atropin, Druckverband. In Zwischenräumen von 3 bis 4 Tagen wird die Operation wiederholt. Jeder fernere Schnitt wird dicht am vorhergegangenen und parallel dazu angelegt. Die Abflachung wird vollständig. Es bildet sich eine flache, feste, undurchsichtige Narbenbrücke. Heilungsdauer ungefähr 8 Wochen.

Die Anzeigen zur Sclerotomia posterior sind folgende[2]):

1. Bei Netzhautabhebung. Näheres im Abschnitte „Operationen bei Netzhautablösung".

2. Bei Glaukom, und zwar sagt Nicati[3]), die Sclerotomia posterior habe hierbei vornehmlich den Zweck, eine normale oder annähernd normale Tiefe der Kammer herzustellen, ferner ein nach gelungener Glaukomoperation zurückbleibendes Glaskörperödem zurückzubringen. Deshalb macht man sie

a) bei Glaucoma absolutum, das mit Schmerzhaftigkeit verbunden ist, wenn daran bereits andere Operationen fruchtlos versucht worden sind und vom Kranken die Vornahme der Enukleation, Neurektomie oder Exenteratio bulbi verweigert wird. Die Einschnitte sind gegebenenfalls zu wiederholen. Ganz sicher ist die Wirkung auf die Dauer nicht. Auch hat Vacher[4]) die Entwicklung großer Staphylome danach beobachtet.

b) Bei irritativen, noch nicht absoluten Glaukomen, wenn andere Glaukomoperationen nichts genützt haben, wenn z. B. nach einer

---

[1]) Landesberg, Zur Behandlung der Skleralstaphylome traumatischen Ursprungs. Arch. f. Augenheilk., 1887, XVII, S. 202.

[2]) Wegen der Anzeigen zur Sclerotomia posterior bei Glaukom vergleiche man noch Le Fort, Glaucome aigu guéri en quelques heures par la paracentèse iridochorioidienne. Annal. d'ocul., 1876, CXXV, pag. 298; Coursserant, Affection cornéenne grave. Progr. méd., 1878, Nr. 41; Nicati, Note sur la guérison du glaucome par la sclérotomie équatoriale transverse. Bull. de la soc. de Chir., 1881, pag. 622; Walker, Sequel to case of cyclotomy in glaucoma. Ophthalm. Review, 1887, pag. 204; Simi, A proposito della sclerotomia posteriore. Boll. d'ocul., 1893, XV, Nr. 14; Pristley Smith, A puncture of the sclera as an adjunct to iridectomy in the treatment of glaucoma. Transactions of the VIII. intern. ophthalm. Congr. Edinburgh 1894, und die in den anderen Fußnoten genannten Autoren.

[3]) Nicati, Revue générale d'ophtalmologie, 1894.

[4]) Vacher, Congrès d'ophtalm. 1888.

Iridektomie Verschlimmerung eingetreten ist (maligner Verlauf), wenn nach Iridektomie oder Sklerotomie das Auge hart bleibt.[1])

c) Bei irritativen Primär- und bei Sekundärglaukomen, wo die Kammer ganz aufgehoben ist, um sie herzustellen und danach eine Iridektomie machen zu können. Man hat übrigens auch Fälle beobachtet, wo sich zwar nach der Skleralpunktion die Kammer nicht herstellte, doch ein günstiger Erfolg fürs Sehvermögen und die Herabsetzung des Binnendruckes erreicht ward.[2])

d) Bei Glaucoma simplex (Galezowski[3]).

[Heute wird in fast allen diesen Fällen vorerst die Zyklodialyse von Heine anzuwenden sein, und erst wenn auch diese ausnahmsweise, eventuell nach mehrmaliger Wiederholung, wirkungslos sein sollte, auf die Sklerotomie rekurriert werden.]

3. Bei Ektasien der Lederhaut.

Bei totalen Ektasien sollen mehrfache äquatorielle Einschnitte einen günstigen Einfluß auf die Verkleinerung des Augapfels üben.[4]) Doch haben andere[5]) keine günstigen Erfolge davon gesehen. Es ist hier eigentlich die Enukleation angezeigt, und nur wenn diese verweigert wird, mag man sich mit derartigen Versuchen abgeben.

Bei umschriebenen Ektasien hat Schiess-Gemuseus[6]) die Spaltung durch Kreuzschnitte versucht, doch erst mit Erfolg, nachdem eine breite Iridektomie angelegt worden war. Gute Erfolge erzielte Landesberg mit seinem schon erwähnten Verfahren.

4. Bei Eiteransammlung im Glaskörper[7]) (Panophthalmitis). Hier ist, falls die Exenteratio bulbi verweigert wird und sehr große Spannung und heftige Schmerzen bestehen, eine ausgiebige Spaltung der Lederhaut vorzunehmen. Sie wird mit einem Graefeschen Messer gemacht, das man mit nach vorn und oben oder unten gewendeter Schneide im horizontalen Meridian, 10 *mm* von der Hornhaut entfernt, ein- und an einem symmetrischen Punkte aussticht; der Schnitt ist so zu legen, daß er ganz in der Lederhaut verläuft. Sein Scheitel liegt oberhalb oder unterhalb von der Hornhaut. Dadurch wird die Spannung herabgesetzt und der Eiter teilweise entleert.

[5. Koenig[8]) empfiehlt wiederholte Sklerotomien bei peripherer Neuritis optici infolge von Intoxikationen, Infektionen und konstitutionellen Erkrankungen.]

---

[1]) Masselon, Sur le glaucome. Soc. franç. d'ophtalm., 1886.

[2]) Fuchs, Diskussion über malignes Glaukom. Bericht über d. XVIII. Versamml. d. ophthalm. Gesellsch. zu Heidelberg 1886, S. 11.

[3]) Galezowski, a. a. O.

[4]) v. Wecker, L'abus d'énucléation. Annal. d'ocul.

[5]) Lozhetschnikow, Zur Frage von der Behandlung des Totalstaphyloms des Augapfels mittelst Skleralschnitten. Chirurgitscheskaja letopis 1892, Nr. 6.

[6]) Schiess-Gemuseus, Augenheilanstalt in Basel. Jahresber. f. 1876.

[7]) Velpeau, Nouveaux éléments de méd. opérat. Paris 1839.

[8]) W. Koenig, Rec. d'ophtalm., 1907. (Ref. Ophthalm. Klinik, 1907, S. 439).

Skarifikationen der Lederhaut sind von Galezowski bei Episkleritis und Skleritis empfohlen worden. Man verrichtet sie mit dem Skarifikator von Desmarres. Bei episkleritischen Knoten wird (am besten mit einem kleinen bauchigen Skalpell) bis zur Lederhaut, bei Skleritis tief in die geschwellte Lederhaut eingeschnitten.

Exzision und Trepanation der Lederhaut.

Fage[1]) entfernte ein Skleralstaphylom, das nach einer penetrierenden Wunde entstanden war, folgendermaßen: Er löste die Bindehaut rings ums Staphylom ab, legte drei feine Catgutnähte durch die Basis des Staphyloms. Dann trug er das Staphylom ab und zog sofort die Nähte zu. Der Glaskörperverlust war höchst unbedeutend, der Erfolg günstig. Der zugrunde liegende Gedanke ist dem der Critchettschen Abtragung des Hornhautstaphyloms ähnlich.

Landesberg hat jedoch mit der gänzlichen Abtragung üble Erfahrungen gemacht, indem danach in zwei Fällen späterhin (in 3 und 5 Monaten) zyklitische Reizerscheinungen auftraten[2]), die die Enukleation notwendig machten. Er ersann daher sein schon erwähntes Verfahren zahlreicher Einschnitte und änderte dies dann später, um rascher zum Ziele zu kommen, dahin ab, daß er keilförmige Streifen von 1 bis 2 *mm* Breite nach vollendeter Inzision von den Wundrändern ausschnitt. Diese Ausschneidungen wurden öfters wiederholt. Nach 3 bis 4 Wochen gelang es ihm, die größten Staphylome abzuflachen und in eine derbe, undurchsichtige Narbenbrücke umzuwandeln. Abfluß geringer Glaskörpermengen kam einige Male vor. Nuel[3]) glaubt übrigens, daß dieses Verfahren nicht weniger gefährlich sei als die vollständige Abtragung der Ektasien.

[Die Exzision kleiner Skleralstaphylome ist jedenfalls zu versuchen, wenn noch Sehvermögen besteht oder der Augapfel im übrigen nicht wesentlich destruiert ist. Es gelingt dadurch mitunter, Augen zu erhalten, welche sonst der Enukleation anheimfallen müßten.]

Coccius[4]) hat folgendes Verfahren zur Heilung zystoider Narben als das sicherste befunden: Ein ganz feines, schmales Messer wird mit der Spitze parallel zur Basis des Bläschens durch die Mitte des Bläschens geführt und alsdann beide Hälften besonders mit einer Häkchenpinzette gefaßt und mit der Schere abgetragen. Diese Abtragung muß bis zum Rande erfolgen.

Dem gegenüber rät Nuel nur die einfache Spaltung (Sklerotomie) solcher Narben mit nachfolgender Naht an.

---

[1]) Fage, Staphylome sclérotical, excision et suture; guérison. Gaz. des hôp. de Toulouse, 1894, 18 août.

[2]) Landesberg, a. a. O.

[3]) Nuel, a. a. O.

[4]) Coccius, Heilanstalt für arme Augenkranke zu Leipzig etc., 1870, S. 35—36.

Wenn man die Abtragung macht, dann muß der Kanal gut ausgeschabt werden, uveale Teile, die in ihm eingeheilt sein können, sind zu entfernen, indem man sie losschneidet und mit der Spatel zurücklagert. Schließlich ist die Naht anzulegen. Gegebenen Falles wird der Kanal vorher mit dem Galvanokauter ausgebrannt.

Parinaud[1]) hat bei Netzhautabhebung vorgeschlagen, ein kleines Läppchen von 4—5 *mm* Größe aus der Lederhaut herauszuschneiden, die Aderhaut zu punktieren und dann die Punktion in Zwischenräumen von 7—8 Tagen zu wiederholen.

Die von M. Taylor, Argyll Robertson und auch v. Wecker angegebene, zuletzt von Fröhlich[2]) empfohlene Trepanation der Lederhaut bei absoluten Glaukomen gibt sehr wenig befriedigende Erfolge und wird deshalb heute nicht mehr geübt. Sie teilt also das Schicksal der Trepanation der Lederhaut zu optischen Zwecken, wo man bei totalen Leukomen der Hornhaut eine sklerale Pupille durch die Trepanöffnung in der Lederhaut herstellen wollte. Sie ist als gänzlich erfolglos auch längst aufgegeben.

Galvanopunktur und Kauterisation der Lederhaut.

Von v. Wecker[3]) ist zur Behandlung der Netzhautablösung die Galvanopunktur der Lederhaut angegeben worden. Aus Tierversuchen hatte sich ergeben, daß die Fistel 6—8 Tage offen bleibe, daß keine Hämorrhagien entstünden. v. Wecker benützte eine glühende Platinschlinge, mit der er die Augenhüllen an der Stelle durchbohrte, wo die Abhebung saß. Die Reaktionserscheinungen sind ganz geringfügig. Die Erfolge waren, wie die der Skleralpunkturen sehr verschieden: volle Erfolge, Rückfälle und vollständige Mißerfolge.

Chevallereau[4]) will durch Behandlung der Lederhaut mit dem Thermokauter an einzelnen Punkten sehr günstige Erfolge bei Netzhautabhebung gefunden haben. [Die neuerlich von Dor[5]) empfohlene und seither vielfach geübte punktförmige Kauterisation der Sklera zur Behandlung der Netzhautablösung wird in dem betreffenden Abschnitte näher gewürdigt werden.]

---

[1]) Parinaud, Operation du décollement rétinien. Bull. de la soc. franç. d'ophtalm., 1884, pag. 77.

[2]) A. Fröhlich, Über die Trepanation der Sklerose bei schmerzhafter Glaukomblindheit. Klin. Monatsbl. f. Augenheilk., 1904, XLII, I, S. 411.

[3]) v. Wecker und Masselon, Emploi de la galvano-caustique en chir. oculaire. Annal. d'ocul., 1882, LXXXVII, pag. 39.

[4]) Chevallereau, Traitement du décollement de la rétine. Rev. gén. de l'ophtalm., 1892, Nr. 5.

[5]) Dor, Bericht der Ophthalm. Gesellschaft Heidelberg, 1896, S. 332.

Die Kauterisation ist auch bei zystoiden Narben öfters angewendet worden, nicht immer mit Erfolg.[1])

Naht von Lederhautwunden.

Die erste Naht einer Lederhautwunde ward von Baretti[2]) ausgeführt, der eine 1 *cm* lange Lederhautwunde, nach Ausziehung des verletzenden Fremdkörpers — eines Stückes Glas — aus dem Glaskörper, mit gutem Erfolge vernähte. Auch Bowmann, Dieffenbach und Critchett sollen gute Erfolge gesehen haben. Seit den Veröffentlichungen von Windsor[3]), Lawson[4]) und Pooley[5]) ward das Verfahren immer öfter angewandt, trotzdem sich auch Stimmen dagegen erhoben, die in der alten Behandlung — Bettruhe mit Rückenlage und Verband — das sicherste und beste Verfahren erblickten. Wenn wir die früher geschilderten Verhältnisse der Wundheilung der Lederhaut berücksichtigen, so folgt daraus, daß wir unbedingt bei Lederhautwunden eine unmittelbare Vereinigung der Wundränder anstreben müssen, und dazu ist bei klaffenden Wunden die Naht der Wundränder selbst das einzige Mittel, weil sich sonst eine eingeschaltete Narbenmasse bildet, die leicht ektatisch wird.

Auch die Gefahr einer zystoiden Vernarbung, wenn Aderhaut, Netzhaut oder Glaskörpergewebe in die Wunde eingeklemmt sind, besteht bei solchen Wunden und wird durch die Naht der Lederhaut vermindert.

Eine Vereinigung der Bindehaut allein, oder auch noch dazu der Episklera (Fascia subconjunctivalis), die man mit in die Nähte nimmt, scheint mir für solche Fälle nicht so sicher imstande, die Wundränder aneinander zu bringen. Anders liegt die Sache, wenn die Wunde, wie dies bei meridionaler Richtung von Schnitt- oder Stichwunden der Fall ist, nicht klafft; dann wird die von vielen empfohlene Bindehautnaht wohl genügen, um den Wundverschluß zu sichern.[6])

Vor der Naht klaffender Wunden müssen alle fremden Gewebsteile, die sich etwa in ihr befinden, sorgfältig daraus entfernt werden.

Die unmittelbare Vereinigung der Lederhauträder hat nicht bloß den Vorteil, daß sie die Bildung einer eingeschalteten, ausdehnungsfähigen

---

[1]) Nuel, a. a. O.

[2]) Baretti, Gazette italienne des États sardes, 1833.

[3]) Windsor, Treatment of wounds of the eye by suture. Ophth. Hosp. Rep., 1871, pag. 397.

[4]) Lawson, Punctured wound of the sclerotic, with escape of vitreous, treated by closing the wound with a suture. Ophth. Hosp. Rep., 1871, VII, pag. 14—15.

[5]) Pooley, Plaie de la sclérotique traitées par la suture. Annal. d'ocul., 1874, LXXII, pag. 274.

[6]) Snell, On the closure of the sclerotic wounds by suturing the conjunctiva only. Ophthalm. Rev., 1887, pag. 88. — Silex, Über perforierende Wunden der Kornea und Sklera. Berliner klin. Wochenschr., 1888, Nr. 20.

Narbenschichte verhindert, sondern daß auch die Proliferationsvorgänge in der Aderhaut nicht so mächtig werden, da ja nicht so viel Granulationsgewebe zur Überbrückung des weit offenen Spaltes zu liefern ist. Deshalb ist auch die Gefahr einer ausgedehnten Abhebung der Netzhaut durch die Schrumpfung des massigen, sich auf ihre innere Fläche und weit in den Glaskörper erstreckenden Narbengewebes wohl bedeutend vermindert.

Endlich ist nicht zu vergessen, daß der rasche Verschluß der Wunden einer Infektion und dem nachträglichen Vorfall des Glaskörpers vorbeugt.

Fage[1]) faßt die Vorteile der Lederhautnaht in folgenden Sätzen zusammen:

1. Sie schützt das Innere des Auges vor Infektion unter der Voraussetzung, daß sie gleich nach der Verletzung unter strengster Anwendung der Antiseptik vorgenommen wird.

2. Sie verhindert Austritt von Glaskörper, wenn sie mit so viel Zartheit gesetzt wird, um selbst keinen hervorzurufen.

3. Sie verhütet die Bildung von Fisteln, zystoiden Narben und Staphylomen.

4. Sie führt zu einer viel regelmäßigeren Narbe, die weniger eingezogen, in der Folge der Abhebung der Netzhaut weniger günstig ist.

5. Sie kürzt die Heilungsdauer ab.

Gegenangezeigt ist die Naht:

1. Bei schweren, besonders tiefgehenden Wunden mit sehr bedeutendem Glaskörperverlust, Zusammenfall des ganzen Auges, massiger Blutung in dem Glaskörperraum, kurz dort, wo eigentlich die sofortige Entfernung des zerschmetterten Auges angezeigt erscheint.

Immerhin kann man schon recht ausgedehnte Wunden, wenn sie nicht einer Quetschung ihre Entstehung verdanken, trotz schwerer Veränderungen im Innern bei Fehlen von Infektionszeichen noch versuchsweise der Naht unterwerfen. Man erhält so oft wider Erwarten glatte Heilungen.[2])

2. Wenn ein Fremdkörper im Auge ist, der nicht entfernt werden kann.

3. Wenn die Zeichen einer bereits im Gange befindlichen Entzündung des Augapfels da sind.

Fage meint ferner, man solle die Naht bei Berstungen der Lederhaut unterlassen, wo die Bindehaut unversehrt geblieben ist.

Ich kann mich dieser Meinung nicht anschließen, sobald die Wunde unter der Bindehaut klafft und Gewebsteile der Binnenorgane eingeklemmt sind. Wenn die Naht wirklich alle die genannten Vorteile hat, dann sehe

---

[1]) Fage, Résultats immédiats et tardifs de la suture scléroticale. Annal. d'ocul., 1894, CXII, pag. 262.

[2]) Eversbusch, a. a. O.

ich nicht ein, warum man sie in solchen Fällen nicht auch anwenden sollte. So viel Sicherheit bietet uns die Aseptik schon, daß wir eine Wundinfektion bei diesem raschen und kleinen Eingriff mit Sicherheit ausschließen können. Klafft also eine solche Wunde unter der Bindehaut, dann werden wir einen dreieckigen Bindehautlappen bilden, die Bindehaut bis zur Wunde ablösen und diese vernähen. Befindet sich die Linse unter der Bindehaut, so wird sie herausgelassen. Danach wird die Bindehaut wieder vereinigt.[1])

So verhindern wir auch hier, daß Uvea oder Glaskörper einheilt und daß eine eingezogene oder eine ektatische Narbe entsteht.

Setzen wir selbst eine Wunde in der Lederhaut, so geben wir ihr eine solche Richtung, daß sich ihre Ränder gar nicht oder möglichst wenig zurückziehen. Trotzdem halte ich es für vorteilhaft, bei längeren Wunden (über 0·5 *cm*), an denen bei den Handhabungen, die ihres Zweckes wegen nötig waren (Ausziehung eines Fremdkörpers, eines Schmarotzers), doch etwas gezerrt worden ist, die Naht ebenfalls anzulegen, zum mindesten durch die Bindehaut und Episklera, wenn die Bindehautwunde der Lederhautwunde entspricht.

Die Naht wird in derselben Weise wie dies bei den Hornhautwunden angegeben worden ist und jedenfalls in Narkose verrichtet. Lawson, ebenso Pooley empfehlen, um sicher einem Austritte von Glaskörpern während der Naht vorzubeugen, einen doppeltarmierten Faden anzuwenden. Man sticht dann durch beide Wundränder von innen nach außen, indem man in jedem Wundrand je eine der Nadeln setzt. Die Wundränder werden mit einer feinen Pinzette oder, wie Kerzendorfer[2]) rät, mit einem Häkchen gehalten.

Ist die Bindehaut an derselben Stelle durchtrennt wie die Lederhaut, dann führt man den Faden, nachdem er durch die Lederhaut gezogen ist, gleich durch die Episklera und die Bindehaut.

In diesem Falle kann man Seidennähte nehmen.

Liegt die Bindehautwunde an einer anderen Stelle, wie das bei den kunstgemäß gesetzten Wunden oft der Fall ist, dann vernäht man die Lederhaut jedenfalls mit Catgut, wenn man es mit einer längeren Wunde zu tun hat. Die Bindehaut wird dann in gewöhnlicher Weise mit feinen Seidennähten geschlossen.

Weniger vorteilhaft scheint mir das Durchziehen der Fäden durch die ganze Dicke der Lederhaut, wie z. B. Galezowski[3]) angibt, der die

---

[1]) Manz widerriet, subkonjunktival luxierte Linsen zu entfernen, ehe die Lederhautwunde fest geschlossen ist, weil man so sehr großen Glaskörperverlust erhalten könne. Wenn man in tiefer Narkose operiert, kann ein solcher Glaskörperverlust wohl vermieden werden.

[2]) Kerzendorfer, Zwei Fälle von penetrierenden Wunden der Sklera usw. Arch. f. Augenheilk., 1878, VII, S. 44.

[3]) Galezowski, Sur la suture de la sclérotique dans les cas des blessure. Rec. d'ophtalm., 1879, pag. 148.

Nadel an einem Wundrande von außen nach innen, am anderen von innen nach außen durchführt, allerdings möglichst schräg. Auch Kerzendorfer[1]) meint, es sei nötig, die Fäden durch die ganze Dicke der Augapfelhülle zu stechen, und verwendet deshalb Catgut.

Ich glaube jedoch, daß es dort, wo die Lederhaut genügend dick ist, besser ist, nach dem Vorgange Lawsons zu nähen; wo sie jedoch recht dünn ist, wird es allerdings sicherer sein, damit die Fäden nicht ausreißen, durch die ganze Dicke der Lederhaut zu stechen.

Fig. 23.
Naht nach Nuel.
$s\,s_1$ Staphylom, $a\,a_1$, $c\,c_1$, $d\,d_1$ Ein- und Ausstichstellen des Fadens $f\,f_1$; $b\,b_1$ Sklerotomieschnitt.

Nuel[2]) wendet bei Korneoskleralrupturen und nach der Sklerotomie zystoider Narben eine eigentümliche Bindehautnaht an, die die Lederhauträndern aneinander erhalten soll. Sie besteht darin, daß man auf der Seite, wo die Wunde ist, am Äquator einen doppelt armierten Faden unter die Bindehaut auf einer 2 *cm* langen Strecke durchzieht, dann beide Enden kreuzt und in der Nähe der Hornhaut wieder unter der Bindehaut einsticht, sie unter der Bindehaut um die Hornhaut bis zu einem dem Einstichspunkte gegenüber liegenden Punkte herumführt, dort nebeneinander aussticht und dann knüpft. Es entsteht dadurch ein bauschenförmig zusammengezogener Bindehautwulst vor der Wunde, die darunter verheilt (Fig. 23).

---

[1]) Kerzendorfer, a. a. O.
[2]) Nuel, Des ruptures scléro-cornéennes. Annal. d'ocul., 1888, XCIX, pag. 270.

Operationen an der Regenbogenhaut.

Außer den Eingriffen an der Regenbogenhaut selbst findet auch die Entfernung von Fremdkörpern und Schmarotzern aus der vorderen Augenkammer hier ihre Besprechung.

Von den Eingriffen an der Iris sollen ausführlich besprochen werden die Iridotomie und die ihr nahestehenden Operationen; die Iridektomie; dann die Operation von Iriszysten, die hintere Korelyse, die Auslösung von Irisvorfällen und die Entfernung von Fremdkörpern aus der Iris.

Die heute nicht mehr oder nur ausnahmsweise geübte Iridodesis und Iridenkleisis werden nur beiläufig zu erwähnen sein.

Iridotomie und nahestehende Operationen.

Die Spaltung der Iris zur Herstellung eines Sehloches in dem durch krankhafte Vorgänge geschlossenen Diaphragma ist ein altes Verfahren. Schon Woolhouse (1711) hatte den Gedanken, bei Pupillarverschluß (Synizesis) die verwachsene Pupille zu trennen, jedoch ohne Verletzung des Irisgewebes, was er Diaeresis nannte. Ob er jedoch diese Operation wirklich ausgeführt hat, ist nicht zu ermitteln.[1]) Cheselden führte mit einer sichelförmigen Nadel eine Durchschneidung der Iris bei aphakischer Pupillensperre (nach Niederdrückung des Stares) zum ersten Male (1728) tatsächlich aus.

Es wurden dann ähnliche Wege von anderen eingeschlagen und auch bedeutende Abänderungen an dem Verfahren vorgenommen.

Man kann danach folgende Verfahren unterscheiden:

1. Zerschneidung der Iris mit einem sichelförmigen oder lanzettförmigen, nadelartigen Werkzeug, das durch die Lederhaut (Cheselden 1728[2]) oder durch die Hornhaut (Heuermann 1756[3]) eingestochen wird.

---

[1]) Hirschberg, Zur Geschichte der Pupillenbildung. Zentralbl. f. prakt. Augenheilk., 1892, XVI, S. 1.

[2]) Vgl. Moraud, Eloge de Cheselden, Mémoires de l'académie royale de chirurgie, II. — Sharp, A treatise on the operations of surgery, with a discription and representation of instruments used in performing that. London 1739, Chap. XXIX, „of cuting the iris".

[3]) Heuermann, Abhandlungen von den chirurgischen Operationen. Kopenhagen 1756.

2. Anlegung eines Hornhautschnittes, durch den mit dem zur Zerschneidung der Iris bestimmten Schnittwerkzeuge eingegangen wird. Dieses Werkzeug war ein eigens geformtes Messer (Guérin 1769[1]).

3. Anlegung eines großen Hornhautschnittes mit dem Starmesser und Zerschneidung der Iris mit einer Schere. Janin[2]), der dies Verfahren erdachte, hat die günstigen und ungünstigen Bedingungen dafür, eine Pupille durch derartige Verfahren anzulegen, klar erfaßt und es vor allem hervorgehoben, daß sie nur bei der Linse beraubten Augen anwendbar sind.

Die Iridektomie verdrängte späterhin die Iridotomie allmählich so vollständig, daß diese ganz in Vergessenheit geriet.

Erst v. Graefe hat sie der Vergessenheit wieder entrissen, nachdem er die Unzulänglichkeit, ja Unmöglichkeit der Iridektomie in Fällen erkannte, wo nach einer Staroperation oder nach einem Wundstar durch entzündliche Vorgänge gebildete Schwarten die hintere Irisfläche bedecken, die Pupille und das Kolobom verschließen und die Iris mehr weniger atrophisch ist.

Mit großer Klarheit hat er die Anzeigen, sein Verfahren und dessen Vorteile in einem an die ophthalmologische Gesellschaft in Heidelberg am 5. September 1869 gesandten Telegramme ausgesprochen, das ich hier nach Sichel[3]) wiedergebe.

„Bei verzweifelter Iridokyklitis mit Abflachung des vorderen Augenabschnittes und retroiritischen Schwarten nach Staroperationen oder Aphakie liegt ein vorzügliches Verfahren in der einfachen Iridotomie. Die Operation kann entweder mit dem sichelförmigen Messerchen, wie solche früher zur Lösung zipfelförmiger vorderer Synechien verwendet wurden, gewissermaßen subkorneal ausgeführt werden oder es wird ein myrtenblattförmiges, zweischneidiges Instrument steil durch die Korneairisschwarte in den Glaskörperraum eingesenkt und sofort zurückgezogen. Die Gebilde sind meist retraktil genug, um mit Hilfe des vorragenden und ausspreizenden Glaskörpers Schlitze zu bilden, welche Lichteinfall und Fortpflanzung des Glaskörperdruckes bis zur Hornhaut vermitteln; weit geringere Tendenz, sich wieder durch Proliferation zu verschließen, als nach Iridektomie mit Schwartendislazeration. Wegen der geringeren Verletzung, geringeren Blutung, fehlender Druckverminderung, fehlenden Luftzutrittes, Vermeidung jeglicher Spannung der Gewebe, habe ich diese Methode einige Male mit glänzendem Erfolge ausgeführt bei Iridokyklitis nach Starextraktion, wo erhebliche Abflachung nebst dicken retroiritischen Bindegewebsbildungen vorhanden, und Iridektomieversuche erfolglos geblieben."

---

[1]) Guérin, Traité sur les maladies des yeux. Lyon 1769, pag. 255.

[2]) Janin, Mémoires et observations anatomiques, physiologiques et physiques sur l'oeil et sur les maladies, qui affectent cet organ. Lyon et Paris 1772, pag. 190.

[3]) Sichel, Zur Iridotomie. Klin. Monatsbl. f. Augenheilk., 1877, XV, S. 277.

v. Graefe hat somit nach dem Verfahren von Heuermann gehandelt. Er versuchte übrigens auch das Verfahren von Cheselden selbst, das in der Durchtrennung der Irisschwarte von hinten bestand. [1])

Trotz dieser Empfehlung durch v. Graefe war die Operation nicht imstande, sich sofort Geltung zu verschaffen.

v. Wecker [2]) gebührt nun das große Verdienst, der Iridotomie den ihr gebührenden Rang in der operativen Augenheilkunde wieder verschafft zu haben, indem er ihre Technik ausbildete und den einzelnen, von ihm ersonnenen und weiter ausgebildeten Verfahren scharfe Anzeigen zuwies.

Zweifellos verdankt ihm damit die Augenheilkunde eine bedeutende Bereicherung ihrer operativen Technik, wie dies auch in den sich nach dem Jahre 1873, wo seine Monographie über die Iridotomie erschienen war, immer mehr häufenden Veröffentlichungen über diese Operation und die damit erzielten Erfolge allseitig anerkannt ward.

v. Wecker ersann dann auch noch das Verfahren der Irito-ektomie und Irito-dialyse [3]), die dort, wo wegen Dicke und Festigkeit des Diaphragmas die Iridotomie unausführbar ist oder wegen dessen mangelnder Elastizität keine klaffende Spalte ergeben kann, zur Anwendung kommen, indem ein dreieckiges oder viereckiges Stück des Diaphragmas ganz herausgeschnitten oder nach Umschneidung an drei Seiten herausgerissen wird.

Nach v. Wecker haben dann andere wieder zu dem Verfahren von Heuermann und v. Graefe zurückgegriffen (Sichel, Scherk u. a.), indem sie durch Verbesserungen des Nadelmessers die Schwierigkeiten des Verfahrens zu beseitigen strebten. Doch konnte damit die bleibende Errungenschaft, die v. Weckers Verfahren darstellt, nicht erschüttert werden. Es eignet sich jenes Verfahren wohl für ganz bestimmte Fälle besser, was v. Wecker auch selbst zugibt, sonst steht es aber dem v. Weckers — und es handelt sich dabei um die überwiegende Mehrzahl der Fälle — ganz bedeutend nach.

Alle diese Verfahren haben wesentlich die Aufgabe, regelmäßig gebrochenem Lichte wieder Zutritt ins Augeninnere zu verschaffen; es ist also die Iridotomie eine optische Operation. Neuerdings sind aber auch Durchschneidungen der Iris allein oder in Verbindung mit Sklerotomien auch zum Zwecke der Herabsetzung des gesteigerten Binnendruckes mehrfach versucht worden. Es sind das die Transfixio iridis, die Skleriritomie, die Iridosklerotomie, die Sphinkterolysis und die Staphylotomie, die in gesonderten Abschnitten kurz zu besprechen sein werden.

---

[1]) Vgl. bei Meyer, Traité des opérations, qui se pratiquent sur l'oeil. Paris, pag. 79.

[2]) v. Wecker, De l'iridotomie. Ann. d'ocul., 1873, sept.-octobre. — Derselbe, Chirurgie oculaire, 1879, pag. 120.

[3]) v. Wecker, De la combinaison de l'iritomie avec l'excision et l'arrachement de l'iris, Irito-ectomie et Irito-dialyse. Ann. d'ocul., 1879, LXXXII.

I. Iridotomie mit der Schere.

Ausführung der Iridotomie nach v. Wecker

a) bei unversehrter Linse und offener Pupille.[1])

Auf der dem zu schaffenden Spalt entgegengesetzten Seite desselben Hornhautmeridians wird ein Hornhautschnitt angelegt, durch den die Blätter der Scherenpinzette geschlossen eingeführt werden. Man geht an der Pupille vorbei, öffnet die Schere etwas vor dem jenseitigen Pupillenrand und schiebt sie so vor, daß das untere Blatt hinter die Iris gleitet. Ist die Schere weit genug vorgedrungen, dann schließt man sie mit einem raschen Schlage und zieht sie hierauf zurück.

Bei ruhigen, vernünftigen Kranken kann die Operation ohne allgemeine Betäubung vorgenommen werden. Sonst müßte man diese wegen der Gefahr einer Verletzung der Linsenkapsel anwenden.

Man verrichtet die Operation entweder mit eingelegtem Sperrlidhalter oder es werden die Lider vom Gehilfen mit den Fingern festgehalten. Bei annähernd wagrechter Lage des Schnittes ist das zweite, bei lotrechter das erste Verfahren deshalb vorzuziehen, weil man beim Sperrlidhalter von oben oder unten mit der Lanze bequemer zu kann, als wenn die Finger auf den Lidern liegen. Der Sperrlidhalter wird nach Anlegung des Hornhautschnittes entfernt.

Man hält den Augapfel dicht am Hornhautrande mit der Faßpinzette in jenem Meridian fest, der dem anzulegenden Spalte entspricht.

I. Akt. Hornhautschnitt.

v. Wecker benützt zur Anlegung des Hornhautschnittes sein Messer mit Hemmleisten (couteau à arrêt), um sicher eine innere Wundlänge von 4 *mm* und nicht mehr zu bekommen. Die innere Wundlänge hängt aber nicht bloß von der Klingenbreite, sondern auch von der Neigung ab, mit der die Klinge vorgestoßen wird. Deshalb tut schließlich jede Iridektomielanze ganz dieselben Dienste als v. Weckers Modifikation dieses Werkzeugs. Man beurteilt ja leicht an der auf der vorderen Lanzenfläche liegenden Wand des Wundkanals, wie breit die innere Öffnung ist. Die der Lanze beim Einstiche und beim Vorstoße zu gebende Neigung muß nach den Bd. II, S. 16—22 entwickelten Grundsätzen gewählt werden.

Der Ort des Einstiches muß sich immer in dem Meridian befinden, wo der anzulegende Irisspalt liegen soll, jedoch auf der zur Pupillenmitte entgegengesetzten Seite. Natürlich steht dabei die Schnittlänge senkrecht

[1]) Von v. Wecker ursprünglich Iridotomie simple genannt.

auf dem Meridian. Unter Umständen kann der Schnitt in ein Narbengewebe der Hornhaut verlegt werden, was den Vorteil bietet, daß keine neue, sichtbare Narbe entsteht.

Das Herausziehen der Klinge erfolgt nach denselben Regeln wie bei der Iridektomie, langsam und mit Anlegung der Klingenspitze an die hintere Hornhautfläche (vgl. dort).

II. Akt. Irisschnitt.

Man benützt dazu eine Scherenpinzette v. Weckers, deren beide Blätter abgerundet sind. [1])

Die Pinzette wird geschlossen. Mit der Spitze der Blätter drückt man den peripheren Wundrand leicht nieder und schiebt sie sodann flach wie eine Spatel in die Kammer vor. So wie man am Pupillarrande der entgegengesetzten Seite angelangt ist, öffnet man die Schere etwas, neigt die Griffe ein wenig derart, daß beim weiteren Vorschieben das untere Blatt leicht unter den Pupillenrand gleiten kann, und schiebt sie dann weiter vor. Sobald sich der Pupillenrand zwischen den Blättern befindet, öffnet man die Schere noch etwas mehr. Die Schere wird so weit vorgeschoben, bis der Schnitt die beabsichtigte Länge erhalten muß.

Mit einem raschen Schlage wird sie nun geschlossen und so das Gewebe der Iris in radiärer Richtung durchtrennt. Danach zieht man die geschlossen bleibende Schere rasch, aber vorsichtig wieder heraus.

Wäre hiebei der diesseitige Irisrand in die Wunde gefallen, dann müßte er sofort sorgfältig mit einer Spatel zurückgeschoben werden.

Wo es nötig erscheint, wird hierauf Atropin eingeträufelt und der Verband angelegt. Die hergestellte Spalte erweitert sich erst, nachdem sich das Kammerwasser wieder hergestellt hat.

Anzeigen. [2]) Diese Operation kann gemacht werden:

1. Bei Schichtstar.

2. Bei zentralen Hornhauttrübungen, wo der ganze Pupillarrand oder ein Teil davon frei ist.

3. Bei Verschiebungen der Linse, wenn diese getrübt ist. Versucht man in solchen Fällen die Iridektomie, so geschieht es leicht, daß sich die Iris nach hinten umschlägt und daß man Glaskörper verliert, der sich in die Wunde einklemmt und dort einheilt.

Bei der Iridotomie wird der Einschnitt in der Mitte jenes Hornhautabschnittes gemacht, der der Seite, wohin die Linse verschoben ist,

---

[1]) Hirschberg gab der Schere die Handgriffe von Cowells Schere und findet dieses Werkzeug wenigstens für viele Operationen bequemer. (Vgl. Pufahl, Arch. f. Augenheilkunde u. Ohrenheilk., V, S. 389.)

[2]) Vgl. hierzu Masselon, Relévé statistique de la clinique ophtalmologique de de Wecker etc., 1875, pag. 7—14. — v. Wecker, Chir. ocul., 1879, S. 120.

entspricht. Die Iris kann leicht ohne Glaskörperverlust eingeschnitten werden.

4. Als Teilakt der Linsenausziehung nach v. Hasner.[1]) Sie dient bei engen, rigiden Pupillen, wo der Staraustritt schwer erfolgen würde, wenn nach abwärts extrahiert wird, wie dies v. Hasner gewöhnlich tat, als Ersatz einer Iridektomie. Sie wird dabei nach oben verrichtet, so daß die entstandene Spalte zum Teile wenigstens vom oberen Lide gedeckt wird. [S. darüber auch Iridotomie bei Lappenextraktion.]

Würdigung der Operation. Gegenüber der Iridektomie hat sie den großen Vorteil, daß die Schnittnarbe in das der anzulegenden Pupille gegenüber liegende Gebiet der durchsichtigen Hornhaut oder in die schon bestehende Trübung zu liegen kommt, also daß das durchsichtige Gebiet vor der künstlichen Spalte nicht durch eine neue Trübung eingeengt und weniger durch den Narbenastigmatismus betroffen wird. Sie liefert auch sehr enge Spalten, die ja optisch am günstigsten wirken.

Sie kann aber nur von sehr geübter Hand verrichtet werden, denn es besteht bei ihr die Gefahr, daß mit dem Blatte der Scherenpinzette, das hinter die Iris geschoben wird, die Linsenkapsel verletzt wird. Dieser Gefahr kann man auch durch eine allgemeine Betäubung nicht völlig entgehen. Außerdem fragt es sich, ob die Gefahr einer Narkose verantwortet werden kann, wenn man einen Eingriff machen will, dessen Ergebnis das eines anderen, weitaus ungefährlicheren, weil ohne Narkose verrichtbaren, der Iridektomie wohl etwas übertrifft, doch nicht in so hohem Maße, daß es im Verhältnis zur Gefahr der Narkose stünde.

Scherk[2]) findet allerdings, daß v. Wecker die Gefahren der von ihm selbst angegebenen Operation überschätze. Die Linse, namentlich jüngerer Leute, ist von außerordentlicher Nachgiebigkeit und Elastizität, so daß ihre gar nicht so schwache Kapsel der Einwirkung recht beträchtlicher, stumpfer Gewalt widersteht, ohne Schaden zu nehmen. Nur die direkte, ruckweise erfolgte Berührung der Kapsel mit wirklich scharfen, spitzen oder reißenden Teilen ist zu vermeiden.

Eine Abänderung dieser Operation hat Schöler[3]) angegeben. Er nennt sie präkorneale Iridotomie. Mit einer 3*mm* breiten Lanze wird am Hornhautrande ein Einstich gemacht. Man läßt die Iris vorfallen, zieht sie mit einer platten Pinzette vor, schneidet dann das vorgefallene Stück radiär auf den Kreismuskel mit einer feinen Schere ein und schiebt sodann den ganzen Irisabschnitt mit einem geknöpften Stilett oder einer Starspatel in die Kammer zurück, worauf Eserin eingeträufelt wird.

Am besten wird die hervorgezogene Iris mit zwei ungezähnten Pinzetten gefaßt, ausgespannt und zwischen ihnen eingeschnitten. Bei ungenügend geschulter Assistenz

---

[1]) v. Hasner, Über Iridotomie. Zeitschr. f. Heilkunde, 1881, II, pag. 107 (Prag, bei Tempsky).

[2]) Scherk, Iridotomie und Diszission. Klin. Monatsbl. f. Augenheilk., 1883, XXI, S. 315 ff.

[3]) Schöler, Zur optischen Pupillenbildung. Berliner klin. Wochenschr., 1886, Nr. 46 (15. November). — Derselbe, Beitrag zur präkornealen Iridotomie. Berliner klin. Wochenschrift, 1888, Nr. 40. — Fischer, Aus der Augenklinik des Herrn Prof. Schöler; dritter Bericht über die präkorneale Iridotomie. Deutsche med. Wochenschr., 1890, Nr. 3.

kann der Schnitt auch mit dem Messer von v. Graefe gemacht werden, indem es unter den vorgefallenen Irisabschnitt vom Pupillarrand zum Ziliarrand durchgeführt wird.

Die Operation beseitigt die bei v. Weckers Verfahren bestehende Gefahr der Kapselverletzung, gibt aber den Vorteil auf, daß die Narbe auf der der Irisspalte entgegengesetzten Seite der Hornhaut liegt.

Schöler selbst hält sie technisch für schwieriger als eine Iridektomie.

[Monalescu[1]) publiziert ein dem Schölerschen Verfahren gleiches im Jahre 1904, Axenfeld[2]) hat das Verfahren mit geringer Abänderung — er schneidet $^1/_2$ *mm* außerhalb der Hornhaut mit der Lanze ein, bringt die Iris durch Druck mit der Fixationspinzette vor die Wunde und inzidiert sie mit der Weckerschere — neuerlich empfohlen, und Deutschmann[3]) bemerkt dazu, daß er dasselbe auf Grund langjähriger eigener Erfahrung empfehlen könne.

Schonender ist das Verfahren Kuhnts[4]), das Axenfeld zur Verwendung bei Schlotterlinse und verflüssigtem Glaskörper empfiehlt: die Iris wird mit dem stumpfen Häkchen durch die Lanzenwunde vorgezogen und radiär mit der Schere eingeschnitten.]

Bei diesem Verfahren wird die subkorneale Operationsweise aufgegeben. Das Hervorziehen und Wiederzurücklagern der mit der äußeren Augapfeloberfläche, also der Oberfläche des Bindehautsackes in Berührung gekommenen Iris ist eine gefährliche Sache, solange wir kein Mittel besitzen, die Bindehaut unbedingt keimfrei zu machen. Man kann somit leicht Infektion der Iris bekommen, die zur eitrigen Iridokyklitis oder Iridochorioiditis führt, wie ich das selbst beobachten konnte.

Diese Gefahr besteht bei anderen präkornealen Operationen an der Iris, z. B. bei der Iridektomie, nicht, weil ja das vorgezogene Stück Iris abgetragen und nicht ins Augeninnere zurückgebracht wird.

Aus diesem Grunde ist die präkorneale Iridotomie zu verwerfen.

Ein ganz ähnliches Verfahren hat auch de Vincentiis geübt und am 9. Oktober 1886 als Iritomia ab externo in der italienischen ophthalmologischen Gesellschaft mitgeteilt[5]), also noch vor Schölers erster Veröffentlichung in der Berliner klinischen Wochenschrift.

Ausführung der Iridektomie nach v. Wecker

b) bei fehlender Linse und geschlossener Pupille.[6])

Nach Verrichtung eines entsprechend gewählten Hornhautschnittes wird mit der Scherenpinzette eingegangen, das Diaphragma mit dem spitzen Blatte durchbohrt und sodann nach genügend weitem Vorschieben durch Schließen der Schere gespalten.

Was unter *a)* über das Festhalten der Lider gesagt ward, gilt auch hier. Gefaßt wird der Augapfel im allgemeinen dicht an der Hornhautgrenze, am unteren Ende des lotrechten Meridians.

---

[1]) Monalescu, De l'iritomie. Annal. d'ocul., 1904, pag. 379.

[2]) Axenfeld, Präkorneale Iridotomie. Klin. Monatsbl. f. Augenheilk., 1906, XLIV, I, S. 51.

[3]) Deutschmann, Zur präkornealen Iridotomie. Ebenda, S. 258.

[4]) Kuhnt, Zur Technik der Irisausschneidungen. Zeitschr. f. Augenheilk., 1903, X, S. 219.

[5]) Resconto della riunione in Genova dell' associazione ottalmologica italiana. Annali di ottalm., 1886, pag. 559.

[6]) v. Wecker, Beitrag zur Iritomie. Klin. Monatsbl. f. Augenheilk., 1876, XIV, S. 281.

I. Akt. Hornhautschnitt.

„Tritt Pupillarverschluß nach kombinierter Linearextraktion (nach oben) ein, so wird der Hornhautschnitt *a* (vgl. Fig. 24) nach außen, dicht an dem Rande der Hornhaut angelegt und entsprechend der Zerrung des Pupillarrandes gegen die Narbe mehr oder weniger in der oberen Hälfte der Kornea. Der Schnitt muß sogar in manchen Fällen, wo die verschlossene Pupille sehr stark gegen die frühere Wunde gezerrt ist, etwas schief zu liegen kommen, damit man nicht genötigt ist, die Sklera einzuschneiden."

„Handelt es sich um mehr oder weniger vollständigen Pupillarverschluß nach einfacher Extraktion und befindet sich die verlötete Pupille hinter dem Zentrum der Kornea, ohne eine Verschiebung nach der Wunde erlitten zu haben, dann fällt der Schnitt in die Nähe des äußeren Hornhautrandes derartig, daß er durch den Horizontaldurchmesser halbiert wird und der Scherenschnitt in die Richtung des genannten Durchmessers zu liegen kommt.

Fig. 24.
Iridotomie nach v. Wecker. *a* Hornschnitt; *c* Irisschnitt.

Fig. 25.
Iridotomie. *a* Hornhautschnitt; *c* Irisschnitt.

Ebenso legt man den Schnitt, wenn die Pupille ganz dicht zur Narbe hingezogen erscheint, sobald sich aus dem Mangel einer Abflachung der Hornhaut und einer Einziehung der Narbe und aus einer gewissen Vorbauchung der noch nicht zu hochgradig veränderten Iris der Schluß ziehen läßt, daß ihre Hinterfläche in den dem horizontalen Meridian entsprechenden Teilen nicht mit dicken zyklitischen Schwarten bedeckt und daß ihre Elastizität noch halbwegs erhalten ist. Solche Zustände sieht man nach einfacher und kombinierter Extraktion, wenn Vorfall der Iris oder der Kolobomschenkel eingetreten war und sich zugleich eine nicht allzu schwere, plastische Iridokyklitis entwickelt hatte. Der Scherenschnitt trennt dann die untere Irishälfte, die sehr stark gedehnt ist, in ihrer Mitte (vgl. Fig. 25). Es klaffen gerade solche Spalten sehr gut und werden fast rund und genau zentral, weil ja die Spannung in den durchtrennten Teilen sehr groß ist.

Zur Ausführung des Schnittes faßt man den Augapfel dicht am unteren Hornhautrande, setzt die Spitze einer krummen Lanze oder des couteau à arrêt von v. Wecker an der angegebenen Stelle, ungefähr 1—1·5 *mm* polwärts vom Hornhautrande ziemlich steil auf, senkt die Klinge mit sanftem Drucke in die Hornhaut ein, bis die Spitze in der vorderen Kammer erscheint, wendet hierauf das Messer durch Senken seines Griffes gegen die Gesichtsfläche etwas und schiebt es unter sanftem Klingendruck nach

hinten soweit in der Kammer vor, bis die innere Wundöffnung mindestens eine Länge von 4 *mm* hat.

Dann wird das Messer langsam herausgezogen, damit jede plötzliche Änderung des Binnendruckes vermieden werde. Doch muß das Kammerwasser ganz ablaufen.

II. Akt. Irisschnitt.

„Der Scherenschnitt (*c*, Fig. 24), welcher in horizontaler Richtung angelegt wird, soll den verlöteten Sphinkter über dem unteren Pupillarrande in zwei Punkten trennen; die Wunde springt dann weit auf und es bildet sich eine große ovale Pupille."

Auf diese Durchschneidung des Sphinkters über dem unteren Pupillarrande, also auf die Wiedereröffnung der natürlichen Pupille, verzichtet man jedoch bei starker Verlagerung des Pupillarteiles gegen die Narbe hin, also bei jenen Fällen, die schon im vorigen Absatze erwähnt wurden (*c*, Fig. 25).

Zur Ausführung des Schnittes wird eine Scherenpinzette benützt, deren um 1 *mm* längeres, stumpfes Blatt einen kleinen Knopf trägt, der nach hinten gerichtet ist. Man führt die Scherenblätter geschlossen durch die Hornhautwunde. Sobald man in die Kammer eingedrungen ist, öffnet man die Schere ein wenig. Nun drückt der nach hinten gerichtete Kopf des vorderen Blattes die Iris beim weiteren Vorschieben nach hinten. Sie baucht sich somit neben seiner Schneide gegen die Spitze des hinteren Blattes vor, so daß man sie beim Vorschieben mit der Spitze durchbohrt und sie sowohl, als etwa anliegende Kapsel zwischen die Blätter bekommt. Der Schnitt kann nun nach Belieben in mehr oder weniger großer Ausdehnung gemacht werden, indem man die Scherenblätter entsprechend weit wagrecht gegen den jenseitigen Hornhautrand vorschiebt und die Iris sodann mit einem schnellen Schlage durchtrennt.

Benützt man eine gewöhnliche Scherenpinzette zur Ausführung des Schnittes, die ein spitzes und ein stumpfes Blatt besitzt, dann muß man, nachdem man sie in die Kammer eingeführt und etwas geöffnet hat, den Griff des Werkzeuges gegen die Gesichtsfläche stark neigen, hierauf mit dem hinteren, spitzen Blatte die Iris durchstechen, worauf man die Schere in unveränderter Haltung genügend weit vorschiebt und dann rasch schließt.

Wichtig ist, daß die Scherenarme bis zur Spitze hin gut schneiden, weil sonst die Iris beim Herausziehen der Schere mitgezerrt werden kann.

Schon während des Einführens der Schere muß der Gehilfe, wenn ein Sperrlidhalter verwendet wird, diesen etwas emporheben, damit kein Druck auf den Augapfel ausgeübt werde.

Die Scherenpinzette wird rasch herausgezogen und die Lider sofort geschlossen. Wenn dabei mit Zartheit vorgegangen wird, so kann jeder

Verlust von Glaskörper mit Sicherheit vermieden werden. Ein geringfügiger Verlust von Glaskörper hätte übrigens wenig zu bedeuten, wie schon Noyes[1]) angegeben hat.

Was nun die Länge und Lage des Schnittes anlangt, so gilt folgendes:

Handelt es sich um eine verschlossene, unversehrte Pupille ohne Verlagerung, dann legt man den Schnitt so, daß er wagrecht läuft und sie genau halbiert. Ein solcher Schnitt braucht dabei nicht lang zu sein. Man erhält so zentrale, fast kreisrunde Pupillen.

Bestand ursprünglich ein Kolobom, dann legt man den wagrechten Schnitt, der hier schon etwas länger sein soll, weil sich der Narbenstrang im Kolobom weniger zurückzieht, an die Grenze zwischen Pupille und Kolobom.

Ebenso geht man vor, wenn hierbei eine mäßige Verlagerung der Pupille gegen die Narbe hin durch den Zug des geschrumpften Exsudates erfolgt ist.

Ist aber diese Verlagerung der Pupille, besonders infolge Einheilung der vorgefallenen Iris oder der Kolobomschenkel in die Narbe sehr stark, so ist es nicht rätlich, den Schnitt so peripher zu legen, sondern dann legt man ihn, wie schon im vorigen Absatze erwähnt, hinter der Mitte der Hornhaut an. Man vermeidet so das starre, sich wenig oder gar nicht zurückziehende Schwartengewebe und erhält eine zentrale Lücke, die nicht durchs obere Lid gedeckt wird.

Die Richtung des Schnittes ist auch hier gewöhnlich eine wagrechte, weil die Narbe, nach der die Iris verzogen ist, ja meist oben oder unten liegt. Doch ist die eigentliche Grundregel, die auch dann gilt, wenn die Pupille nur wenig verlagert ist, aber doch schon keine gleichmäßig radiäre Spannung in dem Diaphragma besteht, den Schnitt senkrecht auf die Richtung des größten Zuges zu legen, weil die angelegte Spalte dann am weitesten klafft.[2]) Dementsprechend wird man unter Umständen auf die wagrechte Lage des Schnittes verzichten müssen. Das tritt z. B. dann ein, wenn nur ein Schenkel eingeheilt ist oder nach zufälligen Verletzungen, wo die Einheilung seitlich liegt. Darauf ist, wie angedeutet, schon bei Anlegung des Hornhautschnittes Rücksicht zu nehmen.

Verband. Da wegen Gefäßveränderungen in der Iris und besonders bei noch etwas gereizten Augen nach dem Irisschnitte leicht eine starke Blutung in die Kammern eintritt, so empfiehlt es sich, sofort einen Druck-

---

[1]) Noyes, Iridotomy by Wecker's forceps scissors. New York med. Rec., Jan. 15, 1876, pag. 37.

[2]) Green, Iridectomy by Weckers method. Transact. of the amer. ophth. soc., 1876, pag. 352. — v. Wecker, Chir. ocul., pag. 286.

verband anzulegen, um dadurch die Blutung möglichst zu beschränken. Ein Gehilfe hält also schon während der Operation die Gazebauschen und einen Arltschen Pflasterstreifen (vgl. Bd. I, S. 95) bereit. So wie nun der Operateur die Scherenpinzette herausgezogen hat, läßt der Gehilfe, der die Lider hält, diese aus, der Operateur drückt mit dem Zeigefinger der linken Hand das obere Lid sanft gegen den Augapfel und schichtet dann unter stetem, sanftem Drucke die Tupfer darüber. Nachdem unter Festhaltung der Tupfer mit dem Finger der Pflasterstreifen befestigt ist, wird eine Gazerollbinde angelegt.

Nachbehandlung. Dieser Verband kann schon am Nachmittage nach der Operation, spätestens am folgenden Tage entfernt werden. Hat sich trotz des Verbandes Blut in der Kammer angesammelt, dann beschleunigt man seine Aufsaugung durch Darreichung von salizylsaurem Natron bis zu starkem Schweißausbruche oder durch subkutane Pilokarpininjektionen. [1])

Anzeigen und Würdigung der Operation. „Je ungünstiger die physikalischen Verhältnisse der Iris zur Iridektomie liegen, um so günstiger gestalten sie sich zur Ausführung der Iridotomie.“ [2]) Ich setze diesen Satz Pufahls an die Spitze, weil er recht gut unter Berücksichtigung gewisser, nun näher zu besprechender Verhältnisse die Anwendbarkeit dieser Operation im allgemeinen kennzeichnet. Diese Operation ist angezeigt bei Augen, die ihrer Linse durch eine zufällige Verwundung oder eine Operation beraubt wurden und deren bei der Operation unversehrt gelassene oder durch eine Irisverstümmelung vergrößerte Pupille durch entzündliche Ablagerungen, die im Gefolge der Verletzung aufgetreten sind, verschlossen wurde oder mit ihren Rändern ganz oder teilweise in die Narbe eingeheilt ist.

Die Operation hat jedoch zur Voraussetzung, daß das Irisgewebe noch so viel elastische Spannung bewahrt hat, daß nach dem Schnitte ein Klaffen der Iriswunde eintreten kann. Es ist dies dann der Fall, wenn die Iris nicht hochgradig atrophisch ist und wenn an ihrer hinteren Fläche nicht dicke, zyklitische Schwarten angelagert sind.

Es entsteht durch die Operation eine Lücke, die einerseits den Lichtstrahlen den Weg ins Augeninnere wieder eröffnet, andererseits der sich hinter der Iris ansammelnden Flüssigkeit den normalen Abfluß in die vordere Kammer eröffnet. Zugleich wird die starke Spannung, unter der die Iris steht, und damit vielleicht Folgezustände beseitigt, die sich in häufig wiederkehrenden Reizungen solcher Augen bemerklich machen können.

---

[1]) [Ich verwende seit mehreren Monaten zur Erzeugung lebhaften Schweißausbruches in solchen Fällen einen von v. Jaksch angegebenen transportablen elektrischen Licht-Schwitzkasten, der direkt auf das Krankenbett aufgelegt wird. Er leistet auch bei alten Leuten mit schlechtem Herzen und schlechter Verdauung, bei denen Medikamente nicht gebraucht werden können, ausgezeichnete Dienste (zu beziehen durch Kettner, Prag).]

[2]) Pufahl, Iridotomie. Arch. f. Augen- u. Ohrenheilk., 1876, V, S. 388.

v. Wecker hat seinerzeit, damals allerdings von anderen Anschauungen über die Ursache der traumatischen Entzündungen ausgehend, als sie heute gelten, die Iridotomie auch bei frischen entzündlichen Vorgängen nach Staroperationen als ein wirksames Mittel empfohlen, um sie zum Stillstande zu bringen und so der verhängnisvollen sympathischen Reizung des anderen Auges vorzubeugen, während er ursprünglich der Ansicht gewesen war, man solle die Iridotomie nur an Augen vornehmen, wo alle Reizsymptome geschwunden sind.

Nach seinen Erfahrungen wirkt sie auch tatsächlich sehr günstig auf den Verlauf der Entzündung ein.

Wenn wir auch jetzt die Ursache der Entzündung in einer Infektion und nicht in den Einklemmungen der Iris oder Kapsel und der Spannung und Zerrung dieser Teile sehen, so ist es gleichwohl zu verstehen, daß die Entleerung der Entzündungsprodukte aus der vorderen, zumal aber aus der hinteren Kammer einen sehr günstigen Einfluß auf den ganzen Prozeß ausüben kann. Oft werden ja dabei nicht bloß Hypopya, sondern eitrige Ergüsse aus der hinteren Kammer und zurückgebliebene, zuweilen massenhafte Starmassen entleert.

Man kann in solchen Fällen meist nicht erwarten, daß die damit gesetzte Lücke schon endgültig erhalten bleibe. Aber v. Wecker hat wohl zweifellos recht, wenn er sagt, daß das Auge in bei weitem günstigeren Bedingungen für eine zweite Iridotomie gelassen wird.

Sobald also nach einer Staroperation eine aufgetretene Entzündung der Iris den gewöhnlichen Mitteln (Atropin, warmen Umschlägen) nicht weicht, den Kranken durch die fortdauernden Schmerzen erschöpft und zu befürchten steht, daß das Auge mehr und mehr sein Sehvermögen einbüßt, kann die Iridotomie mit Aussicht auf Erfolg versucht werden.

Die Operation muß hier mit großer Schonung und jedenfalls mit der geknöpften Scherenpinzette v. Weckers, die er eigens zu diesem Zwecke erfand, in Narkose ausgeführt werden.

Dabei werden koagulierte Hypopya, die sich in die Wunde drängen, mit der Pinzette, und eitrige Ergüsse in die hintere Kammer, wenn sie sich nicht gleich nach dem Schnitte entleeren, durch Druck mit Daviels Löffel auf die periphere Wundlippe entfernt.

Der Iridotomie sind endlich auch Nachstare zu unterwerfen, die zu dick sind, um mit der Nadel zerschnitten werden zu können.[1]) Davon wird noch später die Rede sein.

---

[1]) Masselon, Relévé statistique etc., 1874, pag. 9—14.

Abänderungen des Verfahrens.

Das ursprüngliche Verfahren v. Weckers[1]) bestand darin, daß der Hornhautschnitt dort, wo die Narbe lag, zu der die Iris hingezogen war, gemacht und daß vor dem Herausziehen des Messers durch nochmaliges Vorschieben der Klinge ein entsprechender Schnitt in dem Diaphragma angelegt ward, durch den dann das hintere Blatt der Irisschere eingeführt werden konnte (Iridotomie double).

Es ward bei nach oben liegender Narbe z. B. entweder ein vertikaler, in der Mitte der Wunde beginnender, also zum Sphinkter radiärer, oder zwei, von den Enden des Irisschnittes ausgehende, nach unten divergierende Schnitte geführt, die zusammen ein Λ oder $\sqcap$ bildeten, und auf diese Weise infolge der Zurückziehung des Lappens eine klaffende Lücke erhalten.

Man hatte dabei, wie ersichtlich, hauptsächlich Fälle mit Verlagerung der Pupille durch Einklemmung der Kolobomschenkel nach der damals vorwiegend oder ausschließlich geübten kombinierten Extraktion im Auge. Ich erwähne dieses Verfahren hier deshalb, weil es die Grundlage für die später zu besprechende Iritoektomie abgibt.

Nicati[2]), der zuerst eine von Gayet angegebene Art der Iridotomie übte (vgl. Fußnote 4), kam dadurch auf den Gedanken, den Schnitt anders zu machen. Bei v. Weckers Verfahren liegt der Hornhautschnitt parallel zur Basalebene der Hornhaut. Nicati sticht aber ein Linearmesser oder ein Sklerotom am Hornhautrande in einer meridionalen Ebene durch die Hornhaut und Iris, führt dann v. Weckers Scherenpinzette ein und spaltet das Diaphragma in der gewünschten Ausdehnung. Der Hornhautschnitt kann sehr klein sein, man verliert keinen Glaskörper und angeblich fast kein Kammerwasser. Die Irisschere wird so eingebracht, daß die Ebene ihrer Blätter senkrecht zur Iris steht, sie also nicht erst geneigt zu werden braucht.

Ein gleiches Verfahren hat auch Milles[3]) empfohlen, der den Hornhautschnitt bei der Iridotomie „in radiärer Richtung" anlegt.

II. Iridotomie mit Diszissionsmessern und ähnlichen Werkzeugen.

Das Verfahren von Cheselden und Heuermann ward, wie schon erwähnt, von v. Graefe wieder aufgegriffen. Doch vermochte es auch danach nicht recht durchzudringen. Erst viel später wandten sich ihm wieder einige Operateure zu.

Gayet[4]) setzte das Linearmesser am äußeren Rande der Hornhaut so auf, daß es mit seiner Fläche senkrecht auf der Hornhautgrundfläche stand. Er durchstach Hornhaut und Iris, ging wagrecht hinter der Iris weiter, wobei er auf einen dem Einstichspunkte symmetrisch gelegenen Punkt zusteuerte, stach die Iris dort von hinten nach vorn durch und vollendete den Schnitt in der Iris mit sägeförmigen Zügen, ohne die Öffnung in der Hornhaut zu vergrößern.

Scherk[5]) hat die Gründe, die gegen die v. Wecker ursprünglich angegebene Art der Iridotomie (double) sprächen, auseinandergesetzt. Man erhalte infolge der Ein-

---

[1]) v. Wecker, De l'iridotomie. Annal. d'ocul., 1873, sept.-oct.

[2]) Nicati, Procédé d'iridotomie. Arch. d'ophtalm., 1883, III, pag. 403.

[3]) Milles, Iridotomy. Roy. ophthalm. Rep., 1882, X, part III, pag. 388.

[4]) Gayet, Nouveau procédé d'iridotomie dans les cas de cataracte secondaire. Congr. de Rheims, Progr. méd., 1880, Nr. 35. (Nach dem Referate bei Nicati, Arch. d'ophtalm., 1883, III, pag. 403.)

[5]) Scherk, Iridotomie und Diszission. Klin. Monatsbl. f. Augenheilk., 1883, XXI, S. 315 ff.

schneidung der Iris mit dem Messer mit Hemmleisten häufig eine so starke Blutung, daß die Anlegung des Scherenschnittes sehr erschwert werde; auch könne es bei verflüssigtem Glaskörper hierbei zu starkem Glaskörperverlust und Zusammensinken des Auges kommen, so daß deshalb die Operation nicht zu vollenden sei. Überhaupt sei an sich der Einwand nicht unberechtigt, daß eine Operationsmethode nicht die praktischeste sein könne, die eine stark gespannte, wie zum Durchtrennen geschaffene Membran gewissermaßen mit Vorbedacht und künstlich schlaff macht, um sie so erst zu durchschneiden.

Das führte Scherk zu dem Gedanken, wie Heuermann u. a. die Hornhaut mit einem nadelartigen Messer zu durchbohren, das Diaphragma damit, also ohne Abfluß von Kammerwasser und Glaskörper zu durchtrennen, somit die Operation ohne wesentliche Beeinträchtigung des Binnendruckes zu verrichten.

Er baute deshalb ein Messerchen, das ähnlich wie eine Diszissionsnadel geformt war, mit myrtenblattförmiger Klinge, aber durch einen am Griffe angebrachten Hebel in sägende Bewegung versetzt werden konnte. Damit sollten Zerrungen der Membran möglichst verhindert werden.

Für die Aseptik ist aber ein derartiges Werkzeug zu kompliziert. Knapps Diszissionsmesserchen (Fig. 18*a*, Bd. I, S. 13) leistet übrigens in geeigneten Fällen dieselben Dienste: es stopft die Wunde und schneidet vorzüglich, wenn es entsprechend gehandhabt wird. Ebenso kann übrigens auch ein doppelt (also auch am Rücken) geschliffenes Linearmesser verwendet werden.

Schon vor Scherk hat Sichel[1]) zur Ausführung der Iridotomie ein Messerchen angegeben, das einer Diszissionsnadel gleicht, dessen Klinge jedoch die Gestalt eines kleinen Zehenderschen Starmessers hat. Er fand an v. Weckers Verfahren hauptsächlich nachteilig, daß eine verhältnismäßig große Hornhautwunde gesetzt werde, was Abfluß des Kammerwassers und auch des Glaskörpers zur Folge habe. Die Iris werde beim Schnitt mit einer Schere überdies gequetscht.

v. Wecker[2]) bemerkt diesen Einwänden gegenüber wohl mit Recht, daß bei ausgesprochener Schwartenbildung eine zu starke Zerrung der Gebilde des Iriswinkels bei Gebrauch von nadelförmigen Werkzeugen ausgeübt werde, daß es sich dabei doch mehr um ein Reißen als um ein Schneiden handle und daß bei Gebrauch der Schere von einer Quetschung des Gewebes, die entzündungserregend wirken könnte, keine Rede sein könne. Gegen allfällige Blutungen sei aber gerade die leichte Quetschung, wie sie die Schere mit sich bringt, vorteilhafter als die Messerschnitte oder gar Risse. Gerade die Möglichkeit, in der Iris streng zu lokalisieren, habe der Iridotomie mit der Schere so schnelle Verbreitung verschafft.

Natürlich gibt er gern zu, daß dort, wo die Zerrung der Gebilde sehr geringfügig ist, wo das Messer sehr dünne und gut gespannte Gebilde zu durchtrennen habe (eingeklemmte Kapselzipfel, durch Zug atrophische Iristeile), das Verfahren mit dem Messer Vorteile habe, die in größerer Leichtigkeit der Ausführung und geringerer Gefahr des Glaskörperverlustes bestünden.

Sicher ist, daß dickere Schwarten von keinem nadelartigen Messer durchschnitten werden; es spießt sich in ihnen die Spitze, aber dann geht es nicht weiter. Außerdem kann man gegen alle diese Eingriffe dieselben Einwände erheben wie gegen die Diszission des Nachstares mit nadelartigen Werkzeugen. Davon soll dort gehandelt werden. Ihre Berechtigung will ich damit jedoch nicht nach jeder Richtung zugeben.

---

[1]) Sichel, Zur Iridotomie. Klin. Monatsbl. f. Augenheilk., 1877, XV, S. 273.

[2]) v. Wecker, Iridotomie mit Schere oder Messer. Klin. Monatsbl. f. Augenheilk., 1877, XV, S. 392.

[Als „zweizeitigen Kreuzschnitt zur Iris- und Kapselzerschneidung" empfiehlt Hirschberg[1]) folgendes Verfahren: Zuerst wird mit dem Knappschen Diszissionsmesser oder dem Graefemesser ein wagrechter, einige Zeit nachher ein senkrechter Schnitt durch die Iris-Kapselschwarte angelegt.

In Fällen, in denen die Vorderkammer ganz aufgehoben ist, geht Höderath[2]) so vor, daß er der Stelle gegenüber, wo die Irisöffnung angelegt werden soll, 1 *mm* vom Hornhautrande entfernt mit der Lanze in der Richtung nach der Mitte des Augapfels einsticht; durch die etwa 3 *mm* lange Wunde führt er eine Spatel und auf dieser ein 1 *mm* breites Graefemesser in den Kammerwinkel vor, entfernt die Spatel, kehrt die Schneide des Messers nach hinten und schneidet in sägenden Zügen das Diaphragma bis zum Anstichspunkte durch. Ich kann nicht finden, daß dies Verfahren gegenüber der viel einfacheren Diszission mittelst sägeförmiger Züge eines durch die Hornhaut und Irisschwarte eingestochenen Graefemessers, wie sie im folgenden von Czermak beschrieben wurde, irgendwelche Vorteile darbiete.]

Am besten scheinen für eine Iridotomie mit der Messernadel oder dem (doppelschneidigen) Linearmesser jene Fälle geeignet zu sein, wo nach der Staroperation Einheilung beider Kolobomschenkel oder des ganzen der Narbe entsprechenden Irissektors besteht. Damit ist starke Aufwärtszerrung des ganzen unteren Iristeiles verbunden, so daß die Pupille nur eine ganz schmale, mehr weniger halbmondförmige Spalte bildet, die an die Narbe grenzt und vom oberen Lide bedeckt wird. Wenn die Pupille frei oder nur von einer sehr zarten Verschlußhaut bedeckt ist, sticht man die Messernadel oder das Linearmesser unterhalb der Hornhautmitte, etwa an der Grenze des mittleren und unteren Hornhautdrittels im lotrechten Meridian ein. Man schiebt die Spitze in die Pupille, von unten nach oben vordringend, so daß sie dicht über dem bogenförmig ausgespannten, unteren Pupillenrande eintritt. Dann schneidet man mit sägenden Zügen, indem man dabei den Griff des Werkzeuges immer mehr hebt, senkrecht auf den Sphinkter, also lotrecht nach abwärts das zwischen seinen beiden Befestigungspunkten straff ausgespannte Diaphragma ein, und zwar so tief, daß das Ende des Spaltes etwas tiefer zu liegen kommt als der Hornhautpol. Der Spalt klafft in Gestalt eines V auf. Die Klinge des Messers muß natürlich schon beim Einstich so gehalten werden, daß ihre Flächen lotrecht stehen.

Es darf während des Schnittes das Kammerwasser nicht abfließen. Geschieht das, dann muß man das Instrument herausziehen und die Ope-

---

[1]) Hirschberg, Über zweizeitigen Kreuzschnitt zur Iris- und Kapselzerschneidung. Zentralbl. f. prakt. Augenheilk., 1905, November.

[2]) Höderath, Ein neues Iridotomieverfahren. Klin. Monatsbl. f. Augenheilk., 1904, XLII, II, S. 130.

ration abbrechen. Denn die Möglichkeit, weiter zu schneiden, hört dann völlig auf. Man kann aber die Operation nach einigen Tagen leicht wiederholen.

[*III. Transfixio iridis.*

Eine besondere Art der Iridotomie wurde von E. Fuchs[1]) angegeben zur wenigstens vorübergehenden Beseitigung der Drucksteigerung zufolge Vortreibung der Iris bei ringförmiger Verwachsung des Pupillarrandes mit der Linsenkapsel (Seclusio pupillae). Durch die gebildeten Lücken der Iris kann die hinter der Iris angesammelte Flüssigkeit in die Vorderkammer abfließen, die Drucksteigerung geht zurück, die Vorderkammer wird normal tief; sollten die kleinen Wunden sich schließen, so kann jedenfalls viel leichter und schmerzloser nachher die Iridektomie ausgeführt werden. Aus den bisher darüber vorliegenden Berichten[2]) läßt sich die Brauchbarkeit des kleinen Eingriffes zur Genüge ersehen.

Ausführung der Transfixio iridis von E. Fuchs.

Ein Graefesches Starmesser wird nahe dem lateralen Hornhautrande in die Vorderkammer ein- und durch die vorgetriebene Iris durch bis zum medialen Hornhautrande durchgeführt und dann wieder zurückgezogen.

Die kleine Operation wird in Lokalanästhesie (Kokain-Adrenalineinträufelung) ausgeführt. Nach Einlegen des Sperrelevateurs wird ein nicht zu schmales Graefemesser 1—2 *mm* nach innen vom lateralen Hornhautrande im horizontalen Meridian der Kornea, die Klinge parallel zur Irisebene eingestochen, durch die laterale, buckelförmige Vorwölbung der Iris durchgeführt, vor der Pupillarebene durch das Pupillenbereich und dann wieder durch den medialen Irisbuckel geführt und die Kornea medial an symmetrischer Stelle kontrapunktiert; das Messer wird hierbei nur so weit vorgeschoben, bis der mediale Irisbuckel von der ganzen Messerbreite durchtrennt ist (Fig. 26). Beim Zurückziehen des Messers, mitunter schon

Fig. 26.
Transfixio iridis von E. Fuchs.

[1]) E. Fuchs, Über Transfixion der Iris. Ber. der 25. Versamml. der ophthalm. Gesellschaft Heidelberg 1896, S. 179.

[2]) Aschheim, Die Transfixion der Iris. Arch. f. Augenheilk., 1898, XXXVII, S. 117. — Polatti, Sulla trasfissione dell'iride. Ann. di Ottalmol., 1905, XXXIV, pag. 757.

bei Vollendung der ersten Durchschneidung der Iris sinkt dieselbe zurück; geschieht dies schon während der Operation, so kann unter Umständen nur eine einzige Lücke in der Iris angelegt werden, doch ergibt auch diese den beabsichtigten Erfolg.

Verband über das operierte Auge für 24 Stunden.

Anzeigen und Würdigung der Operation. Da die kleinen Schnitte senkrecht zum Verlaufe der Irisgefäße gerichtet sind, so klaffen sie stark auf; mitunter werden auch je zwei Schnitte zu einem Lappenschnitt zusammenfließen. Nur selten erfolgt eine etwas stärkere Blutung in die Vorderkammer, in den meisten Fällen ist nach wenigen Stunden die Drucksteigerung dauernd beseitigt, der Augapfel abgeblaßt. Nur nach stärkeren Blutergüssen oder zufolge eines Nachschubes der Iritis schließen sich die Iriswunden, die Iris beginnt sich wieder vorzubauchen und es muß Iridektomie nachgeschickt werden.

Die Operation ist angezeigt: 1. Bei allen Fällen von Vorbauchung der Iris nach ringförmiger hinterer Synechie, insbesondere wenn schon Sekundärglaukom eingetreten, da hier die Iridektomie wegen der Brüchigkeit des Irisgewebes, wegen der heftigen Blutung aus den durchschnittenen Irisgefäßen und wegen der Gefahr eines Nachschubes der Iritis eine nicht günstige Voraussage gibt. Im allgemeinen empfiehlt es sich, nachdem der Augapfel abgeblaßt ist, doch die Iridektomie nachzuschicken, die dann wesentlich leichter auszuführen ist, weniger Schmerz verursacht, also in Lokalanästhesie ausgeführt werden kann, und eine viel bessere Prognose gibt, als wenn sie bei bestehender Drucksteigerung vorgenommen wird.

2. Bei Fällen von Vortreibung der Iris nach Staroperation mit nachfolgender Verziehung der durch Nachstar verschlossenen Pupille. Hier hat die Transfixion, die natürlich nur einmal den total vorgewölbten Buckel durchdringt, oft auch genügenden optischen Effekt.]

IV. Iritoektomie und Iritodialyse.

Ausführung der Iritoektomie nach v. Wecker.[1])

(Ausschneidung von Irisschwarten, Irislappenschnitt.)

1. Verfahren.

Es wird ein Hornhautschnitt und ein damit paralleler Irisschnitt angelegt, danach ein dreieckiges Stück des Diaphragmas durch zwei Schnitte ausgeschnitten, die von den Ecken des Lanzenschnittes zur Mitte des Diaphragmas konvergieren.

---

[1]) v. Wecker, De la combinaison de l'iritomie avec l'excision et l'arrachement de l'iris, Irito-ectomie et Irito-dialyse. Ann. d'ocul., 1879, LXXII, pag. 137. -- Derselbe, Chir. oculaire, 1879, pag. 126.

Der Schnitt in der Hornhaut und Iris wird mit der krummen Lanze oder mit dem couteau à arrêt von v. Wecker ausgeführt. Man sticht neben der Hornhautnarbe zu ihr parallel ein, bis der Schnitt eine genügende Länge hat (6—8 *mm*), zieht dann die Lanze so weit zurück, daß nur mehr ihre Spitze die periphere Wundlippe niederdrückt, läßt das Kammerwasser ablaufen und stößt sie danach wieder so vor, daß sie hierbei dicht neben der inneren Hornhautwundöffnung das Diaphragma durchbohrt.[1])

So erhält man darin einen der Hornhautwunde parallelen Schlitz (Fig. 27 *a b*).

Man geht dann zuerst an dem einen Wundwinkel mit der Irisschere ein, schiebt sie mit dem hinteren Blatte durch den hergestellten Schlitz hinters Diaphragma, und zwar nach unten und gegen die Mitte hin vor. So wird der erste Schnitt angelegt. Hierauf geht man im anderen Wundwinkel ein und verrichtet den zweiten Diaphragmaschnitt in einer zum zentralen Ende des ersten konvergierenden Richtung. Dabei muß der Irislappen oft an seiner durch den ersten Schnitt entstandenen Ecke mit einer kräftigen Irispinzette (Pinzette von Fischer-Arlt) festgehalten und angespannt werden. Es wird somit ein gleichschenkeliges Dreieck aus dem Diaphragma (Iris und entzündliche Schwarte) umschnitten, dessen Basis der Lanzenschnitt ist. Seine Spitze soll etwas tiefer liegen als der Mittelpunkt der Hornhaut.

Fig. 27.

Iritoektomie (1. Verfahren). *a b* Hornhaut-Irisschnitt; *a d, b d* Irisschnitte.

Dieser Lappen wird entweder durch die geschlossenen Blätter der Irisschere mitgenommen oder nachträglich mit einer gewöhnlichen Irispinzette hervorgezogen.

2. Verfahren.

Es wird mit dem Linearmesser ein peripherer Hornhaut- und Irislappenschnitt angelegt, hierauf durch zwei zur verlagerten Pupille konvergierende Schnitte im Diaphragma ein dreieckiger Lappen entfernt.

War vorher z. B. eine Extraktion nach oben gemacht worden und ist die Pupille und ein allfälliges Kolobom ganz nach oben verlagert und durch eine dicke Schwarte verschlossen, die Irishinterfläche ebenso von dicken Auflagerungen bedeckt (man weiß das oft von vorangegangenen, vergeblichen Iridotomien her), dann wird der Schnitt nach unten angelegt. Er soll 1—2 Millimeter nach innen vom Hornhautrande liegen. Ist man beim Einstich mit der Spitze des Linearmessers in die vordere Kammer gelangt, dann dreht man das Messer ein wenig um seine Achse, um das

[1]) Wie bei v. Weckers ursprünglicher „Iridotomie double".

Kammerwasser abfließen zu lassen, dann stößt man es durch die Iris und führt es wagrecht hinter dieser bis zum Ausstichspunkte, der symmetrisch zum Einstichspunkte zu legen ist. Bei der Vollendung des Schnittes, der mit sägenden Bewegungen vorsichtig ausgeführt wird, entsteht also auch ein bogenförmiger Iris-(lappen-)schnitt (Fig. 28).

Fig. 28.
Iritoektomie (2. Verfahren).

Danach geht man, wie bei dem ersten Verfahren geschildert, mit den Blättern der Irisschere ein und führt zwei Schnitte, die von den Wundwinkeln ausgehend zur verwachsenen Pupille konvergieren und so ein sehr großes Dreieck umschneiden.

Der Lappen wird wie beim 1. Verfahren entfernt.

Bei dem Versuche, die Scherenpinzette zu gebrauchen, kann sich herausstellen, daß die Schwarten so dick sind, daß es nicht gelingt, sie mit diesem Werkzeug zu durchtrennen.

Es gelingt einem das nur zuweilen mit einer starken geraden Schere. Doch ist dieser Vorgang häufig wegen der Breite der Scherenblätter, die sich ja senkrecht zur Wunde stellen und öffnen müssen, recht schwierig und mit arger Quetschung der Wunde, Zerrung des ganzen Augapfels, auch starkem Glaskörperverluste verbunden. Man greife deshalb in solchen Fällen lieber zu der von v. Arlt benützten Kneifzange für Irisschwarten (Fig. 72, Bd. I, S. 34). Man geht mit ihrer schnabelartigen Spitze geschlossen durch die Hornhautwunde, öffnet sie hierauf ein wenig, schiebt dann das schneidende Blatt unters Diaphragma, das gefensterte in die vordere Kammer genügend weit vor und kneift dann unter kräftigem Schlusse der Griffe ein Stück des Diaphragmas heraus.

In Fällen, wo man schon von vornherein erwartet oder weiß, daß das Diaphragma für die Irisschere zu derb sein wird, lege man den Hornhautschnitt, wenn tunlich, nach oben an, damit die Spalte teilweise vom oberen Lide gedeckt werde.

Ähnliche Kneifzangen sind von Krüger[1]) und von Howe[2]) angewandt worden.

Abadie[3]), der bei der Ausführung von v. Weckers Iritoektomie auf Schwierigkeiten stieß, empfiehlt folgendes Verfahren:

Man macht gleichzeitig mit zwei sehr gut schneidenden Lanzenmessern zwei 4—5 *mm* lange Schnitte, den einen am oberen, den anderen am unteren Hornhautrande. Dann geht man durch die Mitte des unteren mit einer Scherenpinzette ein, die ein spitzes Blatt hat, bohrt das spitze Blatt durch das Diaphragma, etwa der Mitte der Wunde entsprechend, schiebt es vor und durchtrennt das Diaphragma mit zwei nach unten konvergierenden, an der Einbohrungsstelle des Scherenblattes zusammentreffenden Schnitten. Es entsteht so ein V förmiger Lappen. Man führt nun durch den oberen Hornhautschnitt eine gezähnelte Pinzette ein, zieht den Lappen vor die Wunde und trägt ihn vollständig mit der Schere ab. So erhält man eine große, dreieckige Pupille.

---

[1]) Krüger, Über Iridotomie. Bericht der Versammlung der ophthalm. Gesellschaft Heidelberg; Klin. Monatsbl. f. Augenheilk., 1874, S. 429—432.

[2]) Howe, On a method of opening closed pupil after operations for cataract. Transact. of the int. med. Congr., 7. Sess., London 1881, III, pag. 129.

[3]) Abadie, De l'irido-ectomie, nouveau procédé opératoire. Annal. d'ocul., 1888, XCIX, pag. 261.

Anzeigen. In Fällen, wo nach zufälliger oder operativer Entfernung der Linse eine nachfolgende Entzündung zum Verschlusse der Pupille und eines allfälligen Koloboms mit oder ohne Verlagerung der Iristeile gegen die Narbe hin geführt hat, wo aber das Retraktionsvermögen der Iris stark gelitten hat oder hinter ihr derbe Schwarten liegen, ist nicht die Iridotomie, sondern die Iritoektomie angezeigt.

Mehr weniger deutliche Abflachung der Kammer bei starkem Hinaufgezogensein der Pupille gegen die Narbe, atrophische Beschaffenheit der Iris, Weichersein des Augapfels mit Abflachung der Hornhaut oder leichtem Eingezogensein der Narbe werden darauf hinweisen, daß sich solche derbe Schwarten hinter der Iris befinden. In vielen Fällen wird man diesen Zustand von früher versuchten, doch vergeblichen Iridotomien her als vorhanden kennen.

Würdigung der Operation. Meist ist bei stark atrophischem Gewebe der Iris die Blutung und die auf den Eingriff folgende Reaktion sehr gering, ja es ist merkwürdig, wie gut derartige Augen solche eingreifende Operationen mitunter ertragen. Dementsprechend wird der rein optische Erfolg der Operation, d. h. die Herstellung eines durchsichtigen Koloboms, oft gut erreicht. Leider ist trotzdem der Seherfolg meist recht ungenügend, häufig auch Null, weil die trübe Beschaffenheit des Glaskörpers und ausgedehnte Entartung der Netzhaut und des Sehnerven trotz vorhandenen Schloches keine bessere Sehschärfe zulassen. Daß der Operation, wie jeder anderen optischen Operation, eine genaue Funktionsprüfung vorangehen muß, ist selbstverständlich. Aber auch wenn diese gut bestanden wird, haben wir, eben wegen des Zustandes, in dem sich der ganze Augapfel befindet, keine Sicherheit dafür, daß das Auge nach der Operation besser sieht als vorher.

Ausführung der Iritodialysis nach v. Wecker.[1])

Einschnitt mit der Lanze an der Grenze der noch erhaltenen Kammer durch die Hornhaut in ihrem mittleren Teile und gleich auch durch die Iris. Von den Enden des Irisschnittes werden zwei divergierende Schnitte im Diaphragma bis zum Hornhautrande geführt; schließlich Ausreißung des umschnittenen vierseitigen Lappens.

Der Hornhautschnitt wird mit der krummen Lanze (oder v. Weckers Lanze mit Hemmleisten) ausgeführt, und zwar an der Grenze des noch erhaltenen Kammerteiles, also meist in den mittleren Teilen der Hornhaut

[1]) v. Wecker, De la combinaison de l'iritomie avec excision et l'arrachement de l'iris, Irito-ectomie et Iritodialyse. Annal. d'ocul., 1879, LXXXII, pag. 137.

(vgl. Fig. 29). Sobald der Schnitt 5—6 *mm* lang ist, zieht man die Klinge etwas zurück, läßt das Kammerwasser abfließen und stößt es dann durch die Iris wieder vor. Danach führt man mit der Scherenpinzette in der schon wiederholt angegebenen Weise von den Enden des Irisschnittes je einen radiär laufenden Schnitt (*fh* und *eg* in der Fig. 29) bis zum Irisansatz und erhält so einen vierseitigen Lappen. Dieser Lappen wird hierauf mit einer kräftigen geraden Irispinzette gefaßt und von seinem Ansatz durch stetig wachsenden Zug abgelöst, was meist ohne gefährliche Zerrung am Ziliarkörper gelingt, wenn nur die beiden Speichenschnitte (*eg* und *fh*) genau bis zum ziliaren Ansatze der Iris geführt worden sind.

Fig. 29.
Iritodialysis nach v. Wecker.
ab Hornhautschnitt; *fe, fh, eg* Irisschnitte.

Anzeigen. Dieses Verfahren ist für jene schweren Fälle geeignet, wo sich Vortreibung und umschriebene Anheftung des Diaphragmas an die hintere Hornhautfläche eingestellt hat, was besonders dann beobachtet wird, wenn schon vergebliche Versuche, eine Pupille durch Iridektomie, Iridotomie u. dgl. herzustellen, vorangegangen sind.

Bei einer Iritoektomie nach dem 2. Verfahren hätte man in solchen Fällen die größten Schwierigkeiten.

So aber gelingt es in verzweifelten Fällen zuweilen noch, eine recht große Pupille zu erhalten.

V. Irido- und Sphincter-(oder Kore-)lysis anterior.

(Ablösung der Iris oder des Sphinkters von Hornhautnarben.)

Im Gefolge von Einheilungen der Iris in die Hornhaut oder in die Hornhaut-Lederhautgrenze sieht man öfters verschiedene Störungen auftreten: Drucksteigerung, allmählich zunehmende Schwachsichtigkeit, Reizzustände und Schmerzen, Abnahme der Ausdauer bei der Nahearbeit oder auch schwere, eitrige Entzündungen. Es betrifft das alles freilich öfters die vorgewölbten Nerven, kann aber auch bei recht flach aussehenden vorkommen.

Es war daher, wenn man auch in der Erklärung dieser Folgeerscheinungen früher nicht immer das Richtige traf, sondern geneigt war, alles lediglich auf die mechanische Zerrung des Ziliarkörpers und der Iris zurückzuführen, stets das Bestreben vorhanden, diese Anheftungen der Iris wieder zu lösen. Denn man beobachtete oft, daß dann die Folgeerscheinungen ausblieben oder sich wieder zurückbildeten.

Wenn wir nun auch heute viele dieser Folgen nicht mehr auf die Zerrung der Iris als Ursache beziehen können, so ist doch kein Zweifel vorhanden, daß mit der Beseitigung des Zusammenhanges der Iris mit der

Narbe oft Umstände beseitigt werden, die bei der Entstehung der sogenannten Folgezustände mit im Spiele sind, und daß so die kausale Verkettung durchbrochen wird. So ist es ja ersichtlich, daß in dem Falle von sogenannten Wandernarben[1]) gerade der Zusammenhang der Iris mit der Narbe das rasche Übergreifen der eitrigen Entzündung und das Eindringen der Mikroorganismen in die Binnenteile des Augapfels verschuldet. Eine sich nach Lösung dieser Verbindung in der Narbe einstellende Entzündung kann meist als viel weniger gefährlich betrachtet werden.[2])

Dabei ist ferner noch zu berücksichtigen, daß die lockere, lakunäre Beschaffenheit der Narbe nach Lösung des Zusammenhanges einem festeren Gefüge Platz machen kann, zumal bei nicht zu langem Bestande, was dann wiederum die Gefahr eitriger Infiltration solcher Narben wesentlich vermindern muß.

Da man nun im Einzelfalle nicht mit Sicherheit das Auftreten solcher und anderer übler Zufälle in späterer Zeit ausschließen kann, so empfiehlt es sich, die Ablösung der Iris in jenen Fällen zu versuchen, wo die Verhältnisse einen Erfolg versprechen.

Ein Teil der Folgeerscheinungen dürfte in Zusammenhang mit der Zerrung der Iris und des Ziliarkörpers stehen, so z. B. die leichte Ermüdbarkeit der Akkommodation in solchen Augen.

Die Eingriffe bessern mitunter auch die optischen Verhältnisse des Auges (Normalisierung der Hornhautwölbung, Freiwerden der Pupille). Oft wird allerdings auch noch später ein dahin zielender Eingriff vorzunehmen sein (Tätowage, Narbenausschneidung, Iridektomie).

Vielfach wurde bei diesen Zuständen zur Befreiung der Iris die Iridektomie geübt, so z. B. von Zehender[3]), der eine doppelte kleine Iridektomie anlegte, oder es wurde bei aus anderem Grunde nötiger Iridektomie (Drucksteigerung) ein Einschnitt mit der Lanze in die Synechie oder überhaupt nur eine solche Iridotomie mit der Lanze (v. Arlt[4]) gemacht.

Wir besprechen im folgenden nur jene Operationsverfahren, die ganz eigens zu dem Zwecke angegeben und geübt wurden, die Synechie zu durchtrennen.

---

[1]) Leber, Über die intrazellularen Lücken des vorderen Hornhautepithels usw. Arch. f. Ophthalm., 1878, XXIV, 1, S. 284. — Wagenmann, Über die von Operationsnarben und vernarbten Irisvorfällen ausgehende Glaskörpereiterung. Arch. f. Ophthalm., 1889, XXXV, 4, S. 116.

[2]) Ich weiß sehr wohl, daß auch von Narben, die nicht gerade mit dem Uvealtraktus zusammenhängen, solche Eiterungen ausgehen können; der Zusammenhang kann auch mit dem Glaskörper, der Linsenkapsel oder der Netzhaut bestehen. Doch sind derartige Fälle seltener.

[3]) Zehender, Über periphere Irisvorfälle. Ber. über d. XIV. Vers. d. ophthalm. Gesellschaft Heidelberg, 1882, S. 114.

[4]) v. Arlt, Operationslehre, S. 341.

Bowman[1]) machte einen kleinen Einschnitt in der Hornhaut und ging dann mit einem stumpf endenden Tränenröhrchenmesser ein, um die Irisschenkel an der Narbe zu durchtrennen, indem er das Messer gegen die Hornhaut drückte.

E. Meyer[2]) versuchte vordere Synechien dadurch abzutrennen, daß er durch eine Hornhautwunde mit einer kleinen hakenförmigen Sichel einging und die Irisschenkel dadurch zerschnitt, daß er vom Kornealrand gegen die Pupille hin schnitt. Es mußte also zwischen Iris und Kornea im Meridian der Synechie ein Zwischenraum vorhanden sein.

Kerschbaumer soll nach Schulek (a. a. O.) so vorgegangen sein, daß er ein Linearmesser vor die Iris führte und die Irisschenkel von der Rückseite der Narbe abschnitt, ja womöglich die ganze Irisfläche ablöste.

W. Lang[3]) trennt vordere Synechien, die zwar breit sind, jedoch nicht die ganze Breite der Iris einnehmen, so daß ein Instrument zwischen der Iris und der Hornhautperipherie durchgeführt werden kann, indem er zwei Messernadeln benützt. Das eine ist Knapps Diszissionsmesserchen (Fig. 18*a*, Bd. I, S. 13), das andere ein ähnliches Messer, nur mit abgerundeter Spitze.

Der Augapfel wird in dem Meridian, wo die Synechie sitzt, festgehalten, das spitze Messerchen durch die Hornhaut an einem von der Anheftung möglichst entfernten Punkte eingestochen, der so liegt, daß das stumpfe Messer hernach durch diese Einstichsöffnung leicht zwischen Iris und Hornhaut neben der Anheftung durchgeführt werden kann. Wenn das stumpfe Messer, während es gegen die Anheftung gedrückt wird, auch gezogen wird, so schneidet man die Iris leicht ein.

Die scharfe Nadel muß flach durch die Hornhaut gestochen werden, damit das Kammerwasser beim Herausziehen nicht abfließe. Um den Einstichspunkt der scharfen Nadel mit der stumpfen wieder zu finden, muß man irgend einen Punkt der Iris als Marke im Gedächtnis behalten.

Abadie[4]) trennt die Iris von der Narbe in Fällen von randständigem Partialstaphylom so, daß er mit einem Linearmesser in der Nähe der Narbe einsticht, die Klinge zwischen Iris und Hornhaut durch die erhaltene Kammer führt und an einem symmetrischen Punkte aussticht. Mit sägenden Zügen schneidet er dann parallel mit der Grundfläche des Staphyloms gegen den Hornhautrand, läßt jedoch ganz zum Schlusse eine schmale Brücke des oberflächlichen Gewebes, fast nur aus Bindehaut bestehend, übrig. Der umschnittene, aus dem Staphylom und einem schmalen

---

[1]) Bowman, Report of the fourth intern. ophth. congr. London 1873. (Nach Schulek, Ungar. Beiträge zur Augenhk., 1895, zitiert.)

[2]) E. Meyer, Handbuch der Augenheilkunde. Berlin 1883 (3. Aufl.), S. 108 (zitiert nach Schulek, a. a. O.).

[3]) W. Lang, The division of anterior synechia. Ophthalm. Hosp. Rep., 1889, Vol. XII, pag. 356

[4]) Abadie, Traitement du staphylôme partiel et progressiv-Staphylotomie. Annal. d'ocul. 1885, XCIII, pag. 5.

Saume bestehende Lappen hängt somit nur noch durch zwei Brücken mit der Nachbarschaft zusammen, zentral durch eine breitere, zwischen Ein- und Ausstich liegend, peripher durch eine ganz schmale.

Die Iris soll dabei ringsum von dem Rande des Staphyloms abgeschnitten sein und zieht sich, da sie ja in einem Zustande starker Anspannung war, vom Wundrande allseitig zurück.

Doch gelingt das nicht immer, wenigstens nicht immer vollständig. Dort, wo die Schnittlinie zu nahe an die Narbe kommt und deshalb, wegen der flachen Lage der Schnittebene, die innere Wundöffnung ins Narbengewebe fällt, wird die Iris nicht vom Narbengewebe abgetrennt. Es wird die den Irisrand tragende Narbenpartie zum zentralen Rand der peripheren Wundlippe, und da diese ja mit der zentralen wieder verwächst, so muß dort die Anheftung fortbestehen. Es kann das schon ganz am Beginn der beiden Schnitthälften der Fall sein, wenn der Ein- und Ausstich zu nahe am Narbengewebe liegen.

Wenn nicht der ganze Pupillarrand ins Staphylom eingeheilt war, dann vergrößert sich nach dieser Operation die Pupille wesentlich infolge der Ablösung des Sphinkters, so daß eine spätere Iridektomie unnötig ist. Es ist das zugleich ein Zeichen, daß der Schnitt in der gewünschten Weise, wenigstens in seinen zentralen Teilen, gelungen ist.

Wo der Sphinkter ganz eingeheilt und durch die starke Vorwärtszerrung der Iris kein genügender Raum zwischen der Iris und der Hornhaut zentralwärts vom Staphylom ist, durch den das Messer geführt werden könnte, dort sticht Abadie sofort nach dem Einstiche auch durch die Iris, führt das Messer flach durch die hintere Kammer und sticht symmetrisch zum Einstichspunkte durch Iris und Hornhaut wieder aus (Fig. 30). Dann bleibt nach Vollendung des Schnittes eine mittlere Irisbrücke stehen, während sich die beiden Seitenteile zurückziehen, und es muß später eine Iridektomie gemacht werden, um den mittleren Irislappen frei und eine Pupille zu bekommen.



Fig. 30.
Staphylotomie nach Abadie.

Nach dieser Operation stellt sich die normale Tiefe der Kammer wieder her und die Hornhaut nimmt wieder ihre regelmäßige Krümmung an.

Abadie empfiehlt dieses Verfahren auch bei anderen Narben mit vorderer Synechie, wenn diese ausgebreitet oder sehr peripher gelegen ist.

Schulek[1]) gab zur Ablösung der Iris von Hornhautnarben zuerst die Sphincterotomia pupillaris an. Er gebrauchte dazu eine Messer-

[1]) Schulek, Orvosi Hetilap „Szemészet", 1874, Nr. 2, 3 u. 4 und Ungar. Beiträge zur Augenheilk., 1895, Wien, bei Deuticke.

nadel, deren Klinge 1—1·5 *mm* breit und 3 *mm* lang war. Der Schaft verlief gerade in den Rücken der Klinge, die Schneide war konvex und stand bauchig vor. Er stach durch die Hornhaut so ein, daß er die Klinge flach unter den zur Hornhaut hingezogenen Sphinkterschenkel führen und diesen sodann, nachdem er die Schneide gegen die Hornhaut gedreht hatte, durchschneiden konnte. Um also den jenseitigen Schenkel zu durchtrennen, ging er mit der Klinge durch die Pupille hinter die Iris; um den diesseitigen zu durchschneiden, mußte die Klinge erst die Iris durchbohren. Schulek gab nun verschiedene Verfahren an, wie man entweder bloß einen Schenkel oder beide in einem Akte durchtrennen kann. Die Schnitte mußten im Irisgewebe senkrecht auf dem freien Rand der Iris liegen und nur ein Drittel der Irisbreite durchsetzen.

Später schlug er ein anderes Verfahren ein, das nicht wie das eben erwähnte den Nachteil hatte, daß leicht mit der noch vor der Irisdurchschneidung im Auge verbleibenden Spitze bei Abfluß des Kammerwassers oder Unruhe des Auges eine Verletzung der Linsenkapsel erzeugt werden kann. Es erinnert an das Verfahren von Abadie, unterscheidet sich aber dadurch, daß der Schnitt ganz im Narbengewebe liegt, weshalb das Messer anders eingestochen und durch die Kammer geführt werden muß, und dadurch, daß der Schnitt nur den Pupillenteil der Iris befreien soll, weshalb das Messer schon früher ausgeschnitten wird. Schulek nennt dies Verfahren Sphincterolysis anterior.[1]) Dieses Verfahren besteht nämlich darin, daß mit einem schmalen Linearmesser innerhalb des Narbenrandes flach und ungefähr tangential zum einen Sphinkterschenkel in die Kammer eingegangen wird, und zwar so tief, daß bei der folgenden Wendung der Klinge die Spitze nicht vor die Pupille, sondern jenseits davon vorbeigeht (Fig. 31); hierauf wird der Griff des Messers ungefähr um einen Winkel von 100—120° gedreht, so daß nun die Klinge beide Sphinkterschenkel kreuzt und die Klinge hierauf an einem dem Einstichspunkte symmetrischen Punkte auf der anderen Seite der Narbe in ihrem Rande ausgestochen (Fig. 31). Die Schneide muß dabei der Synechie zugewandt sein. Danach wird mit sägenden Zügen flach weitergeschnitten. Man hat hierbei

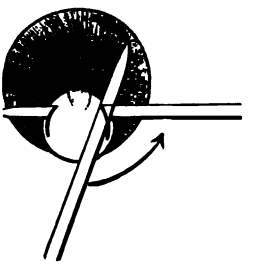

Fig. 31.

Sphincterolysis anterior nach Schulek. (Die Pfeile geben die Richtung an, wie das Messer aus der ersten Stellung in die zweite gebracht wird.)

[1]) Schulek, Über Sphincterolysis anterior. Vorgetragen in der ungar. Akademie der Wissensch., 1892, I, 18; Naturwissenschaftl. Abhandlungen, XXII, 3. Heft, S. 1—54; Orvosi Hetilap, „Szemészet", Nr. 1, 2 u. 3, und Ungar. Beiträge zur Augenheilk., 1895, S. 7. Wien, Deuticke.

zu trachten, daß die Klinge nicht genau in den Winkel, wo sich die Iris an die Hornhaut ansetzt, eindringt. Sie muß nämlich die Schenkel hinter ihrem Ansatzpunkte, also noch im freien Teile, etwas entfernt von jenem einschneiden und hierauf erst ins Narbengewebe eindringen. Flach, ja mitunter etwas abfallend gegen den Hornhautrand geführt, wird das Messer entweder ganz ausgeschnitten und so ein konvexer Narbenlappen gebildet oder, wenn schon während des Schneidens die Einschnitte in den Pupillarrand genügende Länge haben (ein Drittel der Irisbreite), das Messer vor Vollendung des Lappenschnittes schon herausgezogen, so daß eine Gewebsbrücke die Mitte des Lappenrandes mit der Hornhaut verbindet, also ähnlich wie bei v. Weckers Sklerotomie die Brücke in der Lederhaut.

[v. Wecker[1]) löst nach perforierenden Verletzungen der Kornea gebildete Adhäsionen der Iris in folgender Weise von der Kornea ab: Zwischen Rand der Narbe und Hornhautrand legt er mit der Lanze einen Schnitt in der Kornea an, der durch die Narbe halbiert wird. Beim Eindringen der Lanze bilden sich zwei Öffnungen in der Iris, durch die er nacheinander das eine Blatt der Weckerschere einschiebt, während das zweite in der Vorderkammer über der Iris liegt; mit je einem Schlage wird die Iris völlig von der Kornea abgetrennt. Besteht traumatische Katarakt, so soll die Iritomie bis zur Aufsaugung derselben aufgeschoben werden, falls sie nicht durch auftretende Drucksteigerung nötig wird.]

[Bajardi[2]) verwendet zur Lösung der vorderen Synechie bei stehender Vorderkammer ein gebogenes Messerchen, ebenso Scionti.[3])

Straub[4]) führt ein Taylormesser durch die Hornhautnarbe in die Vorderkammer ein und löst mit einem knieförmig gebogenen, am Ende stumpfen Messerchen die Synechie von der Narbe ab.]

Im Anschlusse hieran will ich noch eines Verfahrens gedenken, das Schulek angegeben hat, obgleich es nicht hierher zur Iridotomie gehört. Es handelt sich dabei um den Versuch einer Abschälung der mit einer Narbe verwachsenen Regenbogenhaut von der hinteren Fläche der Narbe. Schulek nennt das Apotomia iridis.[5])

Eigentlich handelt es sich um die Abschälung der hinteren Narbenschichten von den mittleren, denn von einer von der Narbe durchwegs gesonderten, mit ihr nur flächenförmig verwachsenen oder verfilzten Iris ist ja in solchen Fällen, die aus durch-

---

[1]) v. Wecker, L'Iritomie appliquée au dégagement de l'iris de la cornée. Annal. d'ocul., CXXII, pag. 141, und Die Iritomie als Verfahren, die Iris von der Kornea zu trennen. Klin. Monatsbl. f. Augenheilk., 1899, S. 425.

[2]) Bajardi, Sul distacco delle aderenze anteriori dell' iride. Ref. Jahresbericht f. Ophthalm., 1897, S. 467.

[3]) Scionti, Contributo allo studio nella synechiotomia anteriore. Ref. Jahresbericht f. Ophthalm., 1906, S. 332.

[4]) Straub, Einige kleine, knieförmig gebogene Messer etc. Klin. Monatsbl. f. Augenheilk., 1907, II, XLV, S. 162.

[5]) Schulek, Über Apotomia iridis. Vorgetragen in der Ungar. Akademie d. Wissenschaften, 1892, XII, 12 (Mathem. u. naturwissenschaftl. Berichte, XI, Heft 3—4, S. 148 bis S. 155); erschienen im Orvosi Hetilap, „Szemészet", 1893, Nr. 1, und Ungar. Beitäge zur Augenheilk., 1895, S. 19. Wien, Deuticke.

gebrochenen, größeren Hornhautgeschwüren, also aus Irisvorfällen hervorgehen, keine Rede. Denn das Narbengewebe entsteht ja größtenteils aus der Iris selbst, nämlich aus dem nicht bloß an ihrer Vorderfläche, sondern auch in ihrem Stroma selbst entstehenden Keimgewebe. Und darin geht die Irisstruktur größtenteils unter.

Schuleks Verfahren beruht nun darauf, daß, nachdem man ein Linearmesser so eingestochen hat wie zur Sphincterolysis anterior, beim Weiterschneiden die Oberfläche der Narbe eingedrückt wird. So werden durch den Messerzug bei entsprechendem Flächendruck eben die hinteren Narbenschichten, die seitlich mit der Iris zusammenhängen, abgeschält. Zum Eindrücken der Narbe bedient sich Schulek einer dreieckig gestalteten Glasplatte, die es ermöglicht, durch sie hindurch die Führung des Messers stets genau im Auge zu behalten.

Mir geht jede persönliche Erfahrung über dieses Verfahren ab, das in der Beschreibung etwas gekünstelt erscheint, und da auch von anderer Seite keine Berichte darüber vorliegen, so enthalte ich mich jeglichen Urteils über seinen Wert.

[Angeregt durch die von E. Fuchs geübte Behandlung der Hornhautfistel mittelst Trepanation der fisteltragenden Hornhautnarbe und totaler Keratoplastik (s. Bd. II, S. 101) hat M. Sachs[1]) ein Verfahren angegeben, das insbesondere bei randständigen vorderen Synechien und Verziehung der Pupille nach Irisprolaps durch Hornhautgeschwür sehr verwendbar ist. Das Leukom wird in jener Ausdehnung, in der die Iris adhärent ist, mit dem Hornhauttrepan ganz ausgeschnitten, mit der Hakenpinzette gefaßt, vorgezogen und die Iris abgelöst resp. in solcher Breite ausgeschnitten, daß die Kolobomschenkel vollkommen frei werden. Nachdem das Leukom an der Hinterfläche von den angewachsenen Irisresten befreit ist, wird es reimplantiert und heilt unter Druckverband in wenigen Tagen ein.

In einem Falle, in dem ich das Sachssche Verfahren ausgeführt, wurde der periphere, dem Hornhautrande nähere Rand des Leukoms nicht vollständig vom Trepan perforiert, so daß das Leukom sich nur umklappen ließ, während im übrigen die Operation in typischer Weise vollendet wurde. Vielleicht ist diese kleine Abänderung der vollständigen Ausschneidung der Narbe vorzuziehen.

Zu widerraten ist dies Verfahren nur dann, wenn die Linse fehlt und voraussichtlich Kapselzipfel oder Glaskörper in oder in die Umgebung der Fistel eingeheilt sind. Der vorfallende Glaskörper verhindert, wie ich es in einem derartigen Falle erlebt habe, das glatte Wiedereinheilen des Lappens, indem Glaskörper in die Trepanlücke resp. zwischen Rand derselben und implantierten Lappen sich eindrängt.]

VI. Iridosklerotomie.

In Fällen von Drucksteigerung bei sehr verengter oder aufgehobener Kammer änderte Panas die Sklerotomie dahin ab, daß er mit ihr ab-

[1]) M. Sachs, Beitrag zur operativen Augenheilkunde. Zeitschr. f. Augenheilk., 1902, VII, 1, S. 37.

sichtlich eine sichtbare Durchschneidung der Iris (also Iridotomie) verband. Er nannte dieses Verfahren Irido-sclerotomie[1]) und fand eine nahe Beziehung zwischen dieser Operation und der von Abadie angegebenen Staphylotomie.

Er sticht das Linearmesser, wie zu v. Weckers Sklerotomie, unten außen ein, gleich weit vom horizontalen Meridian und der Tangente zum tiefsten Punkte des Hornhautumfanges entfernt. Sobald jedoch die Messerspitze in der vorderen Kammer erscheint, stößt er sie durch die Iris, führt sie wagrecht hinter dieser 8—10 *mm* weit nach innen, stößt dann die Spitze durch die Iris wieder in die vordere Kammer und durch die dem Einstich entsprechende Stelle der Lederhaut wieder heraus. Hierauf wird das Messer genau wie bei v. Weckers Sklerotomie sägend hin- und hergezogen, bis die Schnitte jederseits 2—3 *mm* lang sind.

Beim Herausziehen des Messers wird seine Schneide nach vorn gewandt, um die stehengebliebene Irisbrücke auch noch zu durchtrennen. Man erkennt daran, daß sich die Iris auch in der Mitte zurückzieht, daß sie abgeschnitten ist.

Das Wesentliche der Operation liegt also darin, daß neben dem Lederhautschnitte nach v. Wecker die Iris vor ihrer Anheftungsstelle durchtrennt wird.

Später hat dann Nicati die S. 181 schon erwähnte Scléririтomie beschrieben. Dieser verrichtet jedoch den Schnitt mit einer Lanze (mit Hemmleisten).

Panas hält seine Operation für wirksam in jenen Fällen, wo die Drucksteigerung bei sehr seichter vorderer Kammer durch Vergrößerung der hinteren Kammer infolge Anstauung des Kammerwassers in ihr entstanden ist, also besonders bei Pupillensperre, vorderen Synechien mit Einheilung des ganzen Pupillenrandes, bei großen Leukomen und Staphylomen.

Nicht wirksam sei sie dort, wo die Drucksteigerung durch eine „Überfüllung des Glaskörpers" entstanden sei, wie Panas meint, was daran zu erkennen sei, daß die Spannung des Auges nach der Operation nicht abnimmt.

Bei sehr seichter Kammer soll sie auch als Vorakt einer Iridektomie dienen.

Lozhetschnikow[2]) hat 1889 den Gedanken gefaßt, angeregt durch das bei der doppelten Sklerotomie v. Weckers eintretende Ereignis, daß durch eine periphere

[1]) Panas, L'irido-sclérotomie. Arch. d'ophtalm., 1884, IV, pag. 481.

[2]) Lozhetschnikow, Über die Indikationen zur Iridektomie und Sklerotomie bei Glaukom. Wjestnik oftalmologii, 1889, März-April. Referiert im Arch. f. Augenheilk., XX, Heft 4, S. 4, und im Jahresbericht f. Ophthalm. f. 1889, XX, S. 361 (wenn Knies nur diese Referate bekannt waren, dann finde ich Lozhetschnikows Vorwurf gegen ihn: „Ob die

Verwundung der Iris eine kleine periphere Pupille entstand, und durch den Vorschlag Snellens[1]), bei der Glaukomiridektomie den Pupillarrand zu schonen, was übrigens schon Denotkin[2]) für optische Kolobome bei Schichtstar empfohlen habe[3]), bei der Sklerotomie methodisch die Iris einzuschneiden oder ein Stückchen auszuschneiden, wofür er die Wortungeheuer Sklerodilatatorotomie und Sklerodilatatorektomie ersann.

Knies ist unabhängig von seinen Vorgängern auf die schon S. 153 angegebene Operation gekommen[4]), die er wie Panas Iridosklerotomie nennt. Er meint, daß wohl schon mancher Operateur statt der beabsichtigten Glaukomiridektomie sachlich diese seine Operation ausgeführt habe; doch sei er der erste gewesen, der sie methodisch und zum Ersatze der Glaukomiridektomie ausgeführt habe. Sie ist jedoch der Operation von Panas völlig gleich. Doch hält sie Knies für einen völligen Ersatz der Glaukomiridektomie, was dieser nicht tat; sie gebe oft bessere, bleibendere Erfolge, wie das in seinem ersten Falle geschah. Dabei sei sie leichter auszuführen, was mir sehr zweifelhaft erscheint, und bringt nicht die Gefahr von Iriseinheilung, Irisvorfall und zystoider Narbenbildung mit sich.

Auch Nicati[5]) hat bald darauf eine der Operation von Panas und Knies sehr ähnliche, neue Operation angegeben. Ein schmales Linearmesser wird mit der Schneide nach unten am unteren Hornhautrande durch die Sklera genau so wie zur Sklerotomie v. Weckers eingeführt und ebenso ausgestochen. Hierauf dreht man das Messer so, daß die Klinge senkrecht auf der vorderen Irisfläche, die Schneide ihr zugewendet, steht. Dabei fließt das Kammerwasser ab.

Man zieht nun das Messer in dieser Stellung zurück und durchschneidet somit die Iris, angeblich in ihrer ganzen Ausdehnung an ihrem Ansatze. Es soll also hier dasselbe von der vorderen Kammer aus geschehen, was Panas und Knies von der hinteren Kammer her zu erreichen suchen. Dieses Verfahren sei anzuwenden bei Primärglaukomen.

v. Wecker[6]) wendet mit Recht gegen Knies ein, daß die Gefahr einer Linsenverletzung bei dessen Verfahren sehr groß sei; die hintere Kammer sei bei Glaukom nicht tiefer und die Linse liege der hinteren Irisfläche ganz nahe.

Wir werden übrigens später sehen, daß bei der Sklerotomie an Augen mit peripherer Anlagerung der Iris bei genügend peripherer Lage des Schnittes auch meist eine doppelte Durchtrennung der Iris entsteht, also die Sklerotomie in diesen Fällen eine Iridosklerotomie ist.

[Als Sklerochoriotomie oder Skleroziliotomie beschreibt und empfiehlt Querenghi[7]) zur Behandlung des Glaukoms folgende Operation: Eine Nadel mit

---

von Knies angegebene Glaukombehandlung als eine neue und erst von ihm beschriebene und empfohlene Operationsmethode anzusehen ist — überlasse ich dem Urteile der Fachgenossen", höchst ungerechtfertigt); ferner Klin. Monatsbl. f. Augenheilk., 1894, März.

[1]) Snellen, VII. periodischer intern. ophthalm. Kongreß 1888, Bericht, S. 248.

[2]) Denotkin, Wjestnik oftalmologii, 1888, Januar-Februar, S. 17. (Nach Lozhetschnikows Anführung.)

[3]) Auch kein „neuer" Vorschlag, wie wir bei der Iridektomie sehen werden.

[4]) Knies, Über die vorderen Abflußwege des Auges und die künstliche Erzeugung von Glaukom. Archiv f. Augenheilk., 1894, XXVIII, S. 193. — Derselbe, Über eine neue Behandlung des Glaukoms. Bericht über die XIII. Vers. der ophthalm. Ges. Heidelberg, 1893, S. 118.

[5]) Nicati, Une nouvelle opération du glaucome. Rev. générale d'ophtalm., 1894, pag. 8 (ref. nach dem Jahresber. f. Ophthalm., 1894, S. 401).

[6]) v. Wecker, Sclérotomie simple et combinée. Annal. d'ocul., 1894, CXII, pag. 259.

[7]) Querenghi, Encore du glaucome et de son opérabilité sans l'iridectomie. Ann. d'ocul., 1901, CXXVII, pag. 5, und Della sclerocoriotomia e sclerocigliotomia nella cura del glaucoma. Ann. di ottalm., 1902, XXXI, pag. 698.

lanzenähnlicher Spitze wird 2 *mm* weit vom Hornhautrand in die hintere Kammer eingestochen, dann der Schaft gesenkt, die Nadel 4—6 *mm* weit parallel dem Hornhautrande vorgeschoben, die Schneide gegen den Ziliarkörper gekehrt und beim Zurückziehen der Nadel der Ziliarkörper an seinem Ansatze durchschnitten. Es wird dadurch angeblich eine Kommunikation zwischen hinterer Kammer und Suprachorioidalraum hergestellt, wodurch das von Querenghi supponierte Ödem des letzteren, die angebliche Ursache des Glaukoms, beseitigt werde.

Die Sclerotomia anterior posterior von Stern-Semmereole[1]), welche nach vergeblicher Iridektomie ausgeführt wird, besteht darin, daß 2 *mm* innerhalb des Kornealrandes ein Graefemesser im Kolobombereiche in die Vorderkammer ein- und am Linearrande vorbei in den Glaskörper vorgeschoben wird. Das Verfahren erinnert an die Iritomie périphérique von Antonelli[2]), ist aber wohl nur in blinden Augen zu versuchen, da es sehr leicht zu Cataracta traumatica führt.

Eine ähnliche Durchschneidung der Iriswurzel mittelst einer im Korneaskleralrande steil durch die Sklera-Iris-Zonula in den Glaskörper eingeführten Lanze hat Schnabel in einer kleinen Zahl von Augen mit absolutem Glaukom sowie mit Glaukom nach Ulcus corneae serpens perforatum versucht, aber wegen Unsicherheit des Erfolges wieder bald verlassen (in den Jahren 1898/9).]

Iridektomie.

Die Ausschneidung der Iris (Iridektomie) besteht in der kunstgerechten Entfernung eines Stückes dieser Augenhaut. Dies geschieht entweder innerhalb der vorderen Augenkammer (subkorneale Irisausschneidung) oder außerhalb dieser (präkorneale Irisausschneidung). Das zuletzt genannte Verfahren ist jenes, das man heute unter Iridektomie schlechtweg versteht. Es ward von Beer ersonnen[3]), und es ist wohl ganz ungerechtfertigt, die Verdienste anderer (Desmarres usw.) um die Entwicklung und Ausbildung des Verfahrens, die niemand leugnet, gegenüber seinem Erfinder allzusehr herauszustreichen.

Gewiß, schon Daviel hat gelegentlich bei Staroperationen notgedrungen die vorgefallene Iris ausgeschnitten (oder auch bloß eingeschnitten[4]); Wenzel hat das große Verdienst, als der erste die Ausschneidung von Irisgewebe überhaupt zu dem Zwecke unternommen zu haben,

---

[1]) Stern, Zur operativen Behandlung des Glaukoms. Verhandlungen des IX. internat. ophthalm. Kongresses Utrecht 1899; Zeitschr. f. Augenheilk., II. Beilageheft, S. 58.

[2]) Antonelli, L'iritomie périphérique etc. Revue générale d'ophtalm., 1896, pag. 385.

[3]) Beer, Ansicht der staphylomatösen Metamorphosen des Auges und der künstlichen Pupillenbildung nebst einem Anhange. Wien 1806.

[4]) v. Wecker, Reminiscences historiques concernant l'extraction de la cataracte. Arch. d'ophtalm., 1893, XIII.

In einem Briefe an Baron Haller schreibt Daviel: „J'ai eu la satisfaction de voir partir un malade de Paris et il a bien voulu se charger de vous remettre cette lettre avec une petite estampe curieuse concernant la section de l'iris que j'ai été obligé de faire à l'oeil droit d'un malade; j'ai emporté la moitié de cette membrane pour former une prunelle artificielle. . . Ce n'est pas la seule fois, que j'ai été obligé d'emporter l'iris ou d'en faire la section, j'ai des grandes observations à donner à ce sujet, sans que j'en aie vu resulter le moindre accident."

um dem Lichte wieder Zutritt ins Innere des Auges zu gestatten, also den Zweck der bis dahin allein geübten Iridotomien sicherer zu erreichen.[1]) Aber Daviels Irisausschneidung war nur ein Hilfsgriff bei der Staroperation und Wenzels Verfahren bestand in der subkornealen Ausschneidung eines Irisstückes in einer Weise, die in nicht linsenlosen Augen immer die Entfernung der Linse, ob sie nun vorher getrübt war oder nicht, mit sich brachte. Man erkaufte also die künstliche Pupille mit dem Verluste der Linse, einem Nachteile, dessen sich Wenzel wohl bewußt war.

Darin liegt aber der Riesenfortschritt in dem Verfahren Beers gegenüber dem höchst unvollkommenen von Wenzel, daß es die Bildung einer künstlichen Pupille mit Erhaltung der unversehrten Linse gestattet, etwas, was überhaupt bis dahin unmöglich war. Und das erreichte er damit, daß er mit voller Absichtlichkeit die Iris aus der Wunde herauszog und vor der Kornea abschnitt. Das begründet eben die grundsätzliche Verschiedenheit gegenüber dem Verfahren Wenzels und das Verdienstliche in der Erfindung Beers.[2]) Alles, was die Späteren getan haben, sind schließlich

---

[1]) Wenzel, Traité de la cataracte etc. Nürnberg, Deutsch, 1788, S. 188. (Nach Hirsch, Geschichte der Ophthalmologie im Handbuche v. Graefe und Saemisch, VII, S. 337.)

[2]) Es ist wohl von Interesse, wenn ich die sich auf die Erfindung der Iridektomie beziehende Stelle aus Beer: „Ansicht der staphylomatösen Metamorphosen des Auges und der künstlichen Pupillenbildung nebst einem Anhange" (Wien, 1806. In der Camesianischen Buchhandlung, S. 109 u. ff.) hier wörtlich anführe.

Zuerst erzählt Beer, wie er bei drei Kranken das von Wenzel geübte Verfahren versuchte und schildert dieses Verfahren. Er hebt hervor, wie man bei diesem Verfahren vor Verletzungen der Linsenkapsel und Linse nicht gesichert sei, ein Umstand, der Wenzel wohl bekannt war, so daß er den Rat gab, allzeit die Kristallinse, wenn sie auch bei der Operation ganz pelluzid gefunden würde, sogleich durch die neugestaltete Pupille auszuziehen.

„Ich nahm mir nach dieser ernsten Reflexion vor, mich nie wieder in ähnlichen Fällen an die Wenzelsche Methode zu halten, sondern die Hornhaut wie bei der Starausziehung zu öffnen, dann aber die Regenbogenhaut schnell und behutsam unter dem Lappen der Hornhaut nahe an der verschlossenen Pupille gegen den Nasenwinkel zu mit einem kleinen Häkchen anzufassen, gelinde anzuziehen und ebenso schnell die Spitze der durch dieses Anziehen gebildeten Düte mit der Davielschen Schere wegzuschneiden.

Ich gestehe, daß ich über diesen Einfall so erfreut war, daß ich mit der größten Ungeduld dem Augenblicke entgegensah, in welchem ich diese, meiner aprioristischen Einsicht nach äußerst zweckmäßige Pupillenbildung am Lebenden zu versuchen Gelegenheit finden würde, als mir plötzlich meine fünf mit Atresie der Pupille behafteten Blinden einfielen. . . Was bei einer ganz normal beschaffenen Hornhaut im großen mit reellem Gewinne gemacht werden kann, dachte ich, kann wohl bei einer partiell getrübten Kornea im kleinen, wenigstens zum Teil, gelingen. . . ."

Es handelte sich um große Leukome mit Iriseinheilung, bei denen die teilweise freie Pupille durch die Narbe ganz bedeckt war, so daß man sie nur bei sehr schiefem Hinsehen erblicken konnte.

Vielleicht könnte man nach dieser Schilderung im Zweifel sein, ob Beer nicht vielleicht doch bloß eine subkorneale Exzision machte. Es heißt aber gleich weiter:

„Bei jedem suchte ich zuerst an einer noch durchsichtigen größeren Stelle der Hornhaut einen lappenförmigen Schnitt mit meinem Starmesser so nahe als möglich am Rande der Kornea zu machen; bei dreien fand ich eine solche Stelle im inneren Augenwinkel, gerade also da, wo ich sie wünschte, bei dem vierten befand sie sich ganz nahe am unteren Rande der Hornhaut und bei dem fünften war zwar ein beträchtlicher Umfang der Kornea noch ganz zweckmäßig beschaffen, aber diese Stelle befand

nur Änderungen der Technik, durch die das Wesentliche der Operation nicht getroffen wird, und Erweiterungen ihrer Anzeigen.

In der Geschichte der Iridektomie, auf die ich hier ebensowenig näher eingehen will, als später auf die der anderen Augapfeloperationen, ist es dann noch A. v. Graefe, der die hervorragendste Rolle spielt, indem ihm die unsterbliche Entdeckung ihrer Wirkung beim Glaukom zu verdanken ist.

Daran wird weder die Verkleinerungssucht jener, die dem Scharfblicke seines weitschauenden Genius den Zufall substituieren, noch die Verblendung jener etwas ändern, die auf Grund ihrer theoretischen Anschauungen die Wirksamkeit der Iridektomie einfach ableugnen.

Ausführung der präkornealen Irisausschneidung oder der Iridektomie schlechtweg.

Im allgemeinen besteht die Ausführung dieser Operation darin, daß man zuerst in der Hornhaut oder im Lederhautborde einen dem besonderen Zwecke angepaßten, die vordere Kammer eröffnenden Schnitt anlegt, dann ein entsprechend breites Stück der Regenbogenhaut faßt, vor die Wunde zieht und mit der Schere abträgt. Bleibt ein Teil der Iris in den Wundecken eingeklemmt, so wird er schließlich mit einer feinen Spatel in die richtige Lage zurückgebracht.

Man benützt bei der Ausführung der Iridektomie für gewöhnlich nur die örtliche Betäubung durch Kokain-Adrenalin, doch gibt es Fälle, wo daneben eine Narkose (kombinierte Narkose, sog. Halbnarkose) des Kranken notwendig ist.

Es ist das der Fall:

1. Bei Kindern.

---

sich im Schläfewinkel nach oben zu und wurde größtenteils von dem oberen Augendeckel auch bei geöffneter Augenliderspalte bedeckt. Nachdem ich die Hornhaut so gut als möglich geöffnet hatte, faßte ich mit dem kleinen Starhaken die Regenbogenhaut, zog sie behutsam und schnell unter dem kleinen Hornhautlappen hervor und schnitt die hervorgezogene Partie sehr schnell weg!!"

„Seit acht Jahren habe ich nun nach dieser eigenen Methode, jene fünf ausgenommen, noch 37mal vikäre Pupillen, und zwar 32mal mit dem glücklichsten und 3mal ohne allen Erfolg gestaltet; ich habe diese Operation jederzeit, selbst in meiner Privatpraxis, in der Gegenwart sachverständiger Ärzte und in der Gegenwart meiner Zuhörer unternommen, und ich glaube, daß ich, ohne einen Vorwurf von Stolz und Eigendünkel auf mich zu laden, bei diesem einfachen Technizismus, der selbst für die ungeübtere Hand des geschickten Anfängers nicht unerreichbar ist, bleiben und ihn meinen Schülern mit ruhigem Gewissen anempfehlen kann."

Beer führt dann noch aus, daß er fast in allen Fällen von Pupillensperre den Blinden ihr Gesicht wiedergeben konnte. Ausgenommen waren nur jene, wo fast die ganze Hornhaut von einem dichten Leukom bedeckt und nur eine ganz schmale Stelle am Rande noch zweckmäßig beschaffen war. Für diese hielt er die von Prof. Schmidt angegebene Ablösung der Iris vom Ziliarbande für das einzige Rettungsmittel.

2. Bei sehr ängstlichen, unverständigen Kranken, zumal wenn viel auf dem Spiele steht; z. B. wenn es sich um das einzige Auge des Kranken handelt.

Man macht darüber oft schon bei der Untersuchung seine Erfahrungen und tut dann gut, wenigstens alles zu einer Narkose vorbereitet zu halten, damit, falls sich die Notwendigkeit ergibt, diese sofort eingeleitet werden kann.

Bei Kranken, wo schon eine Operation vorangegangen ist, wird man nach den Vorkommnissen dabei von vornherein wissen, ob Narkose nötig ist oder nicht.

3. Sehr oft beim akuten Glaukom, weil die Operation hier technisch sehr schwierig, dabei schmerzhaft ist und durch die örtliche Betäubung nicht schmerzlos gemacht werden kann.

Der Kranke befindet sich bei der Operation in liegender Stellung auf dem Operationstische oder im Bette.

I. Akt. Anlegung des die Kammer eröffnenden Schnittes (Fig. 32).

Fig. 32.
Haltung der Hände beim 1. Akt der Iridektomie.

Zuerst wird ein über die Schläfe anzulegender Sperrelevateur eingelegt und der Augapfel mit einer Fixationspinzette gefaßt. Man faßt die Bindehaut dicht am Hornhautrande, und zwar an einer Stelle, die dem Orte des Einstiches entgegengesetzt ist. Mit der Pinzette darf kein Druck auf den Augapfel ausgeübt werden, sondern dieser nur durch Zug soweit gerollt werden, daß die Einschnittstelle ungefähr in die Mitte der Lidspalte zu liegen kommt.

Weil der Augapfel beim Fassen und Drehen mit der Pinzette leicht eine rollende Bewegung ausführt, so geschieht es leicht, daß danach der Punkt, wo man den Einschnitt machen wollte, eine andere Stellung ein-

nimmt. Die Folge davon ist aber dann, daß man, weil man z. B. nach oben zu iridektomieren die Absicht hat, nun an einer falschen Stelle eingeht. Es zeigt sich der Fehler nach dem Auslassen des Augapfels. Man muß sich deshalb die Stelle des Einstiches vorher bestimmen und kenntlich machen, indem man sich ein Bindehaut- oder Ziliargefäß, einen Fleck in der Iris, einen charakteristischen Kontur der Hornhautnarbe oder dgl. merkt, woran man die bestimmte Gegend wieder erkennen kann.

Der Schnitt wird für gewöhnlich mit einem krummen Lanzenmesser verrichtet.

In gewissen Fällen, wenn nämlich bei sehr seichter Kammer ein möglichst peripherer und langer Schnitt gemacht werden soll, kann die Lanze nicht verwendet werden. Es wird dann der Schnitt mit dem Messer von v. Graefe verrichtet [oder die Sklera von außen nach innen schneidend mit der krummen Lanze oder einem kleinen Skalpell durchtrennt].

Fig. 33.
Haltung der Lanze.

Die Lanze wird so gehalten und bewegt, wie dies Bd. I, S. 9 und 10 angegeben ist (vgl. auch Fig. 33).

Die Lanze muß so gehandhabt werden, daß erstens der Wundkanal nicht zu lang ausfällt, daß zweitens die Wunde schon beim Vorschieben der Lanzenklinge die gewünschte Länge erhält, daß drittens hierbei weder die Regenbogenhaut noch die Linsenkapsel gespießt wird, und viertens, daß der Abfluß des Kammerwassers beim Zurückziehen der Lanze ganz langsam erfolgt.

Um der ersten Anforderung zu genügen, muß die Lanze nicht in einer Parallelkreisebene, sondern mehr steil aufgesetzt werden.

Ferner ist die Klinge dabei so zu halten, daß der zu erzeugende Schnitt auf dem Meridian des Einstichspunktes senkrecht steht oder mit anderen Worten, daß die beiden Schnittenden vom Hornhautmittelpunkte gleich weit entfernt sind.

Über die Wahl des Einstichspunktes sei hier im allgemeinen nur hervorgehoben, daß der innere Wundrand von dem Punkte der Iris, den man fassen will, mindestens 1 *mm* abstehen muß, weil es sonst unmöglich ist, die Iris dort, wo man es wünscht, zu fassen. Die Wahl des Einstichspunktes im besonderen kann erst bei der Besprechung der verschiedenen Anzeigen der Iridektomie erörtert werden.

Mit sanftem Drucke treibt man die Lanze durch die äußere Augenhaut in unveränderter Richtung, bis man an der Abnahme des Widerstandes fühlt, daß die Spitze in die vordere Kammer gedrungen ist.

Das ist bei kornealer Lage des Schnittes auch mit dem Gesichtssinne erkennbar. Der in die vordere Kammer gedrungene Teil der Lanze zeigt denselben hellen Glanz wie der außerhalb der Hornhaut befindliche, während der im Wundkanal steckende wie von einem zarten, schleierartigen, rechteckigen Streifen bedeckt erscheint.

Hierauf muß der Griff der Lanze soweit gegen die Gesichtsfläche des Kranken gesenkt werden, daß die Lanzenklingenfläche der Regenbogenhaut parallel wird. Nun kann man die Lanze soweit vorschieben, bis der Schnitt die gewünschte Länge hat. Dabei wird ein sanfter Druck nach hinten ausgeübt. Bei ganz skleraler Lage des Schnittes, wo man die eingedrungene Spitze der Lanze nicht sehen kann, vermeidet man die Spießung der Iris, indem man die Lanze nach der Senkung nur ganz langsam und wenig vorschiebt, bis man die Spitze hinter dem Limbus sclerae hervorglänzen sieht, dann schiebt man die Klinge erst energischer vor.

Durch die Wendung der Lanze wird allerdings der Wundkanal in seinen seitlichen Teilen breiter, doch ist das nicht ganz zu vermeiden, weil man sonst, wenn die ursprüngliche Richtung der Klinge beibehalten würde, mit der Spitze die Iris spießen, ja nach Durchbohrung der Iris die Linsenkapsel verletzen würde. Man kann aber die Verbreiterung des Wundkanales aufs geringste Maß bringen, wenn man die Lanze beim Vorschieben mäßig an den Augapfel andrückt, weil hierdurch der der Lanze entgegenstehende Teil der Wand stärker gekrümmt und daher in steilerer Richtung durchtrennt wird.

Die erstrebte Länge des Schnittes soll bloß durch Vorschieben der Lanze erreicht werden. Ist also, wie bei der Glaukomiridektomie, ein längerer Schnitt erforderlich, dann nehme man eine recht breite Lanze. Denn eine schmale Lanze kann man nicht soweit vorschieben, weil man sich sonst mit der Lanzenspitze in der gegenseitigen Hälfte der Hornhaut spießt, ja sogar einen Ausstich erzeugen könnte, ehe der Schnitt die genügende Länge hat. Zumal bei seichter Kammer ist man mit dem Vorschieben der Klinge rasch an der möglichen Grenze angelangt.

Ist man mit der Lanzenspitze in der Nähe der Hornhaut angelangt und muß der Schnitt noch länger gemacht werden, dann kann man die Spitze wieder etwas nach hinten senken und dadurch noch ein wenig vordringen.

Man kann allerdings den Schnitt beim Herausziehen der Lanze dadurch verlängern, daß man dabei die eine Schneide gegen den entsprechenden Wundwinkel drückt. Doch wird der Schnitt hierdurch leicht unregelmäßig (Zwickelwunde), was der Anpassung der Wundränder abträglich ist.

Man wird daher dieses Verfahren nur anwenden, wenn man sich während des Schnittes (z. B. durch vorzeitiges Abfließen von Kammerwasser) nicht anders helfen kann, wird es aber nicht von vornherein anstreben.

Das Zurückziehen der Lanze erfolgt erstens langsam und ohne Achsendrehung, damit das Kammerwasser nicht rasch abfließe, zweitens mit der Vorsicht, daß der Griff der Lanze noch mehr gegen die Gesichtsfläche des Kranken gesenkt wird, damit die Spitze der Klinge die hintere Hornhautfläche berühre und daran schleifend die Kammer verlasse.

Plötzliches Herausstürzen des Kammerwassers bewirkt ein fast stoßweise erfolgendes Vorrücken der Linse, das schmerzhaft ist, weil die Zonula plötzlich angespannt einen Zug am Ziliarkörper ausübt. Meist stürzt dabei auch die Iris beutelförmig vor die Wunde (Irisvorfall). Der Schmerz ist um so bedeutender, wenn im Ziliarkörper ein Reizzustand besteht, z. B. bei den irritativen Stadien des Glaukoms.

Das rasche Vorrücken der Linse kann aber auch, besonders wenn der Kranke dabei preßt, infolge der Anspannung der Zonula ein Bersten dieser und somit eine Verschiebung der Linse, zugleich eine Berstung der Hyaloidea und demnach einen Austritt von Glaskörper zur Folge haben.

Endlich treten bei Augen, die einen hohen Binnendruck haben, leicht infolge seines plötzlichen Absinkens auf Null Blutungen ins Augeninnere ein.

Daß die Spitze der Lanze beim Herausziehen an der hinteren Hornhautfläche schleifen soll, hat darin seinen Grund, da es sonst sehr leicht zu einer Verletzung der Linsenkapsel kommt, wenn sich die Spitze noch vor dem Pupillargebiete befindet. Die ungedeckte Lanzenspitze und die Vorderkapsel der vorrückenden Linse geraten in Berührung, und das genügt, um die Kapsel zu verletzen. Je größer die Pupille ist, desto größer ist natürlich diese Gefahr. Sobald einmal die Iris zwischen der Lanzenspitze und der Kapsel liegt, besteht sie nicht mehr.

Die Stellung des Operateurs zum Kranken ist verschieden, je nach dem Orte des Einschnittes. In der gewöhnlichen Stellung zur rechten Seite des Kranken (bei Einfall des Lichtes von der linken Seite des Operateurs her) kann man bequem alle Schnitte über und im wagrechten Meridian des Auges verrichten. Die Schnitte unterhalb von diesem Meridian führt man aber bequemer zu Häupten des Kranken stehend aus, weil man in der erstgenannten Stellung das Messer gegen die Hand führen müßte.

Die das Messer führende Hand muß sich mit dem kleinen Finger oder seinem Ballen auf die Stirne, die Wange oder die Nase des zu Operierenden aufstützen (vgl. Fig. 32).

Das Messer von v. Graefe wird in derselben Weise gehandhabt, wie dies bei der Staroperation der Fall ist. Es genügt hier natürlich ein entsprechend kürzerer Schnitt.

Bei sehr seichter Kammer macht man bloß einen Einstich in dem Lederhautborde, und wenn die Spitze 2—3 *mm* in die Kammer vorgedrungen ist, wird der Schnitt durch bloß sägende Bewegungen nach der Seite des einen Wundwinkels hin vergrößert (Dehenne).

(Wie man vorgehen soll, wenn die Vorderkammer aufgehoben oder die Hornhaut in toto so undurchsichtig ist, daß man die Lage der Iris nicht beurteilen kann, wird unten auf S. 220 näher erörtert.

II. Akt. Fassen, Hervorziehen und Abtragen der Regenbogenhaut.

Nach Beendigung des Einschnittes läßt man das Auge einige Sekunden frei, übergibt dem Gehilfen die Fixationspinzette und nimmt die Irispinzette in die linke, die Weckersche Scherenpinzette in die rechte Hand.

[Bei sehr empfindlichen Kranken, die in lokaler Anästhesie operiert werden, ist es empfehlenswert, nach dem Anlegen des Schnittes die korneale Wundlefze mit der Pinzette zu lüften, auf die Iris Kokain aufzuträufeln und kurze Zeit zu warten; danach ist die Empfindlichkeit der Iris wesentlich vermindert.]

Der Gehilfe faßt die Bindehaut an derselben Stelle, wie früher der Operateur, und bringt den Augapfel in die richtige Stellung.

Zum Herausholen der Regenbogenhaut bedient man sich einer sogenannten Irispinzette (von Jäger oder Fischer-Arlt) oder eines sogenannten Irishäkchens (Tyrell). Von dem zweitgenannten soll noch später die Rede sein.

Die Innenfläche der Armenden der Irispinzette ist entweder gerieft oder sie trägt an der Spitze Zähnchen, die so gestellt sind, wie die einer chirurgischen Faßpinzette. Selten wird man einer solchen benötigen, deren Zähnchen nach hinten gerichtet sind (Liebreichs, Försters Kapselpinzette).

Ist die Iris vollständig frei, dann genügt die geriefte Pinzette. Die gezähnelte ist notwendig, wenn regelwidrige Anheftungen des Pupillenrandes bestehen, seien es nun sogenannte vordere oder hintere. Sind die Verwachsungen sehr fest, dann ist die Pinzette von Fischer-Arlt (Fig. 56, Bd. I, S. 30) der von Jäger (Fig. 57, Bd. I, S. 30) vorzuziehen. Bei flächenförmigen Anwachsungen der Iris an die vordere Linsenkapsel mag man die Pinzetten mit nach rückwärts gerichteten Zähnchen versuchen, wenn da überhaupt eine Iridektomie gemacht werden soll.

Die Pinzetten werden nach Art einer Schreibfeder zwischen Daumen, Zeige- und Mittelfinger gehalten. Die führende Hand stützt sich dabei mit dem kleinen Finger und seinem Ballen, allenfalls noch mit dem Ringfinger auf die Gesichtsfläche des Kranken. Die Bewegungen der Pinzette geschehen wesentlich nur durch Streck- und Beugebewegungen der Finger in Verbindung mit leichten Pro- und Supinationsdrehungen der Hand.

Die Pinzette wird durch die Mitte der Wunde in radiärer Richtung und geschlossen in die Kammer eingebracht. Man drückt hierbei zuerst die periphere Wundlefze mit dem Ende der Pinzette etwas nieder, um die Wunde zum Klaffen zu bringen, und schiebt dann die Pinzette in die Kammer vor. Solange man im Wundkanal ist, gleitet die Spitze des Instrumentes an der hinteren Fläche des Wundkanales, sobald sie jedoch in die Kammer gelangt ist, an der hinteren Hornhautfläche.

Bowman[1]) geht, um bei Glaukomen ein Kolobom zu erhalten, das breiter ist als die Wundlänge im Lederhautborde, in jeden Wundwinkel gesondert ein, um die Iris auch von der Seite herbeizuholen.

Die Pinzette wird so weit vorgeschoben, als es für den vorliegenden Zweck erforderlich ist, keinesfalls jedoch weiter, als bis ihr Ende am peripheren Rande des Sphinkters angelangt ist (also etwa in der Mitte des sog. kleinen Iriskreises). Niemals dürfte sie bis ins Gebiet der Pupille gelangen.

Überall, wo der Pupillenrand entsprechend dem Irisabschnitte, der entfernt werden soll, oder in der nächsten Nachbarschaft davon oder überhaupt in größerer Ausdehnung befestigt ist, sei es nun an der Hornhaut oder an der Linsenkapsel, muß die Iris dicht neben dem Pupillenrande gefaßt werden. Ebenso dort, wo zwar der Pupillenrand frei ist, man jedoch eine bloße Ausschneidung des kleinen Kreises (auch „Sphinkterektomie“ genannt) beabsichtigt.

Bei Glaukomen ist jedoch die Iris ungefähr in der Mitte ihrer Breite zu fassen, um einen kräftigen Zug auf die periphere Anlötung auszuüben und sie so zu lösen.

Auch bei optischen Pupillen, wo der Sphinkter stehen bleiben soll, muß die Iris peripher gefaßt werden.

Erst jetzt läßt man ihre federnden Arme aufgehen, und zwar so weit, als es der Breite des auszuschneidenden Irisstückes entspricht. Dann wird die Pinzette kräftig geschlossen und dabei ein ganz sanfter Druck nach hinten ausgeübt.

Wenn die Iris stark angespannt und durch Schwund verdünnt ist, dann muß ein etwas stärkerer Druck nach hinten beim Schlusse der Pinzette ausgeübt werden.

Die gefaßte Irisfalte wird nun sanft in einer Flucht hervor- — und sobald die Pinzette die Wunde verlassen hat, auch ein klein wenig nach vorn gezogen. Sie muß, wenn es sich, wie meist, darum handelt, die Iris so auszuschneiden, daß das Kolobom mit der früheren Pupille vereinigt ist, mindestens so weit herausgebracht werden, bis der Pupillarrand vor der Wunde erscheint. Man erkennt dies daran, daß erstens die verzogene Pupille bis zur Wunde reicht, und zwar mit einer abgestutzten Spitze, und daß zweitens am zentralen äußeren Wundrande eine kleine, dreieckige oder

[1]) Bowman, L'iridectomie dans le glaucome. Congrès de Londres 1873. Compt. rend., pag. 203.

spaltförmige, schwarze Stelle erscheint, die nichts anderes ist, als die Hinterfläche der herausgezogenen Irisfalte, die durch einen kleinen Abschnitt der hervorgezogenen Pupille sichtbar wird (vgl. Fig. 34 *c*).

Es hängt von der Größe des auszuschneidenden Stückes ab, ob man die Iris noch weiter hervorzieht.

Im Augenblicke der stärksten Spannung wird sodann die Iris abgetragen.

Während die Pinzette die Iris herausholt, muß die geöffnete Schere bereits ganz in der Nähe der Wunde in der zum Abtragen richtigen Stellung gehalten werden, damit eben, sobald die Iris entsprechend vorgezogen ist, sofort die Abtragung erfolgen könne. Denn es ist sehr gefährlich, wenn nach dem Hervorziehen der Iris bis dahin noch einige Sekunden vergehen, weil noch die Schere in die richtige Haltung und erst zur Wunde hingebracht werden soll. Es kann inzwischen das Auge eine Bewegung

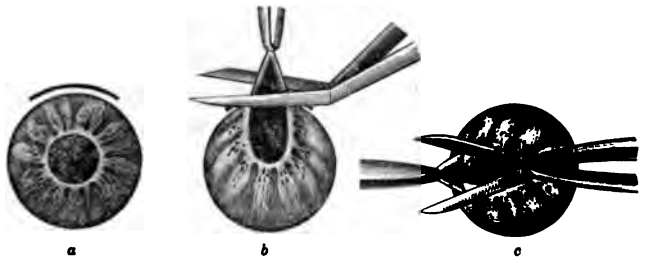

a *b* *c*

Fig. 34.

a peripherer Lanzenschnitt; *b* Herstellung eines breiten Ausschnittes; *c* Herstellung eines schmalen Ausschnittes.

ausführen, die einen zwingt, die Iris loszulassen oder, wenn dies nicht geschieht, eine weitgehende Irisablösung und damit eine starke Blutung bewirkt.

Die Abtragung erfolgt außer in gewissen Fällen so, daß die Scherenblätter den Iriszipfel ganz zwischen sich haben und nicht etwa bloß mit der Spitze einschneiden. Sie geschieht dann mit einem Schlage. Ferner müssen die Blätter der Schere dabei etwas an die Wundlippen angedrückt werden.

Je nachdem man einen breiten oder einen schmalen Ausschnitt in der Regenbogenhaut erhalten will, hält man die Schere beim Abtragen verschieden.

Soll der Ausschnitt, das sog. Kolobom, breit sein, dann hält man die Scherenblätter parallel zur Wunde (vgl. Fig. 34 *b*). Hierbei drückt das hornhautwärts liegende Blatt die zentrale Wundlippe etwas nieder, um sie nicht zu kappen. Das so entstehende Kolobom wird breit und hat divergierende Ränder („Schenkel").

[Viele Operateure gehen, um ein möglichst breites Irisstück bis zur Wurzel auszuschneiden, auch in folgender Weise vor: Wenn die Iris mit der Pinzette vorgezogen ist, wird die Iris mit der Weckerschen Schere erst an der einen Wundecke radiär eingeschnitten, dann mit der Irispinzette der anderen genähert, stärker vorgezogen und mit einem zweiten und dritten Scherenschlage nacheinander oder mit einem Scherenschlage gemeinsam die Iriswurzel und der restliche Teil der Irisbreite durchschnitten. Nach meiner Beobachtung hat das Verfahren, welches viel schmerzhafter und länger dauernd ist als der einzeitige Irisschnitt, keinerlei Vorteile gegenüber dem letzteren.]

Soll der Ausschnitt schmal sein, dann hält man die Scherenblätter so, daß sie die Wunde unter einem rechten Winkel kreuzen. Das Kolobom erhält so parallele oder konvergierende Schenkel (vgl. Fig. 34 *c*).

Außerdem hängt die Breite des Koloboms natürlich von der Breite des gefaßten Irisstückes ab.

Die Höhe des Koloboms, das ist die Ausdehnung des Ausschnittes in radiärer Richtung, hängt vor allem von der Lage des Schnittes zum Hornhautrand ab: je peripherer er liegt, desto höher wird das Kolobom. Soll es die ganze Irisbreite einnehmen, so daß kein Irisstumpf stehen bleibt und man späterhin im peripheren Teile des Koloboms die Kämme des Strahlenkörpers sehen kann, dann muß der Schnitt noch in der Lederhaut 1—1·5 *mm* vom Hornhautborde entfernt geführt werden (vgl. Fig. 34 *a*).

Weiterhin hängt die Höhe des Koloboms noch ab von der Länge des Wundkanals und von dem Grade des Hervorziehens der Irisfalte.

Zum Abtragen der Irisfalte benützte man früher allgemein die kleine, der Fläche nach gebogene Schere von Louis. Ein Werkzeug, das viel bequemer zu handhaben ist, ist die Scherenpinzette von v. Wecker, die sich für die Iridektomie ganz besonders empfiehlt (vgl. Fig. 21, Bd. I, S. 14).

Sie wird schreibfederartig gehalten. Die Beeren des Daumens und Zeigefingers liegen auf den Flügelplättchen der Arme.

Will man sehr breite, schlüsselförmige Kolobome erhalten, dann kann man auch nach Bowman[1]) in folgender Weise vorgehen.

Man faßt die Iris in der Mitte, zieht sie etwas an, schneidet sie innerhalb eines Wundwinkels ein, reißt sie dann längs der ganzen Wundlänge von ihrer peripheren Anheftung ab und schneidet das letzte Stück innerhalb des anderen Wundwinkels durch.

v. Wecker trägt die Iris, wo ein großes Kolobom entstehen soll, ebenfalls mit zwei Schlägen ab, indem er das hervorgezogene Stück zuerst von einem Wundwinkel

---

[1]) Knapp, Augen- und ohrenärztliche Reisenotizen. Arch. f. Augen- u. Ohrenheilk., 1871, II, 2, S. 184.

her bis zur Mitte einschneidet, es dann sanft ausspannt und nun mit einem zweiten Scherenschlage vollends abträgt.

Wenn bei gesteigertem Binnendruck, bei raschem Hervorstürzen des Kammerwassers oder Pressen des Kranken nach Vollendung des Schnittes die Iris vorfällt, dann kann man die Iris sofort mit der Pinzette fassen und abtragen.

Ich ziehe es allerdings bis auf gewisse Fälle meist vor, die vorgefallene Iris mit der Spatel zurückzuschieben, bis sie wieder ihre richtige Lage hat und sie dann nach der Regel zu fassen, hervorzuziehen und abzutragen. An dem vorgefallenen Bauschen kann man oft nicht recht beurteilen, wo man die Iris faßt, das Kolobom wird leicht unregelmäßig.

Es ist freilich zuzugeben, daß vom aseptischen Standpunkte vielleicht Bedenken gegen dieses Zurückschieben der Iris erhoben werden können. Doch ist zu berücksichtigen, daß das zurückgeschobene Stück ja sofort ausgeschnitten wird und nicht, wie bei der präkornealen Iridotomie Schöllers, im Auge verbleibt.

Tatsächlich ist mir noch niemals danach eine entzündliche Verwicklung im Heilungsverlaufe begegnet.

Das Zurückschieben der Iris unterlasse ich aber jedenfalls:

1. Wenn bei nicht völlig normaler Beschaffenheit des Bindehautsackes operiert werden muß;

2. wenn der Binnendruck stark erhöht ist;

3. wenn die Linse verschoben oder sehr klein ist (Hydrophthalmus z. B.), also hinter dem Irisabschnitte nicht die Linse, sondern der Glaskörper liegt.

4. bei sehr empfindlichen Personen und Kindern, wenn ohne allgemeine Betäubung operiert wird.

Bemerkenswert ist, daß einige Operateure bei optischen Iridektomien zu dem Verfahren der subkornealen Irisausschneidung zurückkehren wollten, so Carter[1]) und Vernon[2]), freilich mit anderer Ausführung, als Wenzel sie verrichtete.

Carter führt durch eine kleine Öffnung am Hornhautrande die Wecker-Scherenpinzette geschlossen ein und öffnet sie dann ein wenig. Zwischen den beiden Blättern erhebt sich eine ∨förmige Falte der Iris, die beim Schließen des Instrumentes abgeschnitten wird. Das Stückchen kommt entweder mit der geschlossenen Schere heraus oder muß mit einer Irispinzette herausgeholt werden. Carter hat unter 30 solchen Operationen nur (!) einmal Wundstar bekommen. Er hält das Verfahren für gefahrlos (!). Daß es einfach ist, dürfte niemand bestreiten.

---

[1]) Carter, A method of performing iridectomy for the improvement of sight. Brit. med. Journ., 1875, Oct. 16, pag. 509; Lancet, 1875, Oct. 16, pag. 561. [Nach dem Referate im Jahresber. f. Ophthalm. f. 1875, S. 260.]

[2]) Vernon, Observations on iridectomy with an account of 118 cases. St. Barth. Hosp. reports, 1875, X, pag. 169—187. — Derselbe, A method of performing iridectomy. Brit. med. Journ., 1875, Oct. 16. [Nach dem Referate im Jahresber. f. Ophthalm. 1875.]

Bowater Vernon rät dasselbe Verfahren an, um eine V förmige Pupille zu erhalten.

Buller[1]) bekämpft dieses Verfahren jedoch entschieden als gefährlich.

III. Akt. Säuberung (Toilette) der Wunde.

Nach Abtragung der Iris wird das Auge wieder für einige Sekunden frei gelassen. Bei Leuten, die gut hinabblicken und ruhiges Verhalten zeigen, kann man schon jetzt den Sperrlidhalter entfernen. Sonst geschieht dies erst nach Beendigung der sogenannten Wundsäuberung.

Oft ziehen sich die Ränder der abgesetzten Iris von selbst zurück und bleiben nicht in der Wunde liegen („die Schenkel liegen gut", „die Ecken stehen tief"). Das ist stets der Fall, wo die Iris mit ihrem Pupillarteile angewachsen ist. In solchen Fällen lüftet man die Wunde mit der Spitze der Spatel, führt diese von einer Wundecke zur anderen, streift dann damit flach von der Hornhaut über die Wunde gegen die Lederhaut (Ausglätten der Wunde) und entfernt allfällige Blutgerinnsel durch Abwischen mit einem ausgedrückten feuchten Tupfer oder, wenn sie fester haften, durch Abziehen mit einer kleinen gerieften (Iris-) Pinzette.

Wo die Iris frei war und sich die Kolobomschenkel zurückgezogen haben, tut man gut, mit der Spatel an den Wundecken etwas einzugehen, weil doch die hinteren Wundlippen eine ganz niedere Falte der vorderen Irisschichten eingeklemmt haben können, trotz richtigen Aussehens des Koloboms. Das bloße Reiben der Wunde genügt hierzu nicht immer. Dann streift man durch die ganze Wunde durch wie im ersten Fall und glättet darnach die Wunde. Das Durchstreifen durch die Wunde geschieht, weil der periphere Irisstumpf, wo ein solcher entstanden ist, auch bei ganz richtigem Aussehen des Koloboms mit seinem zentralen Rande in die Wunde eingeklemmt sein kann.

Ist jedoch in einem oder in beiden Winkeln die Iris ersichtlich eingeklemmt oder gar vor die äußere Wunde getreten, dann muß sie gehörig mit der Spatel zurückgestreift oder, wenn das nicht gelingt, abgetragen werden.

Hier kann man noch weniger erwarten, daß das bloße Reiben der Wunde ausreicht, die Iris zum Zurückziehen zu bringen. Eher nützt es noch, die zentralen Teile der Iris durch die Hornhaut hindurch mit der Spatel zu reiben, weil das eine Zusammenziehung des Sphinkters auslöst.

Meist genügt es, bloß im Wundwinkel eine gegen die Kammer streifende Bewegung mit der Spatelspitze zu machen, daß der Schenkel zurücktritt. Genügt das nicht, dann geht man mit der Spatel im betreffenden

---

[1]) Buller, A new ophthalmic operation. Lancet, 1875, May 8, pag. 661.

Wundwinkel ein, bis ihre Spitze gerade auf der Irisperipherie neben dem Kolobome sichtbar wird und macht damit, immer auf der Iris bleibend, eine kurze, streifende Bewegung gegen die Pupille. Manchmal gelingt es erst nach wiederholtem Eingehen, den Schenkel zurückzubringen.

Kommt man auch so zu keinem Ziele, dann geht man am Wundwinkel mit der Irispinzette ein, zieht den Rand der Iris hervor und trägt ein Stückchen ab. Doch muß das mit sehr großer Vorsicht geschehen, damit nicht die Pinzette die Linsenkapsel verletze.

Daß sich die Iris in der richtigen Lage befindet, erkennt man daran, daß beide Sphinkterecken (die beiden Ecken, wo die Kolobomschenkel vom Pupillenrande abbiegen) gleich hoch und in der Kurve liegen, die die Pupille zu ihrer früheren Form ergänzt.

Hat sich viel Blut in die Kammer ergossen, dann drückt man mit der Spatel die periphere Wundlippe nieder. Meist entleert es sich hierbei. Allenfalls kann man durch sanftes Streifen über die Hornhaut gegen die Wunde hin die Entleerung unterstützen. Füllt sich die Kammer immer wieder, sieht man also, daß die Quelle der Blutung noch nicht gestopft ist, dann legt man in Eis gekühlte, aseptische Kompressen durch einige Minuten aufs Auge [oder man legt sofort einen Druckverband an.]

Üble Zufälle während der Operation.

1. Ein sogenannter interlamellärer Schnitt (Taschenschnitt) entsteht, wenn die Lanze zu flach angesetzt oder wenn sie zu früh gewendet ward, ehe also ihre Spitze in die Kammer eingedrungen war. Nach dem Herausziehen des Messers entleert sich die Kammer nicht.

Man wiederholt dann den Schnitt an derselben Stelle mit der Lanze, die man dabei erst entsprechend später wendet.

In anderen Fällen kann unter obigen Umständen wohl die Kammer eröffnet werden, doch der Wundkanal viel zu lang ausfallen, die innere Wunde äußerst klein sein und viel zu zentral liegen. Man kann dann kaum mit der geschlossenen Pinzette eingehen, sie zu wenig oder gar nicht öffnen und die Iris nicht fassen. Man muß in solchen Fällen die Operation abbrechen und für später verschieben.

In beiden Fällen bleibt an der Stelle des ersten Schnittes eine mehr oder weniger trübe Partie der Hornhaut. Es fällt das bei optischen Operationen nachteilig ins Gewicht.

2. Der Schnitt ist bei richtiger Lage der Schnittebene im ganzen zu kurz ausgefallen. Es ist nach dem Eingehen mit der Irispinzette nicht möglich, sie zu öffnen.

Ereignet sich das bei einer optischen Iridektomie, wo der Pupillarrand frei ist, dann geht man mit dem stumpfen Haken ein, um die Iris

hervorzuholen. Ist aber der Pupillarrand nicht frei oder handelt es sich um eine antiglaukomatöse Iridektomie, dann muß man die Wunde nachträglich erweitern. Das geschieht am besten mit einer feinen, gebogenen Schere. Man führt das stumpfe Blatt an einem Wundwinkel in die Kammer und verlängert die Wunde mit einem kurzen Schlage.

3. Anspießen der Iris. Tritt dies ein, gleich nachdem man in die Kammer gelangt, dann zieht man die Lanze ein klein wenig zurück, neigt sie stärker mit ihrem Hefte gegen die Gesichtsfläche des Kranken und geht dann wieder vor. Das Zurückziehen der Lanze darf nur ganz geringfügig sein, sonst fließt Kammerwasser aus, die Kammer wird seichter und man kommt beim Verschieben der Klinge um so sicherer wieder in die Iris. Geschähe das oder flösse das Kammerwasser ganz ab, dann müßte die Operation abgebrochen und könnte erst später wieder aufgenommen werden, [oder man muß die kleine Wunde nach beiden Seiten mit der Scheere erweitern.]

Tritt das Anspießen der Iris erst später, wenn man schon tiefer in die Kammer eingedrungen ist, ein, dann muß die Lanze sofort gänzlich aus der Kammer hervorgezogen werden, indem man im Zurückziehen die Wunde auf die früher angegebene Weise zu vergrößern sucht. Vorwärts gehen darf man nicht, sonst erzeugt man eine Irisablösung und sehr leicht eine Kapselverletzung. Ein wenig zurückziehen, um von der Iris loszukommen, wie ganz anfangs, und dann wieder vorzugehen, ist aber nicht mehr möglich, weil wegen der bereits erreichten Länge der Wunde beim geringsten Zurückgehen der Klinge das Kammerwasser sofort abfließt.

[Jedenfalls ist es bei Glaukomiridektomie, bei der dies Ereignis wegen der geringen Tiefe der Vorderkammer am häufigsten eintritt, bedeutungslos, wenn man durch das Anspießen und Vorziehen des später auszuschneidenden Irisstückes eine Iridodialyse desselben erzeugt. Czermak hat bei Glaukomiridektomie regelmäßig, nachdem er die Iris mit der Irispinzette gefaßt hatte, mit derselben zuerst einen Zug gegen die Mitte der Pupille ausgeübt, um die Iris aus der Kammerbucht zu lösen, und dann erst die Iris vorgezogen und ausgeschnitten.]

Kann man danach die Wunde wegen zu großer Enge auch nicht mit der Schere vergrößern, dann muß die Operation abgebrochen werden.

4. Irisablösung. Ihre Folge ist eine starke Blutung in die Kammer.

Sie entsteht erstens beim Anspießen der Iris durchs weitere Vorschieben der Lanze. Die Blutung erschwert dann das genaue Fassen der Iris sehr und es kommt leicht ein fehlerhaftes Kolobom zustande.

Zweitens, wenn nach dem Fassen der Iris der gefaßte Teil der Iris zu stark gespannt und dadurch vom Ziliarkörper losgerissen wird. Dies ereignet sich dadurch, daß entweder der Operateur die Iris zu stark bei

der Wunde herauszerrt, wozu er besonders bei zu langem Wundkanale veranlaßt werden kann, oder, und das ist der häufigste Anlaß, es macht das Auge beim Fassen oder Herausziehen der Iris plötzlich eine ausgiebige Fluchtbewegung, wozu es der hierbei eintretende Schmerz veranlassen kann. Läßt der Operateur nicht sofort die Iris aus, so kommt es zu einer mehr minder ausgedehnten Ablösung, ja es kann die ganze Iris ausgerissen werden. [1])

Die entstandenen Fetzen der Iris müssen, wenn sie in der Wunde vorliegen, abgetragen werden. Nach der Abtragung sind die abgesetzten Irisränder sorgfältig zurückzuschieben. Trotzdem sieht man danach häufig Einheilungen, weil die andauernde Blutung der Wundsäuberung ungünstig ist und dem Zurückschieben der Iristeile infolge der ausgedehnten Zerreißungen nicht die elastische und kontraktile Spannung der Iris zu Hilfe kommt.

Das ergossene Blut wird wohl meist bald aufgesogen; bestehen aber entzündliche Zustände in der Iris nach der Operation, so gibt der Blutkuchen oft Anlaß zur Organisation einer dicken Schwarte, die die Pupille und das Kolobom abschließt und immer mehr zusammenzieht.

Es ist übrigens zweifellos, daß bei sehr peripherer Iridektomie, wo kein Stumpf stehen gelassen werden soll, meist in der Mitte wenigstens eine kleine, die Grenzen des auszuschneidenden Teiles nicht überschreitende Ablösung der Iris zustande kommt. Wo sie nicht entsteht, bleibt auch gewöhnlich ein peripherer Irisstumpf zurück.

5. Stehenbleiben des Sphinkters, wo dies nicht beabsichtigt war. Das ereignet sich, wenn der Pupillarrand beim Hervorziehen der Iris gar nicht vor die äußere Wunde gebracht wird, oder wenn die Schere beim Abschneiden nicht an die Wundlippen angedrückt, sondern zu nahe an der Pinzettenspitze gehalten wird.

Um die stehen gebliebene Brücke zu durchtrennen, geht man mit einem stumpfen Häkchen flach ein, schiebt es zwischen ihr und der Linsenkapsel durch und wendet es dann durch leichte Achsendrehung etwas mit der Spitze nach vorne. Indem man nun anzieht, reißt zuweilen die schmale Brücke von selbst durch oder man bringt sie, wenn das nicht eintritt, mit dem Häkchen vor die Wunde und trägt sie dann mit der Schere ab.

6. Besteht eine Flächensynechie der Iris mit der vorderen Linsenkapsel, dann kann es geschehen, daß man überhaupt gar nichts vom Irisgewebe losbekommt. Manchmal gelingt es dann noch mit einer Pinzette von Liebreich oder der Kapselpinzette von Förster.

---

[1]) Es ist übrigens eine solche gänzliche Ausreißung der Iris, nachdem sie sich zufällig ereignet hatte, als kunstgerechtes Verfahren versucht worden (!), z. B. von Cuignet (L'arrachement de l'iris en totalité ou en partie, Journ. d'Ophtalm., 1872, pag. 247—257, und Arrachement de la totalité de l'iris, Recueuil d'Ophtalm., 1874, pag. 248).

In anderen Fällen löst sich wohl das Stroma iridis ab, aber es bleibt das Tapet auf der Kapsel haften. Die Pupille sieht dunkel aus, doch ist sie bei seitlicher Beleuchtung betrachtet braun, statt schwarz. Der optische Erfolg ist dann, wenn dieser braune Belag in dem ganzen Kolobom besteht, gleich Null.

Ist die Flächensynechie umschrieben, dann darf eben die Iridektomie nur dort gemacht werden, wo man annehmen kann, daß sie nicht vorhanden sei. Diese Stellen der Iris sind mehr vorgewölbt, bei gleichzeitiger Seclusio sogar stark vorgetrieben.

Ist die Flächensynechie allseitig und der Zustand wie gewöhnlich erkennbar, dann ist ja überhaupt keine Iridektomie, sondern eine Extraktion nach Wenzel-Wecker, eine Iridektomie oder Iritoektomie (je nachdem die Linse da ist oder fehlt) angezeigt.

7. Verletzung der vorderen Linsenkapsel. Die Folge dieses Ereignisses ist Bildung eines Wundstares unter Aufquellung der Linse, die bei alten Leuten und bei gewissen Erkrankungen (Glaukomen) sehr bedenkliche Folgen haben kann. Der Wundstar erfordert Nachoperationen und schließlich behält der Kranke im besten Falle ein linsenloses, also akkommodationsloses Auge.

[Meller[1]) hat spontanes Platzen der Linsenkapsel im Gefolge der Glaukomiridektomie beobachtet, und führt es auf Grund von Tierexperimenten auf den hohen Glaskörperdruck zurück. Die Berstung kann unmittelbar bei der Vollendung des Skleralschnittes erfolgen, aber auch noch später zur Spontanentbindung des Linsenkernes führen.]

8. Infolge der plötzlichen Herabsetzung des Druckes kann eine Luxation der Linse in die Rinne zwischen der Iriswurzel und den Köpfen der Ziliarfortsätze ohne Beschädigung der Zonula erfolgen. Dadurch stemmt sich die Linse mit ihrem Rande von der Iris bedeckt in die Kammerbucht und hemmt so den Abfluß des Kammerwassers. Dort, wo das Kolobom ist, stemmt sich der Linsenrand unmittelbar an. Die Kammer bleibt in solchem Falle aufgehoben, der Binnendruck des Auges steigt an oder dort, wo er schon erhöht war, nimmt er noch mehr zu („malignes Glaukom").

Dieser Zustand erfordert den Versuch, die Linse in ihre normale Lage zurückzubringen.

Weber[2]) hat folgendes Verfahren angegeben. Er sticht mit einer doppelt gerieften, sogenannten Broad-needle 8—10 *mm* vom äußeren Hornhautrande im wagrechten Meridian des Auges ein und dreht die Nadel

---

[1]) Meller, Über spontane Berstung der Linsenkapsel und Selbstentbindung des Linsenkernes aus dem Auge. Deutschmanns Beitr. z. Augenheilk., 1901, H. 47, S. 73.

[2]) Weber, Die Ursache des Glaukoms. Arch. f. Ophthalm., XXIII, Abt. 1, S. 86.

um ihre Achse um ein Viertel, so daß die Wunde aufklafft. Hierauf wird durch steigenden Druck mit dem oberen Lide oder mit einem Starlöffel auf die Hornhaut in senkrechter Richtung zur Kolobomfläche, nach dessen Seite die Linse stets am meisten ausgewichen ist, die Linse zurückgebracht.

Auf der Höhe des Druckes verharrt man 1—1½ Minuten, um der Ansammlung des Humor aqueus Zeit zu lassen. Hierauf leichter Druckverband und Rückenlage durch 24 Stunden.

Der Zeitpunkt zur Vornahme dieses Eingriffes ist der 10. bis höchstens 20. Tag nach der Iridektomie, wo die Narbe schon die genügende Festigkeit hat, um den Druck aushalten zu können. Zu spät darf man ihn nicht versuchen, weil sonst schon eine Anheftung der Linse an die Iris und Narbe erfolgt ist und weil die Dauer des erhöhten Druckes das Auge schon tief geschädigt haben kann.

v. Wecker[1]) zieht es vor, an der dem Kolobom entgegengesetzten Seite eine Sklerotomie zu machen. Die Linse wird durch Druck mit dem oberen Lide, während das Messer noch in der Wunde liegt und so den Augapfel fixiert, eingerenkt. Die Sklerotomie bei ganz aufgehobener Kammer auszuführen, muß nicht leicht sein.

9. Berstung der Zonula allein oder der Zonula und Hyaloidea zugleich auf der Seite des Koloboms.

Die Folge ist Verschiebung der Linse (Subluxation) oder bei gleichzeitiger Berstung der Hyaloidea auch Glaskörpervorfall.

Eine solche Berstung tritt ein, wenn die Linse bei zu rascher Entleerung des Kammerwassers vorstürzt und geschieht um so leichter, wenn der Druck im Auge erhöht ist, wenn der Kranke stark preßt, wenn Zonula und Hyaloidea schon atrophisch sind.

Der Glaskörper tritt entweder bloß in die Kammer ein, wodurch diese plötzlich tief wird, oder er tritt durch die Wunde aus. Geschieht dies Ereignis vor der Ausschneidung der Iris und nicht in Verbindung mit Irisvorfall, dann kann die Iris nicht mit der Pinzette gefaßt werden, sondern muß mit dem stumpfen Häkchen hervorgezogen werden. Ist zugleich Irisvorfall da, dann trägt man ihn rasch ab.

Jedenfalls entfernt man sofort den Sperrelevateur und läßt die Lider durch den Gehilfen fixieren. Die Fixationspinzette wird auch nicht mehr benützt.

Ist die Iris auf der Seite der Wunde ganz nach hinten umgeklappt, dann ist es nicht möglich, sie hervorzuziehen und abzuschneiden.

Geschieht der Austritt erst nach der Ausschneidung der Iris, dann beendet man die Operation sofort.

---

[1]) v. Wecker, Chir. ocul., pag. 155.

Hängt ziemlich viel Glaskörper zur Wunde heraus, dann trägt man ihn mit der Schere ab.

Der Glaskörpervorfall kann nach der Eröffnung der Kammer unter den früher genannten disponierenden Umständen auch durch zu starkes Zerren an der Iris oder durch brüskes Stoßen mit der Spatel und dabei hervorgerufene Verschiebung der Linse erzeugt werden.

In gewissen Fällen ist endlich Zonula und Hyaloidea schon vor der Operation beschädigt (Linsenluxation durch Trauma oder Ektasien des Augapfels) und deshalb ein Glaskörperaustritt sofort nach Eröffnung der Kammer ohne weiteres möglich.

[In sehr seltenen Fällen, anscheinend nur bei sehr großem Schnitte (mit dem Graefemesser) und brüskem Verfahren, kommt es auch zu einem Vorfall des Linsenrandes in die Wunde und nachträglicher Einklemmung der Linse in die Narbe — also zur Bildung einer Hernia lentis (Phakokele); in diesem Stadium habe ich zwei derartige von anderer Seite operierte Fälle gesehen. Der Zustand ist wohl nur durch Extraktion der Linse zu beseitigen.]

10. Ein sehr übles Zeichen ist es, wenn bei Occlusio pupillae nach der Eröffnung der Kammer die Iris (und Linse) nicht vorrückt, sondern die Hornhaut faltig einsinkt („kollabiert"). Es beweist das, daß sich hinter der Iris (und Linse) eine dichte Schwarte befindet. Es kann dann überhaupt keine Iridektomie gemacht werden.

Abänderungen des Verfahrens.

Schnittführung. Ursprünglich verwandte man die gewöhnlichen Starmesser auch zur Iridektomie. Später erst bürgerte sich die Lanze hierfür allgemein ein. Statt der Lanze das Linearmesser zu verwenden, entweder ausschließlich oder nur in gewissen Fällen, haben empfohlen v. Graefe[1]), v. Wecker[2]), Zehender[3]), Monoyer[4]), Scherk[5]), Dehenne[6]) u. a. m.

---

[1]) v. Graefe, Zur Lehre der sympathischen Ophthalmie. Arch. f. Ophthalm., 1866 XII, 2, S. 162.

[2]) v. Wecker, Gaz. hebd., 1869, Nr. 9. (Nach Scherk, Klin. Monatsbl. f. Augenheilk., 1873, XI, S. 101.)

[3]) Zehender, Klin. Monatsbl. f. Augenheilk., 1869, VII, S. 125.

[4]) Monoyer, Sur l'introduction du couteau linéaire dans la pratique de l'iridectomie. Gaz. méd. de Strasbourg, 1870, Nr. 6, pag. 66. — (Monoyer benützt das Linearmesser seit Mai 1867 und reklamiert die Priorität.) — A. le Gad, Quelques considérations sur la nature et le traitement du glaucome. In.-Diss. Strasbourg 1869. — Stöber et Monoyer, Relevé statistique de la clinique ophtalm. de la fac. de Strasbourg 1869—1870; Gaz. méd. de Strasbourg, 1870, Nr. 18 et 19.

[5]) Scherk, Ein schmales Iridektomiemesser. Klin. Monatsbl. f. Augenheilk., 1873, XI, S. 101.

[6]) Dehenne, vgl. Fußnote 3, II. Bd., S. 156.

v. Wecker verwarf erst das Lanzenmesser zur Iridektomie gänzlich und empfahl dafür das Linearmesser. Der Schnitt sei damit fast geradeso auszuführen, wie für die Extraktion, nur sei er entsprechend kürzer anzulegen. Man könne auch ganz gut durch entsprechende Drehung des Augapfels mit der Fixationspinzette den Schnitt nach innen-oben, innen-unten und außen-oben, außen-unten verrichten.

Er benützt ein möglichst schmales Linearmesser, dringt damit an einem 2—3 *mm* vom oberen Endpunkte des lotrechten Hornhautdurchmessers liegenden Punkte in die vordere Kammer, sich genau an den Hornhautrand haltend.

Ist er eingedrungen, stellt er das Messer parallel zur Iris, führt es quer durch die Kammer und macht den Ausschnitt 2—3 *mm* nach innen vom oberen Endpunkte des lotrechten Hornhautdurchmessers. Man kann leicht durch entsprechende Neigung der Klinge bewirken, daß innere und äußere Wundöffnung fast übereinander liegen und daß die innere Öffnung im ganzen nur in eine kurze Entfernung vom Hornhautrande fallend fast gegenüber der peripheren Ansatzlinie der Iris läuft.

Für optische Pupillen ist v. Wecker späterhin, seit Anwendung der Iridektomie, zur Lanze zurückgekehrt, indem er sein couteau à arrêt benützt[1]) und zugesteht, daß dieses Werkzeug nach innen und außen viel bequemer zu handhaben sei. Die beim Linearmesser nötige Drehung des Augapfels, die zu einer Faltung der Bindehaut führt, wird vermieden. Diese Faltung ist jedoch bei dem Ausstiche sehr lästig.

Aber für die „antiphlogistische" Iridektomie hielt er auch da noch an der ausschließlichen Verwendung des Linearmessers fest, da sie ja immer nach oben und möglichst groß anzulegen sei. Für die Glaukomiridektomie gab er schließlich zu, daß ein gewisses Zugeständnis zugunsten der Lanze gemacht werden könne, weil es mit ihr leichter sei, beim Zurückziehen den Binnendruck langsam herabzusetzen.[2])

Vor v. Wecker hat sich schon Monoyer ausschließlich des Schmalmessers zum ersten Akte der Iridektomie bedient. Er hat nie üble Zufälle danach beobachtet und konnte auch in Fällen von Glaukom mit ganz aufgehobener Kammer die Operation kunstgerecht ausführen. In Fällen, wo er gegen die Nasenseite hin operieren mußte, bediente er sich eines auf die Fläche gebogenen Linearmessers.

Auch Zehender gibt in seinem Berichte über v. Weckers Verfahren an, daß er sich schon seit Jahren eines dem v. Graefeschen sehr ähnlichen Linearmessers in schwierigen Fällen von Pupillenbildung bediene, das er auch zur Staroperation benützt. Es ist etwas kürzer und gegen das Heft hin breiter als das von v. Graefe.

Scherk, der sich der Meinung v. Weckers und Zehenders über die Vorzüge des Linearmessers bei der Iridektomie anschloß, glaubte, daß einer allgemeineren Verwendung dieses Messers zu genanntem Zwecke der Umstand hinderlich sei, daß das Linearmesser in gewissen Fällen wegen der Lage des Augapfels gar nicht oder doch nur weitaus unbequemer zu gebrauchen sei als die krumme Lanze. Darum gab er dem Linearmesser eine doppelte (bajonettförmige) Biegung nach der Fläche. Die Klinge ist 6 Linien (ungefähr 15 *mm*) lang; sie setzt sich in einen platten Stiel fort, dessen vordere Fläche mit der vorderen Klingenfläche nur wenig mehr als einen rechten Winkel bildet. Dieser Stiel, knapp 8 Linien (ungefähr 20 *mm*) lang, ist dann am oberen Ende mit abgerundetem Knie wieder nur um etwas mehr als einen rechten Winkel, also wagrecht abgebogen und in ein gewöhnliches Heft eingelassen.[3])

---

[1]) v. Wecker, Chir. ocul., pag. 136.

[2]) v. Wecker, Chir. ocul., pag. 137 u. 138.

[3]) Solche Messer sind auch von anderen, z. B. Bader (A new cataract knife, Lancet, 1874, II, pag. 760), Carter, Mr. Baders „new cataract knife", Lancet, 1874, II, pag. 819, und Monoyer angegeben worden.

Gegen den Gebrauch des Linearmessers hatte sich Warlomont[1]) ausgesprochen, der fand, daß dieses oft eine ganz unnütze Verlängerung des Schnittes verursacht, und den Vorteil (schmaler) gekrümmter Lanzen beim Schnitte nach innen für schmale Iridektomien besonders hervorhob.

Hirschberg[2]) hält Messer wie das von Scherk für ganz überflüssig. In der Mehrzahl der Fälle sei die Lanze beizubehalten. Besonders ungünstig sei das Linearmesser bei Anlegung kleiner optischer Pupillen. Anders verhalte es sich, wo große Kolobome anzulegen seien. Vor der Anwendung beim Glaukom habe jedoch schon v. Graefe gewarnt.

In wesentlich anderer Weise als alle früher genannten benützt Dehenne das Linearmesser. Ich kann mich zwar seinem Urteile über die Lanze durchaus nicht anschließen, das lautet: „Le couteau lancéolaire est un instrument grossier, brutal, infidèle, auquel j'ai complètement renoncé. Il ne pique jamais(!) coupe encore moins(!) et doit être complètement relégué dans la boîte aux oublis avec tous les instruments de la vieille chirurgie oculaire"; nichtsdestoweniger muß ich seine Schnittführung mit dem Linearmesser als höchst zweckmäßig bezeichnen und kenne für sehr seichte oder aufgehobene Kammern kein besseres Verfahren.

Dehenne geht folgendermaßen vor. Er sticht mit einem sehr feinen Linearmesser an der äußeren und unteren Seite des Augapfels 1·5 *mm* vom Hornhautrande entfernt durch die Lederhaut, bis die Spitze in der Kammer vor der Iris erscheint. Der Schnitt in der Lederhaut wird nun dadurch auf 4—5 *mm* erweitert, daß man das Messer mit leichtem Druck gegen seine Schneide sehr langsam und vorsichtig immer etwas zurück und wieder vorschiebt, also sägend weiterbewegt. Hierbei entleert sich das Kammerwasser ganz langsam, Tropfen für Tropfen, und die Entspannung des Augapfels erfolgt äußerst schonend.

Der Schnitt verläuft parallel dem Hornhautrande. Hierauf kann man mit der Pinzette eingehen, die Iris hervorholen und abtragen.

Ich habe nach diesem Verfahren bei primären Glaukomen mit äußerst enger Kammer, dann bei Vortreibung der Iris bis zu völliger Aufhebung der Kammer mit bestem Erfolge operiert. Dabei habe ich den Einschnitt auch nach außen-oben verrichtet, um das Kolobom zum Teile wenigstens unters obere Lid zu bringen. Es gelingt das ganz leicht. Auch habe ich den Augapfel zuweilen mit 2 Pinzetten fixiert, um Rollungen zu vermeiden, die die Schnittführung verzögern.

Etwas Ähnliches wie Dehenne scheint aber bereits Streatfeild ausgeführt zu haben.[3]) Nach dem Jahresberichte für Ophthalmologie, Jahrg. II, 1873, S. 276 und 429, hat sich Streatfeild sowohl gegen die Lanze als das Linearmesser zur Schnittführung bei der Iridektomie und bei Extraktionen ausgesprochen.

Er nimmt ein breites Starmesser, etwa das von Sichel, dringt damit in die Kammer ein, stellt es, bevor der Pupillarrand erreicht ist, auf und vergrößert die Wunde mit der Spitze schneidend. Es kommt also auch bei ihm niemals zu einer Kontrapunktion.

Es ist zweifellos, daß die Handhabung der Lanze bei sehr seichter Kammer schwierig, ja die regelrechte Ausführung des Schnittes, wenn er verhältnismäßig lang sein soll (5—6 *mm* oder mehr), auch unmöglich

[1]) Warlomont, Iridectomie, couteaux lancéolaires. Annal. d'ocul., 1871, LXV, pag. 92—95. — Derselbe, Lances graduées pour l'iridectomie. Annal. d'ocul., 1879, LXXXI, pag. 162.

[2]) Hirschberg, Berliner klin. Wochenschr., 1873, S. 440.

[3]) Streatfeild, Section de la cornée comme opération préliminaire. Congrès de Londres, 1873; Compt. rend., pag. 154—159. (Mir nicht zugänglich.)

werden kann. Ganz unmöglich ist die Benützung der Lanze bei völlig fehlender Kammer.

Anders liegt die Sache aber bei nicht allzu seichter Kammer. Da hat die Lanze nicht bloß den Vorteil, daß sie nach jeder Seite hin gleich leicht gehandhabt werden kann und daß bei gesteigertem Binnendrucke der Abfluß des Kammerwassers ganz langsam vor sich geht, sondern auch den, daß sie keinen so steilen Schnitt erzeugt als das Linearmesser, wenn man mit diesem einen kurzen Schnitt erzeugen will, bei dem sich äußere und innere Wundöffnung nicht zu sehr in ihrer Länge unterscheiden. Freilich, als man im „linearen" Schnitte einen besonderen Vorteil sah und meinte, daß er viel bessere Aussichten für die Heilung gebe, da konnte man die Steilheit des Schnittes für einen Vorzug halten. Wir haben schon Seite 545—549 auseinandergesetzt, daß die Dinge anders liegen. Ein nicht zu stark geneigter Flachschnitt ist dem steilen Schnitte vorzuziehen und gerade einen solchen erhält man sehr leicht mit der Lanze.

Nach v. Wecker ist zwar Schweiggers Meinung[1]), daß die Aneinanderlagerung der Wundränder nach Linearmesserschnitten weniger gut sei, ganz außer acht zu lassen, aber es verhält sich die Sache wirklich so, daß sich die Schnitte mit der Lanze rascher genau schließen, besonders in der Hornhaut selbst.

Daß die Handhabung der Lanze gar so schwierig wäre, wie v. Wecker behauptet[2]), kann ich für meine Person nicht gelten lassen. Es ist durchaus nicht nötig, übermäßig steil aufzusetzen, weil eine solche Steilheit der Wunde in ihrer Mitte gar keinen Wert hat. Ein leichtes Zurücklegen des Lanzengriffes, um beim Vorschieben nicht in die Iris zu stechen, und ein mäßiger Druck nach hinten, um die Seitenteile des Schnittes nicht zu breit zu bekommen, sind keinesfalls schwerer, als die verschiedenen Wendungen, die mit dem Linearmesser auszuführen sind, wenn damit ein kurzer Schnitt verrichtet und bei erhöhtem Drucke ein zu plötzlicher Abfluß des Kammerwassers vermieden werden soll.

Ich benütze das Linearmesser, wenn ein Kolobom nach oben oder unten anzulegen ist, bis zur Iriswurzel reichen soll, wie das fürs Kolobom bei Glaukomiridektomien gefordert werden muß, und wenn dabei die Kammer sehr flach ist.

Auch bei sehr tiefliegenden Augäpfeln ist die Führung der Lanze von oben her erschwert, ja zuweilen unmöglich. In diesen Fällen ist überhaupt nur die Verwendung des Linearmessers möglich.

---

[1]) Schweigger, Handbuch der spez. Augenheilk. etc., 1871, S. 318—340.
[2]) v. Wecker, Chir. ocul., pag. 136, 137.

Ist die Iridektomie nach außen (außen-oben, außen-unten) zu machen, dann benütze ich bei flacher oder aufgehobener Kammer das Verfahren von Dehenne.

Bei genügend tiefer Kammer und meistens für die optischen Kolobome (auch bei flacher Kammer) ziehe ich jedoch die krumme Lanze, wegen der Einfachheit der Handhabung, dem Linearmesser entschieden vor.

[In letzter Zeit wurde wieder mehrfach die Inzision mit dem Skalpell (Skarifikateur) von außen durch die Sklera bei sehr seichter oder aufgehobener Vorderkammer empfohlen (Ladame Jeoleff, nach Gayet[1]).

Czermak selbst hat in den letzten Jahren, wie er es schon in einem Referate[2]) näher ausgeführt, bei seichter Vorderkammer immer in folgender Weise operiert: Vor Anlegung des Skleralschnittes wird in entsprechender Ausdehnung die Bindehaut dicht am Hornhautrande abgelöst und so die Lederhaut völlig freigelegt, wie bei der Exenteratio bulbi. Durch wiederholtes Einträufeln von Adrenalinlösung wird das Operationsfeld blutleer gemacht und mit einem kleinen bauchigen Skalpell tangential zum Hornhautrande 1—1½ *mm* außerhalb desselben die Sklera schichtweise durchtrennt. Sobald die Vorderkammer eröffnet ist, zeigt sich ein schwarzer Spalt und Kammerwasser quillt ab. Mit einer Schere mit abgerundeten Spitzen wird dann die Wunde entsprechend erweitert und dann die Iridektomie regelrecht ausgeführt.]

[Für Fälle, in denen nach Verletzung des Auges oder großen Hornhautgeschwüren die Linse verloren gegangen ist und der vordere Abschnitt nur aus einer teilweise getrübten Hornhaut und einer ganz angelagerten Iris besteht, hat Deschamps[3]) (ähnlich wie Dehenne, s. II. Bd., S. 156) einen Schnitt im Limbus durch diesen und die angelagerte Iris empfohlen, so daß die hintere Kammer eröffnet ist. Man geht mit der Irispinzette in sie ein und faßt die Iris an ihrer Hinterfläche.

Ich halte in solchen Fällen ebenso wie zur Ausführung einer Iridektomie bei fast undurchsichtiger Kornea, wenn man sich über Lage und Beschaffenheit der Iris vor der Operation keine genauere Kenntnis schaffen kann, folgendes Vorgehen für sehr empfehlenswert: 1—2 *mm* außerhalb des Hornhautrandes mit ihm konzentrisch wird an der Stelle, an der die Iris ausgeschnitten werden soll, mit dem Skalpell präparierend, wie es eben beschrieben wurde, die Sklera resp. das Skleralband durchtrennt, die Wunde nach beiden Seiten auf 3—4 *mm* Breite erweitert. Dann wird, jedenfalls auch wenn schon Kammerwasser abgeflossen ist, eine schmale Spatel, wie bei der Zyklodialyse von Heine, an der Hornhauthinterfläche in die Vorderkammer vorgeschoben. Besonders bei Beleuchtung des Operationsfeldes mit der elektrischen Stirnlampe lassen sich die Bewegungen der Spatel in der Vorderkammer auch bei sehr trüber Hornhaut genau verfolgen. Durch sanfte seitliche Bewegungen der Spatel trachtet man eventuell bestehende Anheftungen der Iris an die Hornhauthinterfläche zu lösen. Man entfernt dann die Spatel, geht mit

[1]) Ladame Jeoleff, Un procédé d'iridectomie en cas d'absence de la chambre antérieure. Annal. d'ocul., 1901, CXXV, pag. 19.

[2]) Czermak, Referat zu vorstehender Mitteilung. Jahresber. f. Ophthalm., 1901, S. 329.

[3]) Deschamps, Une manière de pratiquer l'iridectomie lorsqu'il n'y a pas de chambre antérieure et que le cristallier est absent. Annal. d'ocul., 1902, CXXVII, pag. 101.

der Irispinzette in die Vorderkammer ein, faßt die Iris, zieht sie vor und schneidet sie in gewöhnlicher Weise präkorneal aus.

Wenn, wie dies in solchen Fällen die Regel ist, die Iridektomie wegen Drucksteigerung ausgeführt wird, so kann bei dem ersten Manöver gleichzeitig eine Zyklodialyse nach Heine nach beiden Seiten der Wunde vorgenommen werden.]

Gayet[1]) verrichtet bei aufgehobener Kammer die Iridektomie auf folgende Weise: Der Bulbus wird mit der Pinzette à double fixation (von Monoyer) gehalten und sodann an dem Orte der Wahl die Hornhaut mit einem gewöhnlichen Skarifikator von außen nach innen schichtweise durchtrennt.

Er beginnt dazu an dem temporalen Ende des beabsichtigten Schnittes, wenn er oben oder unten, am oberen, wenn er innen oder außen liegen soll. Er setzt die Klinge fest auf und macht sägende Bewegungen damit. Die Fläche der Klinge soll hierbei durch einen Radius des Augapfels gelegt sein, woferne man nicht auf die Linearität des Schnittes verzichtet und einen Lappen bilden will. Wie sich ein Tropfen Kammerwasser entleert, entfernt man den Skarifikator. Bildet sich ein Irisvorfall, so wird er mit einer stumpfen, feinen Schere zurückgebracht, die dazu benützt wird, dem Schnitte die gewünschte Lage zu geben. Die Irisausschneidung wird hierauf in der gewöhnlichen Weise verrichtet. Zu dieser Operation empfiehlt Gayet die Narkose.

Dianoux[2]) bediente sich statt des Skarifikators eines Starmessers von Beer und vervollständigte den Schnitt mit Webers geknöpftem Messer.

Während Gayet sein Verfahren hauptsächlich für Fälle von zentraler Einheilung des Pupillarrandes nach Hornhautgeschwüren, die so oft Anlaß zur Staphylombildung geben, erdacht hatte, hat es späterhin Nicolini[3]) auch für chronisches Primärglaukom mit aufgehobener, vorderer Kammer verwandt. Er erzielte auch ohne nachherige Erweiterung des Einschnittes mit der Schere eine genügende Öffnung, um die Iris ausschneiden zu können.

Meyer[4]) weicht der Schwierigkeit, bei buckelförmig vorgetriebener Irisperipherie (wegen Pupillensperre) die Lanze vorzuschieben, dadurch aus, daß er sofort nach dem Eindringen in die Kammer einen ganz kleinen Einstich in die Iris macht. Diese sinkt dann zurück und die Lanze kann unbehindert vorgestoßen werden.

Fassen der Iris. Für Fälle, wo der Ausschnitt am Pupillenrande breit, im übrigen aber dreieckig sein soll, mit gegen die Peripherie gerichteter Spitze, hat Liebreich[5]) seine Pinzette erdacht, deren Bau in v. Weckers Scherenpinzette wiederholt ist: statt der Scherenblätter trägt sie jedoch kurze Pinzettenarme mit Häkchen [s. Fig. 61, Bd. I, S. 36[6])]. Sie gestattet, einen sehr kleinen Hornhautschnitt anzulegen.

---

[1]) Gayet, D'un procédé reglé de la chambre antérieure de l'oeil, lorsque celle-ci est effacée par suite de l'accolement de l'iris à la surface postérieure de la cornée. Bull. et mém. de la soc. franç. d'ophtalm., IIme année, 1884, pag. 41.

[2]) Dianoux, Bull. et mém. de la soc. franç. d'ophtalm. IIme année, 1884, pag. 44.

[3]) Nicolini, Richiamo d'una vecchia e quasi conosciuta operazione e sua nuova applicazione. Bolett. d'oculistica, 1893, XV, Nr. 2. (Nach dem Referate im Jahresber. f. Ophthalm. für 1893, S. 338.)

[4]) Meyer, in der Diskussion zu Dehennes Vortrag in der Soc. d'ophtalm. de Paris am 6. Nov. 1888. (Nach dem Jahresber. f. Ophthalm. für 1888, S. 385.)

[5]) Liebreich, Eine neue Irispinzette. Klin. Monatsbl. f. Augenheilk., 1870, VIII, S. 183—187.

[6]) [Die Abbildung zeigt die Liebreichsche Pinzette mit Armen, die denen einer anatomischen Pinzette gleichen, wie ich sie seit 1891 ohne Kenntnis des Liebreichschen Modelles zum Ausziehen von Kapselresten bei den Staroperation verwendet hatte.]

Auch dort, wo ein Ausschnitt zu schmal ausgefallen ist und wo man an den Wundwinkeln eingehen muß, um noch ein Stück Iris zu fassen und nachträglich abzutragen, ist Liebreichs Pinzette der gewöhnlichen Irispinzette vorzuziehen, weil sie bei dieser heiklen Handhabung die Kapsel nicht gefährdet; sie kann eben schief eingeführt und in dieser Stellung geöffnet werden, was bei den gewöhnlichen Pinzetten nur im geringsten Maße möglich ist.

Von Kuhnt[1]) ward eine stellbare Pinzette angegeben, wenn es sich um die Anlegung sehr enger Pupillen handelt. Sie ist schon Bd. I, S. 30 erwähnt.

Statt der Pinzetten wieder Haken zum Fassen und Hervorziehen der Iris zu benützen — bekanntlich das älteste Verfahren zu diesem Zwecke — haben neuerdings Maklakoff[2]), Wicherkiewicz[3]), [Axenfeld[4]), Kuhnt[5]) u. a.] empfohlen. Allerdings benützen sie stumpfe Haken, während sich Beer eines spitzen bediente, der ins Irisgewebe eingeschlagen ward.

Man soll, geben sie an, Haken dort benützen, wo der Pupillarrand frei ist oder nur einzelne hintere Synechien bestehen, weil das Verfahren viel weniger schmerzhaft ist, als das Fassen mit der Zange. Ein weiterer Vorteil ist der, daß man den Ausschnitt in seiner Breite besser dosieren kann. Der Einschnitt kann überdies sehr klein bemessen werden. Insbesondere ist der Haken von Vorteil, wenn bei einer optischen Iridektomie der durchsichtig gebliebene Hornhautteil sehr schmal ist. Innerhalb einer kurzen Operationswunde läßt sich eine Pinzette nicht genügend öffnen, um die Iris gehörig zu fassen. Für den Haken kann man einen ganz kleinen peripheren Schnitt machen und doch nur den Sphinkterteil ausschneiden.

Ein Nachteil dürfte wohl darin bestehen, daß man bei einer allfälligen Fluchtbewegung des Auges die Iris nicht loslassen kann, wie wenn man sie mit einer Pinzette hält.

Ich habe mich überzeugt, daß das Fassen und Herausziehen der Iris mit dem stumpfen Haken in der Tat äußerst schonend ist und daß so dieser auch an kokainisierten Augen sonst schmerzhafte Akt auch bei sehr empfindlichen Kranken nahezu oder wirklich schmerzlos abläuft.

Es bleibt bei diesem Verfahren stets ein peripherer Saum stehen. Ich möchte es also für optische Iridektomien empfehlen, wo wir uns ja

[1]) Vgl. Fußnote 1, I. Bd., S. 30.

[2]) Maklakoff, La sphinctérectomie et le sphinctérectome. Arch. d'ophtalm., 1882, II, pag. 230.

[3]) Wicherkiewicz, Zur Iridektomietechnik. Zentralbl. f. prakt. Augenheilk., 1883, S. 33, und Zur Iridektomietechnik, ebenda, 1901, S. 200.

[4]) Axenfeld, Zur Technik der optischen Iridektomie. Bericht über die 31. Vers. d. ophthalm. Gesellsch. Heidelberg, 1903, S. 130.

[5]) Kuhnt, Zur Technik der Irisausschneidung. Zeitschr. f. Augenheilk., 1903, X. S. 319.

bestreben, kleine Ausschnitte zu erhalten. Bei optischen Iridektomien ist es natürlich nur dort anwendbar, wo der hervorzuziehende Teil frei ist. Wer jedoch keine ganz sichere Hand hat, wird vielleicht auch bei den optischen Iridektomien die Pinzette bevorzugen, weil man schließlich auch mit einem stumpfen Haken die Kapsel verletzen könnte, obwohl die Gefahr keinesfalls groß ist.

Wicherkiewicz geht folgendermaßen vor. Er macht im Lederhautborde eine 2 *mm* lange Wunde mit der Lanze oder mit einem schmalen zweischneidigen Messer. Darauf geht er mit dem biegsamen (silbernen) stumpfen Häkchen ein, das vom freien Ende so weit entfernt, als die ungefähre Entfernung des Pupillarrandes von der Wunde beträgt, um ungefähr 60° seitwärts gebogen wird, in die vordere Kammer und schiebt es vorsichtig bis an den Pupillarrand und etwas darüber hinaus. Alsdann wird die Spitze des Häkchens so gedreht, daß man mit ihr in die hintere Kammer gelangen kann, also nach hinten gerichtet. Ist einmal der Irisrand in den kleinen Haken hineingefallen, so wird die Spitze wieder gewandt, so daß der Haken flach liegt, ein wenig durch Senken des Griffes der Hornhaut genähert und in dieser Stellung die Iris in die Hornhautwunde gezogen. Meist haftet die Iris dem Häkchen so gut an, daß man sie damit aus der Wunde gänzlich hervorziehen und dann leicht abschneiden kann. Ließe aber das Häkchen die Iris los, so bleibt diese in der Wunde liegen und kann dann mit einer Irispinzette gefaßt werden, um sie nach Vorschrift abzutragen.

Das Häkchen darf, um nicht loszulassen, nicht zu breit sein, sondern muß eine scharfe Biegung haben.

Ausschneidung der Iris. Jede klein bemessene Ausschneidung der Iris hat, wenn der Pupillarrand nicht angewachsen ist und wenn dabei der Sphinkter mit ausgeschnitten wird, nur anfangs ein entsprechend kleines Kolobom zur Folge. Es erweitert sich nämlich dieses späterhin erstens dadurch, daß sich die Ecken des Sphinkters immer mehr zurückziehen und daß sich zweitens, wenn man in der Peripherie hat Gewebe stehen lassen, auch dieses zum Hornhautrande etwas zurückzieht. Auf diese Weise wird ein solches, anfänglich kleines Kolobom mit der Zeit doch groß. v. Wecker hat daher in gewisser Richtung Recht, wenn er den Gedanken, durch möglichst kleine Schnitte in der Hornhaut mit schmalen Lanzenmessern oder Nadeln ganz kleine Irisausschneidungen zu erhalten und so optischen Anforderungen zu genügen, als irrig bezeichnet.[1]) Doch ist es trotzdem gewiß nicht richtig, kleine Schnitte bei Anlegung optischer Kolobome für unnötig zu halten.

---

[1]) v. Wecker, Chirurgie oculaire, pag. 131.

Denn abgesehen davon, daß je kleiner eine Wunde ist, auch um so größer ihre Heilungsaussichten sind, und daß große Wunden bei kleinen Ausschnitten sehr zur nachträglichen Einheilung von Iristeilen in die Wundecken disponieren, so ist die Größe des ausgeschnittenen Stückes nur innerhalb gewisser Grenzen für die endgültige Größe der Lücke gleichgültig.

Ziehen wir vom peripheren Endpunkte des ein spitzwinkeliges Kolobom halbierenden Radius zwei Tangenten zu dem Pupillarrande (Fig. 35), so gibt uns das Dreieck *a b c* das Maximum der Vergrößerung an, das alle in diesem Dreiecke einzeichenbaren Kolobome durch die Retraktion des Sphinkters und des peripheren Saumes erleiden könnten. Ebenso gibt uns das Gebiet, das bei Kolobomen mit konvergierenden Schenkeln, aber abgestutztem Ende zwischen den beiden Tangenten liegt, die man von den Endpunkten der Schenkel je zu dem gleichseitigen Pupillarrande ziehen kann (Fig. 36, *a b c d*), das größte Maß der möglichen Vergrößerung für diese Kolobome an.

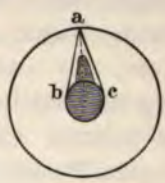

Fig. 35.

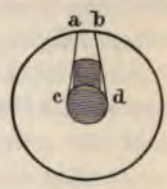

Fig. 36.

Fig. 35. *a b c* Vergrößerungsgrenzen für innerhalb dieses Dreieckes mögliche spitzwinkelige Kolobome.

Fig. 36. *a b c d* Vergrößerungsgrenzen für ein innerhalb dieses Gebietes liegendes Kolobom mit abgestutztem Ende.

Man könnte also von vornherein auch schon die Kolobome so breit anlegen. Dazu wäre aber, wie aus den Figuren ersichtlich, kein sehr großer Schnitt erforderlich. Aus den oben angeführten Gründen wird man also den Schnitt immer so klein als möglich machen, wenn man auch dadurch eine spätere Vergrößerung des Koloboms innerhalb gewisser Grenzen nicht verhindert. Es ist ja doch jedenfalls vorzuziehen, ein schließlich größeres Kolobom durch einen kleineren Schnitt, als ein ebenso großes Kolobom durch einen viel längeren Schnitt bekommen zu haben. Übrigens entbehren wir der Mittel nicht ganz, das Kolobom vor Vergrößerung zu bewahren, wovon gleich die Rede sein soll.

Wenn aber der Sphinkter bis zu den Ecken festgewachsen ist, sei es an der Hornhaut, sei es an der Linsenkapsel, dann kann eine Vergrößerung des Koloboms nach den Seiten hin durch Retraktion des Sphinkters überhaupt nicht stattfinden und auch der periphere Saum bleibt besser erhalten. Wegen der Unbeweglichkeit des Pupillarrandes kann sich keine stärkere Retraktion des Dilatators auch in jenem Abschnitte, wo wegen des Koloboms der Zug des Sphinkters fehlt, entwickeln. Für alle solchen Fälle muß es daher um so mehr als wünschenswert bezeichnet werden, daß kleine Kolobome auch durch einen möglichst kleinen Einschnitt, also mit der schmalen Lanze erzeugt werden. Derartige anatomische Veränderungen finden sich aber an Augen, wo optische Iridektomien angezeigt sind, sehr häufig.

Pope[1]) machte im Jahre 1871 als erster den Vorschlag, statt der Iridodesis, die in rein optischer Beziehung gegenüber der optischen Iridektomie unleugbare Vorzüge hat, ein Stück Regenbogenhaut so auszuschneiden, daß der Kreismuskel nicht unterbrochen wird. Dadurch würde man eher dem großen Nachteile der gewöhnlichen optischen Iridektomien entgehen, der darin besteht, daß die natürliche und künstliche Pupille in eine große zusammenfließen, und daß die Schenkel der Lücke auch im Falle des aufs kleinste geplanten Ausschnittes nachträglich ungemein weit auseinandergehen.

Pope ging in folgender Weise vor. Er benützte zum Einschnitte ein langes, sehr schmales Lanzenmesser. Im allgemeinen soll der Einschnitt im Hornhautrande gemacht werden; wo jedoch die Pupille sehr peripherisch gebildet werden soll, da soll er ganz in die Sklera verlegt werden. Dagegen macht man ihn in der durchsichtigen Hornhaut, wenn die natürliche Pupille stark seitlich verzogen ist.

Nach Vollendung des Schnittes entfernte Pope das Messer, ohne das Kammerwasser rasch abfließen zu lassen. Er ließ dies vielmehr danach allmählich ab, um jeden Vorfall der Iris zu vermeiden. Da es besonders darauf ankommt, die Iris nur mit den Zähnen der Pinzette zu fassen, soll diese fein und nur mäßig gekrümmt sein. Pope faßte die Iris gerade an dem Punkte, der hinter der den optischen Zwecken am meisten entsprechenden Hornhautpartie lag, und gerade nur so viel, daß die Pinzette nicht ausriß. — Zur Ausschneidung der Iris nahm er eine feine, gebogene Schere. Der Operateur muß beim Zurückziehen der Pinzette den Pupillarrand sorgsam im Auge behalten und sobald die Scherenblätter zwischen der Spitze der Pinzette und der Hornhaut Raum haben, die Iris abschneiden; er kann dabei die Schere rechtwinklig oder parallel zu der Richtung der Radiärfasern ansetzen. Im ersteren Falle wird sich die künstliche Pupille mehr oder weniger der Kreisform nähern, im anderen Falle eine mehr längliche Form annehmen. Hat der Operateur etwas Übung in diesem Verfahren erlangt, so kann er jedesmal die Pupille genau so groß machen, wie er sie haben will.

Sollte unabsichtlich der Sphincter pupillae durchschnitten werden, so wäre die Folge weiter nichts als eine gewöhnliche Iridektomie.

Diese Operation hat gegenüber der gewöhnlichen optischen Iridektomie in den geeigneten Fällen einen großen kosmetischen Vorteil, der Anblick solcherart operierter Augen ist entschieden gefälliger. Der optische Vorteil besteht darin, daß die kleine, künstliche Pupille nahezu rund ist,

[1]) Pope, Über Iridektomie ohne Durchschneidung des Sphincter pupillae. Arch. f. Augen- u. Ohrenheilk., II, 1, S. 192—197.

kleiner als die natürliche Pupille angelegt werden kann und sich nachträglich nicht vergrößert. Die durchschnittenen Radiärfasern ziehen sich nicht, wie nach der gewöhnlichen Iridektomie, nachträglich gegen den Hornhautrand zurück.

Dieses Verfahren fand keine Beachtung. v. Arlt erwähnt es in seiner Operationslehre gar nicht, sondern gibt sogar an, daß, wenn bei einer optischen Iridektomie der Sphinkter stehen bleibe, man ihn mit einem Häkchen herausholen und abschneiden solle. Offenbar hat er eine „Doppelpupille" für einen Nachteil gehalten. Ebenso verwirft v. Wecker[1]) dieses Verfahren, da es den Nachteil einer Doppelpupille mit sich bringe und weil es in seiner Ausführung zu subtil sei.

Es besteht, wie es scheint, ziemlich allgemein der Glaube, daß eine solche Doppelpupille Doppelsehen erzeugen müßte.

Aber erstens kommt doch dieser Umstand überall dort nicht in Betracht, wo die natürliche Pupille vom Sehen ausgeschlossen ist, und das ist ja doch bei den meisten Fällen, wo man eine optische Pupille anlegt, so.

Aber auch in jenen Fällen, wo die natürliche Pupille noch ein, wenn auch undeutliches Netzhautbild zustande kommen läßt, ist die Befürchtung, daß durch eine solche Doppelpupille Doppelsehen, wie im Scheinerschen Versuche, entstehen würde, für die Praxis durch nichts gerechtfertigt, ja nicht einmal, wenn die natürliche Pupille völlig normal wäre, wie dies Schulek dargetan hat.[2])

„So historisch denkwürdig der Scheinersche Versuch als physiologischer Prüfer auf die optische Einstellung sein mag, so verfehlt erscheint es, ihn als Maßstab dafür zu nehmen, wie Leute mit Doppelpupillen unter gewöhnlichen Verhältnissen sehen würden.[3]) Da im Scheinerschen Versuche wegen starker Beschränkung des Gesichtsfeldes mehrere Objekte nicht zugleich und, wenn sie größer sind, nicht ganz gesehen werden können, ist es begreiflich, daß man die Doppelpupille schlechtweg für bedenklich hielt und mögliche Unterschiede in den Erscheinungen nicht weiter suchte. Selbst beim Scheinerschen Versuche kann der Ungeübte die Doppelbilder übersehen. An der Doppelpupille sind die Öffnungen groß, die Zerstreuungskreise sonach umfangreich und daher das Erkenntnisvermögen geringer. Doch kommen diese Umstände der Verdrängung der ohnehin feinen (weil nicht über die einzelnen Zerstreuungskreise hinausreichenden) Verdoppelungen aus der Wahrnehmung zugute, da sich das Licht auf der Netzhaut mehr verbreitet, die Gegenstände wie bei gewöhnlichen Zerstreuungskreisen verschwommen erscheinen und das Ungewöhnliche in der Erscheinung sich dem Bewußtsein leichter entzieht. Die erkennbare Diplopie kann nur an den lebhaft beleuchteten und deutlich linearen Rändern der Objekte erscheinen, kann die Orientierung gar nicht stören und die Wahrnehmung nur wenig, unter

[1]) v. Wecker, Chir. ocul., pag. 133.

[2]) Schulek, Die optischen Verhältnisse bei Doppelpupillen. Arch. f. Ophthalm., 1882, XXVIII, Abt. 3, S. 108—182.

[3]) Diese wie die folgenden Stellen in dem Zitat sind von mir durchschossen angegeben worden.

besonderen Umständen und nur an Gegenständen außer Akkommodationsdistanz beeinflussen. Und werden im gemeinen Leben Gegenstände beachtet, ist die Orientierung an ihnen nötig, drängen sich Objekte unwillkürlich in die Wahrnehmung, die außer der beabsichtigten Akkommodationsdistanz stehen und kleiner sind als die Breite des stehen gebliebenen Kreismuskels? Soll eine sonst vorzügliche Operationsmethode verworfen werden, weil abseits des tendierten Sehens liegende Nadeln, Fäden, einzeln stehende kontrastierende Linien u. dgl. verdoppelt erscheinen können?"

„Wenn sich auch alles so verhielte, wie es viele, nach ihrem Operationsverfahren zu schließen, annehmen, selbst dann wäre die getrennte Doppelpupille für das gewöhnliche Sehen vorteilhafter als die zusammenfließende, weil der Kranke mit der besseren Wahrnehmung der in Akkommodationsdistanz stehenden Gegenstände mehr gewinnt, als er an den außer Akkommodation stehenden Objekten durch Verdoppelung verliert — selbst wenn diese so hochgradig wäre, wie sie es nicht ist. Es erscheint somit ein verkehrtes Beginnen, die Interessen des direkten Sehens dem Vermeiden der überschätzten, nebensächlichen Verdoppelungen zu opfern."

Weder Leute mit Polykorie, noch mit traumatischer Iridodialyse, noch mit künstlich angelegten Doppelpupillen zeigen daher tatsächlich monokuläre Poly- oder Diplopie, wie das auch schon Pope angegeben hatte. Die Verdoppelungen zeigen sich nämlich nur an Objekten, die außer dem Horopter bleiben und die kleiner sind als der zwischen beiden Pupillen liegende Steg. Schulek weist in seiner Arbeit noch nach, daß das Bestehen einer solchen Doppelpupille auch für das Binokularsehen ohne jeden Nachteil ist.

Für Schichtstar hat übrigens Denotkin[1]) dasselbe Verfahren empfohlen wie Pope.

Kuhnt hat 1885 angegeben[2]), daß er ganz schmale, einer stenopaeischen Spalte ähnliche Pupillen erhalte, wenn er vom Sphinkter nichts und vom Irisstroma nur so viel exzidiere, als dem Auseinanderweichen der eingeschnittenen Sphinkterränder bei einer Iridotomie entspricht.

In geeigneten Fällen führt er die Iridektomie folgendermaßen aus. Mit seiner stellbaren Irispinzette wird die Iris in einer Ausdehnung von 1—1¼ *mm* etwa in der Mitte zwischen Pupille und Ziliarrand gefaßt und leicht über die Wunde hervorgezogen. Mit einem radiären Scherenschlage wird das gefaßte Stück abgetragen.

Dann wird die Iris zurückgeschoben und der stehen gebliebene Sphinkter mit einer Weckerschen Schere genau radiär durchschnitten. Die Operation erheischt Narkose. Er gibt an, daß ihm nie eine Verletzung der Kapsel unterlaufen sei, und empfiehlt sein Vorgehen auch neuerdings wieder.[3])

Die Operation stellt eine Verbindung einer Iridektomie mit einer Iridotomie dar. Ich möchte sie nicht für weniger gefährlich halten als v. Weckers Iridotomie bei durchsichtiger Linse.

Die Gefahr der zu ihr nötigen Narkose steht übrigens wohl kaum im Verhältnis zu dem vielleicht etwas höheren optischen Erfolg gegenüber einer gewöhnlichen optischen Iridektomie. Ob sich wegen der Durchschneidung des Sphinkters das Kolobom nicht später gerade so vergrößert wie jedes gewöhnliche optische Kolobom, steht zudem noch völlig dahin.

---

[1]) Denotkin, Wjestnik oftalmologie, 1888, Januar-Februar, S. 17. (Nach Lozhetschnikow, Klin. Monatsbl. f. Augenheilk., März 1894.)

[2]) Kuhnt, Vorschlag einer Modifikation der Iridektomie zu optischen Zwecken. Tageblatt der 58. Vers. deutscher Naturforscher u. Ärzte in Straßburg i. E., 1885, S. 497. (Nach dem Berichte in Nagels Jahresber. f. 1885, S. 356.)

[3]) Kuhnt, Vorschlag einer Modifikation der Iridektomie zu optischen Zwecken. 58. Versamml. deutscher Naturforscher u. Ärzte. Straßburg 1885.

Da die Durchtrennung des Sphinkters aber gar nicht nötig ist, so möchte ich Popes Verfahren wohl vorziehen.

Was die Irisausschneidung bei Glaukomen anlangt, so will ich hier nur darauf hinweisen, daß Pflüger bei Glaucoma simplex eine bloß periphere Irisausschneidung mit Erhaltung des Sphinkters empfohlen hat[1]), die schon Snellen[2]) bei Glaukomiridektomien als wünschenswert bezeichnete, und daß Lozhetschnikow[3]) mit der Sklerotomie eine Ausschneidung des Dilatators (Dilatatorektomie) verband.

Nicati[4]) hat schon viel früher als Lozhetschnikow die Ausschneidung eines schmalen peripheren Irisstückes nach Anlegung des Skleralschnittes ausgeführt, indem er den Vorteil der Iridektomie bei Glaukom darin sah, daß die Iris die innere Mündung der kurativen Fistel, die die sklerale Wunde nach seiner Meinung erzeugt, nicht verlegen könne.

Verband, Nachbehandlung, Heilungsvorgang.

Nach einer typisch verlaufenen Iridektomie legt man den nach Augapfeloperationen üblichen Verband an.

Ein Druckverband kommt bei optischen Iridektomien nur in Betracht, wenn eine starke Blutung eingetreten ist, ferner nach Operationen wegen Drucksteigerung.

Schon nach kurzer Zeit ist die Wunde geschlossen (verklebt), die Kammer hergestellt. Der der Wunde entsprechende Lederhautabschnitt zeigt leichte Rötung. Die zentrale Wundlippe ist oft leicht geschwellt. In der Nähe der Wunde zeigt die Hornhaut meist eine zarte, streifige Trübung. All das verliert sich in einigen Tagen.

Bei Glaukomiridektomien kann der Operierte längstens nach 2 bis 3 Tagen in den Lehnstuhl gesetzt werden und nach 5—6 Tagen etwas herumgehen. Nach 8—10 Tagen ist die Wunde genügend fest geschlossen.

Die Nachbehandlung von Augen nach Glaukomiridektomien (ebenso nach anderen Glaukomoperationen) mit Miotizis ist mindestens überflüssig, wenn nicht gefährlich. Hat die Operation wirklich die Drucksteigerung beseitigt, wozu dann das Miotikum? Hat sie sie jedoch nicht ganz beseitigt, dann kann uns das Miotikum nur allenfalls über den Mißerfolg oder den unvollständigen Erfolg täuschen, der eine Ergänzung der Operation erfordern würde. Die Operation kann Verhältnisse setzen, die wohl die

---

[1]) Pflüger, Operazione moderne del glaucoma. Archiv. di ottalmal., Vol. I, fasc. 10. — (Nach dem Jahresbericht für Ophthalmol., Jahrg. 1894, XXV, S. 402. Pflüger hat jedoch nach diesem Berichte das Bestehen monokularer Diplopie nach dieser Operation behauptet.)

[2]) Snellen, Die Behandlung des Glaukoms, VII. internat. Ophthalm.-Kongr., 1888, Ber. S. 248.

[3]) a. a. O.

[4]) Nicati, De l'excision fenêtrée de l'iris. Arch. d'ophtalm., 1883, III, pag. 400.

akuten Erscheinungen beseitigen, aber ein chronisches Glaukom bestehen lassen, das nach Weglassung des Miotikums wieder hervorträte, so lange wir den Kranken noch in unserer Beobachtung haben. Wird das Miotikum fortgebraucht, so entwickelt es sich nur viel langsamer, es verfällt das Sehvermögen ganz allmählich, wenn der Kranke längst aus unserer Beobachtung entlassen ist.

So kommt es z. B., daß Leute, die rechtzeitig „erfolgreich" an akutem Glaukom operiert wurden (in Wirklichkeit mit unzureichendem Erfolg wegen ungenügend großem Ausschnitte oder dgl.), nach einiger Zeit (nach einem halben Jahr und mehr) vollständig erblindet wiederkommen unter dem Bilde eines einfachen Glaukoms mit ganz mäßiger Härte des Augapfels.

Der Verband am nicht operierten Auge wird am dritten Tage weggelassen.

Bei optischen Iridektomien können diese Termine noch mehr abgekürzt werden, ja in Fällen, wo der Schnitt sehr kurz ist, habe ich auch von ambulatorischer Nachbehandlung keinen Schaden gesehen. Der Kranke kann nach der Operation sein Zimmer selbst aufsuchen und den ersten Tag auf dem Sofa oder im Bette verbringen. Am zweiten Tage kann er jedenfalls aufstehen und im Lehnstuhle sitzen, auch ein wenig herumgehen. Das Verbinden des nicht operierten Auges ist hier ganz überflüssig.

Störungen im Heilungsverlaufe.

Was diese anlangt, so verweise ich auf das in der Einleitung, II. Bd., S. 42 u. ff., im allgemeinen erörterte. Im besonderen sei nur folgendes hier noch ausdrücklich hervorgehoben.

Die Störungen im Heilungsverlaufe führen teils zu unregelmäßig gebildeten Narben, teils zu Beeinträchtigung, ja zum Verluste des Sehvermögens. Der Bestand regelwidrig gebildeter Narben kann aber späterhin von Zuständen gefolgt sein, die auch den Verlust des Auges mit sich bringen.

Sie werden hervorgerufen einerseits durch Unvollkommenheiten und üble Zufälle bei der Ausführung der Operation, andererseits durch üble Zufälle während der Heilung.

1. Schlechte Anpassung der Wundlippen aneinander.

Statt daß sich die Wundränder gehörig aneinander legen, sind sie gegeneinander verschoben oder stehen voneinander ab, die Wunde klafft.

Mehr schräge Wunden, wie es Lanzenwunden sind, zeigen diese Zustände seltener als Wunden, die senkrecht durch die Wand gehen, also solche, wie sie mit dem Messer von v. Graefe erzeugt werden. Unregel-

mäßige Schnitte, besonders Zwickelwunden, haben eine besondere Neigung dazu.

Wunden im Lederhautborde, die klaffen, erscheinen als ein dunkler Strich.

Veranlassung zur schlechten Anpassung der Wundränder kann bei regelrechtem Schnitte geben:

a) ein Bindehautlappen, wie er bei Schnitten im Lederhautborde, besonders wenn sie mit dem Messer v. Graefes ausgeführt sind, oft entsteht.

Der Lappen kann sich nach hinten umrollen, so in die Wunde kommen und damit die Vereinigung der Ränder stören.

Aber auch wenn er richtig ausgebreitet liegt, erzeugt er, wie Bd. II, S. 43, erörtert, leicht Klaffen der skleralen Wundränder bei längeren Wunden.

b) Fortbestehen eines erhöhten Druckes nach der Glaukomiridektomie. Die Kammer bleibt aufgehoben, das Auge ist hart, die Wunde klafft.

Bestehen daneben Injektion und Schmerzen fort, dann ist die Prognose recht trüb (bösartiges Glaukom). Es handelt sich hier meist um eine Blutung in den hinteren Augenraum oder um die Bd. II, S. 214 erwähnte Luxation der Linse in den Falz zwischen Iris und Ziliarfortsätze.

Sind derartige Reizzustände nicht da, dann kommt es, oft allerdings erst nach Wochen, zur Wiederherstellung der Kammer und Abnahme des gesteigerten Druckes. In der Wunde entsteht ein verbreitertes Narbengewebe. In anderen Fällen stellt sich früher oder später ganz allmählich wieder eine leichte Härte des Augapfels ein, ohne daß irgend welche Reizsymptome auftreten würden, während anfangs der Erfolg ein vollständiger zu sein schien (Übergang in Glaucoma simplex). In solchen Fällen muß die Iridektomie wiederholt oder wenn diese untunlich wäre, eine Sklerotomie [oder Zyklodialyse] nachgeschickt werden.

c) Einklemmung von Teilen der Iris in die Wunde (vgl. Bd. II, S. 45 und 46).

d) [Einklemmung oder Vorfall der Linse (s. a. II. Bd., S. 216)].

e) Einklemmung von Glaskörper in die Wunde.

Alle die genannten Umstände können verbreiterte, oft unvollkommen gebildete, fistulierende, zystoide Narben, Ektasien der verbreiterten Narbe oder des vorgefallenen Iristeiles mit ihren Folgen erzeugen.

2. Wundsprengung. Sie entsteht durch unruhiges Verhalten des Kranken, durch Druck, Stoß, Schlag gegen das operierte Auge.

3. Entzündungen.

a) Entzündungen der Uvea (Iritis und Iridozyklitis). Meist handelt es sich bloß um niedere Grade, die mit Bildung einzelner Synechien ab-

laufen. In anderen Fällen kann es zu Verschluß der Pupille und des Koloboms kommen, so daß der Erfolg der Operation vereitelt wird. Die schwersten Fälle ziehen Atrophie des Augapfels nach sich.

Im ganzen sind solche Entzündungen nach Iridektomien selten. Ihre Ursache ist bekanntlich Infektion der Uvea während der Operation oder Wiederanfachung einer schon vorher bestehenden, schleichenden Entzündung durch den Reiz der Verletzung. Besonders bei sympathischer Erkrankung wird ein Rezidiv der Entzündung oft gesehen, so daß hier eine Iridektomie erst lange Zeit nach Ablauf der Erkrankung gewagt werden darf.

b) Wundeiterung. Ein im allgemeinen nach Iridektomien sehr seltener Zufall, der in derselben Weise verläuft und ausgeht wie nach Staroperationen.

Ersatzoperationen der Glaukomiridektomie.

Unter den Operationen, die Anspruch erheben können, die Iridektomie bei Glaukom zu ersetzen, ja von denen einzelne gewisse Vorzüge besitzen sollen und deshalb von vielen Operateuren ausschließlich oder in bestimmten Fällen statt jener gemacht werden, sind zu nennen die Sklerotomie, die Skleroiridotomie (Iridosklerotomie), die Skleroiridektomie, die Inzision des Iriswinkels (Incisione dell'angolo irideo) und die Zyklodialyse.

Davon sind nun die Sklerotomie und die Skleroiridotomie bereits bei Besprechung der Operationen an der Lederhaut (II. Bd., S. 150) und der Iridotomie (II. Bd., S. 195) abgehandelt worden.

Es erübrigt also, hier noch die Ausführung der Skleroiridektomie, der Einschneidung des Iriswinkels und der Zyklodialyse zu besprechen.

Skleroiridektomie.

Terson (Vater)[1]) suchte durch eine Verbindung von Iridektomie und Sklerotomie die Übelstände beider Operationen zu beseitigen und somit ihre nützliche Wirkung zu sichern.

Er ward zu diesem Verfahren durch den Zufall geführt in einem Falle, wo er bei einem Kranken mit prodromalem Glaukom, der bereits das andere Auge infolge einer stürmischen Blutung während einer Iridektomie verloren hatte, die Sklerotomie als vorbereitende Operation für eine spätere Iridektomie machen wollte. Die Iris fiel in der einen Hälfte der Sklerotomiewunde vor, ließ sich nicht zurückbringen und ward des-

[1]) Terson (père), La scléroiridectomie ou l'exécution de la sclérotomie et de l'iridectomie dans le glaucome. Mémoire lu au congrès d'ophtalmologie de Paris, dans la séance du 26 janvier 1885. — Derselbe, Durée des résultats de la scléro-iridectomie dans le glaucome. Lu à la société de médecine de Toulouse le 11 janvier 1889. (Extrait de la Revue médicale, 1889, Nr. 10.)

halb ausgeschnitten. Der Erfolg dieser „unfreiwilligen" Skleroiridektomie war bleibend gut.

Dieser Zufall mit dem gleichen Ausgange ist schon vielen Operateuren zugestoßen.

Terson führt nun die Operation systematisch folgendermaßen aus:

Er beginnt eine Sklerotomie nach v. Wecker. Doch macht er den Einstich viel höher, an einem Punkte, der 2—3 *mm* vom oberen Ende des lotrechten Hornhautmeridians absteht. Der Ausstich fällt dann nur wenig über das nasale Ende des wagrechten Meridians. Bei dem nun folgenden Hin- und Herziehen des Messers wird durch Hebung des Messergriffes erreicht, daß die Einstichswunde länger wird als die Ausstichswunde.

Damit die über der Einstichswunde nur teilweise zerschnittene Bindehaut beim Abtragen der Iris nicht hindere, wird das Messer, wenn es zurückgezogen wird, wobei es sich nach der Regel an der hinteren Fläche des Sklerokornealringes anlehnt und man somit fühlt, wenn der Widerstand abnimmt, nochmals etwas vorgestoßen und so ein Teil der Bindehautbrücke noch durchtrennt.[1]) Der so erzeugte Lappen wird nun auf die Hornhaut herabgeschlagen. Dann wird die Iris hervorgezogen und so peripherisch als möglich ausgeschnitten.

Die Operation ist jedoch bei sehr enger Kammer schwierig.

Terson meint, diese Operation habe nicht die Gefahren einer sehr breiten Iridektomie bei hohem Druck im Binnenraume des Auges (Blutungen, Verschiebung der Linse, Glaskörpervorfall) und nicht die in solchen Fällen erwiesene Unzulänglichkeit der Sklerotomie.

Man erhält ein schmales Kolobom nach oben. Die Operation hat sich Terson sehr bewährt, er hat keinen üblen Zufall dabei beobachtet. Von 1883 bis 1889 hat er ungefähr 50 Fälle so operiert.

Dieser Operation steht die von Lozhetschnikow vorgeschlagene Sklerodilatatorektomie nahe[2]), bei der keine vollständige Iridektomie gemacht, sondern nur der Randteil der Iris ausgeschnitten werden soll. Lozhetschnikow sagt a. a. O.:

„Der Vorschlag Snellens, die Iridektomie mit Erhaltung des Pupillarrandes auszuführen, verdient nach meinen Versuchen volle Berücksichtigung und namentlich in Verbindung mit der doppelten Sklerotomie können dabei gute Resultate erzielt werden. Je nachdem ein Stückchen Iris ausgeschnitten oder die Iris nur durchgeschnitten wird, kann man die Operation Sklerodilatatorektomie oder Sklerodilatatorotomie benennen."

[1]) Diese Durchtrennung ließe sich wohl einfacher nachträglich mit einer Schere bewerkstelligen.

[2]) Lozhetschnikow, Über die Indikationen zur Iridektomie und Sklerotomie bei Glaukom. Wjestnik oftalmologii, 1889, März-April. (Nach Lozhetschnikow, Eine Notiz zur „Neuen Behandlung des Glaukoms". Klin. Monatsbl. f. Augenheilk., XXXII, S. 96 zitiert.)

[Lagrange[1]) hat die Iridektomie mit Resektion eines Stückes der Sklera im Bereiche der perforierenden Wunde kombiniert und das Verfahren ebenfalls Iridosklerotomie genannt. Dasselbe dürfte wohl nur für jene Operateure nachahmenswert erscheinen, welche absichtlich eine schlecht schließende, zystoide Narbe durch die Glaukomiridektomie erreichen wollen.

Ein Gleiches gilt von dem Vorschlage Herberts[2]), zur Erzeugung einer „Filtrationsnarbe" bei der Glaukomiridektomie einen zackigen (jagged) Schnitt anzulegen].

Einschneidung des Iriswinkels.

(Incisione dell' angolo irideo.)

De Vincentiis[3]) hat ein Verfahren gegen Glaukom ersonnen, das er Incisione dell' angolo irideo nennt. Gemeint ist damit die Einschneidung des Gewebes im Iriswinkel.

Es besteht dies Verfahren in folgendem. Man benützt eine Nadel, die einen runden, metallischen Schaft von zylindrischem oder besser von elliptischem Querschnitt hat, der in einen gewöhnlichen Griff für Augapfelinstrumente eingelassen ist. An seinem freien Ende trägt der Schaft eine kleine Sichel, die an ihrem konvexen Rande scharf ist und in eine Spitze endet. Die Größenverhältnisse der Sichel müssen so gehalten sein, daß das von ihr erzeugte Loch in der Augapfelwand durch den Schaft vollständig gestopft wird, damit kein Kammerwasser abfließt.

In das zu operierende Auge wird Eserin eingeträufelt, danach wird kokainisiert. Nach Einlegung eines (nasenseitigen) Lidhalters faßt man den Augapfel dicht an der Stelle, wo der Einstich enden soll.

Der Einstich wird am linken Auge außen-unten, am rechten, wenn man hinter dem Kopfe steht, um mit der rechten Hand operieren zu können, außen-oben verrichtet. Man sticht 1·5 *mm* vom Hornhautrande und ebenso weit vom wagrechten Meridian der Hornhaut entfernt, schief durch die Lederhaut in die vordere Kammer ein. Parallel mit der vorderen Irisfläche wird nun die Sichel durch die vordere Kammer durchgeschoben, um den Iriswinkel an dem gerade gegenüber dem Einstich liegenden Punkte des Hornhautumfanges zu treffen und 1 *mm* tief oder etwas mehr einzudringen.

---

[1]) Lagrange, Iridosclérotomie. Revue générale d'ophtalm., 1906', pag. 358, und Iridectomie et sclérotomie combinées dans le traitement de glaucome chirurgique. Arch. d'ophtalm., 1906, XXVI, pag. 481.

[2]) Herbert (Bombay), The Ophthalmoscope, 1907, June. Ref. Zentralbl. f. Augenheilk., 1907, S. 343.

[3]) Tailor, Die Inzision des Iriswinkels beim chronischem Glaukom. XI. internat. med. Kongreß zu Rom 1894. — De Vincentiis, Incisione dell' angolo irideo nell glaucoma. Rendic. del XIII. congr. della assoc. oftalm. ital., Annali di ottalm., 1893, XXII, pag. 540. — Romano, Contributo alla terapia del glaucoma con l'incisione del tessuto dell'angolo irideo. Arch. di ottalm., 1893, I, pag. 57. — Tailor, Sulla incisione dell'angolo irideo. Contribuzione alla cura del glaucoma. Annali di ottalm., 1891, XX, pag. 117, und Lavori della clinica oculistica della R. Università di Napoli eseguiti dal 1891 al 1893, III, pag. 125.

Der Iriswinkel wird nun beim Zurückziehen der Sichel eingeschnitten, indem man dabei durch eine leichte Drehung des Instrumentes um seine Achse die Schneide senkrecht auf die Lederhaut stellt (?). Man schneidet im Zurückziehen das Gewebe des Iriswinkels zwischen Kontrapunktions- und Punktionsstelle ein, und zwar bis nahe zum Einstichspunkte hin.

Nach Beendigung der Operation sowie noch durch einige weitere Tage wird Eserin eingeträufelt.

Tailor, De Vincentiis' Assistent, gibt in seiner Abhandlung vom Jahre 1891 folgende Anzeigen für dieses Verfahren: Prodromales, akutes und chronisches irritatives Glaukom; hämorrhagisches Glaukom; Glaucoma chronicum simplex[1]); Sekundärglaukom bei sogenannter Iritis serosa (Zyklitis) und bei Scleroticochorioiditis anterior.[2])

Eine Würdigung dieser mir aus eigener Anschauung nicht vertrauten Operation findet man in dem Abschnitte über die Erklärung der Heilwirkung der Iridektomie bei Glaukom.

Eine exakte Ausführung dieser Operation kann ich mir übrigens nur in jenen Fällen vorstellen, wo die Kammerbucht frei ist, also die Drucksteigerung nicht durch Anlagerung der Iriswurzel, sondern durch andere Umstände (z. B. Verstopfung der Maschen des Ligamentum pectinatum) hervorgerufen ist. Im anderen Falle muß, meine ich, eine sehr leicht ausgedehnte Iridodialyse entstehen.

[Valude und Duclos[3]) haben die Einschneidung des Iriswinkels von de Vincentiis und Sklerotomie von v. Wecker an den Augen von 16 Kindesleichen ausgeführt und dieselben anatomisch untersucht. Sie kommen zu dem Schlusse, daß beide Operationen identische Wirkung haben, daß sie als Einschneidung des Iriswinkels zu bezeichnen seien. Klinischen Erfahrungen zufolge sei sie nützlich bei prodromalem und manchen Fällen von chronischem Glaukom. Bei Hydrophthalmus sei sie zu versuchen.]

[Die Lösung der glaukomatösen Wurzelsynechie der Iris, eventuell die Herstellung einer Kommunikation zwischen Vorder- und Hinterkammer bezweckt die „sklero-zyklo-iridische Punktion" von Chibret.[4]) Mit einem doppelschneidigen Messer wird 3—4 *mm* außerhalb des Hornhautrandes flach in die Sklera eingestochen, so daß die Messerspitze im Niveau des Iriswinkels in der Vorderkammer erscheint; man leitet sie gegen die Vorderfläche der Iris, spießt sie in ihrem dicksten Teile an und zerrt sie beim Vorschieben des Messers gegen die Pupillenmitte. Dadurch löst man die Verklebung der

---

[1]) Mit Drucksteigerung!

[2]) [S. auch Scalini, La incisione del tessuto dell' angulo irideo nell idrothalmo. Ann. di Othalm., 1900, XXIX, 324.]

[3]) Valude et Duclos, Du débridement de l'angle iridien. Ann. d'ocul., 1898, XIX, pag. 98 und 241.

[4]) Chilbret, La ponction scléro-cycloirienne dans le traitement du glaucome. XII. internat. med. Kongreß zu Moskau 1898. Ref. Jahresber. f. Ophthalm., 1898, S. 474.

Iriswurzel mit der Hornhauthinterfläche und erzeugt eventuell bei stärkerem Zuge eine Iridodialyse. Das Verfahren wird in 5—6 Meridianen wiederholt. Starke Blutung ist Regel.]

[Die Zyklodialyse von Heine.

Axenfeld hatte die Vermutung ausgesprochen, daß die von Fuchs als Ursache der postoperativen Aderhautablösung festgestellte Läsion des Lig. pectinatum unter Umständen die Ursache der druckherabsetzenden Wirkung der Glaukomiridektomie sein könne. Dieser Anregung folgend, hat Heine[1]) die genannte Läsion methodisch zu erzeugen gesucht und in seiner Zyklodialyse eine zweifellos für viele Glaukomfälle sehr brauchbare Operationsmethode geschaffen.

Ausführung der Zyklodialyse von Heine.

Durch einen Skleralschnitt nahe dem Hornhautrande wird ein schmales Stilett zwischen Sklera und Ziliarkörper eingeführt, gegen das Ligamentum pectinatum vorgeschoben; dasselbe wird durchbrochen und in einer Ausdehnung von mehreren Millimetern zu beiden Seiten von der Hornhauthinterfläche abgelöst.

Lokalanästhesie mit Kokain-Adrenalin. Einlegen des Sperrlidhalters. Man faßt die Bindehaut — oben oder unten temporal oder nasal — mit der Pinzette etwa 5—10 *mm* vom Hornhautrande entfernt, hebt eine Falte auf, schneidet sie parallel dem Hornhautrande ein und präpariert sie stumpf gegen letzteren zurück. Dicht am Hornhautrand wird der Bindehautlappen — oder nach seinem Zurückschlagen die Episklera — mit der Fixationspinzette gefaßt und das Episkleralgewebe stumpf abgelöst, bis die Sklera völlig frei liegt. Nun wird mit der Lanze oder einem kleinen bauchigen Skalpelle die Sklera 4—5 *mm* vom Limbus entfernt, diesem annähernd konzentrisch in 1—2 *mm* Breite inzidiert. Sobald man die Sklera durchtrennt hat, schiebt man ein schmales Stilett oder eine Spatel (s. Fig. 31 *a* und *b*, unten; Bd. I, S. 21) zwischen Sklera und Ziliarkörper in der Richtung gegen den Rand der Hornhaut ein, perforiert das Ligamentum pectinatum dicht an deren Hinterfläche, so daß das Stilett in der Vorderkammer sichtbar wird, und erweitert die so gesetzte Ablösung des Ligamentum pectinatum durch seitliche Verschiebung des Instrumentes nach jeder Seite um mehrere Millimeter. Bei vorsichtigem Zurückziehen des eingeführten Instrumentes fließt kein Kammerwasser ab.

---

[1]) Heine, Die Zyklodialyse, eine neue Glaukomoperation. Deutsche med. Wochenschr., 1905, Nr. 21; Bericht d. 32. Vers. d. ophthalm. Gesellsch. Heidelberg 1905, und Weitere Erfahrungen über die Zyklodialyse auf Grund von 56 Operationen. Münchener med. Wochenschrift, 1906, Nr. 2.

Durch eine Katgut- (oder Seiden-) Sutur wird die Bindehautwunde geschlossen und ein **Verband** angelegt.

War das Kammerwasser bei der Operation nicht abgeflossen, so bleibt die Spannung des Augapfels nach derselben unverändert, um erst in den nächsten Tagen langsam herunterzugehen; war Kammerwasser abgeflossen, so ist die Spannung sofort nach der Operation und fast immer dauernd vermindert, mitunter sogar, aber ohne weiteren Schaden, unter die Norm herabgesetzt. Die Vorderkammer ist hierbei meist an der Ablösungsstelle etwas vertieft.

In manchen Fällen, bei sehr atrophischer und in großer Breite mit der Hornhaut verwachsener Iris, tritt ein Bluterguß in die Vorderkammer ein, ohne daß jedoch die Wirkung der Operation dadurch wesentlich beeinflußt wird. Bei sehr atrophischer Iris kann auch Iridodialyse entstehen.

Die **Nachbehandlung** ist identisch mit der nach Iridektomie. Ist die Spannung dauernd hoch, so wird nach dem Anraten von Czermak Eserin eingeträufelt; geht sie danach nicht in wenigen Tagen herunter, so soll eine zweite oder dritte Zyklodialyse, eventuell wenn das Auge noch nicht iridektomiert ist, Iridektomie nachgeschickt werden.

Zweck der Operation ist die Herstellung einer Verbindung zwischen Vorderkammer und Perichorioidalraum, um so die Exkretion des Kammerwassers auf diesem Wege zu ermöglichen. Es tritt aber danach keine nachweisbare Chorioidalablösung ein. Ich glaube, daß durch die Freilegung der vorher angelöteten Irisfläche in erster Linie die druckherabsetzende Wirkung der Zyklodialyse zu erklären ist; die Irisgefäße, vielleicht auch die — allerdings in älteren Glaukomaugen meist obliterierten — Venen des Schlemmschen Plexus, werden neuerlich der Exkretion des Kammerwassers dienstbar gemacht, und ändert daher die eventuell eintretende Verlötung des Ziliarkörpers (Lig. pectinatum) mit einer weiter zurückgelegenen Stelle der Sklera an der druckherabsetzenden Wirkung der Operation nichts. Jedenfalls ist die Operation das ideale Verfahren der Freilegung des Kammerwinkels.

Anzeigen der Zyklodialyse. Die hierüber vorliegenden Erfahrungen sind noch nicht für ein abschließendes Urteil ausreichend. Heine hält seine Operation „zurzeit als das wirksamste Mittel zur Bekämpfung des Glaukoms“. Zweifellos eignet sich die Zyklodialyse vorzüglich für jene Glaukomfälle, in denen wegen hochgradiger Atrophie der Iris eine Ausschneidung derselben schwierig oder unmöglich ist, sowie als zweite Operation, wenn die Iridektomie versagt hatte; dann für Glaucoma simplex sowie für Hydrophthalmus, hier eventuell als Voroperation der sonst gefährlichen Iridektomie. Nach meinen bisherigen Erfahrungen ist die Zyklodialyse jedenfalls die beste Operation bei absolutem Glaukom.

Jedenfalls ist der kleine Eingriff ganz ungefährlich und kann ohne weiteres des öfteren wiederholt werden, so daß er weitere eingehende Beachtung verdient[1]). Verdrängen wird er wohl beim akuten Glaukom die Iridektomie kaum.

Czermak[2]) hat die Zyklodialyse mit der Iridektomie in der Weise verbunden, daß er an der Stelle des beabsichtigten Irisausschnittes einen größeren Skleralschnitt wie zur Zyklodialyse angelegt, von da aus das Ligamentum pectinatum durchtrennt und die Iridektomie vorgenommen hat. Die Operation ist enorm schwierig, da es fast unmöglich scheint, die Iris ohne Verletzung des Ziliarkörpers auszuschneiden.

Ich habe, um eine möglichst ausgedehnte Ablösung des Lig. pectinatum zu ermöglichen, den verwendeten Spatel winkelig abgeknickt und das in die Kammer einzuführende Ende der Hornhautwölbung entsprechend gekrümmt (Fig. 37); so kann man leicht im halben Hornhautumfange die Zyklodialyse ausführen. Die druckvermindernde Wirkung dürfte dadurch wohl erhöht werden. E.]

Fig. 37. Geknickte Spatel zur Zyklodialyse.

Verwendung der Iridektomie.

I. Gegen krankhafte Steigerung des Binnendruckes, Glaukomiridektomie

(A. v. Graefe).[3])

A. Bei primären Glaukomen.

1. Vorbereitung zur Operation. Vor jeder Glaukomiridektomie muß das zentrale Sehvermögen und das Gesichtsfeld des Auges geprüft werden. Auch das andere Auge ist genau zu untersuchen.

In beide Augen wird schon am Tage vor der Operation Eserin eingeträufelt. Davon ist für das nicht zu operierende Auge nur abzugehen, wenn es schon an Glaucoma absolutum leidet.

---

[1]) Für die Zyklodialyse haben sich außer ihrem Autor besonders ausgesprochen: Boldt, Neuere Erfahrungen über Zyklodialyse. Deutschmanns Beiträge z. Augenheilk., 1907, 68. Heft, S. 53. — Meller, Über die Zyklodialyse und ihren Einfluß auf die intraokuläre Drucksteigerung. Sitzung d. Wiener ophthalm. Gesellsch., ref. Wochenschr. f. Ther. u. Hyg. d. Auges, 1907, XI, S. 51. — Dem gegenüber und auch nach meinen eigenen Erfahrungen fällt das heftig ablehnende Urteil Kraus' nicht ins Gewicht. Kraus, Über die Zyklodialyse, Zeitschr. f. Augenheilk., 1907, XIII, S. 318.

[2]) Czermak †, Zur Technik der Glaukomiridektomie. Prager med. Wochenschr., 1906, Nr. 24.

[3]) A. v. Graefe, Über die Iridektomie bei Glaukom und über den glaukomatösen Prozeß. Arch. f. Ophthalm., III, 2, S. 456. — Derselbe, Weitere klinische Bemerkungen

In das erkrankte Auge ist Eserin einzuträufeln: *a)* weil in vielen Fällen eine Beseitigung oder Milderung des glaukomatösen Zustandes erreicht wird und so die Bedingungen, unter denen operiert wird, günstigere werden.

Die günstigen Verhältnisse beziehen sich erstens darauf, daß in gewissen Fällen (akute Glaukome) die Vorderkammer in der Peripherie tiefer wird, indem die Anpressung der Iris durch die Sphinkterkontraktion gelöst wird. Es erleichtert das die genaue Schnittführung und eine richtige Ausschneidung der Iriswurzel sehr. Zweitens setzt die Verengerung der Pupille die Gefahr einer Linsenverletzung während der Operation um so mehr herab, je stärker sie ist. Drittens vermindert eine schon vor der Operation durch das Miotikum eintretende Verminderung oder gar Normalisierung des Binnendruckes die Gefahr von Linsenverschiebung während der Operation, von Blutungen aus den Gefäßen und von Glaskörpervorfall.

b) Weil die durch Eserin eintretende Wirkung einen prognostischen Schluß auf die Wirksamkeit der Operation überhaupt gestattet.

Verengt sich die Pupille ausgiebig und nimmt der Druck erheblich ab, dann ist — bei entsprechender technischer Ausführung — mit Sicherheit eine Heilwirkung der Operation zu gewärtigen. Bei nur geringer Wirkung auf die Pupille und Unveränderlichkeit der Spannung muß man mit einem möglichen Mißerfolge und der Notwendigkeit, die Operation zu wiederholen, rechnen. Wo die Iris gar nicht mehr aufs Eserin reagiert — stark mydriatische Pupillen bei atrophischem Irisgewebe — ist wenig oder gar keine Aussicht auf Erfolg. Die Erklärung dieser Sätze wird später bei Besprechung der Heilwirkung der Glaukomiridektomie ihren Platz finden. Sie gelten im allgemeinen fürs primäre Glaukom.

Wenn das zweite Auge nicht auch operiert werden muß, so ist trotzdem Eserin darein zu träufeln, weil, wenn es auch anscheinend noch gesund ist, während der Heilungsdauer des operierten Auges, oft schon wenige Stunden nach der Operation ein akuter Glaukomanfall in ihm entsteht. Dieser kann durch das Miotikum hintangehalten werden.

2. Ausführung der Iridektomie bei Glaukomen. Die Iridektomie soll bei primären Glaukomen erfahrungsgemäß, um möglichst sicher wirksam zu sein, folgendermaßen ausgeführt werden:

a) Der Schnitt muß in der Lederhaut liegen.

b) Das Kolobom muß breit gemacht werden.

c) Die Iris soll bis zur Wurzel ausgeschnitten werden, also so, daß kein Stumpf stehen bleibt.

d) Der ausgeschnittene Iristeil darf nicht in höherem Grade atrophisch sein.

Um die Operation diesen Anforderungen gemäß zu verrichten, legt man den Schnitt mindestens 1·5 *mm* vom Hornhautrande entfernt an. Man benützt eine recht breite Lanze, damit der Schnitt, ohne daß die Lanze

---

über Glaukom, glaukomatöse Krankheiten und über die Heilwirkung der Iridektomie. Arch. f. Ophthalm., IV, 2, S. 127. — Derselbe, Über die Notwendigkeit, behufs der druckvermindernden Wirkung die Iridektomie umfangreich zu machen. Arch. f. Ophthalm., VI, 2, S. 150.

zu tief vorgeschoben werden muß, genügende Länge erhält. Man kann so eine äußere Wundlänge von 7—8 *mm* ganz leicht erhalten, ohne daß die Lanzenspitze die Hornhaut im gegenüberliegenden Sektor spießt.

Wichtig ist, wie man die Lanze ansetzt. Hält man sie beim Ansetzen auf die Bindehaut zu flach, dann gleitet die Spitze der Lanze, ehe sie die so leicht verschiebliche und dehnbare Augapfelbindehaut ganz durchstochen und in der Lederhaut einen festen Halt gewonnen hat, mit der Bindehaut stets gegen die Hornhaut und der Einstich in der Lederhaut kommt dem Hornhautrande zu nahe. Es geschieht dann leicht, daß die innere Öffnung des Wundspaltes schon in die durchsichtige Hornhaut fällt, und zwar weit zentralwärts vom Rande der Descemeti. Das ist aber für ein Ausschneiden der Iris bis zur Wurzel nicht günstig; es bleibt leicht ein ziemlich breiter Irisstumpf stehen, der in die Wunde einheilen kann und mindestens bei Anlötung ans Trabeculum corneosclerale nicht davon abgelöst wird. Man muß deshalb die Bindehaut mit der Lanze ganz steil durchstechen, bis die Spitze in der Lederhaut steckt, dann bringt man durch Neigung des Heftes gegen die Gesichtsfläche die Klinge in die zum Durchdringen der Lederhaut nötige Stellung, die ja keine allzu steile sein darf, weil sonst die Lanzenspitze in die Iris gerät.

Wie schon erwähnt, ist bei sehr flachen Kammern das Linearmesser der Lanze vorzuziehen, [oder man geht in der II. Bd., S. 220 geschilderten Weise vor].

Der Schnitt wird, wenn es irgendwie geht, nach oben angelegt, damit das Kolobom vom oberen Lide bedeckt wird. Man geht davon ab, wenn die Iris oben stark atrophisch ist, weil die Operation dann vergeblich wäre.

Um die Iris sicher vom Trabeculum corneosclerale und hierauf vom Ziliarkörper abzulösen (nur unter dieser Bedingung dürfte sicher eine Ausschneidung bis zur Wurzel zustande kommen), empfiehlt es sich, die Iris nicht nach der gewöhnlichen Regel in der Nähe des Pupillarrandes, sondern peripherer zu fassen, wie schon II. Bd., S. 206 angegeben, und sie überall dort, wo man bereits eine Anklebung der Iris ans Trabeculum corneosclerale annehmen kann, nach dem Fassen unter leicht pendelnden Bewegungen gegen die Mitte der Pupille hin anzuspannen, ehe man sie hervorzieht, also ähnlich, wie es v. Wecker bei seiner neuesten Abänderung der Sklerotomie tut.[1])

Man riskiert durch das periphere Fassen der Iris höchstens, daß bei der Abtragung der Sphinkter stehen bleibt. Wer sich vor der Doppelpupille scheut, kann ja danach mit einem stumpfen Haken eingehen, die stehen gebliebene Brücke herausholen und abtragen.

Wir sehen übrigens, daß manche Operateure auch beim Glaukom nur eine periphere Irisausschneidung verrichten, und es ist wohl die Frage noch nicht entschieden, ob nicht die Erhaltung des Sphinkters bei gewissen Glaukomformen (prodromalem, akutem Glaukom) geradewegs von Vorteil sein könnte.

[1]) v. Wecker, Sclérotomie simple et combinée. Arch. d'ocul., 1894, CII, pag. 261.

Nach der Ausschneidung sollen die Schenkel ganz geradlinig bis unter den Lederhautbord verlaufen. Zeigen sie in der Nähe davon eine Abbiegung gegen die Mittellinie des Koloboms unter einem stumpfen Winkel oder bogenförmig, dann ist, auch wenn nicht in der ganzen Breite des peripheren Kolobomrandes ein stehen gebliebener Irissaum sichtbar ist, der Verdacht gerechtfertigt, daß ein solcher Saum stehen geblieben ist, der jedoch in der Mitte nicht so breit ist, daß er über den Lederhautbord hervorsieht oder der wenigstens bloß in der Mitte fehlt. Im ersten Falle kann die Eröffnung der Filtrationswege gänzlich mißlungen sein oder durch späterhin erfolgendes Anlegen des Irissaumes wieder aufgehoben werden, im zweiten kann die Eröffnung ungenügend sein. Man wird in solchen Fällen auf eine Rückkehr der Drucksteigerung gefaßt sein müssen, obgleich, nach der gewöhnlichen Art zu urteilen, die Operation gut ausgeführt ist.

Die Operation muß bei Glaukomen tunlichst genau ausgeführt werden. Einklemmungen der Iris können hier sehr übel auf den weiteren Verlauf einwirken. Es empfiehlt sich deshalb, in allen Fällen, wo noch lebhafte Schmerzhaftigkeit besteht, die Operation in Narkose vorzunehmen.

Nach der Operation ist sofort die Spannung zu prüfen. Ist sie vermindert, dann kann die andauernd druckvermindernde Wirkung eintreten; im gegenteiligen Falle steht die Prognose recht zweifelhaft.

Eine Gegenanzeige der Operation bildet vollständig atrophische Beschaffenheit der ganzen Iris.

In Fällen, wo eine Wiederholung der Iridektomie nötig ist, weil sich nach einiger Zeit wieder Drucksteigerung einstellt — sei es in mehr auffälliger, sei es in ganz schleichender Weise —, legt man den neuen Ausschnitt unmittelbar neben den alten, so daß einfach eine Vergrößerung dieses aufs doppelte entsteht.

Es ist das meist optisch viel vorteilhafter als eine Iridektomie nach der entgegengesetzten Seite, wodurch eine abscheuliche, breite, spaltförmige Pupille zustande kommt, die mit starker Blendung verbunden ist und den Sphinkter jeder Funktion beraubt. Man wählt natürlich jene Seite des früheren Koloboms, wo die Iris das am meisten normale Aussehen hat.

Von diesem Grundsatze ist jedoch abzugehen, wenn die Iris zu beiden Seiten des Koloboms verschmälert und atrophisch ist. Man wählt dann eben jenen Irisschnitt zur Ausschneidung, der am besten erhalten ist. In solchen Fällen ist meist bei der Wahl des ersten Ausschnittes ein Fehler gemacht worden, in dem nicht aus dem besterhaltenen Teile exzidiert worden war.

3. Zeitpunkt und Vorhersage der Operation. Die Operation wirkt nur auf den erhöhten Druck, den sie eben in den geeigneten Fällen und bei entsprechender Ausführung zur Norm zurückbringt.

Soweit die Sehstörung auf der infolge Drucksteigerung entstandenen Trübung der Medien beruht, wird sie durch die Operation beseitigt; soweit sie auf Veränderungen des nervösen Apparates beruht, hängt es von der Art und Größe dieser Veränderungen ab, was davon rückbildungs- oder besserungsfähig und wieviel bereits verloren ist.

Der Zweck der Operation ist, das Sehvermögen ganz oder teilweise wieder herzustellen oder das bestehende zu erhalten und bei unrettbar verloren gegangenem Sehvermögen die weiteren Folgen der Drucksteigerung (Schmerzen und Entartung des Auges) zu beseitigen.

Die Prognose der Operation richtet sich somit im allgemeinen nach der Form des Glaukoms und nach der Dauer der bestehenden Erkrankung.

Was den zweiten Umstand anlangt, so gibt möglichst frühzeitige Vornahme der Operation die besten Aussichten.

Wenn man auch in allen Fällen vorher durch ein Miotikum versuchen wird, die Reizerscheinungen zu beseitigen und die Höhe des Binnendruckes zu vermindern, so ist, wenn diese Wirkung eingetreten ist, die Operation sofort vorzunehmen.

Dort, wo die glaukomatösen Erscheinungen aufs Miotikum völlig zurückgehen, wie beim prodromalen und akuten Anfall, lasse man sich ja nicht verleiten, die Behandlung mit dem Miotikum länger fortzusetzen.

Wenn es sogar vereinzelte Fälle gäbe — bewiesen ist das lange nicht —, wo diese Behandlung mit den Miotizis andauernd wirksam bleibt, so ist das doch sicher in der Mehrzahl der Fälle anders. Trotz der Behandlung entwickeln sich schleichend glaukomatöse Erscheinungen, und zwar unter dem Bilde des Glaucoma chronicum simplex mit leichter Druckerhöhung und allmählicher Ausbildung der Schnervenexkavation. Die Operation, die, zu Beginn ausgeführt, vollen Erfolg ergeben hätte, kommt dann schon zu spät und kann häufig den schon eingeleiteten Verfall des Sehvermögens nicht mehr aufhalten; bestenfalls bleibt das Sehvermögen auf dem erreichten niederen Grade.

Von den verschiedenen Formen geben die akuten und subakuten, irritativen Formen bessere Prognose als die chronischen und einfachen.

[Eine Reihe von Mitteilungen der letzten Jahre beschäftigt sich mit statistischen Untersuchungen über die Prognose des Glaukoms; insbesondere zu erwähnen sind die Berichte von Waldmann[1]), Vet-

[1]) Waldmann, Der Einfluß der Iridektomie auf die Prognose des Glaukoms. Schuleks ungar. Beitr. z. Augenheilk., 1899, II, S. 885.

tinger[1]), Haab[2]), Hallauer[3]), Bull[4]), Wygodski[5]), Schleich[6]) und v. Hippel[7]). Die Ergebnisse dieser Untersuchungen decken sich im allgemeinen mit den Angaben Czermaks, jedoch nicht bezüglich des Glaucoma simplex (ohne Drucksteigerung). Wir kommen unten darauf zurück.]

Im besonderen gilt für die einzelnen Formen folgendes:

1. Das akute Glaukom bietet sehr gute Aussichten für dauernde Heilung und Wiederherstellung des Sehvermögens, obwohl die Operation hier oft sehr schwierig auszuführen ist. [Nach einer Zusammenstellung, zu welcher ich die tabellarische Übersicht Wygodskis (a. a. O.) benützte, ist die Prognose nach der Iridektomie in 80% der Fälle von Glaucoma acutum günstig, gegen 61% bei Glaucoma chronicum].

Noch besser stehen die Aussichten im sogenannten Prodromalstadium, wo auch die Schwierigkeiten der Operation nicht in dem Maße bestehen wie beim akuten Glaukom. Die Bedenken, in diesem Stadium zu operieren, gründen sich jedoch auf folgendes: Der Kranke kennt die Schwere seines Leidens nicht, das ihm ja nur vorübergehende und verhältnismäßig geringfügige Beschwerden macht. Nach der Operation wird durch das Kolobom und den Wundastigmatismus stets eine, wenn auch nur geringfügige Verminderung seines Sehvermögens eintreten und der Kranke wird den Arzt beschuldigen, ihm durch eine „wahrscheinlich überflüssige" Operation geschadet zu haben. Wer vorsichtig ist, wird daher im prodromalen Stadium nur operieren, wenn das andere Auge des Kranken bereits an Glaukom gelitten hat oder wenn dieser einer Familie angehört, wo Glaukomerkrankungen schon vorgekommen sind, und ihm auf diese Weise der Verlauf seines Leidens und die Folgen der prodromalen Erscheinungen wohl bekannt sind.

Trotz der aufgezählten Bedenken sprechen sich aber viele Operateure für die Vornahme der Operation im Prodromalstadium mit Recht aus, ja manche gehen noch weiter, indem sie eine prophylaktische Iridektomie an einem Auge verrichten, dessen Genosse an sogenanntem prodromalen oder manifesten Glaukom leidet, wenn auch dieses Auge noch keine prodromalen Anfälle gezeigt hat, weil es ja eine feststehende Tat-

[1]) Vettinger, Die Dauererfolge der Iridektomie bei Primärglaukom. Zeitschr. f. Augenheilk., 1901, V, S. 430.

[2]) Haab, Das Glaukom und seine Behandlung. Vossius' Sammlung zwangloser Abhandlungen, 1901, IV, 6/7.

[3]) Hallauer, Wert der Iridektomie, an der Hand von 1200 Glaukomfällen zusammengestellt. Arch. f. Augenheilk., 1903, XLVII, S. 217 und 379.

[4]) Ch. Sledman Bull, The postoperative history of fifty cases of simple glaukoma. Med. Record, Oct. 1902, und The ophthalmic Record, June 1907.

[5]) Wygodski, Die Dauererfolge der Iridektomie bei Primärglaukom. Klin. Monatsbl. f. Augenheilk., 1902, XLI, II, S. 177.

[6]) Schleich, Über Prognose und Therapie des Glaucoma simplex. 78. Vers. deutscher Naturforscher 1906, Ber.; Zeitschr. f. Augenheilk., XVI, S. 371.

[7]) v. Hippel sen., Über den Wert der Iridektomie bei Glaucoma simplex. Klin. Monatsbl. f. Augenheilk., 1907, XLV, II, S. 58.

sache ist, daß das primäre Glaukom fast immer, wenn auch nicht gleichzeitig, an beiden Augen auftritt.

Ich muß für meine Person gestehen, daß ich die Operation bei sogenannten prodromalen Glaukomanfällen unbedingt für angezeigt halte. Die Vorläuferschaft besteht ja bei diesem Zustande eines Auges nicht in Vorläufern des eigentlichen Glaukoms, denn an diesem leidet ein solches Auge schon, sondern einfach in Vorläufern heftigerer (sogenannter akuter) Anfälle oder eines schleichend entstehenden glaukomatösen Zustandes. Das prodromale Glaukom ist vom akuten nicht wesentlich, sondern nur graduell unterschieden. Die andauernde Behandlung solcher Augen mit Mioticis halte ich, wie schon auseinandergesetzt, geradezu für verwerflich.

Aber auch der prophylaktischen Iridektomie kann man wohl das Wort reden, wenn ein Auge das Zeichen von Disposition zum Glaukom an sich trägt, nämlich eine auffällig flache Kammer, und das andere bereits wirklich an Glaukom leidet. Die Gründe hierfür werden sich aus der Besprechung der Heilwirkung der Iridektomie ergeben.

Besteht einmal der akute Anfall, dann muß möglichst rasch operiert werden. Zu berücksichtigen ist, wie das Sehvermögen vorher war. Die Aussichten sind ungefähr bis 14 Tage nach dem Eintritt des Anfalles noch immer gut. Später werden sie bei Fortdauer der Drucksteigerung immer schlechter.

Bei sehr starker Chemosis conjunctivae und geringer Wirksamkeit des Eserins auf den Druck und die Schmerzen, ferner bei sehr flacher Kammer kann man durch eine vorausgeschickte Punktion, die allenfalls zu wiederholen ist, die Druckverhältnisse normalisieren und dann erst die Iridektomie ausführen. Dazu empfiehlt sich die Punktion nach Dehenne sehr. [Hier wäre auch die Zyklodialyse am Platze].

Beim sogenannten Glaucoma fulminans ist nur in den ersten 2—3 Tagen nach dem Eintritte des Anfalles ein Erfolg von der Iridektomie zu erwarten.

2. Beim chronischen, irritativen Glaukom hängt die Prognose hauptsächlich vom Ergebnisse der Funktionsprüfung der Netzhaut, vom Aussehen der Pupille und von der Beschaffenheit der Iris ab.

Mäßige Einengung des Gesichtsfeldes (von der Nasenseite her oder konzentrisch) läßt immer noch Besserung erwarten, die Sehschärfe hebt sich, die Einengung erweitert sich. Oft wird jedoch nur der Status praesens erhalten.

Je stärker die Einengung ist, je mehr sie gegen die Mitte reicht, desto trüber ist die Prognose. Bei stark schlitzförmigem oder nur mehr exzentrischem Gesichtsfelde ist wohl keine Aussicht mehr vorhanden, diesen Rest von Sehvermögen zu erhalten.

Ist die Exkavation geringgradig, dann kann, wenn nur wenige Anfälle da waren, sogar auf eine Abnahme, ja auf vollständige Rückbildung gerechnet werden.

Bei länger bestehender Exkavation wird es von dem Grade der Veränderungen abhängen, die an ihrer Tiefe und Färbung ungefähr abzuschätzen sind, ob noch ein Stillstand möglich ist oder ob auch beim Nachlassen des erhöhten Druckes die einmal eingeleitete Atrophie der nervösen Elemente weitere Fortschritte macht.

Stärkere Atrophie der Iris macht den Erfolg der Iridektomie sehr zweifelhaft, weil sie nicht mehr kunstgerecht verrichtet werden kann.

In manchen Fällen ist erst eine Wiederholung der Iridektomie imstande, die wiedergekehrte oder überhaupt nur durch einige Zeit verminderte Drucksteigerung zu beheben.

3. Die wenigst gute Prognose besteht beim chronischen Glaukom ohne oder nur mit geringfügigen Reizerscheinungen.[1])

Man kann hier nach v. Graefe vier Gruppen unterscheiden. Bei der ersten Gruppe, die ungefähr die Hälfte aller Fälle umfaßt, wird der Druck dauernd durch die Operation zur Norm gebracht und das Sehvermögen in dem vorhandenen Zustande erhalten.

Die zweite Gruppe umfaßt etwa ein Viertel aller Fälle. Bei ihr wird erst nach einer zweiten Iridektomie Heilung erreicht. Die nach anfänglichem Stillstande wieder hervortretende Abnahme des Sehvermögens und Zunahme des Druckes, der durch die erste Operation nicht völlig normalisiert worden war, geben eben die Anzeige zu dem erneuten Eingriffe.

Fast ein Viertel aller Fälle verhält sich jedoch so, daß der Druck durch die erste Operation normalisiert wird, doch später wieder schubweise zunimmt. Bei dieser dritten Gruppe wirkt die Wiederholung der Operation nicht immer.

In einer geringen Anzahl von Fällen — diese vierte Gruppe beträgt nicht mehr als 2% aller Fälle — ruft die Iridektomie höchst ungünstige Erscheinungen hervor, der Druck nimmt zu, das Sehvermögen erlischt ungemein rasch — Glaucoma malignum.

Wir haben keine diagnostischen Anhaltspunkte dafür, welcher Gruppe ein bestimmter Fall von Glaucoma chronicum angehört. Nur so viel ist sicher, daß, je mehr die Drucksymptome ausgesprochen sind, desto eher auf eine günstige Wirkung der Operation gezählt werden kann.

Dort, wo überhaupt keine Drucksteigerung nachweisbar ist (Glaucoma simplex sensu strictissimo), ist die Operation nicht angezeigt.

[Ich selbst bin nicht dieser Ansicht. Ohne Operation werden solche Augen sicher blind, durch die Iridektomie scheint doch wenigstens in einer

[1]) Solche Glaukomformen werden auch als Glaucoma simplex bezeichnet. Diese Bezeichnung wäre ganz zutreffend, wenn sie nicht auch für jenes Leiden verwendet würde, das besser mit dem von v. Graefe herrührenden Namen Amaurose (oder Amblyopie) mit Sehnervenexkavation zu benennen ist. Es sind jene Exkavationsbildungen in der Papille mit progressivem Verfall des Sehvermögens, bei denen niemals eine Drucksteigerung besteht Sie gehören vermutlich gar nicht zum Glaukom. Die Iridektomie hilft bei ihnen gar nichts.

Anzahl derselben das Sehvermögen stationär zu bleiben. Die Meinungen der Ophthalmologen sind allerdings geteilt. Schleich[1]) hat — bei zweijähriger Beobachtung der operierten Fälle — 30% unmittelbare wesentliche Verschlechterung, von denen ein Viertel sofort oder bald nach der Operation erblindeten, und 15·7% der Fälle zeigten Stillstand des Leidens nach der Iridektomie. Dem gegenüber fand er bei nur medikamentöser Behandlung 39% Stillstand.

v. Hippel sen.[2]) dagegen beobachtete nach der Iridektomie Heilung (Stillstand) in 41%, langsame Verschlechterung 26%, Erblindung (in 1 bis 5 Jahren post operationem) nur in 20%! In der Übersicht von Wygodski[3]) schwanken an den einzelnen Kliniken die Angaben günstiger Dauererfolge nach Iridektomie (bei Glaucoma simplex) zwischen 71% und 15%!

Ich zweifle nicht daran, daß an der Divergenz der Meinungen die nicht ganz exakte Diagnosenstellung mitschuldig ist. Vorerst die Trennung von Glaucoma simplex mit Drucksteigerung und ohne solche („glaukomatöses Sehnervenleiden"). Wenn progressive Sehnervenatrophie mit großer physiologischer Exkavation, wie dies noch heute mitunter vorkommt, als Glaukom angesprochen wird, dann muß natürlich die Zahl der Erblindungen in kurzer Beobachtungszeit (mit oder ohne Operation) eine höhere sein.

Auf Grund meiner bisherigen Erfahrungen wäre gerade bei Glaucoma simplex die Zyklodialyse von Heine zuerst zu versuchen. E.]

4. Erklärung der Heilwirkung der Iridektomie. v. Graefe selbst hat keinen Versuch gemacht, die von ihm gefundene Heilwirkung der Iridektomie beim Glaukom zu erklären. In seiner ersten Arbeit über die Iridektomie[4]) bei Glaukom heißt es am Schlusse:

„Noch unendlich dunkler als die empirische Tatsache bleibt die Theorie des Verfahrens. Was mich zu derselben führte, war der Plan, den intraokulären Druck zu verringern. Auf diesem Wege und in diesen Anschauungen scheint ein Resultat erzielt zu sein; hiermit ist aber nicht der richtige Nachweis für die Richtigkeit der Erklärung gegeben. Die Wirkung der Iridektomie ist möglicherweise sehr zusammengesetzt. Durch die Beschränkung der sezernierenden Irisfläche wird allerdings der Grund für eine Verringerung des Flüssigkeitsquantums gegeben, es fehlt jedoch die experimentelle Darlegung, um wieviel weniger Humor aqueus abgesondert wird und ob dieser Defekt seinem Grade nach eine namhafte Veränderung des i. o. Druckes erklären kann. Die muskulare Zusammenwirkung der Iris mit dem Tensor chorioideae, auf deren Studium uns namentlich die neue

[1]) l. c. Fußnote 6 zu S. 242.
[2]) l. c. Fußnote 7 zu S. 242.
[3]) l. c. Fußnote 5 zu S. 242.
[4]) v. Graefe, Über die Iridektomie bei Glaukom und über den glaukomatösen Prozeß. Arch. f. Ophthalm., III, 2, S. 554.

Akkommodationslehre geführt hat, würde es begreiflich machen, daß die Exzision eines Irisstückes durch Entspannung des Tensor chorioidea Druckverminderung auf muskularem Wege herbeiführt. Das Fortbestehen der Akkommodation bei Kolobom spricht freilich nicht sehr in diesem Sinne, allein es sind hier die Umstände wesentlich anders. Vielleicht bezieht sich auch der Eingriff in die Iris zunächst auf die Zirkulationsverhältnisse der Chorioidea und die therapeutische Druckverminderung ist erst sekundär. Daß die Iridektomie bei Glaukom tief in die Zirkulation des Auges eingreift, geht unter anderem schon aus dem Zustandekommen der Ekchymosen hervor."

In seiner letzten Arbeit sagt er[1]):

„Hinsichtlich der Therapie der Glaukomoperation, so ist sie trotz mancher Bemühungen nicht erheblich gefördert worden. Es werden bei den betreffenden Diskussionen meist die alten Hypothesen wieder hervorgeholt, so wenig sie für die Deutung der vorliegenden Tatsachen genügen. Selbst die unglücklichste von allen, welche den Effekt der Operation lediglich auf die Verwundung der Bulbuskapsel bezieht, wird periodisch, mit irgend einer anderen Formel ausgeschmückt, wieder vorgetragen und zur Annahme empfohlen."

Es fehlte zu Graefes Zeiten den Anschauungen über das Glaukom noch zu sehr die anatomische und experimentelle Grundlage und der Meister traf mit seinem Verzichte, eine Erklärung der Iridektomiewirkung zu geben, wohl das richtige. Sind wir doch auch heute noch auf Hypothesen angewiesen.

Donders[2]), der das Glaukom als eine Neurose (gleichsam als Spasmus) der Sekretionsnerven betrachtete, die gewöhnlich als Reflexneurose von der Iris aus auftritt oder wenigstens durch erfolgte Spannung der Iris unterhalten und gesteigert wird, schloß dementsprechend, die Iridektomie hebe das Glaukom auf, indem die Irritation der gespannten Irisnerven aufhöre und somit die Reflexneurose der Sekretionsnerven nicht länger unterhalten werde.

Schnabel[3]), der sich der neurotischen Theorie mit gewissen Abweichungen von der Lehre, die Donders aufgestellt, anschloß, sah hinwieder in der Iridektomie die Wirkung einer Neurotomie. Später freilich,

---

[1]) v. Graefe, Beiträge zur Pathologie und Therapie des Glaukoms. Arch. f. Ophthalm., 1869, XV, 3, S. 252.

[2]) Donders, Vorzeigung neuer, ophthalmometrischer Instrumente. Verhandlungen der im September 1863 in Heidelberg stattgehabten Ophthalmologenversammlung. Klin. Monatsbl. f. Augenheilk., I, S. 502.

[3]) Schnabel, Über Glaukom und Iridektomie. Arch. f. Augen- u. Ohrenheilk., 1876, V, S. 83. — Derselbe, Beiträge zur Lehre vom Glaukom, 1. Artikel. Arch. f. Augen- u. Ohrenheilk., 1877, VI, S. 154. 2. Artikel. Arch. f. Augen- u. Ohrenheilk., 1878, VII, S. 110.

als er die Wirksamkeit des Skleralschnittes bei Glaukom anerkennen mußte und in der Beschaffenheit der Narbe nicht finden konnte, kam er zu dem Schlusse, daß „weder die Entfernung eines Irisstückes, noch auch die Narbe in der Tunica externa den glaukomatösen Prozeß sistiert, sondern ein Drittes, bisher Unerkanntes, welches durch jede der beiden Operationen (und wohl auch durch die Myotomie) erreicht werden kann, welches aber in der Sklerotomie nur zuweilen, in der regelrecht ausgeführten Iridektomie konstant prinzipiell enthalten ist".

Dieses unerkannte Dritte sah er in einer Verkleinerung des von den Firsten der Ziliarfortsätze umschlossenen Kreises, indem sowohl die Iridektomie als die Sklerotomie und Myotomie eine Lageänderung in der betreffenden Partie der Seitenwand der Vorder- und Hinterkammer erzeugen. Schnabels Präparate zeigten ihm, daß mit einer gelungenen Glaukomiridektomie eine sehr auffallende Einwärtsziehung des Prozessus und des Ziliarmuskels verbunden ist.

Diese letztere Veränderung sei aber immer, wo sie sich findet, mit einer Entspannung des Augapfels verbunden.

Mauthner[1]) bezweifelt, daß Schnabel selbst späterhin an dieser Vorstellung festgehalten habe, weil Schnabel in einer späteren Arbeit[2]) die Vergrößerung des Ursprungskreises der Ziliarfortsätze zur Hervorrufung der glaukomatösen Erscheinungen im Kindesauge nicht mehr für notwendig halte und nach seiner Meinung eine aus unbekannten Ursachen aufgetretene Hypersekretion von Augenflüssigkeiten das Primäre des Glaukoms sein könnte.

Wie dem nun sei, zuletzt[3]) finden wir Schnabel auch wieder ganz auf dem Boden der neurotischen Theorie, indem er schreibt:

„Die hyaline Degeneration der Arterienwände[4]) kann durch die Therapie nicht beseitigt, wohl aber ihr Fortschreiten gehemmt werden, der Gefäßkrampf aber ist der Heilung zugänglich. Eserin, Pilokarpin und Morphin, Schlaf, Nahrungseinnahme, Chloroformnarkose und Einatmung von Amylnitrit heben den Gefäßkrampf häufig auf, ohne die Wiederkehr desselben zu verhindern; die Iridektomie und zuweilen auch die Sklerotomie beseitigen ihn für immer. Da die Glaukomoperation nicht nur den Anfall heilt, währenddessen sie ausgeführt wird, nicht nur die Wiederkehr ähnlicher Anfälle verhütet, sondern auch den Fortschritt der hyalinen

---

[1]) Mauthner, Vorträge aus dem Gesamtgebiete der Augenheilkunde. Wiesbaden 1889, S. 288.

[2]) Schnabel, Wiener med. Blätter, Nr. 24 vom 15. Juni 1882.

[3]) Schnabel, Beiträge zur Lehre vom Glaukom, 3. Artikel. Arch. f. Augenheilk., 1885, XV.

[4]) Diese ist nämlich nach Schnabel die Folge von Gefäßkrämpfen und die Ursache des glaukomatösen Iris-, Aderhaut-, Netzhaut- und Sehnervenleidens.

Degeneration der Irisarterien sistiert, ein direkter Einfluß der Irisausschneidung auf die letztere aber nicht vorausgesetzt werden kann, so muß angenommen werden, daß sie dem Degenerationsprozeß indirekt durch die Beseitigung des Reizzustandes der vasokonstriktorischen Irisnerven Einhalt tut."

Außer der Einwirkung „auf das glaukomatöse Irisleiden bzw. den Spannungsexzeß" schreibt Schnabel der Iridektomie auch eine direkte Wirkung auf das „glaukomatöse Netzhautleiden, somit auf die Sehstörung zu, die auf eine vorläufig noch ganz unverstandene Weise den krankhaften Erregungszustand der vasomotorischen Nerven der Netzhaut behebt und dadurch auch dem Fortschreiten der Wanddegeneration ein Ziel setzt.

Er nimmt an, daß die Iridektomie direkt auf die Innervation der Netzhautgefäße einzuwirken vermag, eine Tatsache, die, so rätselhaft sie auch sei, doch den wichtigsten Beitrag für das Verständnis der Heilwirkung der Iridektomie beim Glaukom liefert.

Auf dem Gedanken v. Graefes fußend, daß die Iridektomie zunächst auf die Zirkulationsverhältnisse der Chorioidea einwirke, hat v. Arlt[1]) den Nutzen der Iridektomie in dem Eingreifen dieser Operation in diese Verhältnisse erblickt. Er stützte sich darauf, daß diese Operation nicht bloß gesteigerten Druck herabsetze, sondern in gewissen Fällen bessere Füllung und Spannung weich werdender Augäpfel erziele.

Allerdings gibt er auch eine mechanische Einwirkung der Iridektomie bei einzelnen hinteren Synechien, bei ringförmiger, hinterer Synechie, bei ektatischen Hornhautnarben, bei Druck der geblähten oder dislozierten Linse zu, wo ein „mechanisches Irritament", nämlich die Zerrung und Reizung der Iris beseitigt werde.

Für die Annahme der Änderung in den Zirkulationsverhältnissen erblickte er in Exners Untersuchungen[2]) über Befunde an iridektomierten Tieren (Hunden, Kaninchen) eine ausreichende Erklärung.

„Durch Beobachtung an injizierten Albinoaugen (Hund, Kaninchen) nach 2—4 Wochen vorausgeschickter Iridektomie habe ich mich überzeugt, daß sich fast immer direkte Anastomosen nachweisen lassen, welche nach auswärts vom exzidierten Irisstücke Irisarterien und Irisvenen verbinden." „Wird, wie dies bei der Iridektomie beim Menschen der Fall ist, pupillarwärts vom Circulus art. irid. major die Iris abgeschnitten, dann bleiben Arterienstümpfe und Venenstümpfe stehen, der größte Teil ihrer Verzweigungen und des ihnen gehörigen Kapillarnetzes aber ist entfernt. Das Blut, das in die Arterien eindringt und dem der normale Weg verschlossen

[1]) v. Arlt, Operationslehre, S. 361.
[2]) Exner, Sitzungsberichte der kais. Akademie der Wissenschaften, LXV, Wien, Mai 1872.

ist, bildet sich nun, wahrscheinlich aus früher dagewesenen engen Gefäßen weite Anastomosen aus, so daß das arterielle Blut, ohne ein eigentliches Kapillargefäßgebiet zu passieren, allsogleich in das Bett der Venen gelangt."

Exner will sich an Menschenaugen überzeugt haben, daß bei exakter Iridektomie ein breiterer Stumpf stehen bleibe, als man gewöhnlich annimmt, und daß daher Platz genug zur Ausbildung der Anastomosen da wäre. Allerdings konnte er solche an Menschenaugen nicht beobachten.

Exner hält es für ganz ersichtlich, welche Wirkung das Wegfallen des langen und engen Kapillargebietes und die Ersetzung durch weite Anastomosen auf den Druck in den Arterienstümpfen haben müsse.

„Aber nicht nur der Druck in dem Stumpfe der Irisarterie, welche das exzidierte Stück mit Blut zu versorgen hatte, muß sinken, sondern auch der Druck im ganzen Circulus art. irid. major, aus welchem sie entspringt, und somit in sämtlichen Irisarterien, die nun alle ihr Blut unter geringerem Drucke aus dem Zirkulus empfangen. Da endlich der Circulus art. irid. major durch die Rami recurrentes auch mit den arteriellen Gefäßen der Chorioidea in Verbindung steht, so muß auch in den arteriellen Gefäßen der Chorioidea der Druck sinken, wenn auch in geringerem Grade."

„Da der intraokulare Druck direkt von dem durchschnittlichen Gefäßdruck innerhalb des Bulbus abhängt, in der Chorioidea gleichfalls, wenn auch weniger herabgesetzt wird, so erklärt sich auf diese Weise die Wirkung der Iridektomie."

Diese Erklärung der Iridektomiewirkung wird dadurch hinfällig, daß Iridektomien an nicht glaukomatösen, menschlichen Augen ausgeführt niemals eine bleibende Herabsetzung des Binnendruckes unter die Norm herbeiführen, was aber der Fall sein müßte, wenn diese Erklärung richtig wäre.

Sie fußt erstens auf einer anatomischen Veränderung, die Schweigger freilich als die einzige, bisher festgestellte, wertvolle, physiologische Tatsache bezeichnet[1]), die jedoch nicht bloß nach Exners eigener Angabe für Menschenaugen unerwiesen, sondern von Alt[2]) auch an Kaninchenaugen als ganz irrtümlich erwiesen worden ist.

Zweitens aber wäre, selbst für den Fall, als eine solche Anastomosenbildung zustande käme, damit die von Exner angenommene bleibende Einwirkung auf den Binnendruck des Auges gar nicht erwiesen.

---

[1]) Schweigger, Glaukom und Sehnervenleiden. Arch. f. Augenheilk., 1891, XXIII. S. 253.

[2]) Alt, Beiträge zur Kenntnis der anatomischen Verhältnisse des Heilungsvorganges nach Iridektomie. Arch. f. Augen- u. Ohrenheilk., 1874, IV, S. 239.

Denn es pflegt mit Abnahme des Widerstandes in dem Gebiete einer Arterie der Widerstand in den kollateralen Arterien durch Zunahme des Gefäßtonus zu steigen und so zu bewirken, daß der arterielle Druck in der gemeinsamen Ursprungsarterie (also hier wäre das der Circul. art. irid. major) gleich bleibt, nach dem Gesetze, daß der Druck in den Arterien stets nur von ihrer relativen Entfernung vom Herzen abhängt [1]).

Es würde somit der Druck in dem Kapillarsystem des Ziliarkörpers keine wesentliche Veränderung erleiden. Es ginge also bloß ein Stück Kapillarfläche der Iris verloren. Da aber die Kammerflüssigkeit wesentlich nur vom Ziliarkörper abstammt, so könnte das gar keinen Einfluß auf den Binnendruck haben.

Man könnte sogar ableiten, daß das durch die angenommenen Anastomosen unter hohem (arteriellem) Druck in das Venensystem einströmende Blut dort den Druck und somit den Kapillardruck erhöhen müßte, was mit einer vermehrten Transsudation aus ihnen verbunden wäre, also sogar zu einer Druckerhöhung im Auge führen sollte.

Man darf übrigens bei allen Betrachtungen, wobei es sich um die Herkunft des Binnendruckes im Auge handelt, nicht vergessen, daß es noch nicht einmal ganz über alle Zweifel erhaben erwiesen ist, daß der Binnendruck lediglich ein Abkömmling des Gefäßdruckes ist; wir wissen nämlich noch nicht, ob nicht die sezernierende, innen mit Epithel bekleidete Fläche des Ziliarkörpers doch beim Zustandekommen des Binnendruckes eine gewisse Rolle spielt. [2])

v. Stellwag sah, wie schon erwähnt, in dem Schnitte in der Lederhaut das Wirksame an der Iridektomie. Davon ausgehend, war er ja auf die Sklerotomie verfallen. Er stellte, seinen theoretischen Ansichten über die Entstehung des Glaukoms entsprechend, den Lehrsatz auf, die druckmindernde Heilwirkung der Iridektomie sei auf die Durchschneidung und Entspannung der äußeren Lederhautschichten zurückzuführen, die die Bildung eines raumerweiternden Interkalargefüges zur Folge habe, auf das das Hauptgewicht zu legen sei. [3]) Doch hält er die Iridektomie für wirksamer als die Sklerotomie, weil durch die Ausschneidung eines Teiles des Binnenstromgebietes eine proportionale Verminderung des gesamten intravaskularen Seitendruckes, also eine Herabsetzung des Binnendruckes, gesetzt werden müßte.

Schon vor v. Stellwag war v. Wecker zu der Ansicht gekommen, daß das Wirksame an der Iridektomie gegen Glaukom der Lederhautschnitt sei. [4]) Er nahm jedoch eine eigentümliche Beschaffenheit der Narbe,

[1]) Vgl. Cohnheim, Vorlesungen über allgemeine Pathologie, 1882, I, S. 133 u. 121.

[2]) Vgl. Nicati, La glande de l'humeur aqueuse. Arch. d'ophtalm., 1890, X, Nr. 6, und 1891, XI, Nr. 1 und 2.

[3]) v. Stellwag, Der intraokuläre Druck, S. 47 u. ff., Wien 1868. — Derselbe, Abhandlungen aus dem Gebiete d. prakt. Augenheilk., S. 205 u. ff. Wien 1882.

[4]) v. Wecker, Traité des maladies des yeux. — Derselbe, Diskussion am Heidelberger Kongreß 1869, Bericht S. 385. — Derselbe, Chirurgie oculaire, 1879. — Derselbe, Quaglino et sa sclérotomie. Annal. d'oc., 1894, CXI, pag. 321. — Derselbe, Die Sklero-

die er als Filtrationsnarbe bezeichnete, an, die sich klinisch in der schon früher beschriebenen Weise darstellt.

Der Bestand solcher Filtrationsnarben, als der regelmäßige Heilungsausgang bei Glaukomiridektomien, ist von verschiedenen Seiten aufs entschiedenste in Abrede gestellt worden. In der Regel haben die Iridektomienarben auch bei Glaukomen dieselbe Beschaffenheit wie überhaupt die Narben des Lederhautbordes und nichts davon Verschiedenes, wie uns die anatomische Untersuchung und die klinische Beobachtung lehrt. Da aber auch hierbei die Heilwirkung der Iridektomie eintritt, so kann jene eigentümliche Beschaffenheit der Narben, die v. Wecker als Filtrationsnarbe bezeichnet, nicht die einzige Voraussetzung der Heilwirkung dieser Operation bilden.

Während also immerhin bei Bestand einer von der Norm abweichenden sogenannten Filtrationsnarbe ihre Wirkung in der von v. Wecker angenommenen Weise vielleicht bestehen könnte, so muß die Heilwirkung der Iridektomie und Sklerotomie mindestens in jenen Fällen, wo keine solche Narbe besteht — und diese bilden bei der bei uns üblichen Operationsweise die Mehrzahl — auf einem anderen Umstande beruhen.

Man muß sich jedoch davor hüten, aus dem letzteren wieder den Schluß zu ziehen, wie das viele getan haben, daß deshalb die Filtrationsnarbe keine Heilwirkung haben könne und gar nicht existiere. Ob sie aber wirklich in dem von v. Wecker ursprünglich angenommenen Sinne wirken kann, ist allerdings nicht erwiesen.

Der Ansicht v. Weckers, daß es die Beschaffenheit der Narbe sei, die die Heilwirkung der Iridektomie erkläre, hat sich auch Knies angeschlossen.[1]) Ihm war dafür der anatomische Befund bei einer wirksamen Glaukomiridektomie maßgebend, wo trotz des günstigen Heilerfolges die Verwachsung der Irisperipherie auch an der Stelle der Iridektomie bestehen geblieben war.

v. Wecker und alle die Genannten (v. Stellwag, Knies) betrachten eben den Umstand, daß eine einfache Sklerotomie denselben Erfolg haben kann wie eine Iridektomie, als ausreichenden Beweis dafür, daß der Schnitt in der Lederhaut das Wirksame auch an jeder Iridektomie sei, die Erfolg hat. Darin liegt aber ein Fehlschluß.

---

tomie als Glaukomoperation. Klin. Monatsbl. f. Augenheilk., 1871, S. 305. — Derselbe, La cicatrice à filtration. Annal. d'ocul., LXXXVII, pag. 133. — Derselbe, La cicatrisotomie ou oulétomie. Annal. d'ocul., 1885, XCIII, pag. 10. — Derselbe, Sclérotomie simple et combinée. Annal. d'ocul., 1894, CXII, pag. 261. — Derselbe, Klin. Monatsbl. f. Augenheilk., 1878, S. 207. — Derselbe, Arch. f. Ophthalm., XXII, 4, S. 211.

[1]) Knies, Über das Glaukom. Arch. f. Ophthalm., 1876, XXII, 3, S. 163. — Derselbe, Grundriß der Augenheilkunde, 1888, S. 218.

Ulrich[1]) sieht in der Iridektomie die Beseitigung des Filtrationshindernisses, das nach seinen Anschauungen die Iris bei glaukomatöser Erkrankung bildet, so daß danach das Kammerwasser wieder zum Schlemmschen Kanal gelangen kann. Dieses Filtrationshindernis stellt die Iris aber nach Ulrich durch Gewebsveränderungen, nicht durch Anlegung ans Trabeculum corneosclerale dar, die erst die Folge der behinderten Filtration sein soll. Denn nach Ulrich geht das Kammerwasser aus der hinteren Kammer in die vordere nicht durch die offene Pupille, sondern quer durch die Iriswurzel.

In einer nach regelrechten Operationen ganz unbewiesenen Lockerung der Zonula sieht Röder[2]) die Heilwirkung der Iridektomie und Sklerotomie, weil dadurch ein Ausgleich zwischen Glaskörperfeuchtigkeit und Kammerwasser möglich werde, der davor durch krankhafte Spannung, ja auch Verlegung der Zonula behindert oder aufgehoben sei.

Weber[3]) endlich sah in der Ablösung der Iris von der hinteren Hornhautfläche, die eine Befreiung der Iris aus ihrer von ihm angenommenen Einklemmung zwischen Hornhaut und Ziliarfortsätzen darstellt, und der dadurch bewirkten Freigebung des Abflusses des Kammerwassers durch den Schlemmschen Kanal die Wirkung der Iridektomie, eine Ansicht, die mit verschiedenen kleinen Änderungen von vielen Forschern geteilt wurde.

Ihm nahe steht mit seiner Ansicht auch de Vincentiis[4]). Dieser erblickt die Wirksamkeit der Iridektomie darin, daß beim Herausziehen des abzuschneidenden Irissektors in den benachbarten Teilen der Kammerbucht durch die Anspannung der Iris das Gewebe des Iriswinkels gedehnt wird, und daß dadurch die Filtration des Kammerwassers in die natürlichen Abflußwege erleichtert wird. Er findet eine Bestätigung dieser Ansicht in den Erfolgen seiner Einschneidung des Gewebes des Iriswinkels (Incisione dell' angolo irideo), die er als Operation methodisch übt. In gleicher Weise soll auch die Sklerotomie wirken.

Wie aus dem Dargestellten ersichtlich, hat man stets gefühlt, daß gerade die Erklärung der Wirkung der Therapie einen Prüfstein für die Richtigkeit der Anschauungen über das Wesen des Glaukoms, wenigstens in gewisser Richtung abgebe. Das Bestreben der meisten Autoren ging also darauf, die Heilwirkung der Iridektomie mit ihren theoretischen An-

[1]) Ulrich, Über die Ernährung des Auges. Arch. f. Ophthalm., 1880, XXVI, 3, S. 35—82.

[2]) Röder, Über die gemeinschaftlichen Ursachen von Glaukom usw. Arch. f. Augenheilk., 1880, IX, S. 164.

[3]) Weber, Die Ursache des Glaukoms. Arch. f. Ophthalm., 1897, XXIII, 1, S. 1.

[4]) de Vincentiis, Sul mecanismo di azione della iridectomia nel glaucoma (Communicazione orale all' accademia med.-chir. di Napoli, tornata del 29 luglio 1884). Lavori della clinica oculistica della R. università di Napoli, Marzo 1895, IV, fasc. II, pag. 181.

schauungen über das Glaukom in Einklang zu bringen. Dort, wo sich aus diesen Anschauungen direkt nichts für die Operationswirkung ableiten ließ, ist dementsprechend auch auf eine Erklärung dieser Wirkungsweise verzichtet worden, so z. B. von Mauthner, oder es ist die Heilwirkung der Iridektomie schlankweg abgeleugnet worden, wie von Schön.[1])

Wenn ich nun schließlich meine Ansicht über die Erklärung der Heilwirkung der Iridektomie angeben soll, so schicke ich voraus, daß ich in der Auffassung der typischen Fälle von senilem Glaukom, d. h. von sogenannten Primärglaukomen mit tastbarer Härtezunahme des Augapfels, Erweiterung der Pupille und flacher Kammer auf dem Boden der von Weber begründeten Retensionslehre stehe, wenn auch meine Ansicht über Entstehungsmechanismus der peripheren Anlagerung der Iris von der Webers sowohl, als wie von der von Knies abweicht.[2])

Diese Anlagerung, die später eine Anwachsung wird, besteht erwiesenermaßen schon beim ersten Glaukomanfall, ja ich zweifle nicht, daß sie ebenso beim sogenannten prodromalen Anfall besteht. Ich schicke dies voraus, um dem Einwande zu begegnen, die im folgenden vorgebrachte Erklärung über die Iridektomiewirkung könnte gerade fürs typische, primäre, akute Glaukom nicht gelten, wo sie doch am sichersten wirkt, weil vielfach noch der Glaube herrscht, die Anlagerung fehle im akuten Anfall und entstehe erst später.

Eine Operation gegen das Glaukom muß entweder die verlegten natürlichen Abflußwege wieder herstellen oder neue schaffen. Diese Herstellung muß zugleich eine bleibende sein, wenn die Wirkung der Operation eine dauernd heilende sein soll.

Die Wiederherstellung der natürlichen Abflußwege verlangt dort, wo sie durch Anlagerung der Iris verlegt sind, entweder die Ablösung des angelagerten Irisrandteiles vom Trabeculum corneosclerale oder eine Durchtrennung des Trabekulums und der angewachsenen Iriswurzel, so daß der Zugang zum Schlemmschen Kanale frei wird.

Die erste Weise setzt voraus, daß das Balkenwerk des Fontanaschen Raumes noch hinreichend durchgängig fürs Kammerwasser sei, und beide Arten, daß das Venengeflecht im Schlemmschen Kanal in seinen anatomischen Eigenschaften unversehrt sei, also seine resorptive Tätigkeit ausüben könne.

In beiden Fällen wird es nötig sein, daß die Strecke, innerhalb deren die Ablösung oder Durchtrennung erfolgt, so lang ist, daß unter allen Umständen eine genügende Menge von Kammerflüssigkeit abfließen kann.

---

[1]) Schön, Die Funktionskrankheiten des Auges. Wiesbaden 1893.

[2]) Czermak, Einiges zur Lehre von der Entstehung und dem Verlaufe des akuten und prodromalen Glaukomanfalles. Prager med. Wochenschr., 1897.

Die Herstellung eines neuen Weges müßte Verhältnisse schaffen, daß trotz bleibender Sperrung oder ungenügender Eröffnung der natürlichen Wege doch ein hinreichender, neuer Abfluß ermöglicht würde. Diese Möglichkeit wollen wir später noch ausführlicher behandeln.

Es ist nun klar, daß man, um auf dem Wege der Eröffnung der natürlichen Wege zu wirken, am besten durch eine korrekt ausgeführte Iridektomie vorgehen kann: die angelagerte Iris wird abgelöst und damit sie sich nicht wieder anlagern könne, abgetragen.

In diesem Falle heißt korrekt, daß die Iris auf einer genügend breiten Strecke bis zu ihrem Ursprunge oder doch nahe bis zu diesem ausgeschnitten wird. Darin liegt aber, wie wir noch sehen werden, unter allen Umständen die Schwierigkeit dieser Operation und eine Anforderung, der in gewissen Fällen nicht mehr entsprochen werden kann.

Dadurch, daß bei einer solchen Operation die Iris vom Trabeculum corneosclerale abgelöst und infolge der tiefen Ausschneidung auch eine Wiederanlegung (z. B. durch Einheilung des Stumpfes in die Wunde) verhindert ist, ist der dauernde Abfluß des Kammerwassers durch den Schlemmschen Kanal gesichert.

Es ist ersichtlich, daß eine solche Ablösung der Iris am Orte des Einschnittes am leichtesten gelingen wird, wenn die Iris dem Trabekulum nur angelagert und noch nicht fest damit verbunden ist. Das wird der Fall sein beim prodromalen und akuten Anfall oder dort, wo der allerdings einige Zeit anhaltende glaukomatöse Zustand noch nicht zu lange besteht. Bei den zuerst genannten Zuständen hat man noch dazu in dem Eserin ein Mittel, die Lösung der Anlagerung noch vor der Operation ganz oder teilweise zu bewirken und so die Möglichkeit, den Ausschnitt sicher genügend tief zu machen, zu erhöhen.

Nach den anatomischen Untersuchungen [1]) wird hierbei der Schnitt am besten so liegen, daß die innere Wundöffnung am Rande der Descemeti liegt, also an jenem Punkte, bis zu dem die Anlagerung reicht. Liegt er peripherer, dann besteht die Gefahr, daß die Ziliarfortsätze in die Wunde einheilen. Außerdem wird aber der angelagerte Iristeil durchtrennt, die Möglichkeit, den peripheren Stumpf abzulösen und abzutragen, aufgehoben. Allerdings kann auch so eine bleibende Eröffnung der natürlichen Absonderung entstehen, wie wir später sehen werden.

Denken wir uns, daß es auch bei einem akuten Anfalle dem Miotikum nicht gelungen ist, die Iris aus dem Kammerfalz ringsum hervorzuziehen oder daß keines angewandt wurde, so wird doch in dem Augenblicke, als das Kolobom in der nötigen Weise angelegt ist, das Kammerwasser unter

[1]) Vgl. Treacher-Collins, On the operative treatment of Glaucoma. Ophthalm. Hosp. Rep., 1891, Vol. XIII, Part. II, pag. 166.

hohem Drucke in den Schlemmschen Kanal dringen, die einseitige Belastung der angedrückten Iriswurzel im übrigen Teile der Kammerbucht hört auf und der Zug des Sphinkters wird nun wohl imstande sein, die Iris allseitig aus dem Kammerfalz hervorzuziehen.

Bei solcher Ausführung kann dann aber auch eine Wiederholung des Anfalles gar nicht vorkommen. Denn wenn sich auch bei stärkerer Pupillenerweiterung (z. B. durch Atropin) die Iris an den übrigen Teilen in den Eingang der Kammerbucht hineinschoppt, so bleibt doch im Kolobomgebiet ein genügender Abfluß erhalten, eine Druckdifferenz im Schlemmschen Kanal und hinter der Iriswurzel kann nicht mehr zustande kommen, der Sphinkter zieht bei seiner nächsten Zusammenziehung die Iris wieder glatt.

Man sieht, der fehlerhafte Zirkel ist durchbrochen.

Ein gutes Beispiel für einen derartigen idealen Heilungsverlauf gibt der von Fuchs[1]) mitgeteilte Befund zweier Augen, die je einen akuten Anfall durchgemacht hatten. Die betreffende Kranke ward acht Jahre vor ihrem Tode (27. Juli 1871) am rechten und sieben Jahre vor ihrem Tode (23. November 1872) am linken Auge je im ersten, akuten Glaukomanfall an v. Arlts Klinik iridektomiert. Sie starb 1879 an einer kruppösen Pneumonie. Die Operation hatte vollen und dauernden Erfolg an beiden Augen gehabt. Eine zunehmende Erblindung des einen Auges in den letzten Jahren ihres Lebens erwies sich als durch Starbildung hervorgerufen. Aus dem anatomischen Befunde führe ich hier an:

„Der Iridektomieschnitt, welcher fast ganz in der Hornhaut liegt, ist so fest vernarbt, daß er nur wenig sichtbar ist[2]). Auch die Iris ist normal; nach oben ist in der Ausdehnung von etwa 5 *mm* nur ein schmaler Stumpf von ihr übrig. Der Winkel der vorderen Kammer ist durchwegs normal. Ich habe Schnitte in verschiedenen Meridianen angefertigt, in allen erscheint die Kammerbucht von gehöriger Tiefe[3]), gerundet und von den wohlerhaltenen Lamellen des Ligamentum pectinatum begrenzt. Ebenso zeigt der Schlemmsche Kanal normale Verhältnisse; auf weite Strecken hin ist sein Lumen doppelt, selbst dreifach."

Dieser Fall ist ungemein wichtig, weil er zeigt, daß die im ersten akuten Anfall, wie wir jetzt sicher wissen, schon bestehende Anlagerung der Iriswurzel ringsum gänzlich zurückgegangen ist. Von einem Loslösen der ganzen Irisperipherie beim Herausziehen der Iris zur Abschneidung kann aber keine Rede sein. Es ist also die Herstellung der Kommunikation zwischen Schlemmschem Kanal und Kammerwasser im Kolobomgebiete, die zur Loslösung der Iriswurzel im ganzen Umkreise der Kammer geführt hat.

Der Fall bestätigt also die oben auseinandergesetzte Wirkungsweise.

Auch im Fall 19 von Treacher Collins (Acute Glaucoma, Iridectomy, relief of tension. Excision ten years later for ulcer of cornea with Hypopyon) sehen wir die Kammerbucht ringsum frei, obwohl Zeichen einer früheren Anlagerung bestehen.

---

[1]) E. Fuchs, Anatom. Miszellen, III. Glaucomia inflammatorium. Arch. f. Ophthalm., XXX, 3, S. 123.

[2]) Also keine Filtrationsnarbe!

[3]) Die übrige Kammer war seicht, wie das in der Krankengeschichte ausdrücklich bemerkt ist und auch aus den Figuren, die Fuchs beigibt, ersichtlich ist.

Aber auch in Fällen, wo die Iris infolge längeren Bestandes des glaukomatösen Zustandes mit dem Ligamentum pectinatum fester verbunden ist, wird eine genügend breite Ablösung der Iris im Kolobom wenigstens den Abfluß dauernd sichern, so daß, wenn auch an den übrigen Abschnitten die Iris nicht mehr frei würde, doch die Drucksteigerung beseitigt ist.

Als Beispiel für eine solche bloß im Kolobomgebiete erfolgende Ablösung der Iris, die dabei dort völlig ausgeschnitten ward, führe ich einen Fall Schnabels[1]) an, den er allerdings anders deutet.

Eine an akutem Glaukom (doch offenbar nicht seit kurzer, sondern schon seit längerer Zeit) leidende Person ward bei v. Jäger nach innen iridektomiert. Sie starb am neunten Tage nach der Operation. Aus dem Befunde entnehme ich:

„Die Kammerbucht ist im ganzen Umfange obliteriert. Das Gewebe der verlöteten Kammerwandteile zeigt nur sehr geringe Veränderungen. Die Verlötung ist eine sehr leichte, läßt sich durch einen ganz geringen Zug lösen. Dabei kann man sich überzeugen, daß durchaus kein fremdes Gewebselement zwischen Iris einerseits und seitliche und vordere Kammerwand andererseits eingelagert ist."

„Entsprechend dem Kolobom, in welchem 11 Prozessus bloßgelegt sind, fehlt die Iris bis auf ganz geringe Restchen vollständig. Der untere Schenkel des Koloboms ist in den korrespondierenden Wundwinkel hineingezogen und reicht, zu einer dünnen Spitze ausgezogen, fast bis zur Ebene der Konjunktiva. Die faltige Bekleidung des Ziliarmuskels ist durch den Zug beim Ausschneiden der Iris vom Muskel abgelöst und stellenweise bis an den Rand der Descemetii gegen die Augenachse gezogen. An einzelnen Schnitten hat sich der abgelöste Prozessus mit dem Ligamentum pectinatum verlötet; an den meisten Schnitten ist keine derartige Verlötung zustande gekommen. Wo die Iris in den Wundkanal hineingezogen ist, ist sie zwar aus der vorbestandenen Verlötung vollkommen gelöst, aber sie legt sich wie eine Schleife um den peripheren Wundrand und schließt die Kammerbucht von der Kammer ab."

Dieser Abschluß der Kammerbucht gegen die Kammer stellte sich aber, wie aus der ganzen Beschreibung deutlich hervorgeht, nur an den meridionalen Schnitten aus der Gegend der Anheftung dar, war also sicher nur scheinbar, nach den Seiten muß dieser von dem schmalen eingeheilten Irisstreifen überbrückte Raum notwendigerweise offen gewesen sein.

Es war also hier der ganze Abschnitt des Ligamentum pectinatum, so breit als das Kolobom war, von der Kammer her zugänglich, denn auch die festonartige Befestigung der Ziliarfortsätze an einzelnen Punkten, die dabei mit dem Ligament meist nicht verklebt waren und die ja zwischen sich Spalten als Fortsetzungen der Ziliartäler haben müssen, konnte diese Zugänglichkeit fürs Kammerwasser nicht aufheben.

Dieser letztere Umstand wird, wie ich beiläufig erwähnen will, in Fällen, wo übers Trabeculum corneosclerale hin die Ziliarfortsätze in die hinteren Wundlippen hineingezogen sind, von den meisten übersehen. Diese fingerartig vorgestreckten Fortsätze schließen den Zugang zum Trabeculum corneosclerale nicht ab wie eine Membran, da ja zwischen ihnen Spalten, die Ziliartäler, sein müssen. An Meridionalschnitten, die gerade durch den Fortsatz gehen, sieht es freilich so aus, wie eine Blockierung des Kammerwinkels.

---

[1]) An dem in Anmerkung 3, II. Bd., S. 246 a. O.

„Die Wundflächen sind nirgends miteinander verklebt. Die vordere Wundmündung liegt gerade gegenüber dem Rande der Membrana Descemeti, die hintere 0·65 *mm* achsenwärts von diesem. An den Wundflächen haften einzelne blasse, spindelförmige Zellen und zahlreiche, dunkle Körnchen."

Die Papille war Sitz einer steilwandigen, totalen Exkavation.

Dieser Fall, dessen Operation technisch nicht ganz vollkommen gelang, zeigt uns, wie trotz der Eröffnung der Abfuhrswege im Kolobomgebiete die übrige Irisperipherie haften bleiben kann.

Wenn die Wunde nicht erst beim Herausnehmen des Augapfels gesprengt ward, was ich für das wahrscheinlichste halte, sondern wirklich von der Operation her offen stand (?), so wäre es hier wohl zweifellos doch noch zu gutem Wundverschlusse gekommen und das Kammerwasser wäre durch das im Kolobome eröffnete Gebiet des Ligamentum pectinatum in den Schlemmschen Kanal abgeflossen.

Die Ablösung der Iris kann aber noch in anderer als der eben geschilderten Weise erfolgen. Diese stellt sozusagen die vollkommenste Art und Weise, wie eine Iridektomie wirken kann, dar, während die nun zu erwähnende nur einen weniger vollkommenen Ersatz bildet. Es kann, wie uns anatomische Befunde lehren, in der Nachbarschaft des ausgeschnittenen Irisstückes durch den Zug eine Ablösung der angelöteten Iriswurzel erfolgen, so daß dort die Kammerbucht frei wird, und es ist wohl nicht zu bezweifeln, daß diese Ablösung allein ein hinreichendes Abflußgebiet für das Kammerwasser abgeben kann. Es verschlägt dann nicht, wenn dabei die Iriswurzel im Kolobomgebiet gar nicht abgelöst ward oder der Stumpf der Iris oder die Ziliarfortsätze in die hinteren Wundlippen eingeheilt sind. Die anatomischen Befunde machen es ferner wahrscheinlich, daß auch bei Einheilung des Irisstumpfes in die hinteren Wundlippen, wenn er nur vom Trabekulum abgelöst ward, doch die Kommunikation zwischen Kammerraum und Schlemmschen Kanal hergestellt sein kann, indem der von diesem Stumpfe überbrückte Raum von der Seite her zugänglich ist und das um so eher, wenn gleichzeitig in der Nachbarschaft die genannte Ablösung der Iriswurzel vom Trabekulum erfolgte.

Ich führe auch hier einen Fall Schnabels an[1]), der diesen seitlich vom Kolobom wirkenden Zug, der zur Ablösung der Iriswurzel in der Nachbarschaft führt, beweist und damit dieser Auffassung, die de Vincentiis teilt, einen tatsächlichen Boden gibt.

Bei einem 66 Jahre alten Manne trat sofort im ersten Glaukomanfall Erblindung ein, 6 Jahre später ward er sklerotomiert, es entstand Iridozyklitis und Steigerung der glaukomatösen Symptome. Späterhin Iridektomie, die die Drucksteigerung behob. Wegen Fortdauer der Zyklitis ward schließlich enukleiert.

Die vordere Irisfläche war mit der seitlichen und vorderen Kammerwand bis 0·35—0·5 *mm* achsenwärts vom Descemetirande verlötet. Im Kolobom bestand ein kurzer Irisstumpf, der gegen die hintere Wundmündung gezogen und in ihr fest gehalten war. Die ursprüngliche Flächenverklebung war somit an dieser Stelle gelöst, aber der Irisstumpf

[1]) An dem in Anmerkung 3, II. Bd., S. 246 a. O. (Fall VII.)

so gelagert, daß er nach der Meinung Schnabels die Kommunikation zwischen Kammer und Fontanaschen Räumen aufhebt. Er umspannt nämlich auf Meridionalschnitten schleifenförmig die gleicherwärts von der hinteren Wundmündung gelegene Partie der vorderen Kammerwand.

Ich muß hier nochmals bemerken, daß solche Befunde an Meridionalschnitten, wo nicht darauf geachtet ist, daß auch die Schnitte aus den beiden Grenzgebieten, die die Seiten des angehefteten Stumpfes und seinen Übergang ins benachbarte Gebiet enthalten, noch nicht beweisen, daß nicht zu den Seiten des vorgezogenen Stumpfes Kommunikationen von der vorderen Kammer zu dem zwischen dem Stumpf und der Kornealhinterfläche gelegenen Raume (Kammerbucht) bestanden haben. Von vorne herein ist der Bestand solcher Verbindungen, wenn man sich die Entstehung der Einklemmung vorstellt, sehr wahrscheinlich, besonders wenn in der Nachbarschaft auch eine Ablösung der Flächensynechie entstanden ist.

Um diese Frage in einem besonderen Falle, wie hier zu entscheiden, müßten lückenlose Schnittserien vorliegen.[1])

Allein nehmen wir selbst an, der durch Ablösung des Irisstumpfes entstandene Raum sei allseitig geschlossen gewesen, so heißt es in dem Befunde weiter:

„An einer Anzahl (von Schnitten), die der dem Kolobom angrenzenden Partie entnommen sind, ist die Verbindung zwischen den Kammerwänden vollkommen gelöst, indem die Iriswurzel so weit gegen die Augenachse gezogen ist, daß der Anfang der Iris fast gerade hinter dem Rande der Descemetschen Membran liegt."

Hier sehen wir also deutlich das Ergebnis eines bei der Iridektomie ausgeübten, auf die angrenzenden Irisabschnitte fortgepflanzten, sozusagen tangentialen Zuges, der zu einer zu beiden Seiten des Koloboms befindlichen Ablösung der Iriswurzel vom Ligamentum pectinatum geführt hat.

Man wird gegenüber der dauernden Wirksamkeit einer solchen seitlich vom Kolobom liegenden Ablösung einwenden, daß sich die Iris leicht wieder anlegen müsse, gerade also wie ursprünglich bei einer Erweiterung der Pupille, und daß somit der Operationserfolg nur ganz vorübergehend sein könne.

Gewiß kann das alles der Fall sein und es wird sich dann über kurz oder lang wieder der glaukomatöse Zustand einstellen. Aber es muß durchaus nicht sein. Es gibt Umstände, die einer Wiederanlegung der Iris seitlich vom Kolobom entgegenwirken können. Das ist z. B. die wenig bewegliche oder starr gewordene Pupille, wie wir sie auch nach Iridektomie bei akutem Glaukom oft, fast immer aber bei länger bestehenden Glaukomen finden. Dann eine Einklemmung der Iris im Wundwinkel an der Seite der Ablösung, weil sie die Iris anspannt und somit die abgelöste Strecke abgelöst erhält.

Dieser zuletzt angeführte Satz möge nicht zu einem Mißverständnis Anlaß geben. Ich plaidiere damit nicht etwa für die absichtliche Herstellung von Iriseinklemmungen. Wir wissen ja bei der Operation nicht, ob die Iris genügend oder ungenügend tief ausgeschnitten ward, ob sie sich seitlich vom Kolobom abgelöst hat, und es ist ein reiner

---

[1]) Vgl. z. B. den Fall von Roeder, Arch. f. Augenheilk., 1880, IX, S. 175. Die Iris ist im Gebiete der Narbe vom Ligament abgelöst, aber ganz in die Narbe eingeheilt (Tafel II, Fig. *c*), so daß, wenn dieser Hohlraum seitlich zugänglich war, eine ganz gute Filtration in den Schlemmschen Kanal erfolgen konnte. Dann gibt Roeder selbst an, daß die Iris nicht überall der Kornea in der Peripherie anlag, worin er allerdings einen Beweis gegen die Retentionstheorie sieht, und bildet Tafel II, Fig. *b*, einen solchen Schnitt ab. Aus welcher Gegend er war, gibt er nicht an. Betrachtet man die Figur, so ist die Iris dort zweifellos abgelöst. Ob der Schnitt nicht aus der Nachbarschaft der Iridektomienarbe war? Die Konfiguration des Ziliarfortsatzes spräche dafür, besonders wenn man mit dem Schnitte Fig. *a* vergleicht, wo die Anlötung besteht.

Zufall, wenn die Iris gerade so einheilt, daß sie die entstandene seitliche Ablösung fixiert. Andererseits kann aber gerade die Einheilung das Operationsergebnis vereiteln, wenn sie die Eröffnung der natürlichen Abfuhrswege verhindert. Dabei sehe ich auch noch von all den übrigen Schädlichkeiten, die sie durch Ausdehnung der Narbe, lakunäre Beschaffenheit dieser usw. dem Auge bringen kann, ab.

Es soll damit nur darauf aufmerksam gemacht werden, daß man trotz Einheilung der Iris und trotz mangelnder Eröffnung der natürlichen Abfuhrswege im Bereiche des Schnittes auf Umstände stoßen kann, die den Erfolg der Operation erklären. Solche Umstände sind durch die anatomischen Untersuchungen nachgewiesen, wenn diese in dieser Richtung auch vielfach sehr unvollständig ausgeführt oder doch wenigstens mitgeteilt worden sind.

Wenn also bei einer Iridektomie der Schnitt so liegt, daß er das Ligamentum pectinatum und die angelagerte oder angelötete Iriswurzel tatsächlich nicht durchtrennt, wie das beim Lanzenschnitt am häufigsten der Fall ist, wenn ferner ein vollkommener Wundverschluß erfolgt ist, sei es nun, daß nichts von uvealen Teilen eingeheilt ist oder daß dies der Fall ist, und wenn endlich die Drucksteigerung durch diese Operation beseitigt ward, dann ist es hierbei entweder im Kolobomgebiete oder in der Nachbarschaft zur Seite des Koloboms oder an beiden Stellen zur Ablösung der Iris vom Trabeculum corneosclerale in genügender Ausdehnung gekommen und der durch die Ablösung frei gewordene Teil des Trabekulums dem Kammerwasser auch zugänglich geworden.

Vom Kammerraum her zugänglich werden kann aber der Schlemmsche Kanal noch auf eine andere Art, und es ist wohl wahrscheinlich, daß auf diese Weise gewisse Iridektomien, aber auch die Sklerotomie und die Inzisione dell angolo irideo wirken.

Liegt der Schnitt so, daß er das Ligament selbst und die angelagerte Iris an irgend einer Stelle durchtrennt, dann muß eine gegen den Kammerraum klaffende Lücke entstehen, durch die das Kammerwasser in den Schlemmschen Kanal eindringen kann. Wenn auch an der Stelle des Einschnittes Teile des Venenplexus zerschnitten sein sollten, so kann doch das Kammerwasser an den Enden der Lücke in den übrigen Teil des Kanals eindringen und vom erhaltenen Teil des Venenplexus darin abgesogen werden. Eine solche Lücke, in der das Balkenwerk des Trabeculum corneosclerale quer auf seinen Verlauf durchschnitten ist, muß ja wegen der Retraktion der elastischen Balken klaffen. Die Ränder der mitdurchtrennten Iriswurzel werden sich mit ihnen zurückziehen oder, wenn sie bloß angelagert waren, sogar mehr weniger ablösen.

Wurde eine Iridektomie gemacht, dann wird zudem noch der zentrale Iristeil weggeschnitten werden; bei einer Sklerotomie bleibt er erhalten. Jedenfalls wird die Iris in solchen Fällen zweimal durchschnitten, erstens an ihrer angelöteten Wurzel, zweitens ein Stückchen achsenwärts davon im freien Teile, ob nun das Messer, wie bei der Operation mit der

Lanze das Ligament und die angelegte Iriswurzel von vorne durchtrennend, zuerst in die hintere Kammer und dann sofort wieder durch die Iris in die vordere Kammer dringt oder ob es, wie bei einer Operation mit dem Messer von v. Graefe (außer an der Einstichstelle) von der vorderen Kammer aus zuerst in der Nähe der Anwachsungsstelle die Iris einschneidend, dann in die hintere Kammer dringt und von hier aus Iriswurzel und Ligament zerschneidet. [1])

Damit nun eine solche Operation dauernd wirksam bleibt, muß diese so geschaffene Lücke fürs Kammerwasser wegsam bleiben.

Es ist nun gewiß möglich, daß, während sich der übrige Wundkanal schließt, die Lücke zwischen den Enden des Ligaments, die sich stärker zurückziehen, ganz offen bleibt, indem die schmalen Wundränder des Ligaments vom Epithel der Balken überkleidet werden. Das tritt vielleicht um so leichter ein, wenn die mit dem Ligament verbundene Iriswurzel schon atrophisch ist oder wenn der achsenwärts liegende Iristeil weggeschnitten ward.

Allein auch wenn die Lücke in der Binnenwand des Schlemmschen Kanales durch Narbengewebe nachträglich überbrückt würde, wäre es immerhin möglich, daß sich die Vernarbung auf die Bildung netzartig angeordneter Stränge beschränkte. In diesem Falle würde der Schlemmsche Kanal zugänglich bleiben, indem die Flüssigkeit durch die Maschen dieses Gewebes abfließen könnte. Das wäre dann in der Tat eine Art „Filtrationsnarbe", deren Bildung aber zur Heilwirkung, wie ersichtlich, gar nicht nötig ist und sie gar nicht irgendwie fördert.

Würde sich jedoch eine zusammenhängende, schwartenartige Narbenmasse bilden, die die ganze Lücke überbrückt, dann müßte der Erfolg der Operation wieder verloren gehen.

Ich muß zugeben, daß diese sich notwendig und ungezwungen ergebende Ansicht über das Offenbleiben der Lücke oder die allfällige Bildung eines lückigen Narbengewebes der Stütze durch anatomische Befunde an mit Erfolg sklerotomierten und ohne atypische Narben verheilten Augen noch entbehrt. Allein sie zwingt uns zu keinen irgendwie gekünstelten Annahmen und erklärt die Vorgänge, auf dem Boden der Retentionslehre stehend, am einfachsten.

Daß bei der Incisione dell' angolo irideo die Einschneidung des Ligaments von innen her geschieht, wie durch anatomische Untersuchungen von de Vincentiis sichergestellt ist, stützt die vorgetragene Ansicht, indem hier die Durchschneidung der Augapfelwand und die Narbenbildung

[1]) Man vergleiche hierzu die Fig. 2 bei Treacher-Collins (a. a. O.), die einem Präparate entnommen ist, wo er an einem enukleierten Auge mit absolutem Glaukom eine regelrechte Sklerotomie ausführte. „In two eyes which were enucleated for absolute glaucoma, upon which I performed a sclerotomy 2 *mm* distant from the sclerocorneal margin, I found that my knife had penetrated the iris in two places. Thus, in passing it in, it had pierced conjunctiva, sclerotic, ligamentum pectinatum, and adherent root of iris and had so entered the posterior chambre. Then in coming forwards into the anterior chamber, it passed through the iris again this time from behind forwards. The iris had been penetrated in the same way in making the counter puncture, and in cutting upwards there was no wound of the lens.

in ihr wegfällt und nur die Eröffnung des Schlemmschen Kanals allein in Betracht kommt. Sie wirkt ebenso wie eine gelungene Sklerotomie.

Den anderen Glaukomoperationen gegenüber hat sie nach Tailor folgende Vorteile:

1. Sie ist, gegenüber der Iridektomie, auch bei fester Anwachsung der Iris ans Trabeculum corneosclerale und atrophischem Schwunde dieses Iristeiles anwendbar, während hier die Iris bei Iridektomie meist gleich diesseits der Anwachsung abreißt, also erfolglos sein muß.

2. Sie kann bei sehr seichter Kammer angewandt werden (?) und eröffnet eine sehr große Strecke des Schlemmschen Kanales, was bei umschriebenen Verödungen des Plexus vielleicht von Wichtigkeit ist.

3. Sie setzt den Druck nicht plötzlich herab, sondern allmählich, da die Kammer nicht durch einen Schnitt entleert wird.

4. Sie kann beliebig oft wiederholt werden.

5. Sie setzt eine unbedeutende, gefahrlose Wunde.

Als Nachteil möchte ich vermuten, daß durch sie vielleicht unter Umständen eine sehr große Iridodialyse erzeugt werden kann (vgl. übrigens II. Bd., S. 234).

Eine weitläufige Auseinandersetzung über die Art der Wirkung der Skleroiridotomie oder Iridosklerotomie und ähnlicher Eingriffe ist wohl nicht nötig. Aus der obigen Darstellung ersieht man ferner, daß bei Augen mit peripherer Anlagerung oder Anlötung der Iris jede Sklerotomie, wo der Schnitt durchs Ligament geht und nicht zu weit axialwärts gefallen ist, eigentlich eine Iridosklerotomie sein muß, wie dies auch Treacher-Collins nachgewiesen hat.

Bei sklerokornealer Schnittlage, wie sie meist durch Schnittführung mit der Lanze entsteht, wird also eine Iridektomie, da hierbei eine Zerschneidung des Trabeculum corneosclerale und der angelagerten Iriswurzel nicht erfolgt, unwirksam sein können:

1. wenn die Ablösung auf einer zu kurzen Strecke erfolgt ist;

2. wenn eine solche Ablösung überhaupt nicht erfolgt ist;

3. wenn die Ablösung wohl erfolgt ist, aber bereits eine völlige Verödung des Schlemmschen Kanales, wenigstens an dieser Stelle, besteht (bei lange bestehendem, glaukomatösem Zustand);

4. wenn die Ablösung wohl erfolgt ist, aber der abgelöste Irisstumpf nicht bloß in die Wunde einheilt, sondern neuerlich mit dem Trabekulum verklebt oder einen auch nach den Seiten hin abgesperrten Raum überbrückt; oder wenn die verschobene Linse mit ihrem Rande das eröffnete Gebiet verlegt.[1])

Die Erfahrung lehrt uns schon lange, daß bei akuten Glaukomen oft eine Iridektomie bleibend heilt, auch wenn der Schnitt ganz korneal liegt. Nicht so verhält es sich bei chronischem, irritativem Glaukom.

Es erklärt sich das durch die vorgebrachten Annahmen über die Iridektomie- und Sklerotomiewirkung ganz leicht. Beim akuten Anfall ist die Iris nur angepreßt. Auch

[1]) Vgl. Traecher-Collins, a. a. O. (Fall 8 und 21).

durch einen stärker axialwärts liegenden Schnitt kann es gelingen, die Iris loszuziehen und genügend auszuschneiden. Nicht so dort, wo sie bereits fest genug verlötet ist. Und in solchen Fällen ist offenbar überhaupt die zweite Art der Wirkungsweise die einzig mögliche, nämlich die Eröffnung durch den das Balkengewebe trennenden Schnitt. Das ist aber durch einen mit dem Messer von v. Graefe geführten Schnitt leichter möglich als durch den mit der Lanze. Daher die Notwendigkeit, in solchen Fällen eine technisch vollkommene Iridektomie mit sicher skleralem Schnitte zu machen, daher die häufig bessere Wirkung einer Sklerotomie.

Damit eine Sklerotomie wirksam ist, muß der Schnitt durchs Ligamentum pectinatum gehen, er muß also ganz skleral angelegt sein. Das gelingt, wie gesagt, mit dem Schmalmesser (oder Sklerotom) leichter wie mit der Lanze, die meist achsenwärts vom vorderen Ende des Trabekulum in die Kammer dringt. Aber auch beim Schmalmesser kann das letztere vorkommen. Aus all dem Angeführten erklärt sich z. B. der Vorzug, den die Iridektomie beim akuten Anfall verdient und allgemein auch findet.

Sicherlich wirkt auch eine Sklerotomie bei akuten Anfällen, wenn der Schnitt durchs Ligament geht, aber wenn das nicht gelingt, dann ist sie wirkungslos und bringt leicht Iriseinklemmung mit sich; während bei der Iridektomie trotz mehr achsenwärts liegendem Schnitt (mit der Lanze) die tiefe Ausschneidung der Iris, die leicht hervorzuziehen, weil sie nur angelagert, nicht angewachsen ist, den Erfolg sichert.

Liegt bei einer Iridektomie der Schnitt mit der ganzen Ausdehnung seiner inneren Wundöffnung im Ligament, dann stellt sie freilich eigentlich nur eine Sklerotomie mit Abtragung des zentralen Irisstückes vor, die dann nur den Zweck hat, ihre Einheilung in den ganzen Wundkanal zu verhindern, was allerdings auch ein Vorteil ist.

Eine Sklerotomie (auch Iridosklerotomie) muß unwirksam sein, wenn der Schnitt achsenwärts von dem vorderen Ende des Trabeculum corneosclerale fällt. Hierbei entsteht fast ausnahmslos eine Einklemmung der Iris entweder bloß zwischen die hinteren Wundlippen oder sie tritt tiefer in den Kanal ein oder es bildet sich ein schon äußerlich sichtbarer Vorfall. Im ersten und zweiten Falle ist durch Dehnung des Narbengewebes die nachträgliche Bildung einer staphylomatösen Vortreibung der Narbe (Treacher-Collins nennt das „zystoide Narbe") sehr häufig.

Daß eine Sklerotomie auch bei richtiger Schnittlage unwirksam sein wird, wenn das Venengeflecht im Schlemmschen Kanal ganz verödet ist, erscheint mir ebenso selbstverständlich wie bei der Iridektomie. Nur die Entstehung eines künstlichen Abflußweges bis unter die Bindehaut könnte hier helfen.

Wir kommen damit auf den zweiten der anfangs als Bedingung für die Wirksamkeit einer Glaukomoperation hingestellten Punkte zu sprechen.

Während wir aber beim ersten Punkte mit Sicherheit angeben konnten, daß und wie eine Wiedereröffnung der natürlichen Abflußwege vorkommt und die Normalisierung des Druckes bewirken muß und für gewisse Fälle sogar anatomische Belege bringen konnten, so verhält es sich mit der zweiten Möglichkeit ganz anders. Hier sind wir ganz auf Annahmen an-

gewiesen, die gar nicht weiter gestützt werden können, und es ist sehr wahrscheinlich, daß eine solche Schaffung eines künstlichen Weges bei der Heilung des Glaukoms nur vorübergehend während der Wundheilung mitspielt und als endgültiger Heilungszustand gar nicht möglich ist.

Als das Wirksame bei der Iridektomie und Sklerotomie betrachtete v. Wecker zuerst eine eigentümliche Beschaffenheit der Narbe, und ich bemerke, daß das zu einer Zeit war, wo von einem Gedanken an eine Wiedereröffnung der natürlichen Abflußwege in dem hier gebrauchten Sinne noch keine Rede sein konnte, weil damals noch keine genaue Vorstellung über deren Einrichtung bestand.

Eine eigentümliche Beschaffenheit der Narben nach Glaukomiridektomien, die er klinisch beobachtete, brachte ihn auf den Gedanken der Filtrationsnarbe.

Sein ursprünglicher Gedanke war der, daß die Narbe eine verdünnte Stelle in den Augapfelhüllen darstelle und daß durch dieses verdünnte Narbengewebe analog der physiologischen Filtration durch die vordere Skleralzone, wie man sie damals annahm, die intraokulare Flüssigkeit leichter unter die Konjunktiva filtriere, wo sie durch die Lymphbahnen fortgeschafft würde. So beschaffene Narben sollten unter dem Einflusse des erhöhten Druckes entstehen.

Die Ansicht v. Weckers, daß sich nach Iridektomien immer jene von ihm klinisch beobachtete und Filtrationsnarbe genannte Verheilung einstellt, die eine gedehnte oder ausgebauchte, verdünnte Narbe vorstellt, die jedoch andere Operateure durchaus nicht als Regel beobachten können, dürfte sich wohl daraus erklären, daß er solche Narben nach den Iridektomien mit dem Schmalmesser in der Regel zu sehen bekam. Die Ursache davon ist aber der Steilschnitt und der Bindehautlappen, wie schon II. Bd., S. 42 ff. auseinandergesetzt.

Mit der Lanze erhält man flachere Schnitte und nur zuweilen einen Bindehautlappen, der in Betracht kommt — daher sieht man nach Iridektomien mit der Lanze lange nicht so oft den eigentümlichen Heilungsvorgang.

Damit ist natürlich nicht gesagt, daß er nicht auch vorkäme — dafür sorgen schon Einklemmungen der Iris oder Ziliarfortsätze.

Später paßte sich v. Wecker den inzwischen geklärten Ansichten über die anatomischen Einrichtungen am Kammerwinkel an, indem er sagte, „que la section de ce tissu trabéculaire, suivie d'une réunion d'autant plus imparfaite des trabécules, qu'elle s'opère sous une tension plus forte, doit permettre une filtration bien plus aisée sous la conjonctive, mais il ne m'est jamais venu à l'esprit, qu'il dût s'établir une sorte de fistule . . .“

Obgleich er von der filtration à travers les cicatrices spricht und von einer action filtrante des cicatrices, so verwahrt er sich doch gegen die Annahme eines besonderen Filtrationsvermögens der Narben.

„Lorsque, le premier, j'employais le terme de cicatrice à filtration, a-t-on pu supposer que j'attribuais au tissu cicatriciel un pouvoir particulier de filtration?" Certainement, non. Car évidemment ce n'est pas le tissu de la cicatrice, qui filtre, mais c'est la disposition particulière de ce tissu, qui permet une filtration plus active."

Ich muß offen bekennen, daß mir diese Auseinandersetzung v. Weckers nicht klar ist. Also nicht das Narbengewebe filtriert, aber seine besondere „Disposition" gestattet die Filtration. Man müßte doch meinen, daß dann doch das Narbengewebe es sei, das filtriere, und zwar infolge seiner besonderen Disposition. Und das hat ja nie jemand anders aufgefaßt, als daß v. Wecker eben meint, daß das unter erhöhtem Druck entstandene Gewebe eine besondere Eigenschaft haben solle, die zu Filtrieren nämlich, und daß er deshalb den Namen Filtrationsnarbe gewählt habe (cicatrice à filtration).

Oder meint v. Wecker, daß die besondere Disposition des Narbengewebes die leichtere Filtration durch die natürlichen Wege gestattet?

Er sagt im weiteren bloß: „La disposition nouvelle, que l'établissement de la cicatrice opère dans le voisinage de la cornée, n'est encore qu'insuffisament étudiée, et. à cet égard, j'ai dans ma thérapeutique oculaire (pag. 381), déjâ fait allusion à un déversement plus ou moins direct des vaisseaux de l'intérieur de l'oeil dans le courant veineux. M. Ulrich insiste „. . . sur le rapprochement intime des vaissaux de l'iris et du corps ciliaire avec ceux de la superficie de l'oeil."

Hier ist ein Umstand hereingezogen, der anfänglich gar nicht bei der Erklärung der Filtrationsnarbe in Betracht kam. Was v. Wecker damit eigentlich meint, ist ebenfalls nicht klar.

Man kann nur sagen: „entweder versteht er unter „Disposition des cicatrices" ihren inneren Bau, der eben eigentümlich sein soll und der die Filtration gestattet, dann verdient eine solche Narbe den Namen Filtrationsnarbe, aber eine solche Narbe ist bislang nicht sicher nachgewiesen; denn was v. Wecker nach ihren klinischen Erscheinungen Filtrationsnarben nennt, sind gedehnte Narben, deren Filtrationsfähigkeit nicht nur gar nicht erwiesen, sondern höchst unwahrscheinlich ist — oder die Disposition bezieht sich auf die topographischen Beziehungen des Narbengewebes zu den normalen Gebilden des Kammerwinkels und diese sollen, ohne daß die Narbe selbst filtriert, die Filtrationstätigkeit jener in irgend einer Weise befördern — dann verdient sie den Namen „Filtrationsnarbe" ganz und gar nicht.

Ich habe früher noch einer Möglichkeit gedacht, unter der man von einer Art „Filtrationsnarbe" reden könnte; allein es ist ja klar, daß damit etwas ganz anderes gemeint ist als das, was v. Wecker ursprünglich als Filtrationsnarbe bezeichnete; schon

deshalb, weil ja hierbei eine ganz gewöhnliche Vernarbung der ganzen Bulbuswand vorausgetzt wird, nicht eine verbreiterte, verdünnte Narbe, weil die Bildung des angenommenen Narbengewebes zwischen den Enden des durchtrennten Ligamentes gar keine Voraussetzung für die Heilwirkung des Schnittes bildet — denn bliebe sie ganz aus, dann wäre der Zugang zum Schlemmschen Kanal noch weiter offen. Überdies gehörte eine solche Bildung in die erste Art von Heilungsmöglichkeiten, nämlich jenen, wo die verlegten natürlichen Abfuhrswege wieder eröffnet werden.

Einen Ersatz für die bleibend unwegsamen, natürlichen Abfuhrswege würde allerdings etwas bilden, was der ursprünglichen Auffassung v. Weckers entsprechend wirklich einen neuen Abfuhrsweg bis unter die Bindehaut darstellen würde.

Das wäre freilich etwas ganz anderes als das, was er später unter Filtrationsnarbe verstanden wissen will.[1]) Denn das ist nichts, als die Wiedereröffnung der natürlichen Abfuhrswege durch einen das Balkengewebe des Fontanaschen Raumes und die eventuell angelagerte Iris durchtrennenden Schnitt, der natürlich auch eine Narbe hinterläßt. Aber die Narbe hat als solche nichts mit der Filtration zu tun, der Schnitt ist das Wesentliche. Die Auffassung ginge also dahin, die Abfuhr des Kammerwassers, die obstruiert war, wird wieder in Gang gebracht, der Zugang zu dem Abfuhrsapparate — dem Plexus venosus im Schlemmschen Kanal — wird eröffnet. Da ist wohl eine Narbe, da ist wohl Filtration — aber keine Filtrationsnarbe.

Ob tatsächlich etwas derartiges vorkommt, ist ganz ungewiß. Man könnte an die gedehnten, zystoiden Narben denken. Wenn durch irgend einen Umstand die sklerokornealen Wundränder überall oder an umschriebenen Stellen getrennt bleiben oder nur ein zartes, schwammiges Gewebe den Zwischenraum ganz oder teilweise erfüllt, wenn dabei nur an der Oberfläche eine zarte lakunäre Narbenschichte, aus dem episkleralen Gewebe hervorgehend, meist mit der Bindehaut mehr oder weniger vorgetrieben, den Abschluß nach vorne bildet, die nur von der Bindehaut bedeckt wird, dann wäre ein Abfluß durch eine Art Filtration ins subkonjunktivale Gewebe denkbar.

Allein es ist mehr als fraglich, ob diese Filtration unter solchen Umständen wirklich geschieht. Wir sehen im Gegenteil, daß bei zystoiden Narben, z. B. nach Staroperationen, unter denen ich nur den geschilderten Zustand und nicht vernarbte blasige Irisvorfälle verstehe, häufig Drucksteigerung ensteht, gerade so, wie bei Hornhautfisteln und jenen lakunären Narben, die aus ihnen hervorgehen[2]), also durch diese Beschaffenheit der Narbe nicht verhindert wird.

Treacher-Collins, der unter zystoiden Narben ausdrücklich vernarbte Irisvorfälle versteht[3]), ist hinwieder der Ansicht, daß bei diesem

[1]) v. Wecker, La cicatrice à filtration. Annal. d'ocul., 1882, LXXXVII. pag. 137.

[2]) Vgl. Czermak, Über blasenartige Hohlräume in Hornhautnarben und ihre Beziehungen zur Hornhautfistel. Arch. f. Ophthalm., 1890, XXXVI, 2, S. 763.

[3]) Treacher-Collins, a. a. O. S. 171.

„I have examinated microscopically several cystoid cicatrices and I find they are always lined by more or less atrophied iris tissue. If the end of a piece of iris be-

Zustande eine Abfuhr der Kammerflüssigkeit unter die Konjunktiva durch das atrophische Irisgewebe möglich sei.

„In other cases a permanent gap is maintained in the walls of the globe by the prolapse of a fold of iris into the wound. This iris tissue, subsequently, either becomes stretched and atrophied, or ruptures periodically, thus allowing the acqueous to pass through it into the subconjunctival tissue and become absorbed by the lymphatics and vessels situated therein. By these means a new channel for the exit of acqueous is formed, the normal ones remaining blocked."

Die Schwierigkeit der Annahme, daß die Iris das Kammerwasser durchlassen soll, glaubt Treacher-Collins dadurch zu beseitigen, daß ihr Gewebe atrophisch und gedehnt wird und daß in ihrem Pigmentepithellager Lücken entstehen, das nach seiner Ansicht das Haupthindernis für den Flüssigkeitsdurchgang bildet.

Allein diese Annahmen können durchaus nicht für wahrscheinlich gehalten werden. Sehen wir nicht an dünnen, blasenartigen Hornhautstaphylomen, die eben auch nichts anderes als dünn übernarbte Irisvorfälle sind, ganz gleiche anatomische Verhältnisse, Atrophie und Dehnung des Irisgewebes, Abfall des Tapets auf große Strecken? Und doch findet keine Filtration durch solche Narben statt, doch stellt sich gerade bei ihnen sehr häufig Drucksteigerung ein.

Die Annahme von zeitweise eintretenden Rupturen könnte keine dauernde Heilung erklären. Das Auge müßte zwischen länger dauernder Hypertonie und plötzlich eintretender Hypotonie fort hin und her schwanken.

Ob es also eine künstliche Herstellung von Abfuhrswegen bei Verschluß der natürlichen gibt, ist eine offene Frage. Nötig zur Erklärung der Iridektomie- und Sklerotomiewirkung haben wir eine solche Annahme, wie es scheint, überhaupt nicht.

Im Anschlusse hieran will ich noch die Wirkungsweise der Iridektomie und Sklerotomie bei anderen als den typischen primären Glaukomen

---

comes entangled in a wound, the wound closes, the iris being incorporated in the cicatrix. If, however, a fold of iris tissue becomes involved, the anterior surface of the iris unites to the cut edges of the sclero-corneal tissue, the conjunctiva heals over it, and thus a gap becomes left, lined by the iris tissue, in the walls of the eyeball."

Solche Gebilde sind aber nicht „zystoide Narben" nach unseren Begriffen, sondern ganz gewöhnliche übernarbte Irisvorfälle. Die Ansicht, daß sich, wenn bloß ein Schnittrand der Iris in die Wunde zu liegen kommt, die Wunde immer schließe (offenbar fest schließe ist gemeint) und die Iris der Narbe ganz einverleibt werde, ist zweifellos unrichtig. Sicher verheilen Wunden oft trotz Einklemmung der Iris von hintenher fest; aber ebenso sieht man häufig gerade aus diesem Anlaß, weil die Iris in die hinteren Wundlippen eingeklemmt ist, das entstehen, was wir zystoide Narben nennen, was nichts mit einem übernarbten Irisvorfall zu tun hat und den lakunären Narben in der Hornhaut völlig analog ist.

streifen, um nicht bei den Anzeigen wegen sekundärer Glaukome diese Wirkungsweise nochmals berühren zu müssen.

Bei jenen glaukomatösen Zuständen, wo die Sperrung der Abfuhrwege nicht durch die Anlagerung der Iriswurzel, wie beim typischen primären Glaukom hervorgerufen wird, sondern durch eine andersartige Obstruktion des Balkenwerkes des Trabeculum corneosclerale, könnte die Iridektomie und Sklerotomie ebenfalls eine Wiedereröffnung der Abfuhrwege herbeiführen.

Erstens wird dort, wo diese Obstruktion bloß durch eingeschwemmte, aber des Zerfalles und der Resorption fähige Teilchen entstanden ist (z. B. Blutgerinnsel, Zellmassen, wie wir sie auch als „Präzipitate" an der hinteren Hornhautfläche sehen, Linsenbröckchen, die wir auch öfters als Linsenpräzipitate[1]) an derselben Stelle finden), jeder die Kammer eröffnende Schnitt, also auch die Iridektomie und die Sklerotomie den Zustand beseitigen können, allerdings einfach als Punktion der Kammer. Die Teilchen werden herausgeschwemmt und so der Weg frei.

Zweitens, wo solche Verstopfungen dauernder wären oder gar, wo eine gewebsbildende Entzündung des Balkengewebes besteht und die Obstruktion bewirkt (sei es, daß die Entzündung durch gelöste Stoffe im Kammerwasser oder durch die eingeschwemmten zerfallenden Teilchen, sei es, daß sie durch Übergreifen vom Ziliarkörper her hervorgerufen wird), also eine indurierende Entzündung des Kammerwinkels, etwa im Sinne von Knies (jedoch ohne Anlagerung der Iris, die ja gar nicht eintreten muß), dort werden die Operationen, bei entsprechend skleral liegendem Schnitte eine Eröffnung des Zuganges zum Schlemmschen Kanal durch Trennung des Ligamentum pectinatum und damit die Beseitigung des Hindernisses bewirken. Die Wirkungsweise wird also gerade so erfolgen, wie es schon für die primären typischen Glaukome als zweite Möglichkeit angenommen ward.

Ja bei der Iridektomie ist es wohl möglich, daß auch, wenn der Schnitt nicht skleral mündet, sondern achsenwärts vom Rande des Ligamentum pectinatum, die Wirkung eintritt, dadurch, daß um so mehr, als ja die Iris nicht anliegt, der bei der Ausschneidung geübte Zug sich von ihrer Wurzel aufs Ligamentum fortsetzend dieses lockert, dehnt, ja vielleicht stellenweise zerreißt.

Auf diese Weise würde sich die Wirksamkeit der Iridektomie, Sklerotomie usw. bei einer Reihe von sogenannten atypischen Glaukomen (Glaukome mit tiefer Kammer) und von sogenannten Sekundärglaukomen (Glau-

---

[1]) Fuchs, Über Linsenpräzipitate. Beitr. z. Augenheilk., herausgegeb. v. Deutschmann, 1891, III. Heft.

kom bei Wundstaren nach bereits abgelaufener Quellung, bei Iridozyklitis u. dgl.) erklären.

Bei Drucksteigerung infolge Seclusio pupillae ist die Erklärung sehr einfach. Ist die Iris bloß vorgetrieben, dabei dem Trabeculum corneosclerale bloß angelagert, dann erzeugt die Iridektomie — und zwar wie immer sie ausgeführt ward — die Wiederherstellung des Abflusses aus der hinteren in die vordere Kammer. Damit ist die hier am Pupillarrande allein begründete Obstruktion behoben, die vordere Kammer wird tief, das Kammerwasser fließt ab.

Der Zustand und seine Heilung ist dem primären Glaukom und seiner Heilung durch die Iridektomie völlig analog: Verhinderung des Abflusses, daher Drucksteigerung — Herstellung einer Lücke im Abflußhindernis, daher Beseitigung der Drucksteigerung; bei dem Sekundärglaukom liegt das Hindernis im angelöteten Pupillarrand der Iris, beim primären in der dem Kammbande angelegten Iris.

In beiden Fällen muß eine Lücke ins Irisgewebe gemacht werden, um die Verbindung wieder herzustellen.

In älteren Fällen verlötet aber auch hier der periphere, der hinteren Hornhautwand angelagerte Iristeil mit dieser — es bestehen dann zwei Hindernisse für den Abfluß: 1. durch die Verlötung des Pupillarrandes, aus der hinteren in die vordere Kammer; 2. durch die Anlagerung der Iris, aus der vorderen Kammer in den Schlemmschen Kanal.

Würde man hier bloß die Iris ablösen (ohne sie zu durchlöchern), so könnte das keine Wirkung haben; würde man bloß eine Lücke im zentralen Iristeil machen, so würde es aber auch nichts nützen: es muß also eine Iridektomie gemacht werden, die bis zur Iriswurzel reicht, also nach der gewöhnlichen Regel für die Glaukomiridektomie verrichtet wird. Auch eine Sklerotomie, eine Iridosklerotomie wird wirksam sein können, weil die dabei erfolgende Zerschneidung des Ligamentum pectinatum und der angelöteten Iris von der hinteren Kammer her den Abfluß des Kammerwassers ermöglicht. Die gleichzeitige, zweite Durchschneidung der Iris achsenwärts von der Anlötung stellt auch die Verbindung zwischen vorderer und hinterer Kammer her. Auch die vordere Kammer hat wieder einen Abfluß.

Die allfällige Wirksamkeit der Iridektomie bei umschriebenen Staphylomen der Hornhaut ist wohl ebenso zu erklären wie bei den primären Glaukomen: Hier bestehen ausgedehnte periphere Anheftungen der Iris an die hintere Hornhautfläche und die Operation stellt unter Umständen die Zugänglichkeit der natürlichen Abflußwege wieder her.

[In Ergänzung der vorstehenden Abhandlung über die Wirkung der Iridektomie bei Glaukom, an der ich mit Absicht keinerlei Änderung vorgenommen, weise ich nur auf zwei Arbeiten über dieses Thema hin, welche

in jüngster Zeit erschienen sind, ohne mich auf eine nähere Erörterung der ganzen Frage einzulassen. Kusel[1]) sieht in der Kontraktion des Müllerschen Muskels, in der durch sie erzeugten Anspannung des Ligamentum pectinatum, welche, auf die innere Wand des Schlemmschen Kanales übertragen, die Filtration in demselben befördert, ein wichtiges Glied in der Kette der intraokularen Flüssigkeitsströmung. Die Iridektomie bedeutet, wie die Sklerotomie, eine partielle Tenotomie des Ligamentum pectinatum; der Ansatzpunkt des Ziliarkörpers (im weitesten Sinne) wird nach hinten verlagert und dadurch — doch wohl paradox? — die Wirkung der Müllerschen Muskeln auf den Rest des Ligamentum pectinatum erhöht.

In einer vorläufigen Mitteilung entwickelt Th. Henderson[2]) eine neuartige Auffassung der Iridektomiewirkung bei Glaukom. Die Beobachtung, daß — wenigstens für eine große Zahl von Fällen kann dies zugegeben werden — der Durchschnittsrand der Iris an der Stelle der Ausschneidung keine Spur von Narbenbildung zeigt[3]), sondern eine offene Kommunikation zwischen Irisstroma und Vorderkammer, veranlaßt die Annahme, daß dadurch ein neuer und dauernder Abflußweg für die intraokulare Flüssigkeit geschaffen wird, soferne die Operation vor Eintritt von Irisatrophie ausgeführt wird. Die Theorie, abgesehen von anderen Einwänden, erklärt nicht, wieso mitunter eine höchst mangelhaft ausgeführte Iridektomie mit Einheilung beider Kolobomschenkel und wieso eine solche bei vollständiger Irisatrophie mitunter noch nützt. E.]

Fassen wir alles Gesagte kurz zusammen, so verhält sich die heilende Wirkungsweise der Iridektomie, der Sklerotomie und ihrer Abarten und der Incisione del angolo irideo folgendermaßen:

a) Die typische Iridektomie mit sklerokornealem Schnitt beseitigt das Glaukom durch Ablösung der Iris vom Trabekulum im Bereiche der Wunde und Herstellung einer bleibenden Öffnung in der Iris an dieser Stelle. Das Wesentlichste am Kolobom ist also sein peripherer Teil.

b) Sie kann aber auch eine Ablösung in der Nachbarschaft hervorrufen, die in Fällen von Irisstumpfeinheilung, von Nichtablösung der Iris im Wundbereich vikariierend eintreten und den Erfolg so sichern kann.

c) Die typische Sklerotomie mit rein skleralem Schnitte beseitigt das Glaukom durch Durchschneidung der angelegten

[1]) Kusel, Über die Wirkung des Ziliarmuskels auf das Ligamentum pectinatum bei Glaukom. Klin. Monatsbl. f. Augenheilk., 1906, XLIV, II.

[2]) Th. Henderson, A preliminary Communication on the Pathogenesis of Glaucoma and the Rationale of the treatment. Brit. med. Assoc., September 1907; Ophthalm. Rev., September 1907.

[3]) Th. Henderson, The Histology of Iridectomy. Ophthalm. Rev., July 1907.

Iris und des Ligamentes und so hergestellte Eröffnung der natürlichen Abfuhrwege.

Eine Iridektomie mit rein skleralem Schnitte ist nur eine Sklerotomie mit Ausschneidung des zentralen Irisabschnittes. Allerdings kann eine Ablösung des angewachsenen Iristeiles in der Nachbarschaft hinzukommen.

d) So wie die Sklerotomie wirken auch die Iridosklerotomie und die Incisione dell' angolo irideo.

e) Ob eine Herstellung eines ganz neuen Abflußweges bei bleibendem Verschlusse der natürlichen durch Operation möglich ist, ist nicht erwiesen und im höchsten Grade unwahrscheinlich.

5. Gegenangezeigt erscheint die Iridektomie,

a) bei hämorrhagischem Glaukom,

b) bei absolutem, iritativem Glaukom und bei allen chronischen Glaukomen mit Drucksteigerung, die stark erweiterte starre Pupillen und höhergradig atrophische Iris haben,

c) bei sog. Glaucoma simplex ohne Drucksteigerung (Amblyopie mit Sehnervenexkavation).[1])

Die Erklärung für diese Gegenanzeigen leitet sich aus der gegebenen Darstellung der Iridektomiewirkung leicht ab.

B. Bei gewissen, sekundären Glaukomen.

Die Ausführung der Operation ist hier im allgemeinen dieselbe wie bei den primären Formen. Die Drucksteigerung kann bei folgenden Zuständen beseitigt werden:

1. Bei umschriebenen, ektatischen Hornhautnarben mit vorderer Synechie der Iris (Staphyloma partiale corneae).

In derartigen Fällen wird die Iridektomie übrigens auch schon gemacht, ehe es noch zur Drucksteigerung gekommen ist, um ihr vorzubeugen und um eine Abflachung der vorgewölbten Narbenmasse zu erzielen. Das gelingt am ehesten bei dünneren und bei jüngeren Narben, die dem Irisprolapse noch nahe stehen.

Desgleichen kommt die Iridektomie auch bei einfachen ektatischen Trübungen (Ectasia corneae ex ulcere, ex panno) zur Verwendung, wenn sich dabei Drucksteigerung einstellt.

[Ist einmal in allen diesen Fällen Drucksteigerung da, so ist die Iridektomie häufig wirkungslos.]

---

[1]) [Bezüglich meiner eigenen Anschauung in der Frage der Iridektomie bei Glaukom ohne Drucksteigerung siehe II. Bd., S. 245 E.]

2. Die bei Seclusio pupillae entstehende Drucksteigerung erfordert ebenfalls die Iridektomie. Hier handelt es sich eben um die Wiederherstellung der aufgehobenen Verbindung zwischen hinterer und vorderer Augenkammer, die eine Anstauung der Flüssigkeit hinter der Iris und nach Vortreibung dieser Zunahme des i. o. D. erzeugt, daneben allerdings auch häufig um die Eröffnung des Kammerwinkels, da die Iris infolge der starken Vortreibung an die Hornhautperipherie angepreßt wird und sodann mit ihr verlötet.

Die Operation hat hier auch oft eine optische Anzeige, wenn neben der Seclusio auch Occlusio pupillae besteht; der Ausschnitt kann aber trotzdem meist nach oben verlegt werden, was wegen seiner Größe wünschenswert ist.

Auch bei diesem Zustande kann die Operation schon vor dem Auftreten der Drucksteigerung gemacht werden (prophylaktische Iridektomie), wenn die Seklusio noch nicht ganz vollständig ist, aber doch nur mehr einzelne Stellen am Pupillarrande durchgängig sind oder gar eine leichte Vortreibung der Iris in ihren peripheren Teilen die Erschwerung des Abflusses der Kammerflüssigkeit durch die Pupille bereits anzeigt. [Besteht starke Drucksteigerung und Vortreibung der Iris, so ist die Transfixion der Iris (II. Bd., S. 184) wenigstens als vorbereitende Operation jedenfalls angezeigt.]

3. Die Linse gibt durch zweierlei Umstände Anlaß zur Drucksteigerung, nämlich durch Quellung ihrer Substanz nach Verletzungen der Kapsel [oder selten bei unverletzter Kapsel[1])] und durch Verschiebungen des ganzen Systems selbst.

Im ersten Falle kommt eine Iridektomie nur dann in Betracht, wenn die Drucksteigerung einer allenfalls wiederholten Entleerung der quellenden Linsenmassen durch Hornhautpunktion nicht weicht, oder wenn sie erst zu einer Zeit auftritt, wo bereits der größte Teil der quellenden Massen (durch Aufsaugung oder Punktion) entfernt ist.

Bei der Iridektomie wegen Verschiebung der Linse muß man auf Glaskörpervorfall gefaßt sein. Ist die Linse nur ganz wenig verschoben, dann macht man den Ausschnitt nach oben oder nach jener Seite, wohin die Linse verschoben ist; bei stärkeren Verschiebungen ist jedoch wegen der später erfolgenden oder bereits vorhandenen Trübung das Kolobom dort anzulegen, wo die Linse fehlt, um die optischen Verhältnisse eines linsenlosen Auges zu bekommen.

---

[1]) Siehe Ulbrich, Beobachtungen über Altersstar mit Sekundärglaukom. Zeitschr. f. Augenheilk., 1907, XVIII, S. 133.

Bei Luxationen in den Glaskörper ist wiederum das Kolobom nach oben anzulegen.

In all diesen Fällen ist jedoch nicht mit Sicherheit auf die dauernde Beseitigung der Drucksteigerung zu rechnen und es muß deshalb oft später die Ausziehung der luxierten Linse gemacht werden.

Bei in die Vorderkammer gefallenen Linsen ist diese Operation allein von vorneherein angezeigt.

4. Bei Iridochorioiditis serosa, Scleroticochorioiditis anterior serosa mit Drucksteigerung bewirkt die Iridektomie meist sicher die Normalisierung des Druckes.

Auch bei Drucksteigerung wegen Netzhautabhebung ist sie zu versuchen. Nur hat man sich vor einer Verwechslung mit intraokularem Tumor mit großer seröser Ablösung zu hüten.

[C. Zur Wiederherstellung der erschwerten oder aufgehobenen Zirkulation im Zentralgefäßsysteme der Netzhaut.

Durch die mit dem Abflusse des Kammerwassers bei Vollendung des Lanzenschnittes erzeugte Herabsetzung des intraokularen Druckes wird der Überdruck im Zentralgefäßsystem der Netzhaut beträchtlich und plötzlich erhöht. Dies und die Meinung, daß die Iridektomie auch den normalen intraokularen Druck vermindert, haben dazu geführt, daß man bei Embolie der Zentralarterie der Netzhaut Iridektomie ausgeführt hat. Dieselbe wurde neuerlich bei Ischämie der Retina von Braunstein[1]) empfohlen. Da die Iridektomie den pathologisch gesteigerten Binnendruck zur Norm zurückführt, den normalen Binnendruck aber nicht beeinflußt, kommt lediglich in diesen Fällen die plötzliche Verminderung des Augendruckes durch das Abfließen des Kammerwassers in Betracht und genügt daher die eventuell wiederholte Eröffnung der Vorderkammer durch Punktion.

Daß irgend ein Erfolg nur in den ersten Stunden nach Eintritt der Netzhautischämie zu erwarten ist, ist wohl selbstverständlich.]

II. Als sogenannte optische Iridektomie.

Es handelt sich hier um dioptrische Hindernisse im Bereiche des mittleren Hornhautteiles, in der Pupille und den axialen Linsenteilen, wobei durch die Schaffung einer Lücke in der Iris regelmäßig gebrochenem Lichte wieder der Eintritt ins Innere des Auges ermöglicht werden soll. Seltener handelt es sich um mehr periphere Trübungen, hinter die jedoch die Pupille verlagert ist.

---

[1]) Braunstein, Operative Behandlung der Ischaemia retinae. X. Kongreß russischer Ärzte, Moskau 1907. Ref. Klin. Monatsbl. f. Augenheilk., 1907, XLV, 2, S. 301.

1. Voraussetzungen für eine optische Iridektomie.

Eine Trübung, die eine optische Iridektomie anzeigt, muß

a) ständig sein. Es darf also eine weitere Ausbreitung, Aufhellung oder Verdichtung der Trübung nicht mehr bevorstehen, sondern der die Trübung hervorrufende Vorgang muß abgelaufen sein.

b) Muß die Sehstörung, die die Trübung erzeugt, mehr durch Abhaltung des Lichtes und nicht durch Diffusion hervorgerufen sein. Denn sonst würde eine Vergrößerung der das Licht einfallen lassenden Öffnung die Sehstörung nur vermehren.

Unter Umständen kann eine Trübung, die der unter *b* genannten Voraussetzung nicht entspricht, künstlich so weit verdunkelt werden, daß danach die optische Iridektomie möglich wird (Tätowage).

c) Muß das ganze Gebiet der Pupille davon bedeckt sein, so daß gerade die zentralen Strahlen abgehalten werden.

Eine optische Iridektomie hat ferner zur Voraussetzung:

d) Daß sich die Licht perzipierenden und die leitenden Organe des Auges, also Netzhaut und Sehnerv in funktionsfähigem Zustande befinden.

e) Daß die optischen Medien vor und hinter der Stelle, wo das Kolobom angelegt werden soll, in entsprechendem, optischem Zustande sind.

2. Vorbereitungen für eine optische Iridektomie.

Um ein möglichst richtiges Urteil über das Vorhandensein dieser Voraussetzungen zu gewinnen, muß eine genaue Untersuchung und Funktionsprüfung des Auges vorgenommen werden.

Dort, wo noch eine Erweiterung der Pupille durch ein Mydriatikum möglich ist, muß das Sehvermögen, das unter diesen Umständen, allenfalls unter Zuhilfenahme eines in verschiedenen Meridianen angelegten, stenopäischen Spaltes zu erreichen ist, festgestellt werden. Hier ist auch die Untersuchung mit dem Augenspiegel vorzunehmen. Wo eine Erweiterung der Pupille nicht mehr gelingt, müssen die Sehproben, wie bei Starkranken auch im Dunkelzimmer vorgenommen werden, um die zentrale Lichtempfindung und die Projektion zu prüfen.

Die vor der Iris liegenden, optischen Medien werden mit der seitlichen Beleuchtung genau untersucht, über die dahinter liegenden bekommen wir nur dort, wo die Pupille erweiterbar ist, ein sicheres Urteil.

[Ist die ganze Hornhautmitte undurchsichtig und die Pupille durch Mydriatika nicht zu erweitern, so gibt noch die Durchleuchtung des Auges mit der Sachslampe (Fig. 97, Bd. 1, S. 88) Aufschluß über die Lage und Form der Pupille, über die Beschaffenheit der Iris (eventuell Atrophie des Pigmentstratums), nicht aber über die Beschaffenheit der Kristallinse.

Auch bei dichter Hornhauttrübung und totaler Katarakt (ausgenommen Cataracta brunescens und nigra) leuchtet die Pupille bei Durchleuchtung der Sklera mit der Sachslampe rot auf.

Dagegen ist beträchtliche Verdichtung des Glaskörpers (dichte Glaskörperstränge, insbesondere auch Bluterguß) aus dem Fehlen des Aufleuchtens der Pupille bei der genannten Untersuchung von allen Seiten der Augapfeloberfläche her, ebenso wie ein Tumor von einer bestimmten umschriebenen Stelle aus, zu erkennen.]

Wo eine Hornhauttrübung die Anzeige gibt, ist auch die Krümmung der durchsichtigen Hornhautteile mit dem Keratoskop zu untersuchen, um den bestgekrümmten Abschnitt zu erkennen, da Abplattung und irregulärer Astigmatismus das Sehen oft mehr beeinträchtigen als die Trübungen an sich.

In vielen Fällen wird überhaupt nur ein wahrscheinlicher Schluß über das Vorhandensein der in den Punkten *d* und *e* genannten Voraussetzungen möglich sein und es ist deshalb auch die Berücksichtigung anderer Umstände nötig, um ein möglichst vollständiges Urteil über den vorhandenen Zustand zu gewinnen. Dazu gehört die Dauer des Leidens, seine Art und Ausbreitung, allenfalls vorhandene Schielablenkung des Auges, der Zustand des anderen Auges u. dgl.

3. Ausführung der optischen Iridektomie.

Bei Erwachsenen kann die Operation gewöhnlich unter Kokainanästhesie ohne Narkose gemacht werden. Bei Kindern ist die Narkose meist erforderlich, ebenso bei Erwachsenen, wenn schwierige Verhältnisse obwalten und das Auge vielleicht das einzige ist, also viel auf dem Spiele steht.

Bei der Operation darf die Pupille nicht durch ein Mydriatikum erweitert sein.

Was das anzulegende optische Kolobom anlangt, so hat man die Art, wie es zu machen ist, und den Ort, wo es liegen soll, zu erwägen.

Seine Art betreffend ist zuerst hervorzuheben, daß ein optisches Kolobom im allgemeinen möglichst klein gemacht werden soll. Der künstlichen Pupille fehlt die Fähigkeit der natürlichen, sich bei verstärktem Lichteinfalle zu verengern. Je größer die Pupille ist, desto größer werden die Zerstreuungsbilder und die Blendung. Man wird deshalb einem optischen Kolobom im allgemeinen nur eine Größe von ungefähr 4 mm^2 geben.

Damit das Kolobom klein ausfällt, wird der Schnitt so gelegt, daß die innere Wundmündung ungefähr dort zu liegen kommt, wo der periphere Kolobomrand liegen soll, also bei mehr zentraler Lage des Koloboms noch in der durchsichtigen Hornhaut.

[Ich möchte dazu bemerken, daß ich unbedingt für alle Fälle optischer Iridektomie einen peripheren Schnitt im Skleralband, $^1/_2$—1 *mm* außerhalb des Limbus, vorziehe; besonders bei älteren Individuen bildet sich, wenn der Schnitt korneal liegt, fast regelmäßig eine dichte Trübung der angrenzenden Hornhautpartien, welche den Effekt der optischen Iridektomie vernichtet. Aus diesem Grunde ist bei sehr schmalem durchsichtigen Hornhautreste auch die Iridektomie mit der Weckerschere (vom gegenüberliegenden Hornhautrande her ausgeführt) trotz der Gefahr der Linsenverletzung vorzuziehen (s. II. Bd., S. 172).]

Wie schon auseinandergesetzt, bleiben die künstlichen Pupillen dauernd am kleinsten, wenn man den Sphinkter hat stehen lassen. Das kann aber nur dann ausgeführt werden, wenn der Pupillarrand ganz oder doch ein größerer Abschnitt davon frei beweglich ist. Dies Verfahren kommt sonach in Betracht, wenn die optische Iridektomie bei Schichtstar und sonstigen axialen Linsentrübungen, bei Occlusio pupillae ohne nennenswerte Anheftung des Pupillarrandes, bei zentralen dichten Hornhautnarben ohne oder nur mit ganz umschriebener, vorderer Synechie verrichtet werden soll. Wenn der Pupillarrand festgewachsen ist, muß die Iris mit der Pinzette dicht am Pupillarrande gefaßt werden und durch seitliche pendelnde Bewegungen der Zusammenhang der Iris mit der Anwachsungsstelle zuerst gelockert werden.

Wer kein Gewicht auf die Erhaltung des Sphinkters legt, kann bei freiem Pupillarrand für optische Kolobome, die recht zentral liegen sollen, mit Vorteil das stumpfe Häkchen benützen (vgl. II. Bd., S. 222). Das empfiehlt sich besonders dann, wenn wegen Schmalheit des durchsichtigen Bezirkes ein möglichst kleiner Schnitt erwünscht ist. Einen solchen gestattet aber die Anwendung des stumpfen Hakens.

Wie die Iris abgeschnitten werden soll, ist II. Bd., S. 207 angegeben.

Für die Wahl des Ortes, wo das Kolobom anzulegen ist, ist vor allem der Zustand der optischen Medien, insbesondere der Hornhaut, maßgebend. Das Kolobom ist dort anzulegen, wo die Medien die größte Durchsichtigkeit besitzen.

Weiters soll das Kolobom möglichst zentral liegen, um der natürlichen Lage der Pupille möglichst nahe zu kommen.

Denn erstens, sobald das andere Auge funktionsfähig ist, muß die Ermöglichung eines binokulären Sehaktes angestrebt werden; zweitens ist die Brechung des Lichtes durch die peripheren Teile der Hornhaut entschieden unregelmäßiger.

Was den ersten Punkt anlangt, so ist zu berücksichtigen, daß bei gewissen zu peripher liegenden Kolobomen, nämlich nach oben, das Sehen wegen der Bedeckung des Koloboms durchs obere Lid unmöglich wird,

und daß bei peripherer Lage nach oben, innen und unten den Muskeln besondere Leistungen zugemutet werden, wenn binokulär fixiert werden soll.[1]) Dies erklärt sich nach Reche aus der Erscheinung der sphärischen Aberration, die bewirkt, daß das Bild von Lichtstrahlen, die stark periphere Abschnitte der Hornhaut und Linse passieren, an einer anderen Stelle entsteht als das der Zentralstrahlen, also nicht auf der Makula, sondern neben ihr. Da das Bild nach der der Lage der peripheren Pupille entgegengesetzten Seite gegen die Makula verschoben ist, so muß das Auge, um das Bild auf die Makula zu bringen (was ja fürs binokuläre Einfachsehen nötig ist), eine entsprechende Drehung nach der Seite vollführen, wo die periphere Pupille liegt. Das heißt also, das Auge muß bei peripherer Pupille nach oben eine Drehung nach oben, bei solcher nach unten eine nach unten, bei solcher nach innen eine solche nach innen machen. Das bedeutet aber bei der Pupille nach oben oder unten Bewegungen, die bei binokulärer Fixation nur im geringsten Maße und mit bedeutender Anstrengung vollführt werden können, also meist gänzlich aufgegeben werden. Bei der peripheren Pupille nach innen bedeutet die Korrektionsdrehung eine Vermehrung der Konvergenzanstrengung, die häufig zum Aufgeben des Binokularsehens veranlassen wird.

Bei peripherer Pupille nach außen liegt die Sache jedoch günstig, weil die Korrektionsdrehung einfach durch eine Verminderung der Konvergenz erreicht wird, also diese erleichtert.

Während bei fast zentral liegender Pupille die Lage des Bildes dieselbe bleibt, ob die Pupille nach innen, oben, unten oder außen angelegt wird, ist dies also bei den peripheren Pupillen nicht der Fall, und es gereicht dies nur bei Lage der Pupille nach außen der binokulären Fixation zum Vorteil. Hier bringt diese Lage noch den Vorteil einer Erweiterung des Gesichtsfeldes dieses Auges nach außen. Periphere künstliche Pupillen sollen daher, wo es die Verhältnisse der optischen Medien, besonders der Hornhaut, gestatten, nach außen, keinesfalls nach oben und nur im Notfalle nach innen oder unten angelegt werden.

Anders liegt die Sache bei mehr zentralen optischen Kolobomen. Hier wäre es an sich gleichgültig, nach welcher Richtung sie angelegt würden. Es werden also andere Umstände bestimmend sein. Vor allem der Zustand der optischen Medien, wie auch bei den peripheren Kolobomen; dann aber wird man die Pupillen nach innen bevorzugen; sie sehen natürlicher aus und entsprechen der Lage der Gesichtslinie, die ja nicht mit der Augenachse zusammenfällt, sondern bei positivem Winkel α nach innen

[1]) Reche, An welcher Stelle soll man die optische Iridektomie machen? Arch. f. Augenheilk., 1893, XXVII, S. 147.

davon die Hornhaut schneidet. Soll aber eine solche Iridektomie z. B. bei Seclusio und Occlusio zugleich als Glaukomoperation wirken, dann wird man sie nach oben anlegen, eben weil dann ein großer Teil des Koloboms, der periphere nämlich, vom oberen Lide bedeckt wird und der zentrale dann als optische Pupille verwertet werden kann.

[Bei allen zentralen Hornhautnarben soll immer zuerst die Tätowage ausgeführt und dann nochmals bestimmt werden, ob überhaupt optische Iridektomie angezeigt ist; sie dient in solchen Fällen weit öfter zur Verschlechterung als zur Verbesserung des Sehvermögens.[1]) Da durch die Lidbewegungen Kolobome in zur Lidspalte senkrechter Richtung leicht verkleinert werden können, sollen meines Erachtens optischen Zwecken dienende Kolobome, wenn anders möglich, nach oben oder unten angelegt werden, ersteres unbedingt bei allen rein zentralen optischen Hindernissen, kleiner zentraler Hornhautnarbe, Occlusio pupillae, Schicht- und Kernstar etc.]

4. Die Anzeige zur optischen Iridektomie geben:

a) Ständige Hornhauttrübungen ohne und mit Anlötung der Iris.

Hier ist ein sehr genaues Studium der Durchsichtigkeitsverhältnisse der Hornhaut und ihrer Ebenheit nötig, um nicht hinter einer trüben oder sehr unregelmäßig gewölbten oder unebenen Stelle das Kolobom zu bekommen. Der Schnitt muß so zentral liegen, als es im vorliegenden Falle angeht, damit das Kolobom nicht zu groß wird und bei festgewachsenem Pupillarteil nicht die Unmöglichkeit eintritt, den entsprechenden Abschnitt vor die Wunde zu bekommen.

Die Operation ist gegenangezeigt, wo eine vollständige Abflachung der Hornhaut besteht, weil sich dann dicke Schwarten hinter der Iris befinden, und wenn die Kammer ganz aufgehoben und die Irisfaserung nicht mehr zu erkennen ist, weil sie dann mit der hinteren Hornhautfläche verlötet ist.

b) Verschluß der Pupille durch eine Exsudatmembran.

Bestehen daneben nur einzelne hintere Synechien, ist der Prozeß schon vor langem abgelaufen und nicht rezidiviert, dann macht man eine kleine Ausschneidung nach innen.

Sind aber zahlreiche hintere Synechien und Neigung zu Rezidiven da, dann ist es besser, ein breites Kolobom bis zum Ziliarrande nach oben zu machen, wie bei wirklicher Seclusio.

c) Bei ständigen zentralen Linsenkapsel- und Linsentrübungen.

---

[1]) S. a. Gruh, Om Iridektomi. Ref. Jahresbericht f. Ophthalm., 1903, S. 392.

Hier ist anzuführen vorderer Zentralkapselstar, der größer ist als die Pupille mittlerer Weite, und Schichtstare. Bei Schichtstar ist die Operation jedoch nur dann erlaubt, wenn die Trübung einen Durchmesser von 3 bis 4 *mm* nicht überschreitet, dicht ist, und wenn das Sehvermögen bei Erweiterung der Pupille und Vorsetzen einer stenopäischen Spalte wesentlich verbessert wird.

Unter Umständen kann sich bei einem derben Nachstar nach Erweiterung der Pupille zeigen, daß der Starrest sehr klein ist und neben ihm durchsichtige Gebiete liegen, so daß die Iridektomie bessere Aussichten bietet als eine Diszission.

d) Bei Subluxation mit Trübung der Linse. Das Kolobom muß dort angelegt werden, wo der Zwischenraum zwischen Linsen- und Ziliarrand am breitesten ist.

III. Bei Hornhautfisteln.

Man muß sich bestreben, den Teil der Iris, der in die hintere Fistelmündung eingeheilt ist, herauszubekommen und ein Stückchen wegzuschneiden, um eine neuerliche Einheilung zu verhindern. Der Einschnitt wird also in dem Hornhautsektor liegen müssen, wo sich die Fistel befindet oder ganz nahe daran, und meist wird ein kleiner Ausschnitt aus der Iris genügen. [Vorzuziehen ist hier, wenn nicht optische Gründe zur Iridektomie drängen oder während eines eventuellen Verschlusses der Fistel durch Epithelwucherung an der Oberfläche Drucksteigerung besteht, die totale Keratoplastik der fisteltragenden Hornhautnarbe nach Fuchs (II. Bd., S. 101) oder die Behandlung der Fistel und Deckung mit Bindehaut nach Kuhnt (II. Bd., S. 108).]

IV. Als „antiphlogistische" Operation.

Gibt es überhaupt eine antiphlogistische Iridektomie? Genau im Sinne v. Graefes[1]), der meinte, daß hintere Synechien Rezidiven von Iritis auslösen könnten, daß breite oder ringförmige Anwachsungen des Pupillarrandes zu sekundären, entzündlichen Erkrankungen der Aderhaut Anlaß gäben, können wir heute von einer antiphlogistischen Wirkung der Iridektomie nicht mehr sprechen.

Wenn wir heute bei ringförmigen Anwachsungen der Pupille iridektomieren, so geschieht das gewöhnlich entweder, weil wir die Verbindung zwischen hinterer und vorderer Kammer wiederherstellen wollen, oder, weil wir bei noch stellenweise unterbrochener ringförmiger Anwachsung dem Eintritte der völligen Sperre gelegentlich eines Entzündungsrezidivs

[1]) v. Graefe, Über die Koremorphosis als Mittel gegen chronische Iritis und Iridochorioiditis. Arch. f. Ophthalm., II, 2, S. 202.

vorbeugen wollen; es sind also Glaukomiridektomien, die wir verrichten, die daneben optische Aufgaben zu erfüllen haben können.

Bei ausgedehnter oder gar vollständiger Flächensynechie der Iris mit der Linse wird die Linse nach Wenzel-Wecker ausgezogen, bei aphakischer Pupillensperre hat die Iridotomie die Iridektomie ganz verdrängt. In all dem erblicken wir übrigens keine antiphlogistischen, sondern rein optische Operationen. Die heutzutage wohl kaum mehr geübte Iridektomie bei frischen Eiterungsprozessen in der Hornhaut kann doch wohl nur als eine Punktion der Kammer aufgefaßt werden, bei der der Ausschneidung der Iris als solchen wohl gar keine antiphlogistische Bedeutung zukommt.

Wir können uns eben heute nicht mehr mit der Vorstellung befreunden, die Ausschneidung eines Stückes Iris an sich könne einen eitrigen Hornhautprozeß beeinflussen, könne eine chronische Entzündung der Iris zum Ablauf bringen, ein Übergreifen auf die Aderhaut oder Rückfälle der Iritis verhindern.

Nichtsdestoweniger können wir, glaube ich, auch weiterhin von einer antiphlogistischen Iridektomie reden, und zwar gestützt auf die Erfahrung, daß die Vornahme dieser Operation bei gewissen Entzündungsprozessen des Uvealtraktus den weiteren Verlauf günstig beeinflussen kann, in dem Sinne nämlich, daß es sich nicht um eine unmittelbare Wirkung auf die Entzündungsursache, sondern um mehr mechanische Beeinflussungen und vielleicht auch um zirkulatorische Änderungen (freilich vorübergehender Art) handle. Es sind das chronische Fälle von Iridozyklitis oder Iridochorioiditis, bei denen Beschläge an der hinteren Hornhautfläche, geballte Exsudate im Kammerwinkel, in der hinteren Kammer, im Glaskörper vorhanden sind. Hier wirkt die Iridektomie zunächst wohl als einfache Punktion, durch Entleerung der Exsudatmassen aus der Kammer. Es stützt sich diese Annahme auf die allgemeine Erfahrung, daß die Entfernung des Exsudates einen günstigen Einfluß auf den Ablauf von Entzündungen zu nehmen pflegt. Die der Kammereröffnung folgende Herabsetzung des Binnendruckes dürfte auch auf die Kreislaufvorgänge im Uvealgebiete bestimmte, wenn auch nicht andauernde Einflüsse haben können. Tatsächlich werden auch von bloßen Punktionen bei solchen Prozessen ähnliche Wirkungen gesehen. Warum verstümmeln wir also die Iris? Warum begnügt man sich nicht mit der bloßen Punktion? Die in vielen Fällen zweifellos günstigere Wirkung der Iridektomie dürfte sich wohl daraus erklären, daß sie die völlige Entleerung des Inhalts der hinteren Kammer gestattet, daß sie also gründlicher wirkt als eine bloße Punktion. Das Kammerwasser entleert sich allerdings bei bloßer Punktion auch aus der hinteren Kammer. Anders verhält es sich aber für die klumpigen Exsudate in der hinteren

Kammer, die der Zonula, der inneren Fläche des Ziliarkörpers und der hinteren Fläche der Iris anhaftend, bei vorhandenen hinteren Synechien zumal und bei enger Pupille alle zurückgehalten würden. Setzt man aber eine weite Lücke in der Iris, dann wird auch solch geformter Inhalt der Kammer hinausgeschwemmt.

Ich habe gerade in solchen Fällen, die in einem reizfreien Intervall operiert wurden, wobei ich mich bemühte, die Beschläge der hinteren Hornhautfläche durch sanftes Reiben der Hornhaut möglichst vollständig zu entfernen, sehr schöne Erfolge gesehen.

Ebenso ist oft eine augenfällige Wirkung dort festzustellen, wo bei chronischer Iridochorioiditis bereits eine Erweichung des Augapfels eingetreten ist.

Man sieht danach die Füllung des Auges besser und besser werden und dementsprechend eine Hebung seiner Funktionen eintreten. Wie weit hierbei die Beeinflussung der Zirkulation, also die reine Punktionswirkung der Iridektomie, wie weit eine allfällige entspannende Wirkung auf die Exsudatmembranen an der hinteren Irisfläche und die Entleerung nicht organisierten Exsudats aus der hinteren Kammer u. dgl. fürs Gesamtergebnis mitspielen, also auch hier mechanische Momente in Rechnung zu ziehen sind, muß wohl einstweilen dahingestellt bleiben.

Für Fälle von sympathischer Iridozyklitis ist zu bemerken, daß überhaupt eine Operation an solchen Augen erst lange Zeit, nachdem die Entzündung zur Ruhe gekommen ist, gewagt werden kann. Man muß Wochen, ja Monate vorübergehen lassen, sonst erhält man fast stets ein Rezidiv, das den Erfolg des Eingriffes wieder vernichtet.

V. Bei in der Iris steckenden Fremdkörpern und bei Geschwülsten der Iris.

Von den Fremdkörpern wird noch die Rede sein.

Bei Sarkomen der Iris kann eine Ausschneidung des die Geschwulst tragenden Abschnittes versucht werden, wenn sie nicht bis zum Kammerwinkel reicht und das zwischen dem peripheren Rande der Geschwulst und dem Hornhautrande sichtbare Irisstück noch völlig normal aussieht, wenn keine Beschläge an der hinteren Hornhautwand da sind und wenn noch keine glaukomatösen Symptome (akute oder auch prodromale Anfälle) da waren. Solche Erscheinungen, wie die zuletzt genannten, legen nämlich den Gedanken an eine örtliche Aussaat auf dem Wege des Kammerwassers, also Infiltration des Ligamentum pectinatum mit Geschwulstzellen nahe.

In der Literatur sind genug Fälle von erfolgreicher Ausschneidung von Irissarkomen verzeichnet. Freilich daneben auch solche mit Rezidiven, die die Enukleation nötig machten. Es können ja sicherlich zu einer Zeit, wo die Iris noch nicht in ihrer ganzen Breite ergriffen ist, schon Ge-

schwulstzellen im Ligamentum pectinatum und im Schlemmschen Kanale verstreut sein. Von da würde dann auch bei vollständiger Entfernung der Primärgeschwulst das Rezidiv ausgehen. Es ist deshalb nötig, solche Augen auch nach einer solchen Iridektomie genügend lange Zeit (6 Monate bis 1 Jahr) unter scharfer Beobachtung zu halten. Doch ist es gewiß nicht nötig, wegen dieses Umstandes jeden Fall mit Irissarkom, auch solche mit den kleinsten Geschwülsten von vornherein zu enukleieren. Es würde da manches erhaltungsfähige Auge — und auch solche mit unschuldigen Melanomen — geopfert werden. Die Differentialdiagnose ist ja vor der Ausschneidung durchaus nicht immer mit Sicherheit zu stellen.[1]) Wenn Collins[2]) Recht hat, daß eine unvollständige Entfernung der Geschwulst ihr Wachstum befördert, dann wird um so rascher das Rezidiv erscheinen, das die Enukleation veranlaßt und somit die Gefahr, daß inzwischen Metastasen entstehen, um so geringer werden.

Auch Tuberkelknoten der Iris sind schon durch Iridektomie entfernt worden. So von Treitel[3]) und Terson[4]). Treitel spricht sich für möglichst frühzeitige Iridektomie des kranken Irisabschnittes bei konglobierter Tuberkulose und ebenso der Rezidiven aus, Terson will bei ausgedehnter Iristuberkulose gar die ganze Iris ausreißen, die Enukleation nur für Fälle mit unerträglichen Schmerzen vorbehalten, andere raten jedoch von der Iridektomie ab.

VI. Als Voroperation einer Starausziehung,

und zwar:

1. Bei unreifen Staren, um die Reifung zu beschleunigen. Sie wird hierbei mit der von Förster angegebenen Massage der Linse verbunden.

2. Bei sogenannter Cataracta complicata. Die Iridektomie wird der Starausziehung um einige Wochen vorausgeschickt.

Manche Operateure machen die Voroperation bei jeder senilen Katarakt. Doch ist das bei unkomplizierten Staren unnötig.

Iridodialysis.

Im Anschlusse an die Iridektomie sollen einige Worte über die Iridodialysis folgen.

Die Iridodialyse besteht in der Ablösung der Iris von ihrem ziliaren Ansatze. Zu optischen Zwecken ward diese Operation zuerst von Assalini[5]) (1787), Buzzi[6]) (1788),

---

[1]) Vgl. Fuchs, Melanoma iridis. Arch. f. Augenheilk., XI, S. 435.

[2]) Collins, Primary sarcoma of the iris. Ophthalm. Hosp. Rep., XII, 3, pag. 273.

[3]) Treitel, Ein Fall von operativ geheilter Iristuberkulose. Berliner klin. Wochenschrift, 1885, Nr. 28, S. 445.

[4]) Terson, Tuberculose oculaire, Excision. Soc. d'ophtalm. de Paris, 1889, 3 décembre.

[5]) Assalini, Ricerche della pupilla artefiziale etc. Milano 1811.

[6]) Buzzi, Consulto sulla pupilla artefiziale. Mitgeteilt in Giaminis Memoire di medicina, Vol. III, Nr. 13. Milano 1802.

Scarpa[1]) und Schmidt[2]) ausgeführt. Sie ward in verschiedener Weise mit Haken, Nadeln oder pinzettenartigen Werkzeugen ausgeführt, mit der Iridotomie (Iridotomedialysis) und der Iridektomie (Iridektomedialysis) kombiniert.[3]) All diese Verfahren — Jüngken[4]) zählt ihrer schon 19 auf — sind der Vergessenheit anheimgefallen.

Nur bei sehr großen Leukomen mit Einheilung der Iris, wo also nur ein ganz schmaler Randsaum der Hornhaut durchsichtig und etwas Kammer erhalten geblieben ist, käme sie allenfalls noch in Betracht, da sie gegenüber einer Iridektomie folgenden Vorteil hat: sie gefährdet den schmalen durchsichtigen Hornhautgürtel nicht durch Trübung, die Krümmung dieser Teile wird nicht weiter verändert, sie gestattet, die ganze periphere Zone der Hornhaut auszunützen.

v. Wecker[5]) geht in solchen Fällen folgendermaßen vor: In dem narbigen Abschnitt der Hornhaut, nahe an dem durchsichtigen Hornhautgürtel, wird mit einer kleinen Lanze (oder dem couteau à arrêt) ein Schnitt angelegt, indem man die Klinge parallel zur Iris vorschiebt. Der Schnitt muß so liegen, daß die innere Wundöffnung noch 1—2 *mm* von der Grenze des Durchsichtigen absteht. Beim Herausziehen des Messers bestrebt man sich durch seitliche Neigung des Griffes, die äußere und innere Wunde auszugleichen. Man geht dann mit einer Pinzette mit nach hinten gerichteten Zähnchen (Förster, Liebreich) ein, faßt die Iris so breit als möglich an ihrem peripheren Teil und löst sie durch sanften Zug vom Ziliarkörper ab. Auch von ihrer Anheftung an der Narbe trachtet man sie zum Teile abzuziehen, um sie schließlich auszuschneiden (Iridektomedialysis der alten Operateure).

Doch hat schon v. Graefe[6]) mit vollem Rechte auch bei großen Leukomen gegen die Iridodialyse eingewendet, daß gerade in diesen Fällen, wo das Irisgewebe atrophisch ist, das Gelingen der Dialyse sehr unsicher ist, und hervorgehoben, daß wir nur den Schnitt genügend weit ins Lederhautgewebe zu verlegen brauchen, um den schmalen durchsichtigen Randteil der Hornhaut nicht durch die Narbentrübung zu gefährden. Die gegenüber der Iridodialyse geringere Breite solcher Pupillen könne durch Wiederholung der Iridektomie nach einigen Wochen leicht ausgebessert werden.

Allerdings muß man beachten, daß auch das Gelingen der Iridektomie bei solcher Beschaffenheit der Iris sehr unsicher ist.

Solche Operationen stellen überhaupt nur Versuche in verzweifelten Fällen vor. Ist das andere Auge gut, dann unterläßt man sie lieber ganz.

Eine Ablösung der Iris in Verbindung mit einem Lederhautschnitt hat v. Wecker als Sclérotomie combinée gegen Glaukom angegeben. Davon war schon II. Bd., S. 154 die Rede.

[Insoweit die Iridodialyse zur Verhinderung des Irisprolapses nach einfacher Altersstarausziehung Verwendung findet (Kuhnt), wird über sie im betreffenden Abschnitte gesprochen werden.]

Iridodesis, Iridenkleisis.

Für zentrale Hornhauttrübungen, umschriebene ständige Linsentrübungen, für Subluxationen der Linse und den Keratokonus ist schon von Adams (1812) und Himly[7]) (1816) die Iridenkleisis, später von Critchett[8]) (1858) die sogenannte Irido-

[1]) Scarpa, Traité etc. II, pag. 168. Paris 1821.

[2]) Schmidt, Hospitalsbericht aus der Josefsakademie vom 21. Sept. 1802, in der Salzburger med.-chir. Ztg., 1802, Nr. 83, IV, S. 96, und ophthalm. Bibliothek, 1803, II. Stk., 1, S. 3.

[3]) Vgl. Wagner, Commentatio de coremorphosi. Göttingen 1818.

[4]) Jüngken, Die Lehre von den Augenoperationen. Berlin 1829.

[5]) v. Wecker, Chir. oculaire, pag. 159.

[6]) v. Graefe, Über die Koremorphosis als Mittel gegen chronische Iritis und Iridochorioiditis. Arch. f. Ophthalm., II, 2, S. 252.

[7]) Himly, Handbuch, 1843, II, S. 156.

[8]) Critchett, Ophthalm. Hosp. Rep., I, S. 220.

desis angegeben worden. Es handelte sich im wesentlichen um eine Einheilung einer Irispartie in eine korneale oder sklerale Wunde, um so eine Verziehung der Pupille nach der Seite zu bekommen. Optisch sind die Erfolge zweifellos oft besser als die der optischen Iridektomien: Die Pupille ist schmal und hat ihr natürliches Spiel wenigstens teilweise erhalten. Sie erweitert sich nicht nachträglich.

Die schlimmen Folgen dieser Operationen sind aber die aller Iriseinheilungen, man hat eitrige Iridozyklitis von der Narbe aus noch nach Jahren entstehen sehen, nach weniger stürmischer Iridozyklitis auch sympathische Ophthalmie.

Sie sind deshalb mit Recht gänzlich aufgegeben und sollen hier nicht weiter abgehandelt werden.

[Herbert[1]) und nach ihm Holth[2]) haben neuerlich die Iriseinklemmung zur Erzielung einer „Filtrationsnarbe" bei Glaukom systematisch verwertet, aber den Bindehautschnitt 10 *mm* weit außerhalb des Hornhautrandes verlegt, um einerseits die Iriseinklemmung sicher gedeckt zu erhalten, andererseits die häßliche Blasenbildung danach zu vermeiden. Vollert[3]) bestätigt die guten Resultate der Operation. Ich schließe mich aber Czermak in der Ablehnung dieses Verfahrens, ebenso wie der neuerlich wieder versuchten Drainage der Vorderkammer[4]) an.]

Korelyse.

Man versteht unter Korelyse κατ' ἐξοχήν die Corelysis posterior, d. h. die Ablösung hinterer Synechien des Pupillarrandes von der Linsenkapsel. Die Operation kann sowohl eine selbständige sein, wie auch als Teilakt einer anderen (Iridektomie, Staroperation) vorkommen.

Als selbständiges Verfahren schon von Arnemann[5]) (1797) vorgeschlagen, ward sie erst für ganz unausführbar gehalten, doch später von Streatfeild[6]) in die Praxis eingeführt. In Deutschland hat sich Weber[7]) ihrer angenommen und ein ungefährliches Verfahren ersonnen.

Doch ist sie nicht durchgedrungen. Sie ward von den meisten als überflüssig verworfen[8]), einesteils als gefährlich bezeichnet, andererseits ihr dort, wo eine solche Ablösung nötig ist, die Iridektomie vorgezogen.

Die Hauptanzeige, durch Beseitigung der Synechien die Rückfälle chronischer Iritis zu verhindern, beruhte auf der von v. Graefe ausgesprochenen Ansicht, die

---

[1]) Herbert, Fistula formation in the treatment of glaucoma. Ophthalm. Rev., 1903, pag. 234.

[2]) Holth, Ein neues Prinzip der operativen Behandlung des Glaukoms (Fistula subconjunctivalis camerae anterioris). Bericht d. 33. Vers. d. Ophthalm. Gesellsch. Heidelberg, 1906, S. 123. — Derselbe, Iridenkleisis antiglaucomatosa. Annal. d'ocul., CXXXVII, Mai 1907.

[3]) Vollert, Ein neues Prinzip der operativen Behandlung der Glaukome (Iridencleisis antiglaucomatosa Holth). Münchener med. Wochenschr., 1906, S. 2245.

[4]) Rollet, Die Haardrainage der Vorderkammer gegen Hypertonie und Schmerz. Rev. gén. d'ophtalm., 1907, Juillet, ref. Ophthalmol. Klinik, 1907, S. 543.

[5]) Vgl. Rau, Die Krankheiten und Bildungsfehler der Regenbogenhaut. Bern und St. Gallen 1845.

[6]) Streatfeild, Ophth. Hosp. Rep. Oktober 1857.

[7]) Weber, Die instrumentelle, unblutige Loslösung des Pupillarrandes von der Linsenkapsel (Korelysis). Arch. f. Ophthalm., 1860, VII, 1, S. 1. — Derselbe, Beitrag zur Operation der Korelysis. Arch. f. Ophthalm., VIII, 1, S. 354.

[8]) Vgl. v. Arlt, Operationslehre. S. 347. — v. Wecker, Chir. ocul., pag. 160. — Derselbe, Über einige neuere Augenoperationen (Korelyse, Tätowierung der Kornea). Sendschreiben an Dr. Reuss. Wiener med. Wochenschr., 1871 vom 17. Juni. — Schweigger, Handbuch der spez. Augenheilk., 1871.

Synechien seien die Ursache der Rückfälle.[1]) Diese Ansicht hat sich aber nicht als stichhaltig erwiesen und damit fiel diese Anzeige der Korelyse hinweg.

Als Teilakt einer anderen Operation war sie natürlich schon zur Blütezeit der Reklination bekannt und angewandt.

Was die Ausführung anlangt, so muß man zwischen einer instrumentellen, subkornealen Korelyse und einer durch äußeren Druck unterscheiden.

Die subkorneale Korelyse ward mit Spateln (Streatfeild, Weber), mit Haken (Weber, v. Hasner) oder mit der Irispinzette (Passavant) verrichtet.

Die Korelyse durch äußeren Druck rührt von Förster her.

Weber bediente sich zuerst kleiner, gerader, der Fläche nach gekrümmter oder seitlich gebogener Spateln, später jedoch eines kleinen, stumpfen Hakens.

Dieser Haken ist an seiner größten Krümmung breit geschlagen, an der konvexen wie konkaven Seite äußerst fein, aber nicht schneidend.

Weber ging nun folgendermaßen vor. Mit einer Lanze ward außen, genau in der Mitte zwischen Hornhautzentrum und Hornhautrand ein flacher Schnitt geführt. Dann schob er, nach Abfluß des Kammerwassers, den Haken flach in die Kammer und unter den jenseitigen Pupillarrand, wobei es gleichgültig ist, ob an der ersten Angriffsstelle eine Anwachsung besteht oder nicht. Dabei liegt der Haken mit seiner Fläche auf und parallel zu der Kapsel. Tiefer als 2 *mm* weit einzudringen vermied er. Er löste hierauf mit dem konkaven Teile die seitlichen Verbindungen und schlüpfte endlich mit dem Endstücke unter den der Hornhautwunde entsprechenden Teil des Pupillarrandes, wo es, wenn nötig, auf die andere Seite gewendet ward, um dort in gleicher Weise zu wirken.

Die Umkehrung des Hakens von einer zur anderen Seite mußte so geschehen, daß sich dabei nur der eine Schenkel des Hakens, das Endstück in der vorderen Kammer befand, das andere zurückgezogen in der Hornhautwunde eine feste Achse zur Drehung abgibt. Niemals darf das Instrument bis zur Mitte der Pupille vorgestoßen werden, um hier seine Wendung zu machen.

Während der ganzen Operation darf das Instrument nie von der Linsenkapsel gelüftet werden, damit die Synechien unmittelbar an der Kapsel gelöst werden, worauf Weber das größte Gewicht legt. Nur so sind spätere Wiederverklebungen unmöglich gemacht und werden Blutungen vermieden. Auch Verletzungen der Kapsel sind, wenn auf diese Weise vorgegangen wird, ausgeschlossen.

Schon am Tage vor der Operation wird eine kräftige Atropinlösung eingeträufelt. Meist ist eine Narkose unnötig, obgleich Weber, der sie in seiner ersten Arbeit verwarf, später auch in Chloroformnarkose operierte. Wichtig ist, daß das Kammerwasser ganz abfließt, damit die Linse durchs Vorrücken bis zur Hornhaut einen Halt hat und nicht schlottert.

Nach der Operation brachte Weber den Kranken in ein ganz verdunkeltes Zimmer und überzeugte sich nach $1^1/_2$—2 Stunden vom Zustande der Pupille. War alles in Ordnung, dann ward Atropin eingeträufelt und das Auge mit englischem Pflaster geschlossen.

Gegebenenfalls betrachtete er das Auge nochmals nach 6 Stunden und träufelte Atropin ein.

Im übrigen schrieb er danach Bettruhe durch 1—2 Tage und strenge Verdunkelung des Zimmers vor. Bei veralteten Zuständen, wo nicht auf gute Pupillenerweiterung zu rechnen war, ward auch innerhalb dieser Zeit von 6 zu 6 Stunden Atropin gegeben. Hierauf dunkles Glas und Atropin noch 14 Tage lang.

---

[1]) v. Graefe, Über Koremorphosis als Mittel gegen chronische Iritis und Iridochorioiditis. Arch. f. Ophthalm., II, b, S. 202.

War jedoch die Pupille noch nach $1^1/_2$—2 Stunden enge, so gab Weber sechs Stunden lang von 10 zu 10 Minuten Atropin und, wenn auch das nicht zum Ziele führte, Blutegel an die Schläfe.

Passavant[1]) machte einen Lanzenschnitt in der Nähe des Hornhautrandes, und zwar in dem Meridian, wo die Synechie bestand, ging mit der Irispinzette ein, faßte die Iris in der Anheftung, zog sie leise an, bis diese gelöst war, ließ dann los und zog die Pinzette behutsam zurück.

Lagen zwei Synechien nebeneinander, dann faßte er, wenn sich beim ersten Zuge nicht beide lösten, die Iris zum zweiten Male, um die andere Verwachsung zu lösen. Waren mehrfache Anheftungen da, dann wiederholte er die Operation, natürlich an verschiedenen Stellen, nach je 2—3 Tagen.

Die Pinzette soll keine scharfen Zähnchen haben. Eine allfällige Einklemmung der Iris in die Hornhautwunde und somit die Bildung einer vorderen Synechie ist die Klippe dieser an sich so einfachen Operation, die sie übrigens mit allen Arten der Korelyse teilt.

Dieses Verfahren ist von Mauthner[2]), v. Reuss[3]), Jeffries[4]) und Nagel[5]) geübt und als sehr empfehlenswert befunden worden, [und neuerlich, als neue Methode, bei ringförmiger Synechie eventuell mit Wiederholung an der gegenüberliegenden Seite, von Cirincione[6]) angegeben worden.]

v. Wecker[7]) macht ihm hingegen den Vorwurf, daß Einklemmungen der Iris in der Regel nicht zu vermeiden seien.

Förster[8]) punktiert die Kammer und löst die hinteren Synechien durch Druck auf die entspannte Hornhaut. Nach Abfluß des Kammerwassers kann jede Stelle des Pupillarrandes durch einen auf die Hornhaut in meridionaler Richtung geführten, streichenden Druck weit gegen den Hornhautumkreis hin verschoben werden. Sobald das drückende Instrument von der Hornhaut entfernt wird, weicht der verschobene Abschnitt des Pupillarrandes wieder gegen die Sehachse hin zurück. Indem man so mit einem Schielhaken oder einem Kniespatel eine Partie des Pupillarrandes nach der anderen gegen die Ziliarinsertion zurückdrängt, gelangen auch hintere Synechien zur Lösung. Schmale, fadenförmige Verklebungen werden auf diese Weise ziemlich sicher gelöst, auch wenn sie in größerer Anzahl vorhanden sind; weniger sicher ist das bei breiten, bandartigen.

Dem gegenüber behauptet allerdings Gallenga[9]), unter fünf Fällen nie eine Lösung erreicht zu haben.

Förster empfiehlt sein Verfahren für Iridektomien bei zahlreichen Synechien, wobei es ihm mehrere Male gelungen ist, die Iris ganz frei zu bekommen. Einen schädlichen Einfluß auf die Iris oder Linse habe er nie bemerkt. Allerdings dürfe das Verfahren nur dort angewandt werden, wo jede entzündliche Reizung der Iris fehlt.

---

[1]) Passavant, Briefliche Mitteilung (an A. v. Graefe) über eine Methode der Korelyse. Arch. f. Ophthalm., 1866, XV, S. 259.

[2]) Mauthner, Über Synechienlösung. Wiener med. Presse, 1870, S. 15.

[3]) v. Reuss, Über Korelyse. Wiener med. Presse, 1870, S. 945 u. 1067.

[4]) Jeffries, Results of 13 Passavant operations for breaking up attachement of the iris to the capsule of the lens. Transct. Amer. ophtalm. Soc., 1870, pag. 67—70.

[5]) Nagel als Referent im Jahresberichte für 1870, S. 304.

[6]) Cirincione, Procedimento per rompere le sinechie posteriori. Clinica oculistica, 1903, Agosto. Ref. Jahresber. f. Ophthalm., 1903, S. 393.

[7]) v. Wecker, a. a. O. (Fußnote S. 161).

[8]) Förster, Korelysis und Vermeidung vorderer Synechien. Arch. f. Augenheilk., 1883, XII, Nr. 8.

[9]) Gallenga, Osservazioni sulla corelisi di Förster. Giorn. della Acc. di med. di Torino, 1883, anno 46, Nr. 8.

Abgesehen von dem Schaden, den die hinteren Synechien durch Erregung von Rezidiven der Iritis dem Auge bringen sollten, der tatsächlich nicht besteht, sind aber hintere Synechien in größerer Zahl oder Ausbreitung noch durch eine Reihe anderer Umstände schädlich und lästig[1]), von denen ich folgende anführe.

Die Enge der Pupille beschränkt das Gesichtsfeld, die Starre und Enge zusammen erzeugen einen mehr oder weniger fühlbaren Grad von Nachtblindheit, weil sich die Pupille bei herabgesetzter Beleuchtung nicht entsprechend erweitern kann. Auch die Sehschärfe für die Ferne wird durch diesen Umstand etwas beeinträchtigt und die akkommodative Krümmungszunahme der Linse behindert. In manchen Fällen sollen auch Ziliarneurosen hervorgerufen werden. Die mangelhafte Schwärze der Pupille, die zunehmende Verfärbung der Iris geben dem Auge ein krankhaftes Aussehen.

Von anderen Störungen, die Weber erwähnt, die jedoch durch die im Pupillargebiete abgelagerten Exsudatmassen (Occlusio) hervorgerufen werden, sehe ich hier jedoch ab, weil sie ja nichts mit den aus den Verklebungen des Pupillarrandes hervorgehenden Störungen zu tun haben und die optische Iridektomie erheischen; ebenso von den Folgen vollständiger Pupillensperre (Seclusio), die zur Drucksteigerung führt und die Glaukomiridektomie anzeigt.

Allerdings behauptet Weber, daß sich die im Pupillarbereiche befindlichen Exsudate nach Lösung der Synechien zurückbilden und nur Pigmentreste zurücklassen. Ich halte das gar nicht für unmöglich, wenn man bedenkt, daß sie bei vollständiger Lösung aller Anheftungen an den Pupillarrand der Ernährung durch die unmittelbare Verbindung mit der Iris beraubt werden.

Nicht ausgeführt werden darf die Korelyse, wenn noch entzündliche Reizzustände in der Iris bestehen, wenn die ringförmige hintere Synechie mit einer die Pupille bedeckenden Membran ununterbrochen zusammenhängt, und wenn die Iris bereits durch die Anstauung des Kammerwassers in der hinteren Kammer vorgetrieben ist, besonders wenn schon die Irisvorderfläche mit der Hornhaut verlötet ist. Dasselbe gilt für die sog. totale hintere (Flächen-) Synechie der Iris.

Auch Schenkl[2]), der eine ausführliche Monographie über die Korelyse verfaßt hat, gibt als Wirkung der Korelyse an, daß sie bei fadenförmigen und fixen hinteren Synechien imstande sei, eine runde Pupille, das Pupillenspiel, Besserung der Akkommodation und Sehschärfe zu erzielen, Ziliarneuralgien und Lichtscheu zu beseitigen, die „sympathisch" auftretende mangelhafte Ausdauer des Akkommodationsvermögens des zweiten, gesunden Auges zu beheben, und zwar seien ihre Erfolge von Dauer. Eine Verletzung der Kapsel komme nie vor.

Die Synechien dürfen erst kurze Zeit bestehen; in alten Fällen, nach Schädigung des muskulären Apparates der Iris, sei ihre Wirkung zweifelhaft, die glaukomatöse Drucksteigerung bei ringförmiger Synechie beeinflusse sie nicht, wenn diese schon längere Zeit bestehe.[3])

Bei sehr festen, dicht aneinander gereihten Synechien nach vielfachen Rezidiven könne sie jedoch gefährlich werden durch intraokulare Blutungen und rasch eintretende Atrophie des Augapfels.

Eine Verquickung mit der Iridektomie sei dort angezeigt, wo bei ringförmiger hinterer Synechie eine Wirkung auf den Binnendruck notwendig sei.

---

[1]) Weber, a. a. O.

[2]) Schenkl, Über Streatfeilds Korelyse. Vierteljahrschr. f. prakt. Heilk., 1875, XXXII, II, Leipzig u. Prag.

[3]) Das ist leicht zu verstehen, wenn bereits periphere Flächensynechie durch das Vorrücken der Iris im Kammerwinkel entstanden ist.

Es dürfte wohl in der Gegenwart die allgemeine Meinung dahin gehen, daß die Korelyse eine meist zu umgehende Operation sei, denn tatsächlich wird sie fast gar nicht geübt. Trotzdem glaube ich, daß in Anbetracht ihrer Ungefährlichkeit in ganz vereinzelten Fällen, wo wirklich die früher angeführten Störungen auf den Bestand der hinteren Synechien zurückzuführen sind und wo die Berufstätigkeit des Kranken durch diese Beschwerden beeinträchtigt wird, diese Operation versucht werden kann.

Sicherlich kann das Verfahren bei gewissen optischen Iridektomien und bei manchen Staroperationen mit Vorteil geübt werden.

Operative Behandlung von Irisvorfällen.

Die Behandlung von Irisvorfällen war früher entweder rein abwartend, indem man einen Druckverband anlegte, oder operativ. Man machte Einschneidungen, Ausschneidungen aus dem vorgefallenen Stücke und Abkappungen des ganzen Vorfalls. Auch die Verschorfung des vorgetretenen Gewebes mit dem Thermo- oder Galvanokauter ward schon geübt. Bei all diesen Verfahren bleibt jedenfalls die Einheilung der Iris bestehen, wenn es auch gelingt, die Ektasie (das Staphylom) zu beseitigen.

Seit man die üblen Folgen auch kleiner peripherer Iriseinheilungen mehr würdigt, die nicht bloß zu Drucksteigerung Anlaß geben, sondern zuweilen noch nach Jahren zur Infektion des ganzen Augapfels führen, der dann unter den Erscheinungen der eitrigen Iridochorioiditis oder gar Panophthalmitis zugrunde geht[1]), ist man nicht bloß ganz von Operationen wie die Iridodesis oder Iridenkleisis abgekommen, sondern bestrebt, eine Einheilung der Iris nach Geschwürsdurchbrüchen in der Hornhautperipherie oder nach Verletzungen möglichst zu verhindern.

Das geeignetste Verfahren für die frischen Fälle ist das von Leber in der XVI. Versammlung der Ophthalmologischen Gesellschaft in Heidelberg 1882 angegebene, dem sich schon damals Mayweg und Pflüger anschlossen, das aber jetzt schon ziemlich allgemein durchgedrungen ist.

Ausführung der Auslösung und Abtragung des Irisvorfalles nach Leber.[2])

Nach Ablösung des Halses des Vorfalles von den mit ihm verlöteten Rändern der Öffnung wird die Iris noch etwas mehr

---

[1]) Zehender, Über periphere Irisvorfälle, XIV. Vers. d. ophthalm. Gesellsch. zu Heidelberg, 1882, Ber. S. 120. Klin. Monatsbl. f. Augenheilk., XX (Fälle von Swancy; in der Diskussion Leber, v. Arlt). — Wagenmann vgl. Fußnote 1, II. Bd., S. 190.

[2]) Vgl. ferner zu diesem Gegenstande: Da Gama Pinto, Zur Behandlung des Irisvorfalles bei Hornhautgeschwüren. Klin. Monatsbl. f. Augenheilk., 1887, XXV, S. 1. — Franke, Zur Behandlung des traumatischen Irisvorfalles. Klin. Monatsbl. f. Augenheilk., 1892, XXX, S. 96. — Derselbe, Irisprolaps. Münchener med. Wochenschr., 1891, S. 803.

hervorgezogen und dicht an der Hornhaut abgetragen. Schließlich werden die Kolobomschenkel, ähnlich wie nach einer regelrechten Iridektomie, zurückgeschoben.

Meist ist dieser viel Genauigkeit und langsames Präparieren erheischende Eingriff in Narkose zu verrichten, jedenfalls bei Kindern und wenn das Auge in einem starken Reizzustande ist, so z. B. bei Irisvorfall nach der einfachen Extraktion des Altersstares.

Das Auge wird vor der Operation, auch wenn Narkose gemacht wird, gut kokainisiert.

Man legt einen Sperrlidhalter, gewöhnlich einen schläfenseitigen, ein und läßt das Auge, wenn es nicht in der richtigen Stellung ist, durch den Gehilfen mit einer Pinzette festhalten. Der Operateur nimmt in die eine Hand eine konische (Anelsche) Sonde (Fig. 79, Bd. I, S. 39), in die andere eine sehr feine, gerade, gezähnelte Irispinzette.

Statt der gewöhnlichen konischen Sonde kann man sich auch einer solchen bedienen, die nur ein Viertel von deren Länge hat, also bloß ihr vorderes Ende darstellt, aber in einen Griff für Augeninstrumente eingelassen ist; die nötigen Drehungen um die Längenachse lassen sich mit einem solchen Instrumente viel leichter ausführen.

Der Operateur löst nun mit der Spitze der Sonde den Rand der den Vorfall schon nach kurzer Zeit bedeckenden Exsudathaube ab, indem er ihn rings unterführt. Ist der Vorfall noch frisch, dann gelingt es danach leicht, sie am Rande mit der Irispinzette zu fassen und ganz vom Vorfalle abzuziehen.

In etwas älteren Fällen gelingt das nicht mehr und man unterlasse dann auch lieber den Versuch, es doch zu bewerkstelligen, weil dann der Vorfall leicht einreißt und die folgenden Akte schwieriger werden.

Man geht danach an die Loslösung der Iris im Kanale (Geschwürskanal, Wundspalte). Auch dazu benützt man die konische Sonde.

Langsam streifend umkreist man den ganzen Hals des Vorfalles mit der Sonde, dabei immer tiefer vordringend. Bei etwas größeren Vorfällen, besonders bei solchen von pilzförmiger Gestalt, muß man dabei den Vorfall mit der feinen Pinzette behutsam etwas zur Seite ziehen.

Hat man den ganzen Halsteil frei gemacht, dann hängt die Iris meist noch allseitig oder an einzelnen Stellen am inneren Eingange des Kanales fest. Um auch diese Verbindungen zu lösen, biegt man das Ende der Sonde ein wenig krumm und dringt mit der Spitze längs der Iris sanft in die vordere Kammer ein, bis sie 1—2 *mm* hineinreicht.

Sie liegt dabei der hinteren Hornhautfläche an. Man schiebt dann die Sonde streifend weiter und weiter, bis der ganze Vorfall umkreist und so die Iris ganz frei gemacht ist. Ist der Pupillarrand in den Vorfall ein-

bezogen, grenzt also die Pupille an die zentrale Seite des Kanales, dann ist hier bei diesem Durchstreifen große Vorsicht nötig, um nicht die Kapsel zu verletzen.

Nun kann der Vorfall ausgeschnitten werden. Man faßt ihn mit der feinen, geraden Irispinzette an seinem Halsteile, zieht ihn noch weiter hervor und schneidet ihn dann unter sanftem Andrücken der Scherenblätter an die Hornhaut mit v. Weckers Scherenpinzette dicht an der äußeren Öffnung des Kanales ab.

Die angespannte Iris zieht sich danach von selbst meist ganz aus dem Kanale in die Kammer zurück. Man geht danach mit einer sehr schmalen, der Fläche nach gebogenen Spatel durch den Kanal in die vordere Kammer ein und streift die Iris vollends glatt, so daß die Sphinkterecken richtig stehen.

Sollte bei der Ablösung die Iris an der einen oder anderen Stelle im Kanale haften geblieben sein, dann läßt sich das jetzt noch meist verbessern und die Iris frei bekommen.

Handelt es sich um einen sehr engen Kanal, wie das bei Vorfällen nach Geschwüren oft der Fall ist, dann gelingt es mit der Spatel nicht, durch den Kanal einzugehen. Man muß dann zum Ausstreifen der Iris auch die konische Sonde benützen. Dann muß sie noch stärker gebogen werden. Man kann aber hierbei, wenn man nicht vorsichtig ist, die Linsenkapsel verletzen. Das vordere Ende der Sonde kann man sich auch etwas platt schlagen lassen, so daß es eine fliegenklatschenähnliche Gestalt annimmt. Es stellt dann eine feinste Spatel dar.

Ist die Operation gelungen, dann befindet sich hinter der inneren Öffnung der Irisausschnitt und steht mit seinen Rändern so weit davon ab, daß nirgends mehr eine Verheilung mit ihren Rändern zustande kommen kann.

Verband. Man streut in die Hornhautlücke etwas Jodoform [Xeroform], schließt die Lider und legt einen sanft drückenden Verband an, wenn es sich um ein durchgebrochenes Geschwür oder eine Lochwunde handelt.

Der angestrebte **Zweck** der Operation, die Iris ganz aus ihrer Verbindung zu befreien, wird erreicht durch Bildung eines Koloboms. Doch fällt dieses wenig ins Gewicht, weil es nach Geschwürsvorfällen von der Narbe gedeckt wird; nach Staroperationen liegt es nach oben, wird also gerade so vom oberen Lide gedeckt, wie wenn von Hause aus eine Operation mit Iridektomie gemacht worden wäre.

Anzeigen. Die Ausschneidung des Irisvorfalles ist nur in den frischeren Fällen angezeigt, wo die Verbindung zwischen Iris und Hornhautgewebe noch durch eine Verklebung durch fibrinöses Exsudat oder erst durch eine

beginnende Organisation dargestellt wird und noch keine festere Vernarbung eingetreten ist. Eine solche macht die Auslösung ohne Zerreißung des Halsteiles unmöglich. Es gelingt dann nicht, die Iris von der hinteren Öffnung des Kanales frei zu bekommen.

Gegenangezeigt ist aber diese Operation auch bei Geschwürsvorfällen, solange der Geschwürsrand noch ganz oder teilweise eitrig infiltriert ist. Durch das Einführen der Instrumente durch den eitrig infiltrierten Kanal in die Kammer, durch das Durchziehen der ja dann wieder zurückschlüpfenden Iristeile kann es leicht zur Infektion des Bulbusinneren kommen.

Man muß in solchen Fällen warten, bis die eitrige Infiltration geschwunden ist, was ja nach einem Geschwürsdurchbruche nach wenigen Tagen einzutreten pflegt.

Es ist dann immer noch Zeit genug, den Vorfall auszulösen und abzutragen, denn eine fest organisierte Verbindung des Vorfalles mit dem Kanal tritt nicht vor dem achten Tage auf.

Was die Art der Vorfälle anlangt, so eignen sich hierzu alle mehr peripheren Vorfälle, wo eben ein Kolobom erzeugt werden kann. Große zentrale Vorfälle auszuschneiden ist ganz zwecklos, weil ja doch nur ein schmaler Hornhautteil erhalten wird und die Iris ganz entfernt werden müßte, um eine Verwachsung mit der hinteren Geschwürmündung zu verhindern. Aus diesem Grunde eignen sich Vorfälle durch sehr große Geschwüröffnungen überhaupt nicht zu dieser Operation. Sie läßt man unberührt und es müssen hier später die Staphylomoperationen ausgeführt werden.

Da Gama Pinto hat darauf aufmerksam gemacht, daß beutel- und blasenförmige Vorfälle unter allen Umständen mit Synechie heilen. Hier sei also die Operation von Anfang an angezeigt. Anders verhalte es sich bei verhältnismäßig großen Substanzverlusten, bei denen nur eine geringe Vortreibung besteht (offenbar sehr kleine Öffnung in der Descemeti bei in den vorderen Schichten ausgebreitetem Zerfall). Hier könne sich zuweilen die Iris nach Reparation der Hornhautlücke vollständig zurückziehen. Das komme besonders häufig bei Kindern, sehr selten bei Erwachsenen vor. Unter solchen Umständen wäre Atropin oder Eserin — je nach Lage der Lücke — und Schutzverband angezeigt.

Bei den traumatischen Vorfällen kommt die Größe und Lage der Wunde, die Größe des Vorfalles, die Dauer seines Bestehens für unsere Handlungsweise in Betracht.

Ist der Vorfall ganz frisch, nicht zu groß, insbesondere die Wunde so beschaffen, daß ein unmittelbares Aneinanderlegen ihrer Ränder zu erwarten ist, daß sie wenig Neigung zum Klaffen hat (z. B. kurze, radiäre

Schnitte in der Peripherie), dann versucht man die Rücklagerung des Vorfalles.

Gelingt das, dann wird Eserin eingeträufelt und das Auge geschlossen.

Gelingt es nicht oder nur unvollständig, oder ist von vornherein wenig oder keine Aussicht dazu vorhanden, oder liegt die Iris bereits längere Zeit vor, kann man überhaupt eine Infektion des vorliegenden Teiles wenigstens mit einiger Wahrscheinlichkeit nicht ausschließen, dann bleibt die Exzision stets das am meisten angezeigte Verfahren.

Abänderungen der Operation.

[Bei allen größeren Defekten der Hornhaut, insbesondere wenn der Bindehautsack infektionsverdächtig ist, soll der Defekt mit Bindehaut gedeckt werden. Siehe diesbezüglich die Verfahren von Kuhnt II. Bd., S. 104.]

Die starken Vorderkammerblutungen[1]), die Franke nach Abtragung von traumatischen Vorfällen immer gesehen hat, sehe ich für gewöhnlich nicht.

Diese Blutungen erklären sich wohl auf die von Franke gegebene Weise. Er meint nämlich, daß der Grund dieser Erscheinung darin zu suchen sei, daß ein Nachrücken der Linse, somit eine Kompression der Irisgefäße, wie sie bei der gewöhnlichen Iridektomie wesentlich mit beiträgt zur Verhinderung der Blutung, nicht statthat.

Die Veranlassung dazu gibt aber wohl der Umstand, daß sich bei dem von ihm geübten Verfahren, die Iris nicht vorher abzulösen, sondern sie bloß anzuziehen und abzutragen, die Kammer überhaupt nicht entleert.

Darum scheint mir dieses Verfahren weniger vorteilhaft als das beschriebene, wo sich schon anfangs beim Loslösen der Iris die Kammer ganz entleert.

Wenn die starke Blutung alles in ein undurchdringliches Dunkel hüllt, dann sieht man nicht, ob nach der Abtragung der Iris wirklich alle ihre Teile in die Kammer zurückgehen. Aber das Zurückschieben der Iris aus den Wundecken ist bei spaltförmigen Wunden sehr wichtig, weil sie gerade dort, auch wenn sie durch den Zug losgelöst ward, wieder leicht eingeklemmt wird.

Bei steilen, peripheren Wunden der Hornhaut, die ihrem Rande nahe und parallel verlaufen, zeigt die Iris oft die Neigung, in die hinteren Wundlippen eingeklemmt zu werden. In solchen Fällen rät Nicati[2]), die Iris durch leichten Druck etwas vortreten zu machen und dann den sich

[1]) Franke, a. a. O.

[2]) Nicati, De l'excision fenêtrée de l'iris. Arch. d'ophtalm., 1883, III, pag. 400.

vorbauchenden schmalen Wulst mit der Schere abzutragen. Er hat dabei Fälle von Starextraktion ohne Iridektomie im Auge. Man erhält so eine periphere Spalte, die kaum sichtbar ist und nicht weiter stört. Sie wird übrigens bei Lage des Schnittes in der oberen Hornhauthälfte vom oberen Lide gedeckt. Nicati nennt das excision fenêtrée de l'iris.

Bei älteren Irisvorfällen kommt die Exzision außer Betracht. Man muß dann schon einen jener Eingriffe vornehmen, wie sie für ausgebildete Staphylome beschrieben wurden. Alte, kleine, knopfförmige Vorfälle in der Peripherie nach Operationen werden am besten mit der Glühschlinge behandelt.

Operation der Iriszysten.

Als ältestes Verfahren kann wohl die Punktion und Zerreißung der Zystenwand mit Diszissionsnadeln betrachtet werden. Doch scheinen nach diesem Verfahren Rezidiven fast unausbleiblich zu sein.

v. Arlt[1]) ging verschieden vor, je nachdem es sich um kleine oder um große Zysten handelte.

Bei kleinen Zysten hielt er die Iridektomie für erforderlich. Er eröffnete die Kammer neben der Zyste durch einen Lanzenschnitt und holte die Zyste mit einem kleinen Irisstückchen hervor, um sie auszuschneiden.

Bei größeren Zysten ging v. Arlt entweder in gleicher Weise vor; er stach neben der Zyste ein, machte sie vorfallen oder zog sie hervor, oder er punktierte sie von der Hornhautgrenze her, indem er mit einem breiten Lanzenmesser einstach und ins Innere der Zyste vordrang. Darauf stülpte sich die Zystenwand durch die Wunde vor und ward abgekappt.

v. Rothmund[2]) legte mit dem Schmalmesser einen Schnitt in der Hornhaut-Lederhautgrenze an, indem er dies- und jenseits von der Zyste ein- und ausstach und durch die Zyste hindurchschnitt. Danach schnitt er mit Pinzette und Schere die ganze Zyste aus.

Bei all diesen Ausschneidungsverfahren größerer Zysten, die bis in die Kammerbucht hineinreichen, bleiben jedoch leicht Teile der Blase zurück, die Anlaß zum Rezidiv geben, so daß wiederholte Operationen nötig werden.

Eversbusch[3]) hat deshalb ein Verfahren ersonnen, das einerseits den Übelstand aller Ausschneidungen, die Bildung einer mehr weniger großen Lücke in der Iris vermeidet, andererseits den Wiederverschluß der Zyste, wie er nach einfachen Punktionen gewöhnlich vorkommt, und damit eine Neubildung der Blase unmöglich macht. Es ist das eine in radiärer

[1]) v. Artl, Operationslehre, S. 353 u. 420.

[2]) Vgl. Eversbusch, Ein bemerkenswerter Fall von Iriszystenbildung. Klin. Monatsblatt f. Augenheilk., XXXI, S. 421.

[3]) Eversbusch, a. a. O.

Richtung angelegte Durchschneidung der Zyste, und zwar sowohl ihrer vorderen als ihrer hinteren Wand (atypische Iridotomie), die den allenfalls noch vorhandenen Kreismuskel mit durchtrennt und so zu einer Klaffung der Schnittränder führt, die ein Wiederverwachsen verhindert.

Dem eigentlichen Schnitte geht eine Punktion der Blase voran, die den Zweck hat, sie etwas zum Zusammenfallen zu bringen und das Einschneiden zu erleichtern.

Man geht folgendermaßen vor: Der Kranke wird narkotisiert. Das Auge steht unter Einwirkung eines kräftigen Miotikums. Nach Einlegen des Sperrlidhalters wird der Blase gegenüber mit der krummen Lanze in der Hornhaut parallel zur Irisfläche eingegangen und die Lanze beim Vorschieben in die Blasenwand gestoßen, und zwar in der Mitte des gegen das Vorderkammerzentrum am meisten vorspringenden Abschnittes, in gleichem Abstande von der vorderen und hinteren Fläche der Blase.

Die Lanze wird sodann rasch zurückgezogen, um möglichst wenig Kammerwasser zu verlieren.

Hierauf wird die Scherenpinzette v. Weckers fest geschlossen eingeführt. Sobald man damit bei der Blase angelangt ist, wird sie leicht geöffnet und derart gedreht, daß das stumpfe Blatt möglichst weit hinter die hintere Blasenwand zu liegen kommt. Ein rascher Scherenschlag, der somit senkrecht zur Punktionswunde in der Blasenwand gerichtet ist, bewirkt einen sich sofort dreieckig erweiternden Spalt.

Glaubt man nicht weit genug vorgedrungen zu sein, dann kann man nach dem ersten Scherenschlage die Blätter der Schere wieder öffnen und versuchen, sie noch weiter in der eingeschlagenen Richtung vorzuschieben. Durch nochmaligen Schluß der Schere kann dann der Spalt verlängert werden.

Man ersieht aus dieser Beschreibung, daß die Schnittführung der bei v. Weckers Iridotomie (bei unversehrter Linse) gleicht.

Nach der Operation wird Atropin eingeträufelt. Das Atropin ist noch eine Zeitlang anzuwenden, da unter seinem Einflusse die Klaffung des Spaltes noch viel ausgesprochener wird. Indessen nähert sich die vordere Blasenwand der hinteren und dem Kammerwinkel immer mehr.

Eine Wiederverklebung der Schnittränder wie nach der einfachen Punktion oder Dilazeration ist durch die Klaffung des Spaltes ganz ausgeschlossen, ebenso eine Rezidivbildung durch die freie Verbindung des Blasenraumes mit der Kammer.

Die Operation ist für jede Art von Irisblasen angezeigt.

[Bei der großen Mehrzahl der Iriszysten, die durch Epitheleinpflanzung in die Vorderkammer resp. Iris entstanden sind, ist möglichst gründliche Entfernung der ganzen Zystenwand anzustreben, da sonst immer Rezidiven

auftreten und dadurch oder durch fortschreitende Epithelauskleidung der Vorderkammer Sekundärglaukom und Erblindung des Auges herbeigeführt wird. Dies ist wohl am besten durch Einschneiden in die Vorderkammer mit dem Skalpell oder der Lanze, wie zur Iridektomie bei aufgehobener Vorderkammer (II. Bd., S. 220) von außen her durch das Skleralband, und zwar an der Stelle des Sitzes der Iriszyste zu erreichen. Die kleine Wunde wird mit der Schere erweitert, die Zyste samt der Iris mit der Irispinzette gefaßt, vorgezogen und präkorneal ausgeschnitten.

Ist, wie dies bei älteren Zysten der Fall zu sein pflegt, die Irishinterfläche schon mit der Linsenkapsel verwachsen, dann ist es oft unvermeidlich, will man die ganze Zyste entfernen, auch die Linsenkapsel mit herauszureißen und die Linse zu entbinden. Dies ist aber wohl nur dann anzuraten, wenn nach einer eventuell partiellen Exzision der Zystenwand Rezidive eingetreten war.

Die von Früchte[1]) angegebene, wiederholte Transfixion der Zyste nach Fuchs ist aus den eben angegebenen Gründen für epitheliale Iriszysten nicht zu empfehlen. E.]

Entfernung von Fremdkörpern aus der vorderen Kammer und der Iris.

Die klinische Erfahrung lehrt, daß Fremdkörper aus der vorderen Augenkammer und der Iris unbedingt zu entfernen sind. Es gilt das auch für jene Fälle, wo der Fremdkörper infolge seiner chemischen und aseptischen Beschaffenheit anfangs reizlos ertragen wird oder wo nach einer kürzer oder länger dauernden Entzündung wieder Beruhigung eingetreten ist.

Mitunter werden Fremdkörper in der vorderen Kammer und Iris allerdings lange Zeit ohne das Auge gefährdende Reaktion ertragen; sie werden öfters abgekapselt und machen zuweilen jahrelang keine Beschwerden. Trotzdem kann unter nicht näher bekannten Umständen auch in diesen seltenen Fällen noch späterhin eine Reaktion eintreten, unter dem Bilde sich öfters wiederholender leichterer Reizzustände oder plastischer Iridozyklitis oder endlich heftigster Entzündung mit Eiterung.

Schon v. Arlt sagt[2]): „Auf Vertragenwerden eines fremden Körpers in der Kammer oder in der Iris ist in der Regel nicht zu rechnen und ebenso nicht auf dauerhafte Einkapselung."

Auch spontane Ausstoßung kommt ja vor, doch haben wir von vorneherein kein Zeichen dafür, ob dieses Ereignis in einem bestimmten Falle eintreten werde oder nicht.

---

[1]) Früchte, Über Iriszysten, besonders ihre Therapie. Klin. Monatsbl. f. Augenheilk., 1906, XLIV, II. Bd., S. 42.

[2]) v. Arlt, Operationslehre, S. 388.

Es ist hier nicht der Ort, darauf einzugehen, wieso Fremdkörper zuweilen nach jahrelangem Verweilen in der Kammer oder Iris erst Reizzustände erregen, ob es sich um chemische Einwirkungen infolge irgendwelcher Lageveränderungen des Fremdkörpers oder um endogene, infektiöse Vorgänge handelt. Ich erwähne hier nur beiläufig, daß unter Umständen auch rein mechanische Verhältnisse, die sich erst im Laufe der Zeit entwickeln, mitspielen können, wie das ein von Seggel[1]) beschriebener Fall sehr deutlich darstellt. Das Seichterwerden der vorderen Kammer mit zunehmendem Alter brachte einen seit Jahren in der Iris steckenden Fremdkörper in Berührung mit der hinteren Hornhautfläche, was an ihrer geradezu zerkratzten Beschaffenheit zu erkennen war und eben die Reizzustände erzeugte.

Es erscheint somit überhaupt geboten, einen Fremdkörper in jedem Falle zu entfernen.

Wann dies zu geschehen hat, ob möglichst rasch, ob noch zugewartet werden kann oder soll, hängt von verschiedenen Umständen, so der Dauer, wie lange der Fremdkörper in der Kammer oder Iris verweilt, von dem Zustande des Auges und von der Beschaffenheit des Fremdkörpers ab.

Im allgemeinen werden folgende Erwägungen dafür maßgebend sein:

1. Handelt es sich um einen frischen Fall ohne entzündliche Reaktion, dann wird die sofortige Entfernung, und zwar unter örtlicher Betäubung durch Kokain nur dann nicht vorzunehmen sein, wenn etwa ein Bluterguß die Einsicht in die Lage des Fremdkörpers überhaupt und die sonstigen Verhältnisse verwehrt und auch eine allfällige Punktion in dieser Richtung keine Aufklärung gebracht hat oder bringen kann, oder wenn eine größere, erst frisch verklebte Wunde, die jedoch nicht zur Entfernung des Fremdkörpers benützt werden kann, weil sie ungünstig liegt, die Gefahr mit sich bringt, daß sie beim Versuche, eine neue Wunde anzulegen, gesprengt wird. Der vorzeitige Abfluß des Kammerwassers kann dann die Ausführung des Schnittes verhindern.

Sonst gilt es jedoch als oberster Grundsatz, sofort zur Entfernung des Fremdkörpers zu schreiten, wie auch Horner[2]) hervorhebt, und die Zeit nicht mit unnützer Antiphlogose zu verlieren.

Unter den erstgenannten Umständen wird man hingegen einige Zeit zuwarten, bis die Aufsaugung des Blutes so weit Fortschritte gemacht hat, daß Größe und Lage des Fremdkörpers mit Sicherheit festgestellt werden

---

[1]) Seggel, Noch ein Fall von jahrelangem Verweilen eines Stahlsplitters in der Iris; Entfernung desselben mittelst Iridektomie; gutes Sehvermögen. Klin. Monatsbl. f. Augenheilkunde, 1890, S. 291.

[2]) Horner, Fremdkörper in der Iris. Klin. Monatsbl. f. Augenheilk., 1863, I, S. 395.

können, oder bis die Wunde fest genug ist, um einen Schnitt anlegen zu können.

2. Ist es in einem noch frischen Falle bereits zur Iridocyclitis fibrinosa oder suppurativa gekommen, dann kann bei sehr heftigen Reizerscheinungen (Chemosis, Schmerzhaftigkeit) unter Anwendung der üblichen, entzündungswidrigen Behandlung etwas zugewartet werden, um zu sehen, ob die Intensität der Erscheinungen etwas nachläßt. Es ist das für die Ausführung der Operation in technischer Hinsicht recht erwünscht. Insbesondere kann die lebhafte Schmerzhaftigkeit solcher Augen den Operationserfolg sehr leicht gefährden und ist durch unser örtliches Betäubungsmittel, das Kokain, nicht zu beseitigen. Man müßte also in solchen Fällen unbedingt zur Narkose greifen, um die Operation ruhig und ohne Gefährdung des Auges vornehmen zu können. Da fragt es sich aber, ob die Gefahr der Narkose gewagt werden soll, wenn man die Möglichkeit noch immer vor sich hat, daß man in wenigen Tagen ohne jede Gefährdung des Operationserfolges dasselbe durch bloße örtliche Betäubung erreicht.

Die Aussicht auf eine Wirksamkeit der Antiphlogose ist deshalb ziemlich groß, weil man nach den vorliegenden klinischen Beobachtungen meist auf einen baldigen Nachlaß der Entzündung rechnen kann. Es tritt zunächst häufig eine Überwindung des Entzündungsreizes durch den Organismus ein, weil es sich oft nicht um septische oder nicht um schwer septische Vorgänge handelt. Erst später auftretende Entzündungsanfälle oder schleichende Entzündungsvorgänge pflegen solche Augen zugrunde zu richten und nicht gerade schwere primäre Eiterungen.[1])

Keinesfalls darf aber trotzdem der Entzündung etwa ein solcher Spielraum zur Entwicklung auch nur so weit gelassen werden, daß Veränderungen eintreten, die entweder die Entfernung des Fremdkörpers (durch festere Anheftungen zum Beispiel) erschweren und weitere Eingriffe nötig machen würden, die auch das Sehvermögen des Auges irgendwie beeinträchtigen können.

Deshalb wird man in solchen Fällen, wenn sich nicht unter Anwendung des entzündungswidrigen Verfahrens ein augenscheinlicher Nachlaß der Entzündung in kürzester Zeit einstellt, rasch die Operation und dann auch in Narkose vornehmen müssen. Denn an und für sich verwehrt uns ja der Zustand gewiß nicht den Eingriff während des Anstieges und der Höhe der Entzündung und nur die früher erwähnten Rücksichten lassen uns ein gewisses Zuwarten rätlich erscheinen.

---

[1]) Franke, Über Fremdkörper in der Vorderkammer und Iris. Arch. f. Ophthalm., XXX, 1, S. 233 u. 234.

Ist die Entzündung bloß Folge der chemischen Beschaffenheit eines aseptischen Fremdkörpers, dann wird die Entzündung um so eher und rascher zurückgehen und daher um so weniger Veränderungen zurücklassen, je rascher der Fremdkörper entfernt wird. Ist aber der Fremdkörper nicht keimfrei gewesen, dann ist ebenso die möglichst rasche Entfernung angezeigt, ehe die vitale Energie der intraokularen Gewebsstände gegen das Vordringen der sich in der Kammer oder Iris entwickelnden Organismen erschöpft ist. Wir wissen ja, daß bei allen durch Fremdkörper erregten Entzündungen sofort eine günstige Wendung des ganzen Vorganges zu beobachten ist, sobald der Fremdkörper entfernt ist.

Es kann eine schon vorhandene Eiteransammlung in der Kammer unter Umständen die Erkennung der Anwesenheit des Fremdkörpers vereiteln. Ich halte, wie schon angegeben, eine Punktion auch hier öfters für angezeigt, um sich dadurch Gewißheit zu verschaffen und den Fremdkörper gleich mit zu entfernen.

Leichtere entzündliche Reizzustände verhindern gewöhnlich die sofortige Entfernung unter Kokainanästhesie nicht.

3. In älteren Fällen, wo der Fremdkörper entweder von Anfang an reizlos vertragen oder nach einer kürzeren Reizperiode abgekapselt worden ist und darnach keine Reizungen mehr verursacht hat, kann allerdings, wenn sich der Kranke nicht zu einem sofortigen Eingriffe entschließen kann und wenn eine ärztliche Überwachung seines Auges möglich ist, zugewartet werden. Doch ist der Kranke auf die beständige Gefahr, in der sein Auge schwebt, aufmerksam zu machen und zu belehren, daß es trotz Fehlens der Reizerscheinungen doch das beste ist, den Fremdkörper entfernen zu lassen.

Hat aber der Fremdkörper schon öfters entzündliche Zufälle erregt, dann muß er möglichst bald entfernt werden.

Besteht gerade ein solcher entzündlicher Reizzustand, dann gilt dasselbe wie in frischen Fällen mit Entzündung: man leitet das entzündungswidrige Verfahren zwar ein, gelingt aber die Linderung der Entzündung nicht rasch, dann schreite man sofort zur Operation.

4. Wenn sich Zeichen von Eiterung an der ursprünglichen Wunde selbst zeigen und der Fremdkörper nahebei liegt oder mit großer Wahrscheinlichkeit dort vermutet wird, dann steht möglicherweise das immerhin seltenere Ereignis selbsttätiger Ausstoßung des Fremdkörpers durch die Wunde bevor und man wird unter Anwendung feuchtwarmer Überschläge diesen Vorgang zu beschleunigen trachten, um ihn rechtzeitig durch einen Einstich in das Abszeßgebiet abzukürzen und den Fremdkörper so heraus zu bekommen.

Feststellung des Operationsplanes. Die allgemeinen Gesichtspunkte, die hierbei bestimmend einwirken, sind folgende:

a) Wenn es sonst angeht, soll zur Entfernung des Fremdkörpers die von ihm beim Eintritte gesetzte Wunde benützt werden, wobei diese allenfalls entsprechend erweitert werden muß. Es gilt das naturgemäß hauptsächlich für frische Fälle, wo es noch nicht zu einer festen Vernarbung gekommen ist.

Am günstigsten werden sich in dieser Richtung jene Fremdkörper verhalten, die wohl zum größten Teile in der Kammer oder Iris, aber doch auch noch in der Hornhaut stecken (vgl. hier übrigens auch den Abschnitt über Entfernung von Fremdkörpern aus der Hornhaut). Man eröffnet solch eine Wunde je nachdem mit der konischen Sonde, einer Spatel, dem schmalen Starmesser und benützt zur Erweiterung am besten eine feine (Louissche) Schere.

Ungünstige Lage des Fremdkörpers zur Wunde oder gleichzeitig mit der Entfernung nötige Irisausschneidung und Linsenentbindung machen dieses Verfahren auch in frischen Fällen häufig unmöglich, so daß tatsächlich öfter eine neue Wunde angelegt werden muß.

In diesem Falle ist dann meist eine randständige, im Hornhaut oder Lederhautborde gelegene Wunde am vorteilhaftesten. Freilich entsteht bei solchen peripheren Wunden leicht Irisvorfall. Muß aber ohnedies die Iris verstümmelt werden, dann fällt diese Rücksicht ganz hinweg.

Unter Umständen ist jedoch eine mehr zentrale Wunde nötig und dann auch unbedenklich anzulegen, wenn nur der Schnitt nicht gerade vor die Pupille zu liegen kommt.

Das Wichtigste für die Wahl der Schnittstelle ist, daß die Wunde durch ihre Lage, Richtung und Größe ein möglichst bequemes Erfassen des Fremdkörpers und ein Herausziehen ohne viele Drehungen und Wendungen gestattet.

Weiß man nicht, wie groß der Körper ist, dann mache man von vorneherein eine größere Wunde, die so liegt, daß sie leicht noch vergrößert werden kann.

b) Wenn es nicht durch andere Umstände erfordert wird, soll die Entfernung ohne Verstümmelung der Iris gemacht werden.

In allen Fällen, wo die Iris nicht durch Anheftungen befestigt ist und wo nicht von vorneherein eine Ausschneidung nötig erscheint, ist deshalb vor der Operation die Pupille durch ein Miotikum zu verengern. Das hat noch den weiteren Vorteil, daß die Gefahr, daß der Fremd-

körper etwa durch die Pupille in die hintere Kammer gelangt, vermindert wird.[1])

Die Ausschneidung der Iris ist jedoch ins Auge zu fassen, wenn der Fremdkörper bereits längere Zeit in der Iris steckt, wenn er von Exsudat umhüllt ist, wenn er zwar bloß auf ihr liegt, aber durch organisiertes Exsudat befestigt ist, wenn zugleich optische Anzeigen für eine Iridektomie vorliegen, wenn starke Blähung der Linse im ganzen da ist u. dgl.

c) Mit dem Eingriffe sind, wo möglich, gleich andere zu verbinden, wenn also z. B. der Zustand der Pupille eine Iridektomie, der der Linse eine Entfernung der Starmassen erfordert oder sicher erfordern wird. Man erspart da einen späteren zweiten Eingriff oft ganz oder ein solcher ist nur ganz geringfügiger Natur (Diszission).

Gerade die Rücksicht auf diese Forderung wird in frischen Fällen häufig Veranlassung geben, mit dem Eingriffe zur Entfernung des Fremdkörpers noch zu warten, wenn es im übrigen zulässig ist.

d) Eine Verletzung der Linse soll natürlich um jeden Preis verhindert werden. Am schwierigsten gestaltet sich das in jenen Fällen, wo der Fremdkörper ganz oder teilweise im Pupillargebiete frei oder fixiert liegt, oder dort, wo ein in der Hornhaut steckender Körper, der stark hervorragt, der Pupille gegenübersteht.

Wo die Linse jedoch schon verletzt ist, wird durch den Wegfall dieser Rücksicht die Entfernung des Fremdkörpers oft sehr erleichtert.

Im besonderen ist die Lagerung des Fremdkörpers für den Operationsplan sehr wichtig.

Nach der Lagerung in der Iris und der vorderen Kammer können wir folgende Gruppen unterscheiden:

α) Der Fremdkörper steckt noch zum Teile in der Hornhaut und ragt in die Kammer vor, ja er kann mit dem hinteren Ende schon in die Iris oder Linse gespießt sein.

β) Der Fremdkörper liegt ganz in der Kammer. Er ist frei beweglich (sehr selten[2]) oder zwischen Iris und Hornhaut fest eingeklemmt, so besonders, wenn er im Kammerfalz liegt.

---

[1]) Caporali, Sulla estrazione dei corpi estranei dalla camera anteriore dell' occhio. Ref. im Giorn. inter. delle scienze med. 1880, S. 1268 (Nagels Jahresber. f. Ophthalm., 1880. S. 477). — Haltenhoff, Premier rapport de la clinique pour le traitement des maladies des yeux. Genève 1878. — Knapp, Entfernung von Fremdkörpern aus dem Innern des Auges. Arch. f. Augenheilk., 1879, VIII, S. 71.

[2]) Vgl. den Fall von Landesberg, Zehnjähriges Verweilen eines Eisensplitters im Humor aqueus. Klin. Monatsbl. f. Augenheilk., 1882, XX, S. 320.

γ) Der Fremdkörper liegt auf der Iris, ihr bloß anhaftend oder mit ihr durch frisches oder organisiertes Exsudat verbunden, oder er steckt ganz oder teilweise in ihrem Gewebe.

δ) Der Fremdkörper liegt auf der Linsenkapsel. Jene Fälle, wo er diese durchbohrt hat, also bereits zum Teile in der Linse selbst steckt, sollen hier außer Betracht gelassen werden, weil sie bei der Besprechung der Fremdkörper in der Linse zu erörtern sind.

Zu α. Diese Fälle sind es, wo man, wie schon erwähnt, am ehesten in die Lage kommt, die vom Fremdkörper gesetzte Wunde zur Ausziehung zu benützen. Dabei ist das von Desmarres angegebene, I. Bd., S. 146, beschriebene Verfahren anzuwenden, wenn der Fremdkörper ziemlich senkrecht in der Hornhaut steckt und hart ist.

Ist der Fremdkörper aber mehr rundlich, steckt er nur in den hinteren Hornhautlagen und liegt nicht der Pupille gegenüber, dann kann er nach Eröffnung der Kammer am Rande mit einem stumpfen Häkchen oder einer kleinen Curette [eventuell mit der Vorderkammerpinzette, Fig. 61, I. Bd., S. 30] leicht entfernt werden. Hier besteht nämlich die Gefahr, daß der Fremdkörper, wenn man von vorne her auf ihn einschneidet, trotz des Stützens von hinten her ausgleitet und in den Kammerfalz hinabfällt.

Im Falle aber ein solcher Fremdkörper gerade vor der Pupille liegt, bleibt nichts anderes übrig, als das zu wagen, und falls er in die Kammer entgleitet, ihn gegebenenfalls durch eine zweite Operation zu entfernen.

Zu β. Frei in der Kammer liegende Fremdkörper werden so entfernt, daß man einen Lanzenschnitt macht und trachtet, den Fremdkörper durch das ausfließende Kammerwasser hinausschwemmen zu lassen. Dabei muß vermieden werden, daß der Fremdkörper übers Pupillargebiet gleitet (Punkt *d*). Darauf muß aber schon bei der Anlegung des Schnittes Bedacht genommen und außerdem der Kopf des Kranken so gelagert werden, daß der Schnitt der Operation stets am tiefsten Teile der Kammer liegt.

Eisen- und Stahlsplitter kann man mit den Magneten vor Eröffnung der Kammer an die hintere Hornhautfläche und dann an die gewünschte Stelle (unten) hinziehen. Das gelingt oft auch bei solchen, die in der Linse oder Iris oberflächlich stecken.

Erfolgt der Austritt mit dem abfließenden Kammerwasser nicht, dann wird der Fremdkörper mit einem Zugwerkzeug gefaßt und herausgezogen.

Zu γ. Sitzt der Fremdkörper nur locker in der Iris, dann gelingt es zuweilen, ihn ohne Irisausschneidung herauszubekommen. Ist er jedoch bereits fixiert oder tief ins Gewebe eingebettet, dann muß immer der entsprechende Irissektor mit herausgeschnitten werden. Man soll dabei nicht den Fremdkörper selbst fassen, weil man Gefahr läuft abzugleiten oder ihn tiefer ins Gewebe zu drücken, wenn er hart und glatt ist. Wenn der

Fremdkörper bröckelig ist, dann kann, wenn man ihn derb anfaßt, die Entfernung mißlingen, indem man ihn zerdrückt.

Es ist also nötig, gleich durch weites Öffnen der Pinzette die Iris breit mitzufassen, so daß der Fremdkörper in einer Falte des Gewebes liegt, wie dies schon Hasner[1]) geraten hat. Dann lockert man durch sanfte Bewegungen nach rechts und links den Zusammenhang zwischen Iris und Kapsel, wenn hintere Anheftungen bestehen, ehe man die Irisfalte mit dem Fremdkörper hervorzieht und abträgt.

Zu δ. Hierher muß man auch jene Fälle rechnen, wo der Fremdkörper zum Teile im Pupillarrande steckt, zum Teile aber frei auf der Linsenkapsel aufliegt.[2])

Solche Fälle, wo der Fremdkörper bei unversehrter Linse lediglich im Pupillargebiete sitzt, indem ihn Exudat festhält, sind sehr selten.[3]) Ein freischwimmender Körper kann sich bei Rückenlage natürlich auch gerade in die Pupille legen. Doch kommt ein solcher Fall hier natürlich nicht in Betracht, weil man durch entsprechende Lagerung des Auges den Fremdkörper sofort an eine andere Stelle bringen kann.

Was nun die Ausführung der Operation anlangt, so benützt man zur Anlegung des Schnittes eine Lanze oder das Messer von v. Graefe. Am meisten üblich ist wohl die Lanze, weil es sich ja meist um kürzere Schnitte handelt. Knapp gibt dem Schmalmesser oder dem von Beer den Vorzug, weil man damit Lappen bekommt, die beweglich sind, und diese der Entfernung des Fremdkörpers durch die Wunde weniger Widerstand leisten.

Wo eine noch nicht verheilte Wunde benützt werden kann, öffnet man sie, wie schon erwähnt, mit der konischen Sonde von Anel oder einer feinen (Star-) Spatel oder, wenn der Verschluß schon etwas stärker ist, mit dem Schmalmesser, indem man seine Spitze zur Trennung der Wundlippen vorsichtig handhabt.

Liegt ein Fremdkörper gerade im Kammerfalz, dann darf man nicht dort einschneiden, wo er gerade liegt. Fällt nämlich der Schnitt in eine vor dem Fremdkörper gelegene Ebene, dann ist es unmöglich, ihn aus der Nische, in der er, gedeckt durch die hintere Wundlippe, liegt, hervorzuziehen.

Schneidet man mit dem Schmalmesser in der Ebene, wo er liegt, dann würde man ihn leicht noch tiefer in den Kammerfalz hineindrücken, und fällt der Schnitt hinter ihn, dann zerschneidet man die Iris an ihrer

---

[1]) v. Hasner, a. a. O.

[2]) Wie z. B. in dem von German beschriebenen Falle eines Eisensplitters. (Zur Kasuistik der Magnetoperationen. Zentralbl. f. prakt. Augenheilk., 1885, S. 37.)

[3]) Vgl. hierzu den Fall von Knapp, a. a. O. S. 77.

Wurzel, durch dieses Loch kann aber nach dem Hervorziehen des Messers der Fremdkörper in die hintere Kammer gleiten und verschwinden. Außerdem kommt es, wenn die Iris dabei zerrissen wird, zu einer heftigen Blutung, die uns jeden Einblick raubt.

Desmarres[1]) hat deshalb für solche Fälle geraten, mit der Lanze nicht von der Peripherie, sondern von der Hornhautmitte gegen die Peripherie hin einzuschneiden, weil man dann, da die vordere periphere Wundlippe nach hinten abgeschrägt ist, mit einem Zuginstrumente ganz leicht in die Nische gelangen kann, wo der Fremdkörper liegt.

Das geht aber doch nur dort, wo der Fremdkörper sehr klein ist und man somit nur einen sehr kurzen Schnitt braucht.

Sollte der Schnitt länger sein, dann müßte er, damit die Lanzenspitze nicht in die Iriswurzel eindringt, ziemlich zentral liegen und würde somit vor die Pupille kommen.

Ein anderes Verfahren besteht darin, daß man einen peripheren Lanzenschnitt in einem benachbarten Hornhautabschnitt anlegt, so etwa, daß der die Schnittmitte treffende Hornhautradius mit dem, wo der Fremdkörper liegt, ungefähr 80—90° einschließt (vgl. Fig. 38). Es ist dann ein Leichtes, mit einem stumpfen Häkchen oder einer kleinen Curette einzugehen und den Fremdkörper in die Wunde zu ziehen, wo man ihn mit einer Pinzette faßt, während ihn der Haken entgegendrückt.



Fig. 38.
Entfernung eines Fremdkörpers aus dem Kammerfalz mit dem stumpfen Häkchen.

Zum Fassen des Fremdkörpers und Hervorziehen dient nämlich am besten ein stumpfes, krummes Häkchen, wie es schon Mackenzie[2]) benützte, oder eine kleine Curette, die Knapp, einem Ratschlage v. Esmarchs folgend, zuerst in Anwendung zog (Fig. 43, Bd. I, S. 25).

[Auch die Vorderkammerpinzette (Fig. 61, I. Bd., S. 30) ist für plättchenförmige Fremdkörper sehr geeignet. Holth[3]) hat hierfür eine Pinzette mit löffelförmigen Armenden angegeben.]

Es können freilich auch feine, geriefte Pinzetten verwandt werden, doch kommt bei ihnen leicht ein Abgleiten vor, das ein tieferes Hineingleiten des Fremdkörpers zur Folge haben kann.

Sie dienen jedoch gut, um den bis in den Wundspalt geschobenen Fremdkörper zu fassen, und zum Fassen der Iris, wenn diese gleichzeitig

---

[1]) Desmarres, Leçons cliniques sur la chirurgie oculaire. Paris 1874, pag. 468 bis 478.

[2]) Mackenzie, Lehrbuch, S. 394 (angeführt nach Knapp a. a. O.).

[3]) Holth, Procédé de localisation radiographique des corps étrangers de l'oeil et de l'orbite. Ann. d'ocul., 1905, CXXXIV, pag. 401.

mit entfernt werden soll. Da können auch kleine Hakenpinzetten benützt werden, wenn die Iris angelötet ist.

Löffel hat man ebenso wie Häkchen benützt, um den Fremdkörper heraus zu befördern. Doch arbeitet man im allgemeinen mit Häkchen sicherer. Nur wenn man den Fremdkörper über die Pupille ziehen müßte, wäre ein Löffel vorzuziehen. Man könnte auch daran denken, einen Fremdkörper, der im Pupillarrand steckt und sonst auf der Kapsel liegt, mit dem Löffel zu entfernen. Gewöhnlich werden diese Fälle so operiert, daß eine Ausschneidung des Sphinkters, wo der Fremdkörper steckt, gemacht wird.

Man kann mit dem Löffel auch Fremdkörper aus der Wunde heben, die man mit der Curette hineingezogen hat.

Swasey[1]) hat ein Werkzeug angegeben, das zur Entfernung von Fremdkörpern aus der vorderen Kammer oder der Iris dienen und den Abfluß des Kammerwassers (wohl vor dem Fassen des Fremdkörpers?) und damit die Irisausschneidung unnötig machen soll. Es besteht aus zwei von der Spitze zur Basis keilförmig zulaufenden Messern von v. Graefe, die Rücken an Rücken zu einer Art Schere vereinigt sind, die also nach außen hin schneidet. Es wird geschlossen in die Kammer eingestochen, dann geöffnet, der Fremdkörper zwischen beiden Blättern gefaßt und herausgezogen. Sollte doch einmal Kammerwasser vor dem Fassen des Fremdkörpers abfließen, so müßte das darunterliegende Irisstück mitgefaßt und herausgezogen werden.

Da ich das Werkzeug aus eigener Anschauung nicht kenne, so fehlt mir jegliches Urteil über seine Brauchbarkeit.

Der Magnet findet bei Eisen- und Stahlsplittern ausgedehnte Verwendung, und zwar auf folgende Weise:

Erstens, um vor der Eröffnung der Kammer einen Splitter, der ganz frei beweglich ist oder im Gewebe der Iris oder Linse steckt, an einen zur Entfernung günstigen Platz zu ziehen und so z. B. die Verletzung der Linsenkapsel zu vermeiden. Man setzt den Pol des Elektromagneten gegenüber dem Fremdkörper auf, schließt dann den Strom und zieht ihn auf diese Weise an die hintere Hornhautfläche. Dann führt man ihn mit den Magneten an den gewünschten Ort.

Zweitens, um Splitter, die noch zum Teile in der Hornhaut stecken, zum anderen Teile jedoch in die Kammer ragen, nach Erweiterung der Wunde oder Abtragung oberflächlicher Hornhautschichten[2]) hervorzuziehen.

Drittens, um nach Eröffnung der Kammer den Fremdkörper in die Wunde zu ziehen und entweder gleich damit heraus zu befördern oder mit einer Pinzette, einem Löffel oder einer Kurette aus dieser zu ent-

---

[1]) Swasey, An instrument for removing foreign bodies from the iris and anterior chamber of the eye. Med. Rec., Febr. 1894, Nr. 6. (Referiert in Nagels Jahresber. f. 1894, S. 381.)

[2]) Hirschberg, Der Elektromagnet in der Augenheilkunde. Leipzig 1885, S. 16 u. ff.

fernen, wenn er sich, wie das leicht geschieht, in der Wunde vom Magneten abstreift.

Zum Herausziehen aus der Kammer bedient man sich einer platten Ansatzsonde als Magnetpol.

Man hat auch geraten, statt des Elektromagneten durch Streichen magnetisch gemachte Zuginstrumente (Haken, Curette, Pinzette) zu benützen, was in Ermanglung eines geeigneten Elektromagneten, wenn man nur einen stabilen Magneten zur Verfügung hat, gewiß sehr zu empfehlen ist.

Die Entfernung der im ganzen in die vordere Kammer getretenen Linse wird bei Besprechung der Operationen zur Entfernung luxierter Linsen abgehandelt werden.

Die Entfernung von Schmarotzern aus der vorderen Kammer erfolgt durch Punktion der Hornhaut. Am besten ist es, wenn es gelingt, den Schmarotzer durch den ausfließenden Kammerwasserstrom mit zu entfernen. Sonst muß er mit einer Pinzette gefaßt und hervorgezogen werden.

Blasenwürmer der Iris werden durch Iridektomie beseitigt.

Operationen an der Linse.

Die operativen Eingriffe an der Linse bestehen entweder bloß in einem oder mehreren Einschnitten in die Kapsel und die Linsenmasse oder die an Stelle der Linse befindliche Haut (Diszission, Ein- und Zerschneidung), oder in einer Entfernung dieser Gebilde aus dem Augapfel (Extraktion, Ausziehung) oder endlich in einer bloßen Verlagerung im Auge selbst (Depression, Niederdrückung).

Darnach unterscheiden wir drei Hauptmethoden der Linsenoperationen, von denen die letztgenannte, die Depression, eigentlich seit der Mitte des 19. Jahrhundertes aus der wissenschaftlichen Augenheilkunde verschwunden war, aber neuerdings von einzelnen Operateuren für gewisse Fälle wieder eingeführt zu werden versucht wird.

Die einzuschlagende Methode und das dabei zu wählende Verfahren richten sich zunächst nach der Art und Beschaffenheit der Linse und ihrer Veränderungen, dann des betreffenden Auges, endlich aber auch nach allgemeinen und leiblichen Zuständen des Kranken.

Die Veränderungen, die zu diesen Eingriffen Anlaß geben, sind vornehmlich und in der überwiegendsten Mehrzahl Trübungen des Kristalles und seiner Kapsel, sog. Stare, so daß die Eingriffe auch kurzweg als Staroperationen bezeichnet werden, dann Lageveränderungen und Fremdkörper der Linse und schließlich ein zu hoher Brechwert des Auges (hohe Myopie), der eine Verringerung durch Entfernung der (klaren) Linse wünschenswert und ersprießlich macht.

Geschichtliche Vorbemerkungen.[1])

Die Operationen an der Linse reichen schon ins Altertum zurück. Dabei ist jedoch der Umstand bemerkenswert, daß sich die alten Operateure nicht bewußt waren, an der Linse zu operieren; im Gegenteile, ein Eingriff an der Linse galt ihnen für unbedingt untersagt, weil man die Linse für das Organ der Sehwahrnehmung hielt und glaubte, jede Veränderung der Linse führe zur völligen Erblindung. Bekanntlich erhielt

[1]) Ich habe einen großen Teil des Geschichtlichen den trefflichen Werken von Magnus („Geschichte des grauen Stars", Leipzig 1876, und „Augenheilkunde der Alten", Breslau 1901) entnommen.

sich der große Irrtum über das Wesen des Stars durch mehr als zwei Jahrtausende bis n den Anfang des 18. Jahrhunderts.

Was also die alten Operateure zu operieren meinten, war die aus ihren humoralpathologischen Anschauungen entsprungene Suffusio, das ὑπόχυμα, ein in der Pupille (auch in der Kammer) gerinnendes Exsudat, das immer härter wird.[1])

Von den Staroperationen hat als selbständiges Verfahren nur die Depression (Verschiebung durch Niederdrückung) bestanden, die sich allerdings eines hohen Alters und großer technischer Vollendung rühmen kann. Ein Hilfsverfahren war die Zerstückelung der Linse.

[Nach Himly[2]) übereinstimmend mit Jüngken[3]) ist die in Rede stehende Hauptmethode der Staroperation, die Dislokation des Stares (französisch: Abaissement de la cataracte, englisch: couching) in zwei verschiedenen Verfahren geübt worden: 1. die Depression des Stares, darin bestehend, daß die Linse durch Druck auf ihren oberen Rand zuerst in zu ihrer ursprünglichen Stellung paralleler Ebene nach unten verschoben und so auf den Boden des Augapfels (Glaskörpers) gelegt wird, daß die Vorderfläche derselben nach unten-vorne sieht. Nach Jüngken kann die Depression nur durch Einstich der Depressionsnadel durch die Sklerotika ausgeführt werden. 2. Die Reklination des Stares, darin bestehend, daß die Linse durch Druck auf ihre Vorderfläche um ihre horizontale Achse gedreht und durch den Glaskörper in den Grund des Auges zurückgewälzt wird; die hintere Linienfläche sieht danach nach unten und vorne. Die Reklination kann durch Einstich durch die Sklera (R. per Skleronyxin) oder durch die Cornea (R. per Keratonyxin) ausgeführt werden. Auch die Kombination beider Verfahren wurde angewendet, ebenso die seitliche Verschiebung der Linse in Verbindung mit Depression und Reklination.

Die Depression ist das älteste, klassische Verfahren der Dislokationsmethode. Die Reklination wurde erst 1785 von Willburg angegeben; jedoch sagt Jüngken wörtlich: „Häufig mißlingt die Depression und in den mehrsten Fällen, wo die Linse dennoch disloziert wurde, geschah dies durch Reklination derselben." Soweit heute überhaupt noch die Dislokation des Stares in Betracht kommt, kann es sich auch aus diesem Grunde nur um die Reklination handeln.]

Niederdrückung des Stars.

Die Niederdrückung des Stars ist also das älteste operative Verfahren gegen die Starkrankheit. Es wurde schon von den Indern, dann später von den Griechen und Römern geübt und herrschte eigentlich unbeschränkt durchs ganze Mittelalter bis zum Aufkommen der Extraktion in der Mitte des 18. Jahrhunderts. Aber auch da verschwand es nicht sofort, sondern es wurde zwischen der Extraktion und der Niederdrückung noch ein erbitterter Kampf geführt, der anfänglich fast zu Gunsten der Depression verlief, aber mit ihrer vollständigen Niederlage gegen die Mitte des 19. Jahrhunderts endete. Von da ab verschwindet die Depression aus der wissenschaftlichen Augenheilkunde fast gänzlich; nur im Orient und in Indien führt sie noch ein von Kurpfuschern gehegtes Dasein.

---

[1]) Die auf richtigeren Anschauungen beruhende Auffassung des γλαύκωμα und der Beziehungen dieses zum ὑπόχυμα, die unserer modernen Starlehre nahe kommen, wie sie Aëtius und einzelne Ophthalmologen der byzantinischen Zeit hatten, haben keinen Einfluß auf die allgemeine Starlehre ihrer Zeit geübt (Magnus).

[2]) Himly, Die Krankheiten und Mißbildungen des menschlichen Auges und deren Heilung. Berlin 1843, 2. Teil, S. 291 u. ff.

[3]) Jüngken, Die Lehre von den Augenkrankheiten. Berlin 1842, 3. Aufl., S. 364 u. ff.

Man kannte im Altertum zwei Verfahren der Niederdrückung, nämlich das mit Einführung der Nadel durch die Hornhaut (Keratonyxis) und das ältere durch die Lederhaut (Skleronyxis).

Die Niederdrückung durch die Hornhaut erhielt sich bei den Arabern und durchs ganze Mittelalter bis in die Neuzeit. Wenn sie sich auch im Anfang des 18. Jahrhunderts geringer Beachtung erfreute, so ist es, wie Magnus nachgewiesen hat, doch ganz unrichtig, daß sie erst, wie Himly, Chelius, v. Arlt u. a. glaubten, von Buchhorn erfunden worden sei.

Die Skleronyxis zeigt von den ältesten Zeiten bis in die Mitte des vorigen Jahrhunderts denselben Charakter (Magnus). Sie wurde meist nach der Art des Celsus mit einem einzigen Instrument, der Nadel ausgeführt. Weniger gebräuchlich, aber doch bekannt und z. B. von den Arabern auch gepflegt, war das indische Verfahren, zuerst mit einer scharfen Lanzette die Lederhaut zu durchbohren und dann erst den Star mit einer stumpfen Nadel niederzudrücken.

In den wesentlichen Handgriffen erlaubte man sich keine Neuerungen, nur in nebensächlichen Dingen wich man von der alten Operationsweise ab.

Erst mit dem Auftreten der Extraktion wurde das anders; man suchte nach Verbesserungen und Vervollkommnungen, um die Depression im Kampfe mit der Extraktion zu stützen, und so stammen alle Neuerungen dieses Verfahrens erst aus dieser Zeit (Scarpa, Pott, Willburg, der Erfinder der Reklination u. a.)

Zu Beginn des 19. Jahrhunderts rückte, infolge der Bemühungen dieser trefflichen Chirurgen und Okulisten, die Depression wieder sehr in den Vordergrund. Nichtsdestoweniger war es um ihre 2000jährige Herrschaft geschehen. Nach dem 4. Jahrzehnt wurde sie von der inzwischen kräftig entwickelten Extraktion ganz überflügelt und nach dem 6. Jahrzehnt kann sie nahezu als gänzlich verlassen bezeichnet werden.

Die Geschichte der Depression, wie der Staroperation überhaupt, ist außerordentlich interessant; doch muß ich mir hier ein näheres Eingehen darauf versagen und verweise auf die einschlägigen Werke von Hirsch, Magnus und Hirschberg.[1]) Wer sich für die Geschichte der Augenheilkunde, der Medizin überhaupt und des Kurpfuschertums interessiert, wird dort eine Fülle von Anregung finden.

Die Depression, das „Starstechen", wurde im Mittelalter bis in die neuere Zeit meist von den Starstechern, die gewöhnlich gar keine ärztliche Ausbildung besaßen, geübt. Sie zogen im Lande umher, von Jahrmarkt zu Jahrmarkt, und operierten coram publico die Starkranken. Nach den Operationen und nach Empfang des Honorars zogen sie wieder weiter, ohne sich um die operierten Kranken zu kümmern, die häufig genug durch die Folgen des Eingriffes das wiedergewonnene Augenlicht nachträglich verloren.

Die wissenschaftliche Medizin befaßte sich fast gar nicht mit der Staroperation und als sich dann später im 17. Jahrhundert doch auch wieder gebildete Ärzte damit beschäftigten, nahmen sie leider zum Teil die Unsitten und das schwindelhafte Gebaren der reisenden Kurpfuscher an. Erst im 18. Jahrhundert sehen wir die operative Behandlung des Stars in wissenschaftliche Bahnen einlenken.

Nur ganz vereinzelte Autoren wollten die Reklination nach dem Ende der sechziger Jahre des 19. Jahrhunderts wieder in vollem Umfange rehabilitieren. So Desprès[2]) und Elias[3]).

---

[1]) Hirschberg, Geschichte der Augenheilkunde. In Graefe-Saemisch Handb. d. Augenheilk., 1899, XII, 2. Teil.

[2]) Desprès, D'énucleation du cristallin dans l'opération de la cataracte par déplacement. Soc. de Chir., 7. Mai 1873; Gaz. des hôp., 1873, pag. 596.

[3]) Elias, Sur la réhabilitation de la réclinaison dans l'opération de la cataracte. Gaz. méd. d'Orient, 1875, Avril.

Etwas zahlreicher sind jene, die in gewissen Ausnahmsfällen die Niederdrückung für angezeigt erachteten. Es bezieht sich das auf sekundäre, geschrumpfte oder angewachsene Stare, auf harte Stare bei Glaskörperverflüssigung, dann auf Fälle, wo ein örtliches oder allgemeines Leiden die Extraktion besonders gefährlich macht, also bei hochbetagten Greisen, bei marastischen, bei mit Konstitutionsanomalien behafteten Individuen, bei Bronchitis, ferner bei Fällen, wo das eine Auge durch Blutungen nach einer Extraktion zugrunde gegangen war, bei unheilbarem Trachom oder Tränensackblennorrhöe und Ozaena, bei Furunkulose der Gesichtshaut, endlich bei Cataracta Morgagni, wenn der Kern wegen Glaskörperverlust zurückgelassen wurde u. dgl. mehr.[1])

Dann schweigt die Literatur über die Reklination durch Jahre gänzlich.

Neuerdings beginnt sie aber wieder aufzutauchen, indem Stimmen laut werden, daß sie in gewissen Ausnahmsfällen zulässig erscheinen möchte.

Truc[2]), der zwei Fälle mit Niederdrückung behandelt hat, gibt folgende Anzeigen für dieses Verfahren: Gefahr großer Unruhe des Kranken, starker Blutungen und Eiterungen des Auges, Luxation der Linse.

Auch Delord[3]), ein Schüler Trucs, glaubt, daß die Niederdrückung des Stares nicht ganz in die Reihe der historischen Operationen verwiesen zu werden verdient. In gewissen Fällen könne sie befriedigende Erfolge geben. Die Reklination durch die Lederhaut sollte das gewöhnliche Verfahren darstellen. Den schweren Zufällen nach der Operation (Infektion, Wiederaufsteigen, Verschiebung in die vordere Kammer, Nachstar, Glaukom und sympathische Ophthalmie) könne man öfters durch einen sekundären Eingriff beikommen; sie seien übrigens selten. Die Anzeigen wären folgende: 1. Bei Gefahr einer expulsiven Blutung, die besteht, wenn man das zweite Auge eines Menschen operiert, bei dem sich dieses verhängnisvolle Ereignis schon am 1. Auge eingestellt hatte. 2. Bei Gefahr von Infektion (chronische Eiterung der Adnexa oculi). 3. Bei ungelehrigen, hysterischen, epileptischen, delirierenden, allgemein paralytischen Kranken. 4. Zuweilen bei alten Hustern, Prostatikern oder bei Gefahr des Glaskörpervorfalles, wenn dieser entartet ist, oder dieses Ereignis bei einer früheren harmlosen Operation, z. B. Iridektomie, eingetreten ist. Gegenangezeigt ist die Reklination bei weichen oder halbweichen Staren, bei jungen Leuten, dann dort, wo der Versuch einer Reklination an einem Auge mißlungen ist und die Ursachen des Mißerfolges am anderen Auge nicht leicht zu beseitigen scheinen, sowie bei Augen, die von Glaukom bedroht sind.

Auch Holth[4]) bespricht in einer neueren Arbeit die Anzeigen der Reklination. Bei einer 69jährigen hämophilen Frau, die vor 2 Jahren nach Kataraktextraktion ihr

---

[1]) Vgl. Coccius (in Knapp, Reisenotizen, 1872); v. Arlt, Operationslehre, 1874; Bonnel, Des accidents inflammatoires consécutifs à l'opération de la cataracte. Thèse de Paris, 1875; v. Millingen, Sur la réhabilitation de la réclinaison dans l'opération de la cataracte. Gaz. méd. d'Orient., 1875, Nr. 5 und 6; Steffan, 15. u. 16. Jahresbericht der Augenheilanstalt in Frankfurt a. M., 1877 u. 1878; Andrew, Dislocation of the lens, with remarks on the old operation of couching. Brit. med. Journ., 30. Dezember 1882; Rampoldi, E ancora indicata in qualche caso la depressione della cataratta? Annal. di oftalm., 1886, XV, pag. 423; Gayet, Rapport sur l'opération de la cataracte. Bericht des VII. internat. Ophthalm.-Kongresses zu Heidelberg, 1888, S. 108; Collins, On some exceptional cases of operation of cataract. Lancet, 1891, II, pag. 479; Willot, De la cataracte hémorrhagique. Thèse de Paris, 1891.

[2]) Truc, Deux cas d'abaissement de la cataracte. Congr. internat. d'ophtalm., 4. August 1900.

[3]) Delord, De l'abaissement de la cataracte. Thèse de Montpellier; ref. Annales d'oculistique, 1901, T. CXXVI, pag. 234.

[4]) Holth, Kan reclinatio cataractae ogsaa nutildags have sine indikationer? Norsk. Mag. f. Lägavidenskaber, 1901, S. 447. (Ref. in Nagels Jahresbericht f. 1901, S. 330.)

linkes Auge durch profuse Blutung verloren hatte, operierte Holth das andere Auge nach der alten Methode: Reklination per Skleronyxin. Durch Mitteilungen von dem ältesten norwegischen Augenarzt Keyser wußte Holth, daß das schlechte Resultat bei der Reklination in früheren Zeiten nicht von Panophthalmitis oder Iridozyklitis, sondern von Glaukom herrührte. Da man indessen nunmehr über Miotika und druckvermindernde Operationen verfügt, deren unsere Vorfahren entbehren mußten, glaubte Holth die erwähnte Methode versuchen zu können, obgleich er das beste Mittel gegen ein eventuelles Glaukom, nämlich die Iridektomie, am liebsten vermeiden wollte, und zwar auf Grund der Hämophilie der Patientin. Nach der Reklination bekam Patientin Glaukom und nach mehreren Versuchen mit Sklerotomien und Punktion der vorderen Kammer mußte schließlich die Iridektomie vorgenommen werden, worauf die glaukomatösen Symptome schwanden. Acht Monate nach der Operation war das Gesichtsfeld für Weiß und Farben von normaler Ausdehnung. S mit $+14 = {}^{6}/_{18}$.

Als Indikationen für die Operation nennt Holth außer den geschilderten analogen Fällen auch Fälle von Nachstar, in denen die Kapsel sich nicht durchschneiden läßt, sowie Katarakt bei unruhigen Geisteskranken und bei einzelnen Fällen von Trachom.

Power[1]), der zuerst mit Stich die hintere Kapsel eröffnet [was übrigens schon von Pourfour du Petit u. a. („Depression a la Boutonnière", S. Himly, a. a. O. S. 297) empfohlen worden war], dann die Linse versenkt, betrachtet als Anzeigen: sehr alte, geistesschwache, taube Kranke, solche mit Bronchitis, Hämophilie oder Epilepsie, solche mit Linsenschlottern bei Glaskörperverflüssigung.

Roure[2]) hat zweimal rekliniert. In einem Falle war die Linse bei einem 25jährigen zu hart gewesen, um diszindiert werden zu können.

Ebenso glaubt Bourgeois[3]), daß die Depression des Stars nicht ganz verlassen werden sollte. Er betrachtet als Anzeigen: Furcht vor expulsiver Blutung, drohende Infektion, Ungefügigkeit des Kranken (Demenz, Alkoholismus), chronische Bronchitis, drohenden Glaskörperverlust (Irisschlottern, Subluxation der Linse). 8—14 Tage vor der Depression ist die Iridektomie auszuführen, um vor Drucksteigerung nach der Depression zu schützen. Dreimal hat Bourgeois so mit bleibendem Erfolg operiert.

[Albertotti[4]) hat ein hakenförmiges Instrumentchen angegeben, das durch eine Hornhautwunde in die Vorderkammer und hinter die Iris geführt wird und die Reklination wesentlich erleichtert. Basso[5]) findet dies Vorgehen für zu schwierig und reißt daher mit einem kleinen Instrumentchen die Zonula ein, bevor er die Verlagerung der Linse vornimmt; aber er beobachtete, wie de Vries[6]), ernste Folgen (Sekundärglaukom, perforierende Hornhautgeschwüre, subchorioidale Blutung).]

In den meisten der von den genannten Operateuren angegebenen Fällen ist wohl die subkonjunktivale Extraktion vorzuziehen. Es bleibt dann eigentlich nur die expulsive Blutung als Anzeige übrig, wo die Reklination auch von vielen Augenärzten, die sich in der französischen ophthalmologischen Gesellschaft an der Diskussion über Bourgeois' Vortrag beteiligten, als zulässig erklärt wurde, und die Reklination geschrumpfter Stare (Cat. arido-siliquata) bei ganz kleinen Kindern (v. Arlt).

---

[1]) Power, A plea for the occasional performance of depression for the cure of cataract. Ophthalm. Rev., 1901, pag. 601; Amer. Journ. of Ophthalm., 1901, pag. 229.

[2]) Roure, Deux cas d'abaissement de la cataracte. Rév. générale d'ophtalm., 1901, Nr. 2.

[3]) Bourgeois, Die Depression des Stares. Franz. ophthalm. Gesellsch., 1902.

[4]) Albertotti, Intorus all'abassamento della cataratta. Annal. di ottalm., 1903, XXXII, pag. 85.

[5]) Basso, L'abassamento della cataratte e le sue conseguenze (un metodo per eseguirlo). La clinica oculistica, Gennajo 1904. (Ref. Jahresber. f. Ophthalm. 1904, S. 379.)

[6]) De Vries, Ref. Jahresber. f. Ophthalm., 1904, S. 380.

[Zuletzt hat Holmes Spicer[1]) und Axenfeld[2]) als Methode der Wahl für diese Fälle die Dislokation der Katarakt empfohlen; Axenfeld hat vier Fälle mit Reklination per Skleronyxin in der Weise operiert, daß er nach vorausgeschickter Iridektomie die Nadel im Skleralband einführte. In Fig. 39 ist die Art seines Vorgehens gezeigt. In der Diskussion sprach sich Sattler gegen, Kuhnt für die Reklination in Ausnahmsfällen aus, wobei letzterer, wie Basso, vor der Linsenverschiebung oben die Zonula ausgiebig zu zerreißen rät.]

Aber gerade bei expulsiven Blutungen ist leider die vorläufige Iridektomie bedenklich. Auch nach ihr kommen doch expulsive Blutungen vor.[3])

Die Gefahr, daß das Auge durch Glaukom zugrunde geht, ist ohne vor oder nach der Depression verrichtete Schutzoperationen gegen Glaukom gewiß sehr groß. Man vergleiche nur die Depressionsstatistiken (50% Verlust wie Panas[4]) und Mendel[5]) erwähnen) und die Angaben von Wicherkiewicz[6]) und Mader[7]) über von ihnen

---

[1]) Holmes Spicer, Ophthalm. Review, August 1906.

[2]) Axenfeld, Sklerokornealer Starstich (Skleronyxis anterior) nach vorausgeschickter Iridektomie. Ber. d. 34. Versamml. d. ophthalm. Gesellsch., Heidelberg 1907, S. 116.

[3]) Pflüger erwähnte in der Diskussion über Bourgeois' Vortrag einen Fall, wo nach einer präliminären Iridektomie eine expulsive Blutung eintrat. Er ist daher für die Depression ohne eine solche.

[4]) Panas, Diskussion zu Trucs Vortrag am internat. Ophthalm.-Kongreß 1900, 4. August.

[5]) Mendel, Über Staroperationen bei Hochbetagten. Berliner klin. Wochenschr., 1901, Nr. 32 u. Zentralbl. f. prakt. Augenheilk., 1901, S. 232. Die Arbeit enthält eine Zusammenstellung der Fälle von Starextraktionen bei Hochbetagten. d. h. bei Starkranken über 80 Jahre. Es wurden von 1869—1901 im ganzen 36 solche Extraktionen gemacht. Ein Fall ging nach Umklappung des Hornhautlappens durch Eiterung verloren, in einem anderen Falle trat Tod durch Bronchopneumonie ein. Unter den 36 Operationen waren 34 Erfolge, also 94·4%. Vergleicht man damit die Reklinationsstatistiken, so ergibt sich bei ihnen ein Gesamtverlust von 50%. Dies ist den Bestrebungen von Panas, Truc und Valude entgegengezuhalten, die die Reklination bei einzelnen Hochbetagten als Ausnahmsverfahren gelten lassen.

[6]) Wicherkiewicz, Diskussion zu Trucs Vortrag am internat. Ophthalm.-Kongreß 4. August 1900.

[7]) Mader, Weitere Beiträge zur Kenntnis der Endresultate nach Reklination. Wiener klin. Wochenschr., 1901, Nr. 50. Das Endresultat der Reklination in den 39 von Mader beobachteten und mitgeteilten Fällen muß als außerordentlich ungünstig bezeichnet werden. Die meisten waren erblindet oder fast erblindet und bei jenen, die noch ein nennenswertes Sehvermögen hatten, bestanden Zustände, die eine ungünstige Prognose für den weiteren Verlauf stellen ließen. Von den 39 Fällen endeten bis zum Zeitpunkte der Beobachtung 15 (40%) mit Amaurose; nur in 9 Fällen (23%) war mit Korrektion noch ein Visus zu erzielen, der wenigstens Fingerzählen betrug. Irgend eine Gesetzmäßigkeit oder ein Zusammenhang zwischen dem Alter der Operierten und dem Ausgange der Operation ließ sich nicht herausfinden. Alle Operationen waren von demselben Kurpfuscher ausgeführt worden. Nur in einem kleinen Teile dürfte die Ursache für den Untergang des Auges in einer Infektion zu suchen sein. So einförmig das Endresultat der Reklination zu sein pflegt, so ist es bemerkenswert, daß in einzelnen Fällen der Druck erhöht, in anderen vermindert ist. — Schließlich erwähnt Mader, daß bei den beschriebenen Fällen 8, 9 und 10 auf dem nicht reklinierten Auge die Operation einer reifen Katarakt auf der Abteilung des Serajewoer Spitales vorgenommen worden sei. „In keinem dieser Fälle stellten sich Erscheinungen ein, welche als sympathische Ophthalmie hätten gedeutet werden können. Die Gefahr einer solchen erscheint demnach, wenn auch nicht ausgeschlossen (wie Fall 10 der Tabelle beweist), aber doch so gering, daß die Kataraktextraktion nicht kontraindiziert ist. Allerdings wäre dem Patienten, falls auf dem Auge, an welchem die Reklination ausgeführt wurde, Amaurose besteht, dringend die Enukleation derselben anzuraten." — Hier erscheint unverständlich, wie Mader schreiben konnte, in keinem dieser Fälle hätten sich Erscheinungen eingestellt, die als sympathische Ophthalmie gedeutet werden konnten. da in dem von ihm selbst erwähnten Fall 10 am linken Auge 29 Tage nach der Extraktion des reifen Stars eine sympathische Ophthalmie auftrat, an der es zugrunde ging.

beobachtete Reklinationsfälle. Hirschberg hat allerdings ziemlich viel Fälle gesehen, die mit gutem Erfolge operiert waren. Sehr häufig sei die vollständige Resorption der Linse, wenn die Leute zwischen 40 und 50 Jahren alt waren. Erst im späteren Alter kämen schwere Komplikationen.

[Auch Elliots[1]) Beobachtungen an Augen, an denen von eingeborenen Starstechern die Katarakt durch Reklination operiert worden waren, lassen es gerechtfertigt erscheinen, diese Operation ganz zu verwerfen. Unter 125 Fällen fand er S = 0 in 86 Fällen, Handbewegungen in 18, Finger bis 2 *m* in 10 Fällen, S = $^1/_{10}$ bis $^1/_{50}$ in 11, endlich S = $^1/_4$ bis $^1/_{10}$ in 16 Fällen.]

Ob die vorläufige Iridektomie unbedingt vor Glaukom nach Depression schützt, ist nicht erwiesen. Die drei Fälle von Bourgeois können das wohl noch nicht.

[Da die Methode aber neuerdings geübt wird, halte ich es für nötig, die Technik des besten einschlägigen Verfahrens nach Jüngken (a. a. O.) wiederzugeben; ich habe das Verfahren zwar in meinen ersten ophthalmologischen Lehrjahren von Blodig (Graz) noch öfters ausführen sehen und auch am Kadaver üben müssen, halte es aber doch für besser, mangels eigener Erfahrung in der Ausführung der Operation am Lebenden einem Altmeister das Wort zu überlassen.

Ausführung der Reklination des Stars durch Keratonyxis.

Die Pupille wird mit Atropin erweitert; wurde präparatorische Iridektomie gemacht, so ist künstliche Erweiterung der Pupille überflüssig. Eine krumme Depressionsnadel wird

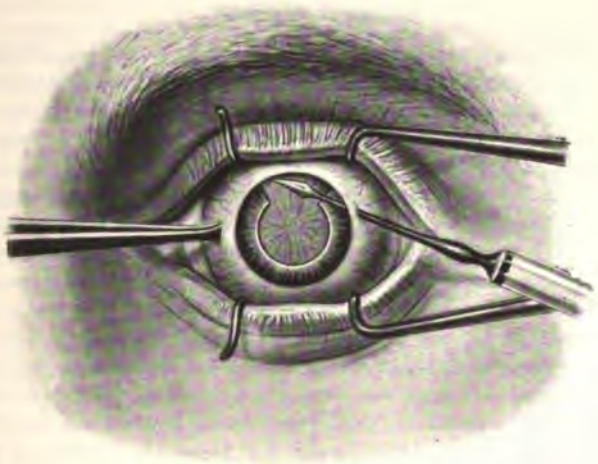

Fig. 39.
Reklination des Stares (nach Axenfeld).

2 *mm* unterhalb der Hornhautmitte durch die Kornea senkrecht durchgestochen, unter

[1]) Elliot, 125 Fälle von Dislokation der Linse nach hinten infolge Operation durch eingeborene indische „Couchers". The Ophthalmoskope, 1907, Nr. 4 (Ref. Ophthalm. Klinik, 1907, Nr. 24). (Die im Ref. angegebenen Zahlen stimmen nicht mit der Zahl der beobachteten Fälle!)

die Iris, die konkave Fläche nach vorne, die konvexe der Linse zugekehrt, bis zum oberen Linsenrand vorgeführt; durch wiederholten Druck mit der Nadel wird die Linse vorerst gelockert, dann durch Heben des Heftes gegen die Stirne in den Grund des Auges versenkt und daselbst einige Zeit festgehalten, um ein Wiederaufsteigen zu verhindern. Die Nadel wird zuletzt in gleicher Richtung, wie sie eingeführt wurde, aus dem Auge entfernt. Der Vorschlag Axenfelds[1]) (a. a. O.) (Fig. 39), die Nadel durch das Skleralband einzuführen, ist jedenfalls beachtenswert, obwohl die Technik der Reklination zweifellos erschwert ist.

Wenn ich auch, wie schon angeführt, den Standpunkt Czermaks in der Frage der Dislokation des Stares vollkommen für senile Katarakte teile, so halte ich doch den Vorschlag Kuhnts[2]) für sehr beachtenswert, geschrumpfte, rudimentäre Kapsellinsenstare bei Kindern unter Umständen per skleronyxin zu reklinieren.

Kuhnt geht folgendermaßen vor. Zuerst wird bei maximaler Mydriase eine Sichelnadel im Skleralbande unten eingestochen, vorgeschoben und die Zonula in der Ausdehnung des oberen Linsendrittels durchschnitten. Hierauf wird mit einer gebogenen Nadel — Einstich durch die Sklera 3—4 *mm* vom Hornhautrande lateral — die Versenkung des Stars in den Glaskörper ausgeführt.

Aber auch dieses zweifellos gegenüber dem ursprünglichen v. Arltschen verbesserte Verfahren ist wohl für Ausnahmsfälle zu reservieren, in denen eine derartig feste Verwachsung der geschrumpften Katarakte mit dem Ziliarkörper vorauszusetzen ist — so nach perforierenden Verletzungen der Korneoskleralgrenze —, daß die Extraktion nicht tunlich und infolge besonderer Derbheit des membranösen Stars seine Durchschneidung unmöglich ist.]

Extraktion des Stars.

Es ist, wie Magnus nachgewiesen hat, ganz irrig zu glauben, daß die Alten eine Extractio cataractae in unserem Sinne gekannt hätten, wie Anagnostakis und andere annahmen. Dieser Irrtum beruht darauf, daß man kurzweg den Begriff der Suffusio, des ὑπόχυμα, mit dem unserer modernen Katarakt zusammengeworfen hat, was ganz unzulässig ist. Enthält auch der Begriff der Suffusio einen großen Teil dessen, was wir jetzt Star nennen, so enthält er doch auch ganz anderes, nämlich außer Exsudatmembranen in der Pupille auch den unseres Hypopyons und aller klumpigen Exsudatmassen in der vorderen Kammer. Die von Antyllus und Galen erwähnte Operation des Stars durch Eröffnung der vorderen Kammer bezieht sich nur auf flüssige Hypochymata, d. h. eben auf Hypopyon. Da man den Abfluß des Kammerwassers für etwas höchst Gefährliches hielt, so handelte es sich bei der Punctio corneae, bei der Extraktio, dann auch bei der Suktion nur um Entfernung flüssiger trüber Massen aus der Kammer und dem Pupillarraum, nie um das, was wir jetzt eine Extraktion nennen, nämlich die bewußte Entfernung der trüben Linsenmasse aus dem Auge. An die Entfernung eines harten Hypochymas aus der Kammer dachte schon wegen der Angst vor Entleerung des Kammerwassers niemand. Es ist ja freilich bei diesen Eingriffen gewiß vorgekommen, daß nach Verletzungen auch in die Kammer getretene aufgequollene Linsenmassen mit entfernt wurden.

Was also die Alten kannten und nach der Erzählung Aelians als Erfindung der Ziegen betrachteten, war nichts als die Hypopyonpunktion, und wenn diese Operation auch Extraktion des Stars genannt ward, so war sie doch etwas von unserer modernen

---

[1]) Die Abbildung ist entnommen der Publikation Axenfelds, a. a. O.

[2]) H. Kuhnt, Über Nachstaroperationen. Zeitschr. f. Augenheilk., 1898, II, S. 175 und 176. — Derselbe, Über die Zonulotomie. Ebenda, 1908, XIX, S. 22.

Starextraktion gänzlich Verschiedenes; sie darf durchaus nicht als eine Vorstufe unserer heutigen Starextraktion betrachtet werden (Magnus).

Weder die Araber, noch das ganze Mittelalter sind über diese Begriffe der Alten über Star und Starextraktion hinausgekommen: die sogenannte Extraktion bezog sich nur auf „flüssige Stare", d. h. Hypopyen, und war nichts anderes als die Hypopyonpunktion.

Erst nachdem, hingeleitet durch im 17. Jahrhundert angestellte Beobachtungen, Brisseau[1]) (1705 u. 1709) und Maitre Jean[2]) (1707) im Beginne des 18. Jahrhunderts die alte, irrige Starlehre zertrümmert hatten und die Erkenntnis von der wahren Natur des Stars durchgedrungen war, war die Zeit für die Erfindung der anderen Linsenoperationen gekommen, nämlich der Extraktion und der Diszission.

Die unsterbliche Erfindung Daviels, die Extraktion, ist nicht ohne Vorläufer gewesen.

Die ersten, die auf den Gedanken kamen, den Star in seiner Gänze aus dem Auge herauszuziehen, waren Freytag[3]) und Blancard[4]).

Bei Freytag handelte es sich bei den Starausziehungen, die er in den Jahren 1692—1698 vornahm, stets um wieder aufgestiegene dislozierte Stare. Freytag ging mit einer Nadel, die ein Häklein hatte, ins Auge, suchte den Star zu fassen und aus dem Auge heraus zu befördern. Die Öffnung in der Bulbuskapsel war sehr klein. Es ist nicht bekannt, in welcher Gegend des Augapfels die Öffnung angelegt wurde.

Blancard hat nur den Vorschlag gemacht, den Star aus dem Auge herauszuziehen, selbst ausgeführt hat er die Operation nie und es gebührt ihm in der Geschichte der Staroperation, wie Magnus mit Recht hervorhebt, nicht jene Stellung, die ihm v. Jäger einräumte.[5])

Das Verdienst, durch einen ausgiebigen Hornhautschnitt die Linse wirklich extrahiert zu haben, kommt St. Yves[6]) zu. Er extrahierte 1707 zwei in die vordere Kammer luxierte Stare im Beisein von Méry. Ebenso extrahierte Petit 1708 eine in die vordere Kammer vorgefallene, früher deprimierte Linse, deren Entfernung Méry für nötig erklärt hatte.[7])

In den ersten vier Dezennien des 18. Jahrhunderts wurden auf diese Weise in die vordere Kammer luxierte Linsen (Stare) extrahiert und es wurde dieses Operationsverfahren nur für solche Fälle als gültig betrachtet. Méry, der den Operationen St. Yves' und Petits beiwohnte, entwickelte 1708 in seinem Berichte in der Academie royale des sciences als erster den Gedanken, durch Hornhautschnitte auch hinter der Pupille gelegene Stare zu entfernen.

St. Yves, Pourfour du Petit und Méry können daher als die Vorläufer Daviels betrachtet werden.

---

[1]) Brisseau, Traité de la cataracte et du glaucoma, Paris 1709.

[2]) Maitre Jean, Traité des maladies de l'oeil et des remèdes propres pour leur guérison. Troyes 1707.

[3]) H. Freytag, De cataracta. Diss. inaug. Argentorat., 1721, § XII, pag. 74 (Inauguraldissertation des Sohnes des Züricher Stadtarztes Freytag, der durch seine Extraktionen viel von sich reden machte.) v. Muralt, Schriften von der Wundartzney, Basel 1711.

[4]) Blancard, Neue Kunstkammer der Chirurgie. Aus dem Niederländischen. 1. Aufl., Hannover u. Hildesheim 1688; 4. Aufl., 1700; 5 Aufl., 1707. — Opera medica, theoretica practica et chirurgica. Lugd. Batav., 1701.

[5]) v. Jäger, Der Hohlschnitt. Eine neue Starextraktionsmethode. Wien 1873.

[6]) Memoiren der Akademie, 1707.

[7]) Memoiren der Akademie, 1708.

Indem Daviel[1]) die in der Kammer vorgetretenen Stücke eines Stars, den er zu deprimieren versucht hatte, dem Beispiel Petits folgend, wie er selbst sagt, dadurch aus dem Auge entfernte, daß er mit einem lanzenähnlichen Messer die Hornhaut durchstieß und den Schnitt dann mit krummen Scheren verbreiterte, faßte er den Gedanken, den Star überhaupt durch Eröffnung der Kammer zu entfernen, indem er ihn aus seinem Lager selbst mit einer Spatel herausholte, durch die Pupille in die offene Kammer brachte und dann aus dem Auge entfernte.

Zum ersten Male machte er 1745 diese Operation an einer Frau mit bestem Erfolge. Noch bei vier Kranken gelang ihm dieses Verfahren, wobei die Linse offenbar in der Kapsel entfernt wurde. Dann hatte er eine Anzahl weniger guter Erfolge, da, wie er selbst sagt, noch verschiedenes zur Vollkommenheit des Verfahrens fehlte, nämlich die Eröffnung der Kapsel und eine entsprechende Vergrößerung der Wunde.

Erst 1750 faßte er den Entschluß, alle Stare durch dieses Verfahren zu operieren.

Ob Daviel die Gedanken Mérys über die Extraktion bekannt waren, weiß ich nicht, doch ist es unwahrscheinlich, da sie überhaupt keine Beachtung gefunden hatten. Es würde das übrigens Daviels Verdienst nicht schmälern.

Daviel ließ seinem Gedanken eben die Tat folgen und so sehen wir in ihm den eigentlichen Erfinder und Schöpfer der Extraktionsmethode.

Mit dem sicheren Blick des Genies schuf er auch sofort das einfachste und idealste Verfahren dieser Methode, wenn auch die Ausführung dieses Verfahrens anfangs kompliziert war, indem er vier Instrumente zur Anlegung des Schnittes gebrauchte.

Betrachtet man Daviels Verfahren, so muß man sagen: einfacher, natürlicher kann die trübe Linse nicht aus dem Auge entfernt werden, als durch den von Daviel angegebenen Schnitt.[2])

Aber diese Operation war ihrer Zeit weit vorangeeilt. Sie hat, um auf die Höhe ihrer Leistungsfähigkeit gebracht zu werden, zwei Voraussetzungen, von denen man damals keine Ahnung hatte und die erst mehr als hundert Jahre später ihre segensreiche Wirkung in allen operativen Fächern entfalten sollten, die lokale Anästhesie und die Anti- und Aseptik.

Als Daviel am 13. April (zum zweiten Male am 16. November) 1752 der Académie Royale de Chirurgie seine berühmte Mitteilung über sein neues Verfahren, den grauen Star zu operieren, machte, da hatte er bereits über 200 Fälle operiert.

Er beschreibt seine Operation folgendermaßen:

Der Operateur zieht das untere Lid herab, stößt eine spitze, lanzenähnliche Nadel unten im Hornhautrande in die Kammer. Dann erweiterte er diesen Schnitt zunächst mit einer an der Spitze stumpfen, schmalen Lanzette (aiguille) nach beiden Seiten und schließlich, immer im Rande der Hornhaut bleibend, mit feinen gebogenen Scheren so weit, daß fast die Hälfte des Hornhautumfanges umschnitten erscheint (vgl. die nach Daviels Originalfiguren[3]) wiedergegebenen Fig. 40 bis 44). Hierauf wird der um-

---

[1]) Daviel, Sur une nouvelle methode de guérir la cataracte par l'extraction. Mémoires de l'academie royale de chir., 1753, T. II.

[2]) Man mißverstehe mich hier nicht. Ich weiß sehr wohl, daß man mit Beers Messer oder v. Graefes Messer den Schnitt bequemer anlegen kann — aber darauf kommt es hier gar nicht an. Mit dieser oder jener Technik angelegt, bleibt es doch Daviels peripherer Halbbogenschnitt, der die besten mechanischen Bedingungen zum Austritt der Linse gibt.

[3]) Memoires de l'Académie Royale de Chirurgie, 1769, T. II, Planche XX. (Dieser Band ist ein Wiederabdruck der Mémoiren vom Jahre 1753.) Vgl. v. Wecker, La section de Daviel. Arch. d'ophtalm., 1893, T. XIII, pag. 261.

schnittene Hornhautlappen mit dem schmalen Davielschen Löffel aufgehoben und die Kapsel der Linse mit einer spitzen Lanzettnadel eingeschnitten. Ist sie verdickt, dann soll sie kreisförmig umschnitten und ganz entfernt werden. Man schiebt dann den Löffel zwischen Iris und Linse, um diese zu lockern, und läßt den Hornhautlappen niederfallen. Die Entbindung der Linse erfolgt durch äußeren Druck mit dem Zeige- und Mittelfinger, die am unteren Lide aufgelegt werden.

Mit Ende des 18. und zu Beginn des 19. Jahrhunderts hatte nun die Extraktion trotz des hartnäckigen Kampfes, den die Anhänger der Depression, insbesondere Pott und Scarpa, gegen sie führten, bedeutend an Boden gewonnen; so waren in Frankreich Pellier de Quengsy und Wenzel, in England Wathen und Warner, in Deutsch-

Fig. 40.



Fig. 41.

Fig. 42.

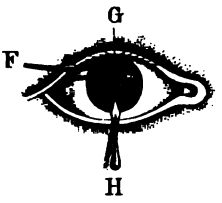

Fig. 43.

Fig. 44.

Darstellung des Extraktionsverfahrens Daviels.

Fig. 40. Einstich mit dem lanzenförmigen Instrument (Aiguille pointue).
Fig. 41. Erweiterung des Schnittes mit der stumpfen Aiguille.
Fig. 42. Vollendung des Schnittes mit der Schere.
Fig. 43. Eröffnung der Kapsel.
Fig. 44. Entbindung der Linse.

land Richter und Beer, denen insonderheit große Verdienste um die Ausbildung des Verfahrens zukommen, für ihre Verbreitung tätig.

Bald aber erlitt ihre weitere Verbreitung im Anfange des 19. Jahrhunderts eine Stockung. Man wandte sich zum Teil, besonders durch Scarpas Arbeiten veranlaßt und nachdem Buchhorn und Langenbeck die Keratonyxis ausgebildet hatten, wieder mehr der Depression zu und die Anzeigen zur Extraktion wurden recht eingeengt. Sogar in Frankreich traten Chirurgen, wie Dupuytren [1]), gegen die Extraktion auf.

Inzwischen wurde aber doch die Technik der Extraktion vervollkommnet, die künstliche Mydriasis, die Himly [2]) zuerst in ihrer Bedeutung für die Staroperation klarlegte, brachte einen bedeutenden Fortschritt für die Erleichterung des Staraustrittes.

[1]) Dupuytren, Klin. chirurg. Vorträge im Hotel Dieu zu Paris. Bearbeitet v. Beck und Leonhardi. Leipzig 1834.

[2]) Himly, Ophthalmologische Beobachtungen und Untersuchungen. Stück 1. Bremen 1801.

Die Mißerfolge der Operation durch Vereiterung des Hornhautlappens brachten die Operateure auf den Gedanken, daß es die Form und Lage des Schnittes sei, die diese Vereiterung verschulde, und so entstanden nun Abänderungen der Schnittform, nachdem schon vorher zahlreiche und sehr praktische Abänderungen in der Technik der Schnittführung und Kapseleröffnung usw. eingeführt worden waren.

Den Gebrauch der zur Vereinfachung des Verfahrens schon sehr bald angegebenen Messer, um mit einem Schnitte (durch Stich und Gegenstich) die Kammer zu eröffnen, verwarf Daviel, weil die Regelmäßigkeit des Schnittes darunter leide.

Als erster gab de la Faye [1]) ein Messer an, mit dem der Hornhautschnitt in einem Tempo angelegt werden konnte, um die vielen Instrumente, die Daviel dazu benützte, zu ersparen.

Wichtig ist das von Béranger [2]) angegebene Messer, weil es das offenbare Vorbild der später von Richter und Beer benützten Messer ist, die sich eines weit verbreiteten Gebrauches erfreuten. Man betrachte untenstehende Abbildung, Fig. 45, die ich v. Wecker [3]) entnehme, die eine Wiedergabe der Zeichnung Bérangers in den Mémoires de l'Académie ist. Die Ausführung des Schnittes ist genau die, wie sie später von Beer mit seinem Messer geübt ward.

Fig. 45.
Bérangers Messer.

„L'incision de la cornée se fait fort aisément avec le scalpel que je propose, car, il est terminé par une pointe fort aiguë et que son tranchant devient plus large à mesure qu'il s'en éloigne, le mouvement par lequel on pousse du petit au grand angle suffit pour faire la section demicirculaire, sans que l'opérateur soit obligé de le ramener en bas, comme il l'est dans l'usage des autres instruments."

„La légère convexité que je lui ai donnée sur celle de ses faces qui doit regarder la cornée sert aussi tout naturellement à diriger son tranchant vers la demicirconférence inférieure de cette partie. Il est vray qu'elle empêche qu'on ne puisse opérer sur le

---

[1]) De la Faye, Mémoire pour servir à perfectionner la nouvelle méthode de faire l'opération de la cataracte. Mém. de l'Acad., 1755, T. II, pag. 565.

[2]) Béranger, Description d'une nouvelle méthode de faire l'opération de la cataracte, par l'extraction du cristallin. A Couplai, près St. Jean-d'Angéli en Xaintonge, le 20 décembre 1757 (Académie royale de chir., Nr. 43). Diese Mitteilung ist ein Jahr nach der von Daviel veröffentlicht. Seine erste Mitteilung, die er 1755 machte, soll sich in nichts von dieser unterschieden haben. (Vgl. v. Wecker, Réminiscences historiques. Arch. d'ophtalm., 1893, XIII, pag. 218).

[3]) v. Wecker, Rémin. historiques concern. l'extraction de la cataracte. Arch. d'ophtalm. 1893, XIII, pag. 223.

deux avec le même instrument et qu'il en faut un pour chacun d'eux; mais, cette multiplicité n'en est pas une. Un avantage encore qu'a cet instrument, c'est qu'étant un peu plus large que le demidiamètre de la cornée il occupe les progrès de l'incision qu'il remplit à mesure qu'elle se fait.

L'humeur aqueuse ne peut donc s'écouler que peu à peu et fort lentement. L'uvée, maintenue dans sa position naturelle ne se présente pas sous son tranchant..."

Man sieht, Béranger rühmt jene Vorzüge an seinem Messer, die man später auch an dem von Richter und Beer hervorzuheben pflegte.

Was die Form der Messer anlangt, die bald nach Daviel üblich wurden, so war sie ungemein wechselnd und verschiedenartig. Fast jeder Operateur hielt es für ein dringendes Erfordernis, ein neues Starmesser zu erfinden. Lachmann konnte im Jahre 1821 bereits 69 verschiedene Starmesserformen abbilden.

Nur beiläufig erwähne ich hier Guérins Augenschnepper (solche Instrumente wurden auch von Dumont, Assalini, van Wy konstruiert), mit dem ohne Geschicklichkeit des Operateurs, bloß durch Federkraft der Hornhautschnitt vollendet ward.

Daneben war nun auch das Verfahren der linearen Extraktion, d. h. der Extraktion mit der Lanze, also mit kleinem Schnitte für gewisse Starformen ausgebildet worden.

Die sogenannte einfache Linearextraktion ist freilich erst durch A. v. Graefe[1]) zur allgemeinen Verwendung gebracht worden. Ihre ersten Anfänge lassen sich aber nach v. Graefe[2]) bis in den Beginn des 18. Jahrhunderts, also in die Zeit, wo die moderne Staroperation überhaupt entstand, zurückverfolgen, indem St. Yves 1707 und Pourfour du Petit 1708 in die vordere Kammer gefallene Linsen durch einen linearen Schnitt entfernten.[3])

Pallucci[4]) war der erste, der zur Entfernung häutiger Stare hinter der Pupille (die aufgestiegene Linsenkapsel) die Hornhaut mit einem Linearschnitt öffnete.

Santerelli[5]) bediente sich bei seinem 1795 beschriebenen Verfahren einer Hohllanze, mit der er einen Schnitt am oberen Hornhautrande anlegte. Er scheint es für alle Starformen verwendet zu haben.

Gibson[6]) entfernte 1811 sowohl Kapselstare als weiche Stare, die er einige Wochen vorher zerstückelte, durch eine lineare Hornhautwunde, ohne jedoch eine scharfe Abgrenzung des Verfahrens durch genaue Anzeigen zu geben. F. Jäger[7]) übte 1813 als sogenannte partielle Extraktion, für die später er und sein Sohn den Namen „lineare Extraktion" bevorzugten, die Extraktion mit linearem Schnitte bei geschrumpften Staren und bei Staren normalen Umfangs, wenn sie entsprechende Formänderungen eingehen konnten. Als eigentlicher Vorläufer v. Graefes ist jedoch Travers[8]) zu betrachten, der die Gefahren der Lappenextraktion dadurch vermeiden wollte, daß er die Linse

---

[1]) v. Graefe, Über die lineare Extraction des Linsenstars nebst Bemerkungen usw. Arch. f. Ophthalm., 1854, I,2, S. 219.

[2]) v. Graefe, Über modifizierte Linearextraktion. Arch. f. Ophthalm., 1865, XI, 3. S. 80.

[3]) St. Yves, Nouveau traité des maladies des yeux. Paris 1722, chap. XXI, pag. 302.

[4]) Pallucci, Histoire de l'opération de la cataracte faite à six soldats invalides. Paris. 1750; und Beschreibung eines neuen Instrumentes den Star niederzudrücken. Leipzig 1752, S. 24.

[5]) Santerelli, Ricerche per facilitare il cateterismo e l'estrazione della cateratta. Vienna 1795; und Delle cateratte. Farli 1810.

[6]) Gibson, Pratical observ. on the formation of an artific. pupil etc. London 1811.

[7]) E. Jäger, Der Hohlschnitt. Wien 1873.

[8]) Travers, Further observations on the cataract. Medico-chir. transactions, V. London 1834.

zunächst mit einer Reklinationsnadel in die vordere Kammer luxierte und dann durch einen kleinen, „linearen" Hornhautschnitt entfernte. Er gab aber später den vorläufigen Nadelakt auf, eröffnete mit der Starmesserspitze gleich nach dem Eindringen in die Kammer die Linsenkapsel und ließ die weiche Linsenmasse durch leichten Druck nach außen treten oder entfernte festere Starmassen mit der Curette. Harte Stare schloß er von dem Verfahren aus. Er bediente sich eines größeren Schnittes als Gibson.

Nachdem v. Graefe dann die einfache Linearextraktion (als Lanzenextraktion) in ihrer Technik fest begründet und ihre Anzeigen sichergestellt hatte, begann sich jedoch alsbald das Bestreben geltend zu machen, sie auch auf festere Starformen auszudehnen. Schon Desmarres [1]) erklärte sie auch bei härteren Kernen für zulässig.

v. Graefe selbst hatte diesen Bestrebungen durch Verlegung des Schnittes an die Hornhautgrenze und durch Verbindung des Verfahrens mit der Iridektomie nachzukommen gesucht. So hatte er aus der kunstgerechten Verbindung der Iridektomie mit der Linearextraktion [2]) ein eigenes Verfahren der Staroperation gemacht. Er sah in diesem eine Ausdehnung der Linearextraktion auf kernhaltige Stare mit reichlicher und weicher Rinde.

Mit Waldaus Versuchen, durch Benützung eines von ihm erfundenen Löffels das Verfahren auf alle Starformen auszudehnen, konnte er sich aber nicht einverstanden erklären.

Da kamen 1864 Critchett [3]) und Bowman [4]) mit ihren Versuchen, deren Operationsweise sich durch einen größeren Schnitt und ein vorteilhafteres Faßinstrument von der früheren unterschied. Allein diese Schnitte sind eigentlich keine Linearschnitte mehr, obgleich die Lappenhöhe gering ist und die Schnitte nur spaltförmig klaffen. Sie erfordern auch einen Löffel zur Extraktion des Stars.

v. Graefe, der das Verfahren Critchetts und Bowmans nicht nur durch eigene Beobachtung studiert, sondern eine Zeitlang selbst geübt hatte, verließ es wieder zugunsten eines .Verfahrens, das er auf Grund seiner Studien über den Linearschnitt erdacht hatte und von dem er sich vollkommenere Ergebnisse versprechen konnte.

Er faßte als Linearschnitt zunächst einen solchen auf, dessen Wundränder, sich selbst überlassen, in die relativ innigste Verbindung miteinander treten. Diese Bedingung sei erfüllt, wenn der Wundkanal in die Ebene eines größten Kreises fällt, wenn mithin die Schnittrichtung mit dem größten Kreise zusammenfällt, der beide Wundwinkel verbindet (absoluter Steilschnitt).

Um nun einen solchen Schnitt zu erreichen, mußten die bloßen Punktionsinstrumente aufgegeben werden, weil mit ihnen das Anlegen dieses Schnittes in der Peripherie der Hornhaut bei entsprechender Länge einfach unmöglich ist, wenn auch durch Verlegung des Schnittes in den Lederhautbord eine möglichst geringe Bogenhöhe erreicht worden war. Es erschien v. Graefe die Aufgabe durch die Lanzenschnitte unvollkommen gelöst und deshalb ersetzte er den bloßen Punktionsschnitt durch einen Kontrapunktionsschnitt mit dem hierzu erdachten, ganz schmalen Messer, das, wie der Ausstich gemacht ist, sofort steil zur Hornhautfläche und fast genau in die Ebene des die Wundwinkel verbindenden größten Kreises gelegt werden kann.

---

[1]) Desmarres, Clinique européenne., 1859, Nr. 8.

[2]) v. Graefe, Über zwei Modifikationen der Staroperation. Arch. f. Ophthalm., 1869, V. 1, S. 151.

[3]) Critchett, On the removal of cataract by the scoop method, or the method by traction. Ophthalm. Hosp. Rep., 1865, IV, part. 4, pag. 315.

[4]) Bowman, On extraction of cataract by a traction instrument etc. Ophthalm. Hosp. Rep., 1865, IV, part. 4. pag. 332.

v. Graefe ging mit dem Schnitt an die äußerste anatomisch zulässige Grenze in der Lederhaut, weil es nur dadurch möglich war, der Wunde eine zur anstandslosen Entbindung des Stars genügende Länge und dabei eine so geringe Bogenhöhe zu geben, daß ihr die praktisch wichtigste Eigenschaft einer linearen Wunde von sehr kleinem Klaffungsvermögen zugeschrieben werden darf (v. Stellwag).

Trotzdem waren bei der Entbindung von zwei Dritteilen aller gewöhnlichen Altersstare Zugwerkzeuge notwendig, Löffel allerdings nur bei Morgagnischen Staren; sonst reicht man mit bloßen Haken aus.

Mit diesem Schnitte verband v. Graefe nun die Iridektomie, einesteils weil er in ihr ein prophylaktisches Mittel gegen die Entzündungen der Iris nach der Extraktion sah, andernteils weil ihn dazu die so sehr periphere Lage des Schnittes geradeso nötigte wie Jacobson sein peripherer skleraler Lappenschnitt, den dieser kurz vor v. Graefes Verfahren veröffentlicht hatte.

Diese modifizierte Linearextraktion, die als Konkurrenzoperation der alten Lappenextraktion auftrat, hat die größte Umwälzung in der Extraktion der kernhaltigen Stare gebracht. Sie unterschied sich wesentlich von der Lappenextraktion durch die lineare Schnittführung, durch die Lage des Schnittes in der Sklera und die methodische Hinzufügung der Irisausschneidung. Auch sie hat, wie wir gesehen haben, in ihren einzelnen Teilen ihre Vorläufer, so in der Lanzenextraktion, was die relative Kürze des Schnittes anlangt (was die Linearität des Schnittes anlangt, nur dem Namen nach, denn v. Graefes Schnitt ist ein Steilschnitt, der Lanzenschnitt aber ein Flachschnitt, kein wirklicher Linearschnitt); so in Jacobsons Skleralextraktion, was die sklerale Lage des Schnittes und die methodische Verbindung mit der Iridektomie anlangt.

Aber eben in der Steilheit des Schnittes und der Vereinigung mit den anderen Qualitäten bildet sie eine durchaus ursprüngliche Idee v. Graefes, die, wie gesagt, den größten Wandel in der ganzen Entwicklung der Staroperations-Methode hervorgerufen hat, indem die Erfolge weitaus sicherer und die Vereiterung der Hornhaut in hohem Maße seltener wurden.

v. Graefe gibt die Ausführung seines Schnittes mit dem von ihm hierzu ersonnenen Schmalmesser zuerst folgendermaßen an[1]):

Das schmale Messer wird mit der Schneide nach oben, der Fläche nach vorn an einem Punkte eingestoßen, der sich $^1/_2$‴ (etwas mehr als 1 *mm*) weit von der Hornhautgrenze und $^2/_3$‴ (= 1·46 *mm*) unter der an den Hornhautscheitel gelegten Tangente befindet. Um die Dimensionen der inneren Wunde zu vergrößern, ziele man anfänglich mit der Spitze nicht nach dem symmetrisch zum Einstichspunkte an der anderen Seite der Hornhaut liegenden Ausstichspunkte, sondern gegen die Mitte der Pupille, und erst wenn die Spitze stark 3‴ in dem sichtbaren Kammerraume zurückgelegt hat, senke man den Griff und schiebe die Klinge gegen den Ausstichspunkt. Nach dem Ausstich gibt man dem Messer sofort eine steile Richtung nach vorn, fast in der Art, daß der Rücken nach dem Zentrum der idealen Hornhautkugel gewendet ist, und setze den Schnitt in dieser Ebene, zunächst durch eine dreist vorstoßende, dann, wenn die Messerlänge erschöpft ist, durch eine zurückziehende Bewegung fort. Bei dieser wird in der Regel der Skleralbord völlig durchschnitten, widrigenfalls die sägende Bewegung in geringerer Exkursion noch einmal zu wiederholen ist. Sowie die letzte Brücke des Skleralbordes durchtrennt ist, befindet sich das Messer frei beweglich unter der abgelösten Konjunktiva, die, um nicht einen allzulangen Lappen zu geben — dieser erhält gewöhnlich $1^1/_2$

[1]) v. Graefe, Über modifizierte Linearextraktion. Arch. f. Ophthalm., 1865, XI, 3, S. 1.

bis 2‴ Höhe —, nunmehr durch eine Sägebewegung horizontal nach vorn oder selbst nach vorn und unten durchtrennt wird.

So erhielt die äußere Wunde eine Länge von $4^1/_2$ bis $4^3/_4$‴ (= 9·8 bis 10·35 *mm*). Die Lappenhöhe betrug bloß $^1/_6$ bis $^1/_4$ *mm*. Der Schnitt stand fast senkrecht auf der Skleralfläche (vgl. Fig. 46 *a*).

Schon bald aber änderte v. Graefe[1]) den Schnitt selbst etwas ab, indem er ihm eine etwas geringere Steilheit gab und die Wundwinkel tiefer legte. Der Schnitt erhielt so eine Lappenhöhe von $^1/_3$‴, verlief also etwas schräger. Auch die Wundgröße wurde für ganz harte und zugleich dicke Stare auf 5‴ (= 10·87 *mm*) erweitert. Dieser äußeren Wundlänge entsprach eine innere von $4^1/_2$‴ (= 9·8 *mm*). (Vgl. Fig. 46 *b*.)

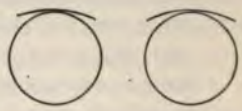

1865. 1867.

Fig. 46.
v. Graefes Schnitt.

Damit stellte sich der Schnitt als ein 10·87 *mm* langer Steilschnitt dar, der ungefähr 20° gegen die Ebene eines größten Hornhautkreises geneigt ist und eine Wunde bedingt, deren Fläche sklerokorneal ist, während die äußere Öffnung ganz im vorderen Lederhautsaume liegt und einen Bogen beschreibt, dessen Höhe etwa 6 bis 7% der Länge beträgt (v. Stellwag).

Mit dem Aufkommen der modifizierten Linearextraktion v. Graefes verdrängte auch dessen Messer die anderen Messerformen fast ganz und so ist es bis heute geblieben. Nur wenige Operateure haben sich mit der Wiederkehr zum Lappenschnitt wieder den dreieckigen Messern zugewandt (so z. B. Schweigger). Man hat v. Graefes Messer unverändert beibehalten oder es bloß schmäler (v. Wecker) oder breiter gemacht.

Nicht berechtigt scheint mir v. Weckers Ausspruch, daß v. Graefe bloß Tenons Messer, nachdem er es gerade gemacht, als sein eigenes in den allgemeinen Gebrauch gebracht habe.[2])

---

[1]) v. Graefe, Nachträgliche Bemerkungen über die modifizierte Linearextraktion. Arch. f. Ophthalm., 1866, XII, 1, S. 161, 171, 179. — Derselbe, Notiz über die Linsenentbindung etc. Arch. f. Ophthalm., 1867, XIII, 2, S. 559. — Derselbe, Weitere Zusätze über das Verfahren des peripheren Linearschnittes. Arch. f. Ophthalm., 1868, XIV, 3, S. 106.

[2]) v. Wecker, Rém. hist., Arch. d'ophtalm., 1893, XIII, pag. 217. „C'est ce couteau (nämlich das de la Fayes) que Tenon reduisit cinquante ans après (1806) à une ligne et que de Graefe, un démi-siècle plus tard, après l'avoir rendu droit (!!) vulgarisait comme son couteau." Die einzige Ähnlichkeit zwischen dem der Fläche nach gebogenen Messer Tenons, das nichts anderes ist als ein verschmälertes Messer de la Fayes und dem v. Graefes, besteht darin, daß sie ungefähr gleich breit sind. Also ein Schmalmesser hat Tenon angegeben. Allein in der Form ist es gänzlich verschieden und die Nebeneinanderstellung der Zeichnung beider Messer, die v. Wecker vornimmt, beweist nur ihre große Verschiedenheit. v. Graefe gibt übrigens doch selbst an, daß er zunächst ein Modell von Waldau, das an seiner Klinik zum Abtragen von Irisvorfällen und Keratokelen gebräuchlich war, für seine Zwecke für passend erachtete. Er gab ihm bloß größere Länge und stärker konvexe Flächen. v. Graefe verfolgte mit der Konstruktion seines Messers einen ganz bestimmten Zweck, der einem neuen Operationsgedanken angepaßt war. Zu diesem Zwecke konnte er nur ein schmales Messer brauchen und so entstand sein schließliches Modell, das auch von dem ursprünglichen, nach dem Waldauschen modifizierten verschieden ist. „War mit der möglichst peripheren Anlage der Wunde die Lappenhöhe verringert gegenüber einem in der Hornhautkontinuität angelegten Schnitt, so schien mir doch für den bedeutenden Abstand der Wundwinkel, wie er zu einem befriedigenden Austritt härterer Linsen erfordert wird, die Aufgabe unvollkommen gelöst. Diese Betrachtung gab mir den Grund, den üblichen Einstichsschnitten (Punktionsschnitten) auch für dieses Verfahren einen Ausstichsschnitt (Kontrapunktionsschnitt), wie wir ihn bei der üblichen Lappen-

Die in Beziehung auf Wundeiterung und Panophthalmitis besseren Erfolge des Verfahrens v. Graefes bewirkten seine rasche Verbreitung und so sehen wir, daß schon wenige Jahre nach seinem Erscheinen die alte Lappenextraktion fast überall zugunsten des neuen Verfahrens verlassen wird.

Daneben bestand und besteht aber die „einfache Linearextraktion" als Lanzenextraktion weiter, eben für jene Starformen, für die sie ursprünglich von v. Graefe angegeben worden war.

1867 erschien Webers[1]) Arbeit über den Hohllanzenschnitt, mit dem er das schon von Santerelli geübte Verfahren wieder aufnahm und vervollkommnete.

Durch 15 Jahre herrschte nun der modifizierte Linearschnitt entschiedenst vor, indem sich die Mehrzahl der Operateure, auch außerhalb Deutschlands, seiner bediente.

Gewisse Unvollkommenheiten und Folgen der Operation veranlaßten die Operateure jedoch bald, nach Abänderungen zu suchen.

Die große Enge des Schnittes v. Graefes bereitete bei der Entbindung des Stars oft Schwierigkeiten und deshalb hatte sich ja v. Graefe selbst bald zu Änderungen an seinem Schnitte bequemen müssen, so daß er einen weniger steilen Wundkanal zugestand, wodurch es möglich ward, eine größere Wundlänge zu erzielen. Er konnte dies um so mehr, als A. Weber nachgewiesen hatte, daß der Schluß großer linearer Wunden genauer ausfällt, wenn der Kanal nicht völlig senkrecht zur Skleralfläche steht.

Aber trotzdem blieb der Übelstand, daß die Entbindung größerer Starkerne Schwierigkeiten bereitete, bestehen, weil der Schnitt für Kerne über 8 *mm* Durchmesser und 3 *mm* Dicke nicht mehr ausreichen kann.[2]) Auch blieb die Schwierigkeit der Ausführung des Schnittes, das leichte Entstehen von Glaskörpervorfall, von starker Blutung; endlich das häufige Vorkommen von Iriseinheilung, staphylomatösen und zystoiden Narben, von Iridokyklitis und Iridochorioiditis schleichender Natur mit Ausgang in Atrophie und dem Auftreten sympathischer Ophthalmie.

Ein Teil der Operateure hielt allerdings strenge an v. Graefes Schnitt fest; so vorallem Jacobson[3]), der die von Liebreich, Warlomont, später von Schweigger u. a. erhobenen Einwände entschiedenst zurückzuweisen suchte.

Andere wollten zwar die möglichste Linearität wahren, trachteten dies aber durch Benützung eines anderen Messers zu erreichen, so Ad. Weber[4]), der mit einer Hohl-

extraktion verrichten, zu substituieren, mit der wesentlichen Differenz jedoch, daß ein ganz schmales, kaum 1‴ breites Messer gebraucht wird, welches, sowie die feine Spitze zur Kontrapunktion gelangt ist, sofort steil zur Hornhautfläche und fast in die Ebene des die Wundwinkel verbindenden größten Kreises gelegt werden kann und welches durch eine einfache Sägebewegung (einmaliges Vorstoßen und Zurückziehen) in derselben Ebene einen fast genau linearen Schnitt ausführt." Von Tenons Messer wußte v. Graefe offenbar nichts, sonst hätte er ihn wie Waldau und Fröbelius erwähnt. Denn wer über neue Gedanken verfügt, ist nicht kleinlich in solchen Dingen. Es handelte sich ja bei ihm, wie gesagt, um die Herstellung einer seiner Gedanken über den Linearschnitt entsprechenden Konstruktion, nicht einfach um ein Anders-, z. B. Gerade- oder Schmälermachen eines vorgefundenen Modells, wie dies andere getan haben, um damit eventuell bequemer dasselbe zu verrichten, was sie bis dahin verrichtet haben.

[1]) Weber, Die normale Linsenentbindung der modifizierten Linearextraktion gewidmet. Arch. f. Ophthalm., 1867, XIII.

[2]) Vgl. v. Stellwag, a. a. O. S. 203.

[3]) Jacobson, Widerlegung der neuesten Angriffe gegen v. Graefes Linearextraktion. Arch. f. Ophthalm., 1872, XVIII, 1, S. 297—324. — Derselbe, Ein motiviertes Urteil über Daviels Lappenextraktion und v. Graefes Linearextraktion. Arch. f. Ophthalm., 1886, XXXII, 3, S. 73. — Derselbe, v. Graefes modifizierte Linearextraktion und der Lappenschnitt. Arch. f. Ophthalm., 1888, XXXIV, 2, S. 197.

[4]) Ad. Weber, Die normale Linsenentbindung der „modifizierten Linearextraktion" gewidmet. Arch. f. Ophthalm., 1867, XVI.

lanze, und E. v. Jäger[1]), der mit einem Hohlmesser streng lineare Schnitte auszuführen suchte; oder es wurde der Schnitt in die Hornhaut zurückverlegt, also seine periphere Lage, die man für einen wesentlichen Nachteil erklärte, da er zur Iridektomie zwang, ganz aufgegeben. Hier ist zu nennen Liebreich[2]), Lebrun-Warlomont[3]), ferner als Vertreter der extremsten Richtung Küchler[4]) und Tavignot.[5]) Diese Operateure verwarfen die Iridektomie ganz oder ließen sie nur in gewissen Fällen zu.

Liebreich[6]) sah den Hauptnachteil von v. Graefes Verfahren in der zu peripheren Lage des Schnittes. Diese verschulde Glaskörpervorfall und Blutungen in die vordere Kammer während der Operation, Iritis, Iriseinklemmung in die Wundwinkel, Kapsulitis, Hyalitis usw. nach der Operation. Sie sei Schuld, daß die Operation nur mit Iridektomie und wegen des Koloboms nur nach oben gemacht werden kann, sie mache die Anwendung von Lidhaltern, Fixierinstrumenten nötig.

Er gab daher folgenden Schnitt an, der die Linearität zu wahren suchte, aber korneale Lage hatte und sich dem alten Lappenschnitt doch in gewisser Beziehung näherte.

Ein möglichst schmales Graefemesser wird mit dem Rücken nach oben, während die Klinge mit dem horizontalen Meridian einen Winkel von 45° einschließt, 1 *mm* nach außen von der Hornhautgrenze (etwa 2 *mm* unter dem horizontalen Meridian) eingestoßen, ohne Änderung der Richtung durch die Kammer geschoben, an der symmetrisch gelegenen Stelle innen ausgestochen und nun so weit vorgeschoben, daß man beim Zurückziehen den Schnitt vollenden kann.

Die Mitte des beinahe linearen, nur ganz leicht gebogenen Schnittes kommt so $1^1/_2$—2 *mm* innerhalb des Hornhautrandes zu liegen, also ungefähr an die Stelle, gegen die sich der Linsenäquator wendet, wenn die Linse durch leichten Druck gegen den Wundrand zur Drehung nach vorn gebracht wird. Entbindung der Linse nach Eröffnung der Kapsel durch Druck mit dem oberen Lid und dem unten angelegten Davielschen Löffel (vgl. Fig. 47).

Der Schnitt ist sehr leicht, auch von Ungeübten auszuführen, während der strenge Schnitt nach v. Graefe sehr schwierig ist; er kann nach oben und unten geführt werden; das Verfahren kann mit oder ohne Iridektomie verrichtet werden.

Lebrun[7]) bildete einen schwach nach oben gekrümmten Bogen, der einen Lappen von geringer Höhe begrenzt. Er nennt die Schnittform „extraction à petit lambeau médian sphéro-cylindrique". Ein- und Ausstichspunkt fallen 1—2 *mm* unterhalb des Querdurchmessers der Hornhaut, während der Scheitel nach oben davon, etwa dem oberen Rande der unerweiterten Pupille entsprechend gelagert ist. Nach dem Einstiche wird das schmale Graefemesser so gewendet, daß seine Schneide nach oben und leicht nach vorn sieht, die Klingenfläche aber mit der Irisebene einen Winkel von etwa 30° einschließt. Iridektomie ist nicht erforderlich (vgl. Fig. 48).

---

[1]) E. v. Jäger, Der Hohlschnitt. Wien 1873.

[2]) Liebreich, Eine neue Methode der Kataraktextraktion. Berlin 1872.

[3]) Lebrun nach Warlomont, De la cataracte. Paris 1872; Annal. d'oculistique, LXVIII, pag. 11; Klin. Monatsbl. f. Augenheilk., 1873, S. 314, 368.

[4]) Küchler, Die Querextraktion des grauen Stars. Erlangen 1868. — Derselbe, Deutsche Klinik, 1866, Nr. 37, 38, 39. Eine wörtlich gleichlautende Abhandlung hatte Küchler bereits 1861 der Naturforscherversammlung in Speyer zugesandt.

[5]) Tavignot, Journ. de connaiss. méd.-chir., 1869, XXXV, 7. — Derselbe, Gaz. des hôp., 1863, 30, pag. 118.

[6]) Liebreich, a. a. O.

[7]) Lebrun nach Warlomont, De la cataracte. Paris 1872, pag. 84; Annal. d'ocul., XLVIII, pag. 11; Klin. Monatsh. f. Augenheilk., 1873, S. 314, 368.

Küchler[1]) führte den Schnitt im wagrechten Hornhautmeridian. Er nannte das Querextraktion. Die Nachteile dieses Schnittes mit seinen nächsten und ferneren Folgen sind so in die Augen springend, daß es unbegreiflich erscheint, daß dieses Verfahren in Frankreich einen gewissen Anwert fand[2]) (vgl. Fig. 49).

Tavignot reklamierte die Priorität[3]), da er es schon 1863 angegeben hätte[4]); er wußte nicht, daß Küchler es bereits seit 1861 übte. Was aber beide nicht wußten, war, daß dieses Verfahren bereits von Frère Côme praktisch geübt worden war und daß es von Daviel selbst 1751 ironisch l'opération comique genannt worden war.[5])

Liebreichs Verfahren fand viel Beifall und wurde besonders in England geübt. Teils wurde es unverändert, teils mit gewissen Abweichungen verrichtet.

Da v. Graefe jedoch selbst von der strengen linearen Form des Schnittes abgekommen war, so ging das Bestreben vieler dahin, den Schnitt noch mehr zu verlängern, und zwar auf Kosten der Linearität, indem man eine etwas größere Bogenhöhe zuließ. Dies wurde dann von vielen der modifizierte periphere Linearschnitt genannt. Ein- und Ausstichspunkt lagen in der Sklera, 2—3*mm* unter dem obersten Punkte der Hornhaut, sie näherten sich dabei mehr weniger der Hornhautgrenze. Der Schnittscheitel wurde bald etwas in die Sklera oder in die obere Hornhautgrenze, bald auch, unter Verzicht auf den Bindehautlappen, etwas darunter angelegt. So bilden diese „peripheren Linearschnitte nach v. Graefe" bereits den Übergang zu den flachen, peripheren Bogenschnitten. Ich erwähne hier vor allem die Schnittweise v. Arlts[6]) und Horners.[7])

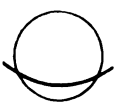

Fig. 47.
Liebreichs Schnitt.

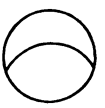

Fig. 48.
Lebruns Schnitt.

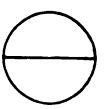

Fig. 49.
Küchlers Schnitt.

Fig. 50.
v. Arlts Schnitt.

Nach v. Arlt soll die Wunde äußerlich vom Einstich bis zum Ausstich in gerader Linie so lang sein als der horizontale Durchmesser der Hornhautbasis (Mittel 12*mm*) (vgl. Fig. 50).

Das Messer wird mit aufwärts gerichteter Schneide, ungefähr 1·5*mm* vom Hornhautrande entfernt, und 2*mm* unter der Tangente des Scheitelpunktes der Kornealbasis an die Sklerotika (Schläfenseite) angesetzt und so in die Kammer eingestoßen, als ob man gegen einen vom Zentrum der Pupille etwas nach innen unten gelegenen Punkt vordringen wollte. Durch entsprechende Senkung des Heftes wird dann die 6—8*mm*

---

[1]) Küchler, Die Querextraktion des grauen Stars. Erlangen 1868. — Derselbe, Deutsche Klinik, 1866, Nr. 37, 38, 39. — Eine wörtlich gleichlautende Abhandlung hatte Küchler bereits 1861 der Naturforscherversammlung in Leipzig zugesandt.

[2]) Giraud-Teulon und Notta in der Diskussion über die verschiedenen Methoden der Kataraktextraktion in der Soc. de chir. zu Paris 1873. Klin. Monatsbl. f. Augenheilk., 1873, XI, S. 344. — Vibert, Nouveau procédé d'opération de la cataracte. Gaz. hébdom., 1878, pag. 511 (Soc. de chir.). Sein Verfahren ist nur eine Modifikation der Querextraktion.

[3]) Tavignot, Journ. de connaiss. méd.-chir., 1869, XXXV, 7.

[4]) Tavignot, Gaz. des hôp., 1863, 30, pag. 118.

[5]) Vgl. v. Wecker, Rémin. hist. concernant l'extraction de la cataracte. Archiv d'ophtalm., XIII.

[6]) v. Arlt, Operationslehre im Handbuche von Graefe und Saemisch.

[7]) Muralt, Die Starextraktionen der ophthalmologischen Klinik in Zürich 1870 bis 1880. Inaug.-Dissert., Zürich 1882.

weit eingedrungene Spitze des Messers gegen den Ausstichspunkt, also horizontal gegenüber dem Einstichspunkt dirigiert und vorgeschoben. Glaubt man nach der Stellung des Messers annehmen zu dürfen, daß die Spitze an dem richtigen Punkte zum Ausstechen stehe, so sticht man aus, korrigiert sich jedoch sofort, falls die Spitze an einem unrechten Punkte zum Vorschein kommt.

Ist der Ausstich richtig gemacht, so beurteile man die Stellung des Messers, ob eine leichte Drehung des Heftes um seine Achse nötig sei, um dann beim Vorschieben der Klinge die Sklera in oder ein wenig über dem Scheitelpunkte der Kornealbasis zu durchtrennen und die Mitte des Schnittes weder zu weit in die Sklera, noch in den Limbus oder gar in den durchsichtigen Teil der Hornhaut zu verlegen.

Diese Durchschneidung kann nur durch Sägebewegungen des Messers, also durch Vorschieben und Zurückziehen der Klinge unter stetem Druck auf die Schneide ausgeführt werden, weshalb der Bulbus unten gut fixiert sein muß.

Die Durchschneidung der gewöhnlich leicht ausweichenden Bindehaut soll vermieden werden, bevor nicht der letzte Rest der Sklera durchschnitten ist. Erst dann suche man einen längs der ganzen Skleralwunde gleich breiten (2—3 *mm*) Bindehautlappen zu bilden, indem man entweder die Schneide nach oben vorn wendet oder indem man das Heft von der Schläfe her stark hebt, förmlich aufstellt.

Diese Schnittweise wurde lange von v. Arlts zahlreichen und hervorragenden Schülern geübt, so von Becker[1]), von E. Fuchs, von F. Kerschbaumer[2]) u. a.

Horner[3]) empfahl einen „Linearschnitt" von 12 *mm* Basis und höchstens 3 *mm* Höhe, dessen Punktions- und Kontrapunktionsstelle etwas tiefer und dem Hornhautrande näher liegen als beim Schnitte v. Graefes. 3 *mm* unter der Tangente des Hornhautscheitels, 1 *mm* nach außen vom Hornhautrande wird das Messer v. Graefes eingestoßen, über den unteren inneren Pupillenrand hinausgeführt, dann der Griff gesenkt, der zum Einstich symmetrische Ausstich gemacht, dann das Messer ganz durchgestoßen. Die Vollendung des Schnittes geschieht in langsamen Zügen, in überall gleichem Abstande vom Hornhautrande. Bildung eines großen Bindehautlappens (vgl. Fig. 51).

Fig. 51.
Horners Schnitt.

Horner nennt seinen Schnitt einen linearen, es ist aber eigentlich kein solcher, sondern ein ausgesprochener Bogenschnitt mit mäßiger Lappenhöhe. Sein Schnitt steht dem von Jacobson schon sehr nahe, der nur länger ist und dem Limbus noch näher liegt.

Auch Knapp, Alfred Graefe, Bäuerlein[4]) u. a. verrichteten längere Zeit ähnliche modifizierte periphere Linearschnitte.

Nun nahm die Bogenhöhe aber immer mehr zu, indem Ein- und Ausstichspunkt immer tiefer gelegt wurden und auch der Hornhautgrenze näher rückten. Schweigger

---

[1]) O. Becker, Die Universitäts-Augenklinik in Heidelberg. Wiesbaden 1888.

[2]) F. u. R. Kerschbaumer, Bericht über das Jahr 1878 und über 112 Staroperationen nach v. Graefes Methode. — Derselbe, Bericht über das Jahr 1880 und über ein zweites Hundert Staroperationen nach v. Graefes Methode. Salzburg. — Derselbe, Bericht über 200 Starextraktionen. Arch. f. Augenheilk., 1890, XXII, S. 127.

[3]) Muralt, Die Starextraktionen der ophthalm. Klinik in Zürich. Zürich 1884.

[4]) Bäuerlein, Bericht über 100 Starextraktionen mittelst peripheren Linearschnittes. Bayr. ärztl. Intelligenzbl., 1878, Nr. 9. — Knapp, Bericht über ein 4. u. 5. Hundert Starextraktionen nach v. Graefes Methode. Arch. f. Ophthalm., VI, S. 314. — Alfr. Graefe, Die antiseptische Wundbehandlung bei Kataraktextraktionen. Arch. f. Ophthalm., 1878, XXIV, 1, S. 233.

sagt daher mit Recht[1]): „Das von Anfang an unabweisbare Bestreben, einen größeren Schnitt herzustellen, war aber nur erreichbar durch die Wiederannäherung an den Lappenschnitt. So gewöhnte man sich daran, unter falscher Flagge zu segeln und unter der Firma des Linearschnittes einen allmählich immer an Höhe zunehmenden Lappenschnitt auszuführen."

Ich muß es unterlassen, alle Operateure aufzuzählen, die Schnitte ausführten, die man als flache periphere Bogen- oder Lappenschnitte bezeichnen kann. Ich erwähne nur, daß schon Mazzei[2]) und v. Wecker[3]) in den ersten siebziger Jahren solche verrichteten, daß Panas[4]), Galezowski[5]), Taylor[6]), Rothmund[7]), Schweigger[8]), Rheindorf[9]), Knapp[10]), insbesondere aber Steffan[11]) hierher zu zählen sind.

Steffan hatte schon v. Graefe gegenüber seinen Standpunkt vertreten, daß der periphere Linearschnitt für größere Starformen zu klein sei, und wenn er gegenüber dessen Widerspruch auch zurückwich, so hielt er doch an seinem peripheren flachen Lappenschnitte auch späterhin unentwegt fest.

Fig. 52.
Steffans Schnitt.
a) unter 45 Jahren,
b) über 45 Jahren.

Steffan macht den Ein- und Ausstich 2*mm* unter dem horizontalen Meridian, 1·5*mm* von der durchsichtigen Hornhautgrenze entfernt; die Entfernung der beiden Punkte beträgt 13*mm*. Der Schnittscheitel wird so gelegt, daß er bei Individuen unter 45 Jahren bis zu 1·5*mm* innerhalb des unteren Limbus, bei solchen jenseits dieses Alters nur 0·5—1*mm* innerhalb des Limbus liegt. Die Vollendung des Schnittscheitels geschieht sehr vorsichtig, langsam und mit senkrecht zur Hornhautoberfläche gestellter Messerklinge nach vorheriger Entfernung der Fixationspinzette.

Die Lappenhöhe beträgt (bis zu 44 Jahren einschließlich) 1·5—2*mm*, von da ab 2—2·5*mm* (vgl. Fig. 52).

---

[1]) Schweigger, Über Star- und Nachstaroperationen. Arch. f. Augenheilk., 1887, XVII, S. 125.

[2]) Mazzei, Lettre à propos de l'extraction de la cataracte. Annal. d'ocul., 1871, LXVI, pag. 202.

[3]) Martin, Clinique ophtalmologique du Dr. de Wecker à Paris. Annal. d'ocul., 1872, LXII, pag. 157.

[4]) Panas, Considérations pratiques sur les cataractes. Bull. gén. de thérap., 1876, pag. 207.

[5]) Galezowski, Perfectionnement du procédé opératoire de la cataracte. Rec. d'ophtalm., 1878, pag. 117. — Derselbe, De la nouvelle méthode de l'extraction de la cataracte sans excision de l'iris. Rec. d'ophtalm., 1883, pag. 65.

[6]) Taylor, A new operation for cataract. Lancet, 1883, I, pag. 613.

[7]) Eversbusch und Pemerl, Bericht über 1420 an der Münchener Universitäts-Augenklinik ausgeführte Starentbindungen. Arch. f. Augenheilk., 1884, XIII, S. 396.

[8]) Schweigger, a. a. O.

[9]) Rheindorf, Zur Staroperation. Arch. f. Augenheilk., 1885, XVIII, S. 180.

[10]) Knapp, Bericht über ein 3. Hundert Starextraktionen ohne Iridektomie. Arch. f. Augenheilk., 1891, XXII, S. 195. — Derselbe, Bericht über ein 7. Hundert Starextraktionen. Arch. f. Augenheilk., 1881, XI, S. 54.

[11]) Steffan, Erfahrungen und Studien über die Staroperation. Erlangen 1867. — Derselbe, Klinische Erfahrungen und Studien. Erlangen 1869. — Derselbe, Der periphere, flache Lappenschnitt, nebst einem Referate über 300 weitere Kataraktextraktionen. Arch. f. Ophthalm., 1883, XXIX, 2, S. 4167. — Derselbe, Zur Technik des peripheren, flachen Lappenschnittes. Klin. Monatsbl. f. Augenheilk., 1888, XXVI, S. 225. — Derselbe, Weitere Erfahrungen und Studien über die Kataraktextraktion. Arch. f. Ophthalm., 1889, XXXV, 2, S. 171. — Derselbe, Korrespondenz über Starextraktionen. Klin. Monatsbl. f. Augenheilk., 1889, XXVII, S. 406.

Diese flachen peripheren Bogen- (oder Lappen-) schnitte unterscheiden sich von den eigentlichen peripheren Lappenschnitten nur mehr dadurch, daß sie teilweise skleral liegen und daß dementsprechend ihre Lappenhöhe geringer sein kann.

Eine letzte Gruppe von Operateuren hatte entweder am alten großen Lappenschnitte gegen v. Graefes Linearschnitt festgehalten, wie Hasner[1]), Desmarres[2]), Magni[3]) und viele französische und italienische Augenärzte oder war nach kürzerer oder längerer Zeit unter ausdrücklicher Aufgabe des Grundsatzes der linearen Schnittführung zu ihm zurückgekehrt, wenn auch meist in etwas abgeänderter Form, nämlich in der von v. Wecker[4]) inaugurierten Form des Drittelbogenschnittes.

v. Wecker brach schon 1875 ganz mit dem Grundsatze der Linearität. Er gab dem Schnitte eine scharfe Bogenkrümmung, da ihm der leichte Austritt des Stars als Haupterfordernis erschien und nur bei großem Schnitte möglich ist. Er verlegte den Schnitt genau in die Hornhautgrenze, und zwar umschnitt er das obere Dritteil des Hornhautumfanges (Drittelbogenschnitt). Es entsteht also ein Lappen von 11·32 *mm* Grundlinie und 4 *mm* Höhe. Die Iridektomie als notwendigen Bestandteil der Operation gab er auf (vgl. Fig. 53).

Das Messer wird genau am Ende einer Linie, die horizontal 3 *mm* unter dem Hornhautscheitel verläuft, eingestochen, langsam parallel zur Iris durch die Kammer geschoben, symmetrisch ausgestochen. Sobald ausgestochen ist, wird der Griff gesenkt und etwas nach hinten bewegt und dabei das Messer gegen die Nasenwurzel vorgestoßen. Der so bis auf eine kleine Brücke vollendete Schnitt wird dadurch beendet, daß man nun den Griff wieder erhebt und im Zurückgehen die Brücke trennt. „Mit einiger Übung gelangt man dazu, den Schnitt mit einer einfachen Bewegung des Vorstoßens bei gleichzeitigem Senken des Schaftes und Zurückziehen des Messers mit Wiedererheben des Halters[5]) zu vollenden und hierbei die Schneide derartig nach vorne zu neigen, daß man keinen Konjunktivallappen zu bilden braucht."

Fig. 53,
v. Weckers Schnitt.

Auch v. Stellwag[6]) hatte sich, nachdem er den Schnitt v. Graefes bald verlassen hatte, einem Bogenschnitt von geringer Höhe zugewandt, den er teils seiner ganzen Länge nach in den vorderen Skleralfalz, teils mit seinem Scheitel ins durchsichtige Hornhautgewebe verlegte. Später nahm er v. Weckers Schnitt an, mit der einen Abänderung, daß er den Ein- und Ausstich je nach Erfordernis, der Größe entsprechend, noch tiefer legte.

v. Weckers Schnitt bedeutet aber eigentlich schon die Rückkehr zum Lappenschnitt Daviels; er ist nur kürzer. Es war damals allerdings v. Wecker nicht bekannt, daß Daviels Schnitt genau in der Hornhautgrenze lag; er teilte die allgemeine irrtümliche Meinung, Daviels Schnitt sei innerhalb der klaren Hornhaut gelegen gewesen.

---

[1]) Hasner, Über die Starextraktion. Prager med. Wochenschr., 1880, V, S. 74 und 82.

[2]) Gaupillat, Contribution à l'étude de la cataracte et le manuel opératoire qui convient à la nature. Thèse de Paris, 1879. — A. Desmarres, Leçons cliniques sur la Chir. oculaire. Paris 1871.

[3]) Gotti, Per la storia dell' operazione della cataratta. Rivista clinica di Bologna, Aprile 1886.

[4]) v. Wecker, Sur un nouveau procédé opératoire de la cataracte. Paris 1875.

[5]) D. h. des Griffes.

[6]) v. Stellwag, Neue Abhandlungen aus dem Gesamtgebiete der prakt. Augenheilk. Wien 1886.

Dieser Drittelbogenschnitt v. Weckers im Hornhautsaum wurde vorbildlich für eine große Anzahl von Operateuren, die ihn wie v. Stellwag annahmen. Er wurde insofern verschieden ausgeführt, als ihn die einen nach oben wie v. Wecker, andere nach unten, die einen mit, die anderen ohne Bindehautlappen ausführten, also ihn entweder streng in den Hornhautsaum, wie es v. Wecker als Regel angab, oder etwas in den Sklerallimbus verlegen.

Schließlich vergrößerte sich unter dem Einflusse der Anti- und Aseptik auch dieser Schnitt mehr und mehr, wie ihn schon v. Stellwag mit variabler Länge angibt, der sich auch v. Wecker anschloß.

In den letzten Jahrzehnten ist er bei vielen und v. Wecker[1]) selbst fast oder ganz in den alten Halbbogenschnitt übergegangen, und zwar unter dem Einflusse des Bestrebens, die Iridektomie wegzulassen. Mit dem Halbbogenschnitte kehrte vielfach auch der Gebrauch breiter und dreieckiger Messer wieder, die Abadie[2]) schon 1886 hierzu für nötig erklärt hatte, da sie einerseits leichter die Anlage eines glatten Schnittes ermöglichen, andererseits verhindern, daß sich die Iris vor die Schneide legt, was insbesondere bei allzu schmalen Linearmessern leicht geschieht, indem das Kammerwasser vorzeitig abläuft.

Chavernac[3]) verwirklichte Warlomonts prophetisches Wort aus dem Jahre 1879, von dem Extraktionsverfahren Graefes sei nichts geblieben als das Messer, es werde also nicht lange dauern, bis auch wieder das Messer Beers oder Sichels seine Stelle einnehmen würde, indem er den großen Lappenschnitt (Einstich und Ausstich 1 *mm* unter dem horizontalen Meridian) nach unten im Limbus mit Beers Messer ausführte.

Panas[4]) kehrte vom Drittelbogenschnitt, den er bis dahin übte, auf Grund der antiseptischen Kammerausspülungen zum Halbbogenschnitt Daviels zurück.

Schweigger, der zwar noch 1886[5]) der Meinung war, daß sich die Mehrzahl der Stare besser für das Verfahren von Graefe eignen werde, gab trotzdem schon ein neues Messer zur Anlegung des großen Lappenschnittes an (4—4·5 *mm* Höhe) und 1887 machte er bereits damit als Hauptverfahren der Starextraktion einen recht großen Bogenschnitt nach unten im inneren Rande der klaren Hornhaut, um 1886[6]) den Schnitt nur etwas unter dem horizontalen Meridian anzulegen, also den Halbbogenschnitt zu verrichten.

---

[1]) v. Wecker, L'avenir de l'extraction linéaire et de l'extration à lambeau. Ann. d'ocul., 1886, XCV, pag. 250. — Derselbe, Comment l'on doit extraire la cataracte un siècle et demi après Daviel. Ann. d'ocul., 1901, CXXVI, pag. 321. — Derselbe, Rém. hist. conc. l'extr. de la catar. Arch. d'ophtalm., 1893, XIII.

[2]) Abadie, Des procédés actuels d'extraction de la cataracte. Ann. d'ocul., 1886, XCVI, pag. 257.

[3]) Chavernac, Extraction de la cataracte. Retour de la méthode de Daviel. Ann. d'ocul., LXXXIX, pag. 43.

[4]) Panas, Des derniers progrès réalisés dans l'opération de la cataracte par extractions. Bull. de l'acad. de méd., 1886. XV, pag. 18.

[5]) C. Schweigger, Über Star- und Nachstaroperationen. Arch. f. Augenheilk., 1887, XVII, S. 125.

[6]) Schweigger, Über Extraktion. Ber. der XIX. Versammlung der ophthalmolog. Gesellsch. zu Heidelberg 1887, S. 86. — Derselbe, Rückkehr zum Lappenschnitt. Arch. f. Augenheilk., 1887, XVIII, S. 143. — Derselbe, Zur Staroperation. Berliner klin. Wochenschrift, 1887, XXIV, S. 676. — Derselbe, Über Kataraktoperation. Ber. d. VII. internat. ophthalm. Kongr. zu Heidelberg 1888, S. 135. — Derselbe, Extraktion mit Lappenschnitt nach unten ohne Iridektomie. Arch. f. Augenheilk., 1897, XXXVI, S. 1.

Gayet[1]) gab als Referent über die Starextraktion auf dem internationalen Ophthalmologenkongreß zu Heidelberg die Schnittlänge für harte Stare und solche mit viel zäher Rinde mit drei Siebentel des Hornhautumfanges und mehr an, bei Lage des Schnittes in der Hornhautgrenze.

Bald schlossen sich noch viele andere an, so Bourgeois[2]), Hirschberg[3]), Gotti[4]), v. Hippel[5]), Gradenigo[6]) und viele andere.

Die von Daviel gewählte Schnittlage nach unten wurde zu seiner Zeit und nach ihm im allgemeinen festgehalten. de Witt[7]), Wenzel[8]), Richter[9]) und Bell[10]) dachten an die Möglichkeit, den Schnitt nach oben zu verlegen, ja Wenzel übte das Verfahren auch aus. Santerelli[11]) beschrieb 1795 sein Verfahren, wo der geradlinige Schnitt nach oben verlegt war. Erst 1825 verschaffte Jaeger[12]) dem Schnitt nach oben mehr Ansehen. Dieser Schnitt wurde von manchen Operateuren (Graefe sen. in Berlin[13]), Rosas in Wien[14]) angenommen und fand bald zahlreiche Anhänger.

Die modifizierte Linearextraktion v. Graefes brachte ihn allgemein zur Einführung. Mit dem Übergange des Linearschnittes in einen Bogenschnitt blieb die Lage des Schnittes nach oben meist erhalten. Einzelne Operateure (Desmarres, Hasner, Steffan u. a.) waren stets beim Schnitte nach unten verblieben. Andere kehrten neuerdings zu ihm zurück (Schweigger).

Eine seitliche Lage hat schon Daviel selbst[15]) seinem ogivalem Schnitte gegeben.

Daviel hatte seinen Lappenschnitt genau in der Hornhautlederhautgrenze geführt. Aber schon Guérin gibt ihn irrtümlich als in der klaren Hornhaut, $^1/_2$ Linie vom Rande entfernt liegend, an. Dasselbe gibt auch 1773 Richter an, Beer nur $^1/_4$ Linie.

---

[1]) Gayet, Rapport sur l'opération de la cataract. Ber. über d. VII. internat. Ophthalm.-Kongr. zu Heidelberg 1888, S. 116.

[2]) Bourgeois, 80 opérations de cataracte. Rev. gén. d'ophtalm., 1889, pag. 350.

[3]) Hirschberg, Über Staroperation und diabetischen Altersstar. Deutsche med. Wochenschr., 1889, S. 37.

[4]) Dessy-Pitzoles, Operazioni di cataratta fatte nel biennio 1891—1892 dal Prof. Gotti. Boll. d'ocul., 1892, XIV, pag. 17.

[5]) v. Hippel sen., Über den gegenwärtigen Stand der Staroperation. Münchener med. Wochenschr., 1893, S. 669.

[6]) Cassiani Ingonis, Dell' estrazione capsulo-lenticolare della cataratta. Annali di ottalm., 1897, XXVI, pag. 460.

[7]) de Witt, Vergleichung der verschiedenen Methoden, den Star auszuziehen. Gießen 1775.

[8]) Wenzel, Abhandlung vom Stare. Aus dem Französischen. Nürenberg 1788.

[9]) Richter, Abhandlung von der Ausziehung des grauen Stars. Göttingen 1773.

[10]) Bell, Lehrbegriff der Wundarzneikunst. Aus dem Englischen. Teil III, Wien 1805.

[11]) Santerelli, a. a. O.

[12]) Großheim, Dr. Jaegers Methode der Starextraktion mittelst Hornhautschnittes nach oben. Graefes und Walters Journal, Berlin 1826, IX, S. 541. — Seeliger, Dissertatio de extractione cataractae. Diss. inaug, Vindobonae 1828.

[13]) Graefe sen., Kurzer Auszug aus dem Bericht über das klinisch-chirurg.-augenärztl. Institut für 1826. Graefes und Walters Journal, 1827, X, Heft 3.

[14]) Rosas, zitiert von Seeliger, S. 23 u. 32.

[15]) Mercure de France, Juli 1762, pag. 141. — Die ursprüngliche Mitteilung Daviels wurde in der Sitzung der Akademie vom 22. April 1762 verlesen. Im Mercure de France steht bloß ein Auszug. Dieses Verfahren Daviels fand nirgends Beachtung. — Ferner: Acta Helvetica physico-mathematico-anatomico-botanico-medica. Basel 1762 bei J. R. Im Hof, V, S. 167—179.

Dieser Irrtum, daß der Schnitt von Daviel in der klaren Hornhaut $^1/_4$ oder $^1/_2$ Linie vom Weißen entfernt geführt worden sei, hat sich bis in die letzte Zeit fortgeschleppt und ist erst von v. Wecker[1]) richtig gestellt worden.

Wenn O'Halloran[2]) den Schnitt in den Korneaskleralraum verlegte, so stellte er nur die von Daviel geübte Schnittweise wieder her, ebenso wie viel später v. Wecker und v. Stellwag — alle allerdings damals ohne es zu wissen.

Bell[3]) schlug vor, den Schnitt im Skleralborde zu machen, fand aber damit keinen Anklang. Erst Jacobson[4]) legte wieder seinen Bogenschnitt in die Sklera und v. Graefe seinen modifizierten Linearschnitt.

Daviels Schnitt umkreiste den halben Umfang der Hornhaut, wie Sourdille[5]) nachgewiesen hat. Den Irrtum, daß sein Schnitt zwei Drittel des Hornhautumfanges umfasse, hat Daviel durch eine mißverstandene Ausdrucksweise seiner Beschreibung, die in den Mémoires de l'acad. royale de Chir. 1753 erschien und durch die Figuren der ersten Tafel seiner Mitteilung verschuldet.[6]) Dieser Irrtum ist schon von v. Wecker[7]) nachgewiesen worden; doch nahm er irrigerweise an, der Schnitt habe zwei Fünftel des Hornhautumfanges betragen.

Interessant ist, daß Daviel gegen Ende seines Lebens eine andere Form des Schnittes annahm[8]), die schon vor ihm Siegwart, sein begeisterter Verehrer und Schüler, geübt hatte[9]), wie er dies 1752 in seiner Abhandlung (Dissertatio chirurgica de extractione cataractae ultra perficiendia, Tübingen, 22. Dezember 1752) mitteilt.

Fig. 54.
Daviels ogivaler Schnitt

Der Lappen wurde von Daviel mit zwei Schnitten gebildet; der erste Schnitt wurde mit einem gekrümmten Skalpell, der zweite mit einer Schere verrichtet. Die Schnitte begannen am äußeren Hornhautrande, und zwar verlief der eine nach innen oben bis gegen das obere Ende, der andere nach innen unten bis gegen das untere Ende des vertikalen Meridians. (Vgl. Fig. 54.) So vermutet v. Wecker nach der im Mercure de France, Juli 1762, gegebenen, allerdings etwas unklaren Darstellung. Aus einem Briefe von d'Apples[10]) an Baron Haller geht übrigens hervor, daß Daviel diesen Lappen auch nach unten anlegte. Diese Schnitte waren

---

[1]) v. Wecker, Réminiscences hist. I. La sect. de Daviel. Arch. ophtalm., 1893, XIII.

[2]) O'Halloran, A critical and anatomical examination of the parts immediately interested in the operation for a cataract etc. Transact. of the Royal Irish. Acad., Dublin 1788.

[3]) a. a. O. III, S. 295.

[4]) Jacobson, Ein neues und gefahrloses Operationsverfahren des grauen Stars, Berlin 1863. — v. Graefe, Über modifizierte Linearextraktion Arch. f. Ophthalm., 1865, XI, 3, S. 1.

[5]) de Sourdille, La section de Daviel d'après des textes démonstratifs. Arch. d'ophtalm., 1897, XVII, pag. 657.

[6]) „Un peu au dessus de la prunelle" sollte das Ende der Scherenschnitte liegen.

[7]) v. Wecker, Réminiscences hist. concernant l'extraction de la cataracte. Arch. d'ophtalm., 1893, XIII, pag. 212, 261, 401.

[8]) Dujardin in einem Briefe an v. Wecker, veröffentlicht in v. Wecker, Réminisc. historique, III. L'extraction à lambeau triangulaire ou ogival. Arch. d'ophtalm., XIII. — Derselbe, L'extraction de la cataracte selon la dernière méthode de Daviel. Journ. des sciences méd. de Lille, 1893, pag. 1.

[9]) Sourdille, a. a. O.

[10]) Acta Helvetica physico-mathematico-anatomico-botanico-medica. Basel 1762, bei Im Hof.

Steilschnitte. Daviel ist durch gewisse Übelstände des Halbbogenschnittes (Irisvorfall) dazu geführt worden, den halbkreisförmigen Schnitt mit zugeschärftem Rande (en biseau) zu verlassen.

Die große Beweglichkeit des Auges veranlaßte die Operateure, schon bald nach Mitteln zur Feststellung des Auges zu suchen.

De la Faye suchte durch gelinden Druck mit dem Mittelfinger der einen Hand gegen den inneren Teil des Augapfels diesen festzustellen.

Der erste, der eine instrumentelle Fixation einführte, war Béranger.[1]) Er bediente sich dazu eines Doppelhakens, mit dem die Bindehaut nahe an der unteren Hornhautgrenze gefaßt wurde.

Pamard[2]) und Casaamata benützten einen zweizinkigen Spieß, den Guérin 1769 beschreibt, Le Cat eine kleine Pinzette; Desmours[3]) und Rumpelt ein Häkchen, das auf einem Fingerhute saß. Pellier de Quengsy[4]) konstruierte eine 4 bis 5″ lange, gekrümmte Stahlschiene, deren hohler Rand gezähnelt war und gegen die innere Hälfte des Auges angedrückt wurde.

Andere suchten durch Anspannung der Bindehaut zu fixieren, so Bertrandi[5]), der einen stumpfen Haken unter das obere Lid führte und dann anziehen ließ; Bell benützte ein ringähnliches Spekulum.

Die Fixation mit den noch heute üblichen gezähnten Pinzetten übte zuerst Pétrequin.[6]) Schuft[7]) führte die gezahnte, am Ende breiter werdende Pinzette 1860 ein.

Eine allgemeinere Verbreitung hat die Fixation des Bulbus erst durch die Schule v. Graefes erfahren. Denn alle die früher angegebenen Instrumente erfreuten sich keiner rechten Verbreitung. Richter, Wenzel und die Schule Beers verwarfen die Fixation, so daß am Ende des 18 Jahrhunderts die meisten Operateure nach wie vor ohne eine solche extrahierten.

Die Verbindung der Starextraktion mit der Iridektomie ist nicht erst von v. Graefe[8]), Mooren[9]) und Jacobson[10]) erdacht, sondern von Daviel selbst schon unter Umständen geübt worden, wie ein Brief Caqués an Daviel vom 2. Juni 1752 über eine von Daviel 1751 operierte Kranke und ein Brief Daviels an Baron Haller[11]) beweisen. Daviel scheint die Iridektomie in Fällen verwendet zu haben, wo die Linsenentbindung Schwierigkeiten machte.

---

[1]) a. a. O.

[2]) Guérin, Traité des maladies des yeux. Lyon 1769. — Derselbe, Versuch über die Augenkrankheiten. Aus dem Französischen übersetzt. Frankfurt und Leipzig 1773.

[3]) Desmours, Traité des maladies des yeux. Paris 1818.

[4]) Pellier de Quengsy, Sammlung von Aufsätzen und Wahrnehmungen sowohl über die Fehler des Auges, als der Teile, die sie umgeben usw. Aus dem Französischen. Leipzig 1789.

[5]) Bertrandi, Abhandlung von den chirurgischen Operationen. Aus dem Italienischen. Wien 1770.

[6]) Pétrequin, Mémoire sur un nouveau procédé pour l'opération de la cataracte par extraction. Annal. d'ocul., 1842, Févr.-Mars, VI.

[7]) Schuft, Die Auslöffelung des Stars. Berlin 1860.

[8]) v. Graefe, Zwei Modifikationen der Staroperationen. Arch. f. Ophthalm., 1850, V, S. 158.

[9]) Mooren, Die verminderten Gefahren einer Hornhautvereiterung bei der Starextraktion. Berlin 1862.

[10]) Jacobson, a. a. O.

[11]) v. Wecker, Réminiscences historiques. La section de Daviel. Arch. d'ophtalm., 1893, XIII, pag. 261. — Derselbe, Modifications apportées par Daviel à sa section. Arch. d'ophtalm., 1893, XIII, pag. 401.

Erst die Verlegung des Schnittes in die Lederhaut zwang zur methodischen Vornahme des Irisausschnittes bei der Altersstarextraktion, um das Auftreten des Irisvorfalles zu verhüten. Schon v. Graefe hatte die Lanzenextraktion, bei der er den Schnitt ganz an die Peripherie verlegt hatte[1]), mit der Iridektomie verbunden, allerdings nicht wegen der Gefahr nachträglichen Irisvorfalles, sondern um die bei Einführung des Löffels unvermeidliche Quetschung zu beseitigen, die als der Ausgangspunkt der Entzündungen der Iris betrachtet wurde, ebenso wie er schon vorher auch die Iridektomie beim Lappenschnitt oft machte. Critchett und Bowman waren ihm darin gefolgt und Mooren[2]) schickte der Lappenextraktion die Iridektomie um einige Wochen voraus.

Jacobson[3]), der den Schnitt in die Sklera verlegt hatte, war genötigt, die Iridektomie immer vorzunehmen und ebenso v. Graefe bei seiner peripheren modifizierten Linearextraktion mit dem Schmalmesser, die ja aus seiner modifizierten, d. h. mit der Iridektomie verbundenen Linearextraktion mit der Lanze hervorgegangen war.

Wenngleich einzelne Operateure durch ihr Festhalten am Lappenschnitt[4]) auch die Iridektomie nicht annahmen, und andere, wie z. B. Liebreich und Lebrun, ihre Verfahren neben anderen Gründen auch deshalb ersannen, um eine runde Pupille erhalten zu können, so war doch bald fast bei allen anderen die Iridektomie als ein notwendiger Bestandteil der Altersstaroperation durchgedrungen.

Einer der ersten, der gegen das Verfahren der Linearextraktion aufgetreten war, Hasner[5]), hatte sich auch insbesondere gegen die Iridektomie, die er für schädlich hielt, ausgesprochen und sagte damals schon so ziemlich alles, was man später gegen die Iridektomie vorbringen hörte. Doch verhallte seine Stimme damals ziemlich ungehört.

Erst nach 1870 wurde die Bewegung gegen v. Graefes Extraktion in Frankreich lebendig und die Ausführung der Operation ohne Iridektomie gewann bedeutend an Boden, nachdem v. Wecker 1875[6]) und Landolt 1879[7]) hierfür eingetreten waren. Je mehr der Lappenschnitt entweder als flacher, peripherer oder gar als hoher Bogenschnitt die Linearschnitte verdrängte, desto mehr Operateure verrichteten die Operation ohne Iridektomie, so Bettremieux[8]), Abadie[9]), Galezowski[10]), Panas[11]),

---

[1]) v. Graefe, Über zwei Modifikationen der Staroperation. Arch. f. Ophthalm., 1859, V, 1, S. 158.

[2]) Mooren, a. a. O.

[3]) Jacobson, Ein neues und gefahrloses Operationsverfahren des grauen Stars. Berlin 1863.

[4]) Desmarres, Hasner, Magni.

[5]) Hasner, Prager Vierteljahrsschrift, 1866. — Derselbe, Die neueste Phase der Staroperation. Prag 1868. — Derselbe, Phakologische Studien. Prag 1869. — Derselbe, Über die Staroperation. Prager med. Wochenschr., 1880, V, S. 73.

[6]) v. Wecker, Sur un nouveau procédé opératoire de la cataracte. Annal. d'ocul., 1875, LXXIII, pag. 264. — Derselbe, Die periphere Lappenextraktion. Klin. Monatsbl. f. Augenheilk., 1875, XIII. S. 366.

[7]) Landolt, Über Starextraktion. Zentralbl. f. prakt. Augenheilk., 1879. Aug.-Sept.

[8]) Bettremieux, Étude sur l'extraction de la cataracte. Arch. d'ophtalm., 1885, V, pag. 508, VI, pag. 268.

[9]) Abadie, Des enclavements iriens et capsulaires consécutifs à l'extraction de la cataracte avec iridectomie. Annal. d'oculistique, 1886, XCVI, pag. 257.

[10]) Galezowski, De la nouvelle méthode de l'extraction de la cataracte sans excision de l'iris. Rec. d'ophtalm., 1883, pag. 65. — Derselbe, De l'extraction de la cataracte sans iridectomie et des soins consécutifs. Arch. d'ophtalm., 1885, V, pag. 175.

[11]) Panas, Du choix du meilleur procédé d'extraction de la cataracte. Arch. d'ophtalm., 1885, V, pag. 289.

Coppez[1]), Gayet[2]) usf. Unter den deutschen Operateuren dauerte es viel länger, trotzdem der lineare Schnitt v. Graefes längst nicht mehr geübt ward. Den Anstoß gaben hier Schweigger[3]), Knapp[4]) und Hirschberg[5]), denen dann Pflüger[6]) und endlich immer mehr Operateure folgten.

Auch in den anderen Ländern gewann das Verfahren ohne Iridektomie bald rascher, bald langsamer immer mehr an Boden.

Der über das Fortlassen der Iridektomie geführte langwierige Kampf erreichte seinen Höhepunkt in den 90er Jahren des XIX. Jahrhunderts und ist auch heute noch nicht zu Ende gefochten.

Eine Menge von Verfahren wurden erdacht, um die Möglichkeit, die runde Pupille in den meisten Fällen zu erhalten, herzustellen.

Allmählich haben sich die Ansichten ziemlich geklärt, es gibt nur mehr wenige Operateure, die ausschließlich dem einen Verfahren huldigen; die meisten sind Eklektiker geworden. Man kann aber beobachten, daß neuerdings zwar die grundsätzlichen Vorteile des Verfahrens ohne Iridektomie von den meisten anerkannt werden, daß aber alle eine nicht unbedeutende Zahl von Ausnahmen zugeben, in denen es vorteilhafter ist, das kombinierte Verfahren anzuwenden.

Daviel eröffnete die Kapsel durch einen Schnitt mit einer feinen Lanzette. Aber schon er selbst gibt den Rat, bei verdickter Kapsel diese dem Rande der Pupille entsprechend zu umschneiden und dies Stück mit einer Pinzette herauszuziehen.

De la Faye[7]) konstruierte ein „Kystitome". Es lag in einer Rinne und diente dazu, einerseits den Hornhautlappen emporzuheben, andererseits die Kapsel zu eröffnen. Es ähnelte einem Pharyngotom. Die es umhüllende Scheide war etwas auf die Fläche gebogen, die feine Lanzette trat aus der Scheide nur $^1/_4$''' weit hervor.

Einzelne öffneten die Kapseln mit Nadeln, andere benützten dazu die Spitze des Starmessers, so als erster Palucci[8]), der das Instrumentarium so auf ein einziges Instrument vereinfachte, ein Verfahren, das später oft neu erfunden ward.

---

[1]) Coppez, Des progrès récents réalisés dans l'opération de la cataracte etc. Annal. d'ocul., 1887, XCVII, pag. 315.

[2]) Gayet, Rapport sur l'opération de la cataracte. Ber. des VII. internat. ophthalm. Kongr. zu Heidelberg 1888, S. 108.

[3]) Schweigger, Über Extraktion. Ber. d. XIX. Versamml. d. ophthalm. Gesellsch. zu Heidelberg, 1887, S. 86. — Derselbe, Rückkehr zum Lappenschnitt. Arch. f. Augenheilk., 1887, XVIII, S. 143. — Derselbe, Über Kataraktoperationen. Ber. d. VII. internat. Ophthalmologen-Kongr. zu Heidelberg, 1888, S. 135. — Derselbe, Zur Kataraktoperation. Eine Erwiderung an Herrn Prof. Dr. Jacobson. Arch. f. Ophthalm., 1888, XXXIV, 3, S. 255. — Derselbe, Extraktion mit Lappenschnitt nach unten ohne Iridektomie. Arch. f. Augenheilk., 1897, XXXVI, S. 1.

[4]) Knapp, On cataract extraction without iridectomy. Arch. of ophthalm., 1887, XVI, pag. 54. — Derselbe, Bericht über 100 Starextraktionen ohne Iridektomie. Arch. f. Augenheilk., 1888, XIX, S. 1. — Derselbe, Über Starextraktion ohne Iridektomie. Vortr. am internat. Kongr. in Heidelberg 1888, Ber. S. 163. — Derselbe, Statistik über das zweite Hundert Starextraktionen ohne Iridektomie. Arch. f. Augenheilk., 1898, XX, S. 351. — Derselbe, Bericht über ein drittes Hundert Starextraktionen ohne Iridektomie. Arch. f. Augenheilk., 1890, XXII, S. 190. — Derselbe, Remarks on the extraction of cataract, based on the results of the operations of 600 consecutive cases. Transact. of the VIII. internat. ophthalm. Congr. Edinburgh, 1894, pag. 14.

[5]) Hirschberg, Über Staroperation und diabetischen Altersstar. Deutsche med. Wochenschr., 1889, Nr. 37.

[6]) Pflüger, Bemerkungen zum gegenwärtigen Stande der Staroperation. Klin. Monatsbl. f. Augenheilk., 1892, S. 155.

[7]) De la Faye, Mém. de l'acad. de chir. A., 1755, II.

[8]) Guérin, Traité des maladies des yeux. Lyon 1769.

Ebenso gingen mit der Spitze des Starmessers vor Warner, Béranger, Ten Haaff, Acrel, Siegrist und Weidmann.

Durch v. Graefe erhielt die von ihm konstruierte Fliete[1]) eine sehr große Verbreitung, während v. Arlt[2]) ein spitzes Häkchen bevorzugte.

Die Entfernung einer verdickten Kapsel wurde von v. Graefe[3]), von Liebreich, dann von v. Wecker durch ihre Pinzetten angestrebt; größere Verbreitung fanden solche Instrumente aber erst, nachdem Förster seine Pinzette zur Entfernung auch unverdickter Kapseln empfohlen hatte.

Aber auch an Versuchen, die Linse in der Kapsel zu entfernen, fehlte es vom Anfang an nicht. Daviel ging bei seinen ersten Operationen so vor, dann scheint Sharp[4]) diesen Gedanken gehabt zu haben. Richter[5]) schlug ein solches Verfahren 1773 vor. Er brachte die Spitze einer runden Starnadel in die hintere Augenkammer und stach sie fast in die Mitte der Kristallinse, und lockerte dann den Zusammenhang der Linse mit der Zonula durch wiederholte Bewegungen nach allen Seiten. Dann zog er die Nadel durch eine drehende Bewegung heraus und entband die Linse durch Druck.

Ähnlich wollte auch Beer (1799) vorgehen. Arnemann (1801) wollte gar ein korkzieherartiges Instrument benützen.[6]) Himly und Adam Schmidt[7]) waren jedoch erbitterte Gegner dieses Verfahrens.

Christiaen gab 1845[8]) den Rat, die Linse einfach durch Druck aufs obere Lid nach dem Hornhautschnitte in der Kapsel zu entbinden, ähnlich Sperino[9]) 1857, allein erst Pagenstecher[10]) nahm dieses Verfahren mit Glück wieder auf, indem er nicht bloß die Technik durch Benützung seines Löffels vervollkommnete, sondern auch bestimmte Anzeigen für dieses Verfahren angab.

Neuerdings hat Gradenigo [und in letzter Zeit Henry Smith] wieder das Verfahren für alle Stare verallgemeinern wollen. (Vgl. später.)

Diszission.

Schon Celsus beschreibt die Zerstücklung des Stars. Doch wurde dies Verfahren nur als Ergänzung der Niederdrückung verwendet, indem es als letztes Hilfsmittel diente, wenn der niedergedrückte Star immer wieder aufstieg. Es war also keine besondere und eigentümliche Operationsmethode, sondern ein Ergänzungsverfahren zur Depression, das keine andere als die genannte Anzeige hatte. Denn von dem Gedanken,

---

[1]) v. Graefe, Über die lineare Extraktion des Linsenstars. Arch. f. Ophthalm., 1855, I, 2, S. 281.

[2]) v. Arlt, Operationslehre, S. 300.

[3]) v. Graefe, Arch. f. Ophthalm., 1866, XII, 1, S. 171.

[4]) Zitiert von Beer, Repertorium aller bis zu Ende des Jahres 1797 erschienenen Schriften über die Augenkrankheiten. Wien 1799.

[5]) P. Richter, Abhandlung von der Ausziehung des grauen Stars. Göttingen 1773. — Derselbe, Von einer neuen Art, den Star auszuziehen. Observationes chirurgicae, Göttingen 1776, Fasz. II.

[6]) Arnemann, System der Chirurgie, Göttingen 1801.

[7]) Himly u. Schmidt, Ophthalm. Biblioth., III, St. 3, S. 181.

[8]) Christiaen, De l'extraction simultanée du crystallin et de la capsule. Ann. d'ocul., 1835, XIII, pag. 181.

[9]) Zit. von Steffan, Erfahrungen und Studien über die Staroperation im Zeitraum der Jahre 1861—1867. Erlangen 1867.

[10]) Pagenstecher, Über die Extraktion des grauen Stars bei ungeöffneter Kapsel durch den Skleralschnitt. Klin. Beobachtungen aus der Augenheilanstalt zu Wiesbaden. 1866, H. 3.

durch die Zerstücklung etwa die Aufsaugung des Stars herbeiführen zu wollen, war gar keine Rede.

Bis in das 18. Jahrhundert n. Chr. hinein änderte sich an dieser Stellung der Zerstücklung gar nichts, und das war auch nicht möglich, so lange die Anschauungen der alten Starpathologie herrschten.[1])

Erst als sich die modernen Anschauungen über das Wesen des Stars zu entwickeln begannen, konnte sich auch die Zerstücklung des Stars zum Range einer selbständigen Methode erheben. Aber noch Heister[2]), ein eifriger Vorkämpfer gegen die Anschauungen der antiken Starpathologie, sieht in der Zerstückelung nur ein Hilfsmittel beim Wiederaufsteigen der niedergedrückten Linse.

Als sich nun die Extraktion um die Mitte des 18. Jahrhunderts zu einer selbständigen Methode entwickelt hatte, kam man zur Erkenntnis der Auflösungsfähigkeit der Linse und nun war die Grundlage für die Zerstückelung als besondere Methode zur Beseitigung des Stars gegeben.

Das Hauptverdienst um die Entwicklung der Zerstücklung gebührte Percival Pott[3]), wenn er auch, die Löslichkeit der Linse überschätzend, ihre Grenzen viel zu weit ausdehnen wollte. Wesentlich unterstützt wurde Pott in seinen Bestrebungen durch Colombier[4]), Pallas[5]), Acrel[6]) u. a., die kurz vor ihm oder gleichzeitig mit ihm Vorschläge zu einer ähnlichen Methode machten.

Wenn auch Beer[7]), der selbst 1785 praktische Versuche über die Zerstücklung angestellt hatte, das Verfahren für absolut wertlos erklärte, so vermochte er doch die durch die Erfolge Conradis[8]), die dieser bei seinen wesentlich rationelleren Zerstücklungsversuchen erzielte, geförderte Entwicklung der Methode nicht zu hemmen.

Denn während man bis dahin, dem Beispiele Potts und Scarpas[9]) folgend, die Linse ziemlich roh zertrümmert hatte, versuchte Conradi die Aufsaugung der Linse durch bloße Spaltung der vorderen Kapselwand zu erzielen. Wenn wir dies berücksichtigen und weiters sehen, daß Conradi bloß weiche und flüssige Stare für die Zerstücklung für geeignet hielt und sich keinen Erfolg bei harten Staren versprach, daß er die Methode für weniger erfolgreich bei älteren Personen hielt, so müssen wir ihn als den eigentlichen Begründer der Diszissionsmethode, wie sie die moderne Augenheilkunde jetzt übt, betrachten. Den Namen Diszission erhielt sie freilich erst später von Hüllverding[10]), der diese Bezeichnung zuerst in einer Dissertation gebrauchte.

---

[1]) Die Meinung von Anagnostakis, daß die Alten eine systematische Diszission gehabt hätten, ist von Magnus wiederlegt worden. Es handelt sich in der von Anagnostakis herangezogenen und allzufrei übersetzten Stelle des Galen (De method. med. lib. XVI, Cap. 19) um die Beschreibung eines Ereignisses, das bei der beabsichtigten Depression gewisser flüssiger Stare eintritt, nämlich die Entleerung des flüssigen Inhalts in die Kammer, nicht aber um eine absichtlich ausgeführte Diszission.

[2]) Heister, Chirurgie. Nürnberg 1719.

[3]) Pott, Sämtliche chir. Werke. Aus dem Englischen. Berlin 1787, II, S. 431—436.

[4]) Colombier, Dissertatio nova de suffusione seu cataracta. Paris 1765.

[5]) Pallas, Chirurgie, Berlin 1776, § 151, S. 168.

[6]) Acrel, Chirurgische Vorfälle. Aus dem Schwedischen. Göttingen 1777.

[7]) Beer, Einige praktische Bemerkungen über des Herren Dr. Conradi Vorschlag einer einfachen Methode, den grauen Star zu stechen. In Arnemanns Magazin für die Wundarzneywissenschaft, Göttingen 1797, I, Stück 3.

[8]) Conradi, Vorschlag zu einer einfachen Methode, den Star zu stechen. Arnemanns Magazin f. d. Wundarzneywissenschaft, Göttingen 1797, I, Stück 3, S. 284.

[9]) Scarpa, Praktische Abhandlung über Augenkrankheiten. Aus dem Französischen. Leipzig 1823, II, S. 81 und 82.

[10]) Hüllverding, Dissertatio sistens quasdam circa cataractae discissionem observationes. Viennae 1824.

Die von Conradi gewiesenen Bahnen wurden mit Beginn des 19. Jahrhunderts allerdings wieder verlassen, als Buchhorn[1]) und Langenbeck[2]) mit ihren Vorschlägen, die Linse durch die Hornhaut zu zerstören, auftraten. Was sie ausführten, waren ausgiebige Zerstücklungen.

Doch entwickelte sich gerade aus der Keratonyxis Buchhorns die moderne Diszission, nachdem man bei dieser die Erfahrungen über die Anwendbarkeit bei verschiedenen Starformen gemacht hatte. So wurden ihre Anzeigen, die anfangs für alle Starformen gelten sollten, immer mehr beschränkt und hauptsächlich auf die angeborenen Stare des Kindesalters und die weichen und flüssigen Stare der Erwachsenen, also ganz im Sinne Conradis bezogen. Ja manche Operateure gingen wieder so weit, sie nur als Ausnahmsmethode gelten zu lassen, so z. B. Himly.[3])

Doch gab es auch Bestrebungen, die Methode auf harte Stare als vorbereitendes Verfahren der Extraktion auszudehnen. Ich erwähne Muter[4]), Rosas[5]), Correnti[6]), v. Graefe.[7])

In der Technik wichen die Operateure ebenso wie in den benützten Instrumenten bedeutend voneinander ab, insbesondere waren sie in zwei große Parteien gespalten, von denen die einen die Lederhaut (Skleronyxis), die anderen die Hornhaut (Keratonyxis) als den passendsten Ort des Einstiches betrachteten.

v. Graefe[8]) gebührt das Verdienst, bestimmte Anzeigen angegeben zu haben. Er nahm den Einstich durch die Hornhaut an und verband die Diszission, zur Verminderung der Gefahren der Linsenquellung, mit der Iridektomie.

1. Die Diszission.

Die Diszission bezweckt, die Linsenkapsel zu eröffnen und so den Inhalt des Kapselsackes in Berührung mit dem Kammerwasser zu bringen, wodurch zuerst Trübung und Aufquellung, dann Zerfall und Aufsaugung der Linsenmasse entsteht, oder in einen hautartigen Star eine bleibende Lücke zu schneiden. Im ersten Falle wird die Aufsaugung sich selbst überlassen, bis die Trübung in der Pupille verschwunden ist, oder die Operation stellt nur einen Vorakt für eine Extraktion dar, die stattfindet, wenn die Linse vollständig oder zum größten Teile getrübt und erweicht ist; im zweiten Falle soll die die Pupille verlegende Scheide-

---

[1]) Buchhorn, Dissertatio de Keratonyxide. Halae 1806.

[2]) Langenbeck, Über die Staroperation. Bibl. f. d. Chir. Göttingen 1806. I, Stück 2. Prüfung der Keratonyxis. Göttingen 1811. Nachtrag zur Prüfung der Keratonyxis. Bibl. f. d. Chir. Göttingen 1811. IV, Stück 2. Bemerkungen über den Aufsatz des Herrn Reg.-R. Fischer zu Erfurt, das Verhältnis der Extraktion des grauen Stars zur Keratonyxis betreffend. Bibl. f. d. Chir. und Ophthalm. Hannover 1820, II.

[3]) Himly, Die Krankheiten und Mißbildungen des menschlichen Auges und deren Heilung. Berlin 1843. II, S. 270.

[4]) Muter, Practical observations on various novel method of operating on cataract. London 1813.

[5]) Rosas, Lehre von den Augenkrankheiten. Wien 1834.

[6]) Correnti, Ann. d'ocul., T. 67, pag. 161.

[7]) v. Graefe, Über die Kapseleröffnung als Vorakt der Starextraktion Arch. für Ophthalm., II, S. 209—220.

[8]) Derselbe, Über zwei Modifikationen der Staroperation. Arch. f. Ophthalm., V, I, S. 178—185.

wand durchbrochen und Kammerwasser und Glaskörper in unmittelbare Berührung gebracht werden.

Die erste Art der Methode ist die Diszission im engeren Sinne des Wortes, die zweite eine Dilazeration (Zerstücklung). Die Diszission im engeren Sinne ist eigentlich nichts anderes, als die kunstgerechte Setzung eines Wundstares.

Allgemeines über die Vorbereitung und Ausführung von Diszissionen.

Die Diszissionen werden in der Regel nur unter örtlicher Betäubung verrichtet. Eine Narkose ist nur bei kleinen Kindern nötig; Säuglinge werden nicht betäubt, sondern kokainisiert und dann fest eingewickelt.

Die Operationen können bei liegender oder bei sitzender Stellung des Kranken verrichtet werden. Der Operateur sitzt im zweiten Falle dem Kranken gegenüber oder er steht. Dazu muß der Kranke auf einem erhöhten Stuhle sitzen. Sehr nützlich ist hierfür der Bd. I, S. 85 erwähnte Staroperationsstuhl nach Himly, dessen ich mich in allen Fällen, außer wo der Kranke liegen muß (Narkose, Säuglinge), bediene. Mir ist die Operation in aufrechter Stellung gegenüber dem sitzenden Kranken am liebsten. v. Arlt war es am bequemsten, wenn er dem Kranken gegenüber saß, doch etwas höher als dieser, um die Nadel von oben her beobachten zu können. Aber man muß sich bei dieser Stellung immer etwas vorbeugen, weshalb die Oberarme mehr gehoben und die Hände von vorneherein mehr dorsal flektiert werden müssen, was dann gewisse Bewegungen, die bloß im Handgelenk verrichtet werden sollen, immerhin etwas beschränkt und schwieriger macht. Steht aber der Operateur, dann kann er sich dem Auge beliebig nähern und hält seine Arme so, daß die Oberarme dem Thorax fast anliegen, wodurch bei starker Beugung im Ellbogengelenk die Vorderarme fast lotrecht stehen. Dann ist aber die Dorsalflexion der Hand ganz frei.

Der Kranke soll beide Beine etwas nach der einen Seite geben und der Operateur tritt so vor den Kranken, daß er zugleich etwas an der Seite steht, wo das zu operierende Auge ist (wie beim Ophthalmoskopieren im aufrechten Bilde).

Der Kopf des Kranken wird von einem Gehilfen festgehalten, der hinter ihm auf einem Schemel steht. Der Kopf muß genau lotrecht stehen, darf also weder vor- noch rückwärts gebeugt werden. Dieser Gehilfe kann, wenn man über wenig Assistenz verfügt, auch das obere Lid halten. Sonst steht der Assistent, der das Lid hält, auf der anderen Seite als der Operateur, auch auf einem Schemel, zur Seite des Kranken.

Auch das beste Tageslicht ist für diese Operationen, zumal bei häutigen Staren, unzulänglich.[1]) Ich benütze deshalb immer die künstliche Beleuchtung mit einer kleinen elektrischen Lampe.

Benützt man eine elektrische Handlampe, so muß sie sehr nahe ans Auge gebracht und muß deshalb, um den Operateur in der freien Bewegung der das Diszissionsinstrument führenden Hand nicht zu behindern, stets dicht über jener Hand gehalten werden, mit der er den Augapfel festhält. Der Gehilfe (oder die Wartperson), der die Lampe hält, steht deshalb vor dem Kranken zu jener Seite des Operateurs, die der Medianebene des Kranken zugewendet ist.

Die Pupille des Kranken muß vor der Operation durch Atropin möglichst stark erweitert werden.

Wem kein elektrisches Licht zur Verfügung steht, der kann sich die künstliche Beleuchtung nach Da Gama Pintos[2]) Vorgehen einrichten. Das Licht eines Rundbrenners (einer Gas- oder Petroleumlampe) wird mit Hilfe einer großen, auf einem Stativ befestigten Lupe parallel gemacht und sodann mit einer kleineren Augenspiegellinse aufs Operationsfeld konzentriert. Der Patient sitzt auf einem Stuhl, den Kopf an die Brust des Assistenten gelehnt, der mit der einen Hand das Gesicht des Kranken zurecht dreht, mit der anderen die Beleuchtung vornimmt.

Ausführung der Diszission zur Eröffnung des Kapselsackes.

Man sticht mit der Starnadel im Hornhautrande oder noch in der klaren Hornhaut ein, führt die Spitze der Klinge in die Pupille und zertrennt durch entsprechendes Erheben des Griffes entweder die Kapsel allein oder auch die Schichten des Kristalls bis zu einer gewissen Tiefe.

I. Akt. Einstich der Diszissionsnadel.

Man nimmt Knapps Diszissionsmesserchen Nr. 1 (Fig. 18*a*, Bd. I, S. 13).

Der Operateur hält in der dem zu operierenden Auge entgegengesetzt benannten Hand die Diszissionsnadel, in der anderen eine Fixationspinzette. Während der Gehilfe das obere Lid des Kranken emporzieht, fordert der Operateur diesen auf, hinaufzublicken, zieht mit dem Mittelfinger der die Diszissionsnadel zwischen Zeigefinger und Daumen haltenden Hand das Unterlid ab, faßt die Bindehaut mit der Fixationspinzette dicht am unteren

[1]) Vgl. auch Knapp, Bericht über ein 7. Hundert Starextraktionen. Arch. f. Augenheilkunde, 1882, XI, S. 49. — Kuhnt, Über Nachstaroperationen. 2. Teil. Zeitschr. für Augenheilk. 1900, S. 151 u. 260.

[2]) Da Gama Pinto, Ein Beitrag zur Nachstaroperation. Klin. Monatsbl. f. Augenheilk., 1896, XXXIV, S. 303.

Hornhautrande und läßt hierauf das untere Lid los. Nun gibt der die elektrische Lampe führende Assistent Licht und der Operateur fordert den Kranken auf, je nach Bedarf ihn oder das Licht anzublicken. Indem er sich nun mit dem ausgespreizten kleinen Finger auf den Jochbeinkörper aufstützt und mit dem Ringfinger derselben Hand die temporale Hälfte des sich stets etwas vorschiebenden unteren Lidrandes herabdrängt, sticht er die Nadel ein, wobei ihre Schneide nach unten gerichtet ist, während die Klingenfläche parallel zur Iris liegt. (Vgl. Fig. 55.)

Der Griff der Nadel wird dabei so gehalten, daß der Daumen auf der einen Seite, der Zeige- und Mittelfinger auf der anderen Seite mit ihren Beeren liegen, also nicht schreibfederartig, sondern so, wie es für das Schmalmesser Bd. I, S. 6 angegeben ist.

Der Einstich wird entweder genau im Limbus der Kornea verrichtet, und zwar gewöhnlich am äußeren Ende des wagrechten Meridians, wobei man die Klinge parallel zur Iris bis in die Pupillenmitte vorschiebt, oder man sticht in der klaren Hornhaut ein, wobei die Messerklinge nicht flach, parallel zur Iris eingeführt wird, sondern in steilerer Stellung, wie wenn man gegen den hinteren Pol der Linse stechen wollte. Meist wählt man in diesen Fällen den äußeren, unteren Quadranten zum Einstich, und zwar im horizontalen Meridian oder im diagonalen und je nachdem näher an der Hornhautgrenze oder bis zur Mitte zwischen Hornhautpol und Rand. Diese Einstichspunkte wählt man, wenn man nicht bloß einen seichten Schnitt durch die Kapsel machen, sondern tiefer in die Linse eindringen will, da sich die Nadel bei ganz peripherem Einstich mehr tangential bewegt.

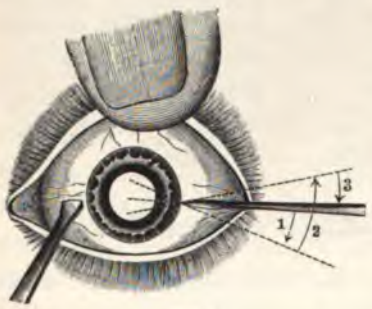

Fig. 55.
Diszission.

[In jüngster Zeit hat aber das Bestreben, alle Stichwunden im Bereiche der Vorderkammer behufs rascheren und sicheren Wundverschlusses subkonjunktival anzulegen, dazu geführt, den Einstichspunkt auch bei der Diszission ins Bereich des Skleralbandes ($^1/_2$—1 *mm* außerhalb des Randes der durchsichtigen Kornea) zu verlegen. Siehe S. 358 u. 364.]

Die Hornhaut wird langsam durchbohrt. Nachdem man an der Abnahme des Widerstandes gefühlt hat, daß man in die vordere Kammer eingedrungen ist, senkt man nach steilerem Aufsatz den Griff des Messers jedenfalls so weit gegen die Gesichtsfläche des Kranken, daß man die Klinge parallel zur Iris verschieben kann, bis man zur Pupillenmitte gelangt ist.

II. Akt. Durchtrennung der Kapsel und der Linsenmasse.

Nachdem man in die Pupillenmitte gelangt ist, hebt man die Spitze der Nadel durch entsprechende Senkung des Griffes so, daß die Spitze in die Nähe des oberen Pupillarrandes gelangt, doch mindestens 1 *mm* von ihm entfernt bleibt (vgl. Fig. 55, *1*). Indem man nun den Griff etwas nach vorne bewegt, tritt die Spitze in die Pupillenebene zurück und kommt in Berührung mit der Linsenkapsel. Durch eine ganz kurze vorschiebende Bewegung durchbohrt man diese. Nun erhebt man, während das Messer in der so gewonnenen Ebene bleibt, den Griff so weit, daß die über die vordere Linsenfläche gleitende Spitze in die untere Pupillenhälfte gelangt, sich also dem unteren Pupillarrande, aber auch wieder höchstens auf 1 *mm*, nähert (vgl. Fig. 55, *2*). So entsteht eine lotrecht stehende Lücke in der vorderen Kapsel, deren Enden vom Pupillenrande mindestens 1 *mm* abstehen. Die Länge des Schnittes hängt von der Größe der beabsichtigten Wirkung ab, ebenso die Tiefe.

Dieses Verfahren eignet sich besonders für die erste, vorsichtige Diszission, wo man ein tieferes Eindringen in die Linsensubstanz und eine ausgedehnte Aufreißung der Kapsel noch vermeiden will.

Will man tiefer eindringen, dann macht man den Einstich mehr in der Hornhaut, wie schon früher erörtert; dabei dringt die Spitze infolge der steileren Stellung des Stieles tiefer in die Linsenmasse ein. Man kann auch leicht, wenn man in die Ausgangsstellung zurückgekehrt ist und das Messer etwas zurückgezogen hat, damit man sicher außerhalb des Kapselsackes ist, die Spitze in einer etwas geänderten Richtung vorschieben und durch Hebung des Griffes einen zweiten Schnitt ausführen. Dabei muß das Instrument, entsprechend der geänderten Richtung, etwas um seine Achse gedreht werden. Die Öffnung in der Kapsel wird dann größer und der Schnitt in der Linsenmasse tiefer.

Zu diesem Verfahren greift man insbesondere, wenn die Wirkung einer einmaligen Diszission zu gering war.

III. Akt. Herausziehen des Instrumentes.

Ist der Kapselschnitt vollendet, dann bewegt man den Griff in die wagrechte Stellung langsam zurück (vgl. Fig. 55, *3*) und zieht, während der Gehilfe das obere Lid und der Operateur die Fixationspinzette losläßt, die Nadel mit einem raschen Ruck aus dem Auge, so daß „die Entfernung der Nadel und der Lidschluß fast gleichzeitig erfolgen". [1])

Schließlich kontrolliert man unter scharfer Beleuchtung den erreichten Erfolg und legt danach den Verband (das Schutzgitter) an.

[1]) v. Arlt, Operationslehre, S. 320.

In ganz entsprechender Weise ist vorzugehen, wenn man statt der Messernadel Knapps ein gewöhnliches, schmales Graefemesser oder ein solches, das auch am Rücken geschliffen ist, benützt. Der Einstich erfolgt hier im [oder $^1/_2$—1 *mm* außerhalb des] Limbus, eine Drehung der Klinge um ihre Achse ist ausgeschlossen.

Die angegebene Art und Weise der Ausführung ist für Operateure berechnet, die mit beiden Händen diszindieren können. Wer das nicht trifft oder einüben will, muß zur Diszission am rechten Auge hinter den Kopf des Kranken treten, also am liegenden Kranken operieren.

Die einzelnen Handhabungen des Operateurs sowie des Gehilfen erfahren dabei eine sinngemäße Änderung, die ich nicht weiter auszuführen brauche. Ich verweise auf das, was über die Starextraktion am liegenden Kranken gesagt werden wird.

Andere Arten der Ausführung dieser Operation.

v. Arlt[1]) benützte die gerade, zweischneidige oder die sichelförmige Diszissionsnadel. Er wählte als Einstichspunkt eine Stelle zwischen Zentrum und Peripherie der Hornhaut, am besten außen unten. Richtung der Nadel beim Einstich gegen den hinteren Pol der Linse. Sobald die Nadel bis an den Hals eingedrungen, wird das Heft gesenkt und dann vorgeschoben, bis die Spitze einen Punkt der vorderen Kapsel erreicht, der ungefähr zwischen Zentrum und Peripherie der Pupille liegt.

Alsdann Hebung des Heftes, während der man es auch leicht zurückzieht, um nicht zu tief einzudringen. Ist die Nadel wieder in die Stellung zurückgelangt, die sie beim Einstich hatte, zieht man sie so weit zurück, daß man sicher ist, nicht mehr im Kapselsacke zu sein, führt die Spitze in die Kammer nasen- oder schläfenwärts, bis sie wieder auf der Kapsel ungefähr zwischen Zentrum und Peripherie steht, und schneidet jetzt auf ähnliche Weise die Kapsel in horizontaler Richtung ein, wie früher in vertikaler.

Für verflüssigte Linsen hat v. Graefe[2]) die Diszission mit einer breiten Diszissionsnadel, statt der Lanzenextraktion empfohlen. Er geht im übrigen ganz wie bei der gewöhnlichen Diszission vor. Es schadet nicht, daß der Hals die Öffnung in der Hornhaut nicht ganz stopft, denn ehe das Kammerwasser ganz aussickert, ist die Diszission vollendet.

Schon beim Herausziehen des Instrumentes ließ v. Graefe durch Zurücklegen die Wunde etwas klaffen, so daß die Linsenflüssigkeit mit dem Humor aqueus entwich. Geschah dies unvollkommen, so wartete er einige Minuten, bis sich das Kammerwasser wieder ansammelte, und öffnete dann die Wunde nochmals mit einer Anelschen Sonde.

v. Graefe wollte dadurch den Vorteil erreichen, den eine Lanzenextraktion hat, nämlich die Entleerung der Kammer von der Linsenflüssigkeit, die leicht reizend auf die Iris wirkt, ohne den Nachteil dieser Operation, daß leicht Iriseinklemmung entsteht. Insbesondere für ungebärdige Kinder zog er diese Operation der Lanzenextraktion vor.

v. Arlt[3]) hielt jedoch die sogenannte einfache Linearextraktion auch in diesen Fällen für geeigneter.

---

[1]) v. Arlt, Operationslehre, S. 320.

[2]) v. Graefe, Über die Zweckmäßigkeit einer breiten Diszissionsnadel bei Operation flüssiger Katarakte. Arch. f. Ophthalm., 1863, IX, 2, S. 43.

[3]) v. Arlt, Operationslehre, S. 263.

Der Abfluß des Kammerwassers hat den Nachteil, daß sich die Pupille verengt und so leicht Verklebungen zwischen Kapselwunde und der Iris entstehen können. Aus diesem Grunde macht man ja die Schnitte in der Kapsel nicht bis zum Pupillenrande, wie schon v. Arlt angegeben hat.

Nichtsdestoweniger wünschen manche Operateure den Abfluß des Kammerwassers während der Operation, um die Linse besser aufwühlen zu können, so z. B. Jackson[1]) und Blumenthal.[2]) Dieser führt die Diszission nach dem Vorgange russischer Operateure (Chodin, Krükow, Bellarminow) folgendermaßen aus:

Er legt den Sperrelevator ein und steht hinter dem Bette des Kranken. Nachdem der Kranke aufgefordert ist, mäßig nach unten zu sehen, faßt er den Bulbus mit der Fixationspinzette unterhalb des unteren Limbus und zieht ihn, während er den Kranken nun auffordert, stark nach unten zu blicken, nach unten und innen (bei der Operation rechts) oder außen (bei der Operation links). Bellarminow operiert immer mit der rechten Hand. Der Einstich erfolgt mit der Bowmanschen Nadel rechts im oberen äußeren, links im oberen inneren Quadranten, 1—2 *mm* zentralwärts von dem Rande der durch Atropin erweiterten Pupille, und zwar fast senkrecht auf die Hornhaut. Die lanzenförmige Fläche der kleinen Nadel sieht hierbei nach vorne. Hierauf senkt er den Griff der Nadel, schiebt sie parallel zur vorderen Irisfläche vor, zuerst in schräger Richtung nach unten-innen (rechts) oder unten-außen (links) bis 1—2 *mm* vom entgegengesetzten Pupillarrande. Nun dreht er die Nadel um 90° um ihre Längsachse, senkt die Spitze in die Kapsel, und während die Hornhautwunde das Hypomochlion bildet, verrichtet er nach Beer und Arlt eine Hebelbewegung in der Weise, daß er die Nadel dabei etwas zurückzieht. Nachdem er die Nadel wieder mit einer ihrer Flächen nach vorne gedreht hat, schiebt er sie wieder vor, führt weiter einen bogenförmigen Schnitt in der Nähe des nasalen (rechts) oder temporalen (links) Pupillarrandes aus, schiebt die Nadel nochmals in fast vertikaler Richtung nach unten zum Pupillarrande vor, vollführt mit der Spitze oder Schneide der kleinen Lanze einen Vertikalschnitt und vollendet die Operation, indem er noch einen am temporalen (rechts) oder nasalen (links) Pupillarrande gelegenen bogenförmigen Schnitt hinzufügt, worauf die Nadel mäßig schnell aus der Kammer gezogen wird. Während der Operation läßt er Kammerwasser in erheblicher Menge abfließen. Bellarminow legt großes Gewicht auf möglichst weite Eröffnung der Kapsel.

Eine mehrfache, aber nur punktförmige Diszission macht Alessandro[3]) zur künstlichen Reifung von Staren. Indem er mit einer Diszissionsnadel vom äußeren Hornhautquadranten eingeht, sticht er 5—10mal in die vordere Kapsel. In 1—2 Wochen soll die Trübung der Linse vollendet sein.

[Da bei zu tiefem Eindringen kleiner Messerchen (wie des Knappschen) oder Nadeln in die Linse durch den Versuch, die Linsenkapsel zu spalten, mit dem runden Stiele derselben die Linse verschoben wird, führen viele Operateure, so auch Schnabel, die Spaltung der Linsenkapsel (Diszission der Vollinse) mit dem Graefeschen Starmesser oder einem zweischneidigen Messer aus, S. diesbezügl. S. 360 ff.]

Üble Zufälle. Abgesehen davon, daß bei ungleichmäßiger Führung des Messers das Kammerwasser schon während des Einstiches abfließen

[1]) Jackson, The technique of needle operation upon the lens and upon the capsule. Amer. journ. of ophthalm., 1898, XV.

[2]) Blumenthal, Die Diszission der vorderen Linsenkapsel. Deutschmanns Beiträge zur prakt. Augenheilk., 1900, H. 45, S. 1.

[3]) Alessandro, Maturazione artificiale della cataratta mediante punzione multipla della cristalloide anteriore. Arch. di Ottalmol., 1901, VIII, pag. 211.

könnte, was zum Abbrechen der Operation zwänge, kann in die Iris gestochen und so eine Blutung veranlaßt werden. Bei einer zu dicken Kapsel oder einem wachsartig zähen Stare kann es geschehen, daß die Linse einfach aufgespießt und hierauf bei den Bewegungen der Klinge im ganzen verschoben wird, statt daß eine Lücke in der Kapsel entsteht. Wäre die Linse mit dem Pupillarrande verwachsen, so könnte hierbei auch eine Irisablösung mit nachfolgender starker Blutung erfolgen. Je steiler von vorne und je tiefer eingestochen wird, desto leichter können sich die zuletzt genannten Zufälle ereignen, kommen also dabei häufiger vor, als bei der mit Einstich im Limbus, obgleich sie auch bei dieser nicht ganz fehlen.

Was tut man dann in solchem Falle? Bei nicht zu kleinen Kindern und Erwachsenen ist dann eine (subkonjunktivale) Extraktion zu verrichten, bei ganz kleinen Kindern kann an eine Reklination gedacht werden, doch wird sich auch hier eine Lanzenextraktion mit Iridektomie mehr empfehlen.

Verband und Nachbehandlung. Nach der Operation wird das einseitige Schutzgitter von Fuchs [oder ein leichter Schutzverband über das operierte Auge] angelegt. Der Kranke legt sich für einige Stunden aufs Kanapee oder ins Bett. Längstens bis zum nächsten Tage kann er aufstehen und herumgehen.

Tritt in den nächsten Tagen nach der Operation nicht von selbst Flockenbildung aus der Kapselwunde ein, so kann man das zunächst durch sanfte Massage beschleunigen.

Schließt sich aber die Kapselöffnung, dann ist eine Punktion nach Werneck (vgl. II. Bd., S. 74), und nützt das auch nicht, eine ausgiebige Wiederholung der Diszission vorzunehmen.

Die Pupille ist weit zu halten. Statt des früher gebrauchten Atropins benützt man jetzt das Skopolamin, das im Rufe steht, weniger leicht Drucksteigerung hervorzurufen.

In der ganzen Zeit der Nachbehandlung ist dem Verhalten des intraokularen Druckes genaueste Aufmerksamkeit zu schenken. Deshalb muß das Auge die ganze Zeit unter ärztlicher Aufsicht bleiben.

Matterwerden der bis dahin wasserhell spiegelnden Hornhaut zeigt uns die Zunahme des Binnendrucks an, wenn die Betastung das Härterwerden des Bulbus noch nicht oder kaum erkennen läßt.

Stellt sich Reizzustand und Druckzunahme ein, dann tritt die gewöhnliche Therapie der Drucksteigerung bei einfachem, nicht infiziertem Wundstar ein: Einwirkung der Kälte (Eisüberschläge oder Augeneisbeutel), Bettruhe, strenge Überwachung der Lichtempfindung, dann gegebenenfalls Punktion der Hornhaut oder Lanzenextraktion.

Neuerdings ist von Ascher[1]) und Wicherkiewicz[2]) während der Behandlung dieser Wundstare die innerliche Darreichung von Jod empfohlen worden, die schon einige Tage vor der Operation begonnen werden soll.

Eine Wundinfektion kommt nach dieser Diszission äußerst selten vor, ebenso infektiöse Iridozyklitis oder Panophthalmitis.

Mit der Behauptung, daß die Diszissionen jugendlicher Stare gefährlicher seien als die Nachstardiszissionen, stehen wohl Fischer und Marschall allein da.[3])

Ich habe an den von mir Operierten bis jetzt keinen solchen Fall gesehen. Allerdings beobachtete ich aber einen Fall, der auswärts wegen Myopie diszindiert worden war, sich aber jeder Nachbehandlung durch eine Woche nach der Operation entzogen und erst nach Ablauf dieser Zeit mit Wundinfektion und beginnender eitriger Iridozyklitis wieder eingefunden hatte. Als er mir zugesandt wurde, bestand bereits Panophthalmie, wegen deren ich das Auge exenterierte.

Als ein gewiß höchst seltenes Ereignis möge hier noch der Fall Rheindorfs[4]) erwähnt werden, wo 15 Stunden nach der Diszission bei einem fünfmonatlichen Kinde der Tod eintrat. Rheindorf bezieht den Tod auf die intensive Erregung der Ziliarnerven, die seiner Ansicht nach eine Hirnkongestion veranlaßt haben soll (wie beim Zahnreiz).

Folgen der Diszission. Die Folgen der Diszission sind dieselben wie nach jeder Eröffnung der Linsenkapsel: Trübung und Aufquellung der dem eindringenden Kammerwasser ausgesetzten Linsenmasse. Auf die weiteren Einzelheiten dieses Vorganges und seine möglichen Komplikationen brauche ich hier nicht näher einzugehen.

In den günstigsten Fällen kommt es bei jüngeren Leuten zu einer sehr ausgedehnten Aufsaugung der Linse, die im Pupillarbereiche ganz vollständig oder doch so weitgehend sein kann, daß die Pupille ganz oder teilweise vollkommen schwarz erscheint.

Dieser Vorgang erheischt jedoch stets 8—10 Wochen, oft aber noch viel mehr Zeit.

Aus diesem Grunde empfiehlt es sich, auch in solchen Fällen, wo keine Drucksteigerung entsteht, sobald die Kammer ganz mit Starflocken gefüllt ist oder die Linse im ganzen trüb erscheint, die Lanzenextraktion zur Abkürzung des Verlaufes vorzunehmen.

[1]) Ascher, Weitere Beiträge zur operativen Behandlung der hochgradigen Myopie usw. Ophthalm. Klinik, 1898, II, Nr. 14.

[2]) Wicherkiewicz, Zur resorbierenden Wirkung des Jodkali bei Staroperationen Wochenschr. f. Therapie u. Hygiene des Auges, 1898, Nr. 50.

[3]) Fischer and Marshall, The operative treatment of lamellar cataract. London, Ophthalm. Hosp. Rep., 1897, Vol. XIV, Part III, pag. 478.

[4]) Rheindorf, Diszission einer angeborenen Katarakt bei einem fünfmonatlichen Kinde. Tod 15 Stunden nach der Operation. Klin. Monatsbl. f. Augenheilk., 1883, XXI, S. 517.

Keinesfalls soll man sich aber mit der Ausführung der Extraktion zu sehr beeilen; je durchweichter die Linse ist, desto eher erhält man nach der Extraktion eine schwarze Pupille.

[Ich stehe hier mit anderen Operateuren auf dem gegenteiligen Standpunkte. Die längerdauernde Anwesenheit von quellenden oder zerfallenden Linsenmassen in der Vorderkammer gibt fast regelmäßig Veranlassung zum Auftreten einer mehr weniger deutlichen und intensiven Reizung der Iris und des Ziliarkörpers oder sie führt zu Drucksteigerung oder zu Kombination beider Krankheitserscheinungen, und zwar um so eher, je älter das Individuum ist. Aus diesem Grunde hauptsächlich, und weil die gefahrlose Linearextraktion (Punktion der Vorderkammer) jedenfalls die Heilung sehr bedeutend abkürzt, halte ich dafür, daß die genannte Operation der Diszission nachgeschickt werden soll, sobald stärkere Quellung der Linse beginnt, jedenfalls aber sofort nach dem Auftreten der geringfügigsten Reizung des Auges oder Verfärbung der Regenbogenhaut. Wie ja zuletzt auch Sattlers[1]) Versuche der Myopieoperation mit primärer Linsenextraktion gezeigt haben, sind sogar klare Linsen jugendlicher Individuen leicht restlos aus dem Auge zu entfernen. Jedenfalls ist die Aufsaugung eventuell zurückbleibender Linsenreste nach der Linearextraktion wesentlich erleichtert.]

Während Kinder und jüngere Leute trotz der bei ihnen stärkeren Quellungsfähigkeit der Linse diesen Prozeß meist gut vertragen, stellt sich bei älteren Leuten (über 40 Jahre) schon bei ganz geringfügigen Quellungen ein starker Reizzustand ein, der die Vornahme dieser Operation bei ihnen nicht empfehlenswert macht.

Darum sind alle die stets wiederkehrenden Vorschläge, die Diszission als Reifungsoperation auch für Altersstare zu verwenden, zu verwerfen. (Vgl. später bei den Reifungsoperationen.)

Anzeigen. Dieses Verfahren ist angezeigt:

1. Bei unvollständigen Staren kernloser Linsen, also bei Leuten in jugendlichem Alter (bis zu 30 Jahren) oder auch bei älteren Leuten (bis zu 40 Jahren), wenn die Starform nicht mit der Ausbildung eines großen harten Kernes verbunden ist.

Bei diesen Fällen suchte man früher durch die Diszission hauptsächlich die Aufsaugung der ganzen Linse zu erzielen und sah sich zu Nachoperationen eigentlich nur veranlaßt, wenn der ganze Vorgang allzu langsam vor sich ging oder wenn er zu stürmisch erfolgte und Drucksteigerung erzeugte. Im ersten Falle machte man eine Wiederholung der Diszission oder eine Punktion, im zweiten eine Punktion. Heutzutage wartet man,

[1]) Myopieoperation.

wie schon erwähnt, auch wenn ganz normal rasche Trübung ohne Drucksteigerung eintritt, die völlig selbständige Aufsaugung der Starmassen nicht mehr ab, weil das stets monatelang dauert, sondern es stellt die Diszission nur die Voroperation einer Lanzenextraktion, also eine Reifungsoperation dar. Der Vorschlag zu diesem Vorgange war schon von Gibson ausgegangen[1]) und wurde seinerzeit von v. Graefe heftig bekämpft.

2. Fast bei allen Starformen von Kindern in den ersten Lebensjahren. Bei Säuglingen ist die Diszission, wenn auch nicht die einzig mögliche, so doch die ungefährlichste Staroperation, die nur beim sog. harten Kernstar nicht verrichtet werden kann. Aber auch bei etwas größeren Kindern ist sie allen anderen vorzuziehen.

In diesen Fällen ist sie nicht als Voroperation anzusehen, sondern es ist die allmähliche Aufsaugung des Stars abzuwarten.

[In Hinweis auf das Seite 344 Vorgebrachte bezüglich Diszission und nachfolgender Linearextraktion möchte ich hier auch bemerken, daß die Diszission der verschiedenen Starformen der Kinder durchaus nicht gefahrlos ist. Ich ziehe daher auch in jedem Falle die primäre Linearextraktion des kindlichen Totalstares in jedem Lebensalter der Diszission vor.]

3. Bei hochgradiger Kurzsichtigkeit, zur Beseitigung der durchsichtigen Linse (Phakolyse), um den Brechzustand des Auges zu vermindern (Fukala). Über diese Anzeige wird noch später, bei den Myopieoperationen die Rede sein.

Gegenanzeigen. Diese werden gegeben durch dichte Kapselstare, dann durch Subluxation der Linse und durch das Alter des Individuums, nämlich mehr als 30 Lebensjahre (mit der eingangs erwähnten Ausnahme).

Ausführung der Diszission zur Spaltung eines häutigen Stars.

a) Mit dem Diszissionsmesserchen von Knapp.

Das Diszissionsmesserchen von Knapp wird in dem Lederhautborde parallel zur Iris eingestochen, in der (vorher erweiterten) Pupille (oder im Kolobom) durch die Starhaut gestoßen und in dieser sodann mit sägenden Bewegungen ein entsprechend langer Schnitt verrichtet.

I. Akt. Einstich des Diszissionsmessers.

Im allgemeinen wählt man als Einstichspunkt das laterale Ende des wagrechten Hornhautmeridians. Die das Messer führende Hand kann sich außen am freiesten bewegen. Das Diszissionsmesser wird also fürs rechte

[1]) v. Graefe, Über die Kapseleröffnung als Vorakt der Staroperation. Arch. f. Ophthalmologie, X, 2, S. 216.

Auge mit der linken, fürs linke Auge mit der rechten Hand geführt, außer der Operateur stellt sich (bei liegender Stellung des Kranken) hinter dessen Kopf.

Eine in der Hornhaut befindliche Narbe, die Lage eines an dem Hautstare gelegenen dichteren Stranges, der von dem Messer senkrecht auf seinen Verlauf durchtrennt werden soll, werden jedoch den Operateur gegebenen Falles bestimmen, an einer anderen Stelle des Hornhautrandes einzustechen. So kann es kommen, daß man auch an der nasalen Seite der Hornhaut einsticht. Dazu muß dann der Kranke etwas gegen die Schläfe blicken. Bei der Frühdiszission von Nachstaren nach der Starextraktion mit dem halbbogenförmigen Lappenschnitte nach oben muß der Einstich etwas unterhalb vom wagrechten Meridian verrichtet werden, da man es vermeiden muß, durch die junge Narbe oder dicht neben ihr einzustechen, da hierdurch eine Sprengung an ihr zustande kommen könnte.

Handelt es sich um die Durchtrennung lotrecht ziehender Stränge, dann ist oben oder unten einzustechen, damit der Schnitt bequem wagrecht gemacht werden kann.

Gewöhnlich wird folgendermaßen vorgegangen:

Ein Gehilfe, der hinter dem Kranken steht, hält dessen Kopf, den er hierbei gegen seine Brust lehnt. Ein zur Seite des Kranken — und zwar an jener Seite, die der, wo sich die Messerhand des Operateurs befindet, entgegengesetzt ist — stehender Gehilfe zieht nun die Lider auseinander. (Es kann das auch, wie schon früher erwähnt, der den Kopf haltende Gehilfe tun.) Der Operateur, der in der dem zu operierenden Auge ungleich benannten Hand das Diszissionsmesser Knapps (Nr. 3), in der anderen eine Fixationspinzette hält, fordert den Kranken auf, empor zu blicken, faßt die Bindehaut mit der Faßpinzette genau gegenüber der Einstichstelle am Hornhautrande. Hierauf fordert er den Kranken auf, ihn an oder geradeaus zu blicken. Indem er sich nun mit dem kleinen Finger der das Messer haltenden Hand auf den Jochbeinkörper aufstützt, sticht er die Klinge des Diszissionsmessers in flacher Stellung durch den Lederhautbord, 0·5—1 *mm* vom Rande der Hornhaut entfernt. Dazu muß das Messerchen eine sehr gute Spitze haben.

Der Griff des Werkzeuges wird dabei so gehalten, daß der Daumen auf der einen Seite, der Zeigefinger und Mittelfinger auf der anderen Seite mit ihren Beeren aufliegen, also nicht schreibfederartig, sondern so wie es für das Schmalmesser Bd. I, S. 6 angegeben ist. Die Klinge des Messers ist mit der Schneide nach unten gestellt. Man muß das Messerchen vor dem Einstich daraufhin ansehen, ob sich die Schneide in richtiger Stellung befindet. Denn bemerkt man die falsche Stellung der Schneide, nachdem man schon oben in der Starhaut eingestochen und zu schneiden

versucht hat, dann kann beim Versuche, das Werkzeug um seine Längsachse zu rollen, das Kammerwasser abfließen und man so gezwungen sein, von der Fortsetzung der Operation Abstand zu nehmen.

Das Messer wird beim Einstich durch den Rand der Lederhaut langsam durchs Gewebe getrieben, bis man an der Abnahme des Widerstandes fühlt, daß die Spitze die vordere Kammer betreten hat. Ist die Spitze des Messers nicht tadellos, dann merkt man beim Durchdringen des Gewebes außer einem stärkeren Widerstande, daß sich die Einstichstelle etwas dellenförmig einsenkt. In solchem Falle hat man am besten das Messer gegen ein anderes zu vertauschen, ehe man die Kammer eröffnet hat.

Ist die Messerspitze in die Kammer vorgedrungen, dann neigt man den Griff des Messers soweit gegen die Gesichtsfläche des Kranken, daß die Klingenfläche parallel zur Irisfläche liegt.

Beim weiteren Vorschieben der Klinge in der Kammer, das ebenfalls langsam zu geschehen hat, wird der Griff etwas nach unten gesenkt, damit die Klingenspitze mehr nach oben (auf den oberen Teil einer unversehrten Pupille, oder auf die untere Hälfte eines etwaigen Koloboms) zusteuert.

II. Akt. Durchschneidung der Starhaut.

Sobald die Klingenspitze in die Nähe des Punktes gelangt ist, wo man in die Starhaut einstechen will, muß sie dieser immer mehr genähert werden, indem man den Griff des Messers wieder etwas vorwärts (gegen sich) bewegt. Sodann sticht man die Spitze durch die Starhaut, und zwar so tief, daß etwa zwei Drittel der Klingenlänge eindringen.

Um nun den Schnitt auszuführen, muß die Klinge unter sägenden Bewegungen und ohne Druck nach abwärts geführt werden. Diese sägenden Bewegungen werden bloß durch Streck- und Beugebewegungen der das Messer haltenden drei Finger ausgeführt. Dabei wird die Hand gleichmäßig unter fortwährender Aufstützung des kleinen Fingers gehoben, so daß sich die Klinge immer mehr dem unteren Pupillenrande nähert, bis der Schnitt die gewünschte Länge hat.

III. Akt. Herausziehen des Messers.

Zuerst wird das Messer, ohne es noch zurückzuziehen, in dieselbe Lage gebracht wie beim Einstich, das heißt so, daß der Griff wagrecht liegt und die Schneide nach unten sieht. Dann wird es mit einem raschen Rucke aus dem Auge gezogen, während der Gehilfe die Lider losläßt.

Wird das Messer geschickt gehandhabt und sticht und schneidet es gut, dann verliert man keinen Tropfen Kammerwasser oder nur ganz wenig, so daß die Kammer gar nicht oder nur wenig seichter wird.

Das Messer muß in der Schneide und Spitze vollendet geschliffen sein und die Klinge darf nicht abgeschliffen sein. Es kann daher ein Messer nicht zu lange Zeit benützt werden. Sobald nämlich die Klinge an Breite wesentlich verloren hat, lassen sich die sägenden Bewegungen nicht mehr mit der nötigen Leichtigkeit ausführen. Es wird dann der Stichkanal zu eng für den Messerstiel. Die Einstichstelle wird beim Verschieben dellenförmig eingedrückt, beim Zurückziehen fließt dann Kammerwasser ab und die Führung des Schnittes ist arg erschwert oder unmöglich geworden.

Schon während des Schnittes sieht man, wenn er gut gelingt, die Ränder des Kapselschnittes auseinander gehen und eine tiefschwarze Lücke entstehen.

Im allgemeinen genügt eine Schnittlänge von 5—6 *mm*.

Die Lücken in frischen Nachstaren klaffen meist gut, wie immer sie angelegt worden sind. Immerhin wird es auch bei ihnen vorteilhaft sein, dem Rate Da Gama Pintos zu folgen und den Schnitt so zu legen, daß er möglichst senkrecht auf den Spannungszug verläuft. Für ältere Nachstare muß auf diesen Umstand jedenfalls gut geachtet werden. Wo Verlötungen des Pupillenrandes mit der Kapsel bestehen, ergibt sich nach der Atropinwirkung die Zugrichtung aus der Lage der Verlötungen von selbst. Bei ganz freien Nachstaren richtet man sich nach den stärksten Strängen, die ja den stärksten Zug bedingen. Jedenfalls ist vor der Operation eine sehr genaue Besichtigung des Nachstares mit fokaler Beleuchtung und der Lupe (dem Hornhautmikroskop) nicht zu verabsäumen.

In Fällen, wo die Starhaut nicht mehr elastisch, sondern dicht und zähe ist, würde ein einziger Schnitt nicht genügend klaffen. Man müßte daher einen T-Schnitt anlegen. Dies kann in der Weise geschehen, daß man den ersten Schnitt nicht durch die Mitte der Pupille oder des Koloboms, sondern näher am temporalen Rande führt und, nachdem dieser Schnitt vollendet ist, noch einen wagrechten Schnitt anlegt. Hierzu dreht man das Messer um seine Achse so, daß die Schneide gerade nach hinten sieht, sticht dann die Spitze in den nasalen Teil der Starhaut ein und trennt ihn mit sägenden Bewegungen unter leichter Hebung des Nadelgriffes, bis der lotrechte Schnitt erreicht ist (⊣). Die beiden so gebildeten Zipfel rollen sich um und es entsteht eine größere Lücke. Natürlich kann auch zuerst ein wagrechter Schnitt im unteren (oder oberen) Teile der Irislücke gemacht und hierauf ein lotrechter Schnitt im oberen (oder unteren) Teil der Starhaut ausgeführt werden. Bei diesen Handhabungen kommt es schon leichter als bei Führung eines einfachen Schnittes zum Abfluß des Kammerwassers, und zwar auch schon, ehe der zweite Schnitt vollendet ist.

Geschieht dies, dann muß man die Operation abbrechen und in einer zweiten Sitzung die Trennung vollenden. Man kann auch von vornherein darauf ausgehen, den zweiten Schnitt in einer zweiten Sitzung auszuführen.

Einen wirklichen Kreuzschnitt anzulegen wäre wohl überflüssig; es erfordert das eigentlich stets ein zweimaliges Operieren, das man lieber vermeiden wird.

Weil ältere Starhäute zäher und weniger elastisch sind und die Schnitte in ihnen wenig klaffen, wird man, wo man es in der Hand hat, die Diszission frühzeitig vornehmen.

Wegen der genannten Schwierigkeiten, aber besonders wegen der Gefahr von Glaskörpereinklemmung, Infektion, Glaukom, Glaskörpertrübung und späterer Netzhautabhebung ist es überhaupt besser, die Diszission von Nachstaren nur als Frühoperation vorzunehmen. Ist aber ein Nachstar einmal älter und somit zähe und unelastisch geworden, dann empfiehlt sich mehr die Diszission mit der Schere oder nach Panas die Extraktion des Nachstars (vgl. den Abschnitt über Lanzenextraktion), der diese Operation überhaupt auf die meisten gewöhnlichen Fälle von Nachstar ausgedehnt wissen will.

Üble Zufälle.

1. Vorzeitiger Abfluß des Kammerwassers.

Schon nach dem Einstich, während des Vorschiebens der Klinge durch die Hornhaut, kann das geschehen, wenn die Klinge dabei um ihre Längsachse etwas gedreht wird. Ferner nach dem Eintritt der Klinge, wenn der Stiel zu dünn ist, ebenso bei den Hin- und Herbewegungen des Messers.

Treten nur einige Tropfen aus, so daß die Kammer etwas seichter wird, so kann es immer noch gelingen, die Operation zu vollenden. Fließt fast alles ab, dann muß man die Operation abbrechen.

Das Abfließen von Kammerwasser nach dem Herausziehen des Messers hat im allgemeinen wenig zu bedeuten. Es tritt meist dann ein, wenn schon während der Operation etwas abgeflossen war. Es hat nur dann größere Bedeutung, wenn, wie es früher üblich war, die Einstichstelle in der Hornhaut in der Nähe oder vor der erweiterten Pupille liegt, wie noch im folgenden zu erörtern ist.

Als ein geradezu günstiges Ereignis möchte ich es aber nicht betrachten, wie dies Da Gama Pinto tut.[1]) Er meint, der Kapselschnitt klaffe dann besser. Das ist richtig, solange die Kammer aufgehoben ist.

[1]) a. a. O. S. 304.

So wie sie sich aber wieder herstellt, hört die stärkere Spannung in dem Diaphragma und daher auch die infolge dieser stärkeren Spannung entstandene größere Klaffung wieder auf. Auch erblickt er in dem Abflusse des Kammerwassers den Vorteil, daß dadurch die Hornhautwunde ausgespült und so wie die Vorderkammer von etwa mit dem Messer eingedrungenen Infektionskeimen gesäubert werde. Diese Säuberung möchte ich denn doch für höchst unsicher halten. Jedenfalls sind ordentlich sterilisierte Instrumente sicherer.

Es kann durch rasches Vorrücken des Kapseldiaphragmas beim Abfließen des Kammerwassers durch den Ruck, dem die Starhaut dabei ausgesetzt wird, zu einem weiteren Aufreißen der Lücke kommen, was dann allerding eine bleibende Vergrößerung mit sich bringt.

2. Mißlingen des Schnittes in der Starhaut durch ihre zu harte oder zähe Beschaffenheit oder durch schlechte Schneide des Messers.

Befinden sich derbe Stränge in der Starhaut, zumal, wenn diese mit dem Pupillarrande verklebt sind, dann kommt es vor, daß es wohl gelingt, die Haut einzustechen, daß aber der Schnitt mißlingt, indem die hin- und hergezogene Klinge nicht einschneidet und die Haut einfach unter dem Drucke der Klinge nach unten gezerrt wird. Nach dem Herausziehen schnellt sie wieder in ihre frühere Lage zurück und zeigt dann an der Einstichstelle eine feine Lücke, die zu klein zum Klaffen ist. (Dasselbe kann geschehen, wenn man übersieht, daß man das Messer mit der Schneide nach unten hält.) Es kann bei diesem Herabzerren der Starhaut allerdings auch vorkommen, daß sie über der Klinge einreißt. Nach dem Herausziehen der Klinge hebt sich dann der unterhalb von ihr gelegene, unnachgiebige Teil wieder empor, darüber befindet sich aber eine unregelmäßige schwarze Lücke. Diese kann unter Umständen den optischen Zweck, den man erreichen wollte, erfüllen; immer ist das jedoch nicht der Fall, weil sie oft zu hoch liegt und vom oberen Lide gedeckt wird.

Es kann, wenn hintere Synechien da sind, bei diesem üblen Zufall auch die Iris abreißen.

Daß die Klinge nicht einschneidet, erkennt man sofort daran, daß während des Hin- und Herziehens nicht über ihrem Rücken eine immer mehr klaffende schwarze Spalte entsteht und daß man auch die Verschiebung der dichter getrübten Teile der Starhaut nach unten sieht. Gerade für die Beobachtung dieses Ereignisses leistet eine scharfe künstliche Beleuchtung ausgezeichnete Dienste.

Man lasse sich jedoch, wenn man die Erfolglosigkeit der Schnittversuche wahrnimmt, nicht dazu verleiten, die Operation in eine Starhaut-

zerreißung oder Niederdrückung umzuwandeln. Die Gründe, die gegen diese Operationsweisen sprechen, werden sich aus dem später Dargetanen ergeben.

Man tut in solchen Fällen am besten, das Messer herauszuziehen und später die Diszission mit der Scherenpinzette von v. Wecker zu verrichten oder die Starhaut zu extrahieren, wenn das Diaphragma zu derb und nicht angewachsen war.

3. Blutung.

Eine solche kann eintreten durch unmittelbares Anstechen der Iris, durch Zerrung der Iris, wenn sie mit der Starhaut verbunden ist und diese nicht eingeschnitten, sondern nur herumgerissen wird, oder geradewegs durch Irisablösung unter denselben Umständen.

Eine massigere Blutung kann den Operationserfolg vereiteln, wenn sich ein Blutgerinnsel in der Lücke bildet und zur Organisation kommt.

4. Mangelndes Klaffen des Schnittes trotz genügender Länge.

Das tritt bei zu zäher Beschaffenheit der Starhaut ein. Eine solche trifft man bei auf ihr befindlichen entzündlichen Ablagerungen, also meist dort, wo breite und mehrfache hintere Anheftungen der Iris bestehen — Überbleibsel überstandener Iritis; ferner bei Nachstaren, wo es zur Wucherung des Kapselepithels und damit zur Verdickung der Starhaut gekommen ist.

In solchen Fällen kann man die Operation einige Zeit später nach demselben Verfahren wiederholen, jedoch so, daß der zweite Schnitt mit dem ersten ein $\vee$ bildet. Sicherer ist es aber wohl, die Diszission mit der Weckerschen Scherenpinzette zu wiederholen und auf diese Weise einen $\vee$-Schnitt zu erhalten.

Aus dem eben angeführten Grunde soll man Nachstaroperationen nicht zu lange hinausschieben. Ich stimme da mit Pagenstecher völlig überein, der verlangt, daß das Auge reizfrei sein solle, aber die Operation so früh als möglich macht.[1]) Auch Knapp, der die Nachstardiszission in 80—90% aller Fälle übt[2]), empfiehlt, die Diszission vor der sechsten Woche post extractionem zu machen, weil sich da die Kapsel viel leichter schneide.[3]) Ich pflege sie bei unkomplizierten Fällen am 12. bis 14. Tage nach der Extraktion zu verrichten.

---

[1]) Pagenstecher, Praktische Ratschläge zur Staroperation für angehende Augenärzte. Klin. Monatsbl. f. Augenheilk., 1894, S. 339.

[2]) Knapp, Bericht über ein zweites Hundert Starextraktionen ohne Iridektomie. Archiv f. Augenheilk., 1889, XX, S. 351.

[3]) Knapp, Über Starextraktion ohne Iridektomie. Ber. des VII. internat. Ophthalm.-Kongresses, 1888, S. 163.

5. Bildung eines Glaskörperfadens und Einklemmung in die Wunde.

Zuweilen sieht man beim Herausziehen des Diszissionsinstrumentes, besonders bei kornealem Einstich, daß sich ein feiner Faden ein Stückchen weit mit zieht, der dann abreißt und als eine glasige, weiche Masse an der Wunde hängt. Es handelt sich um einen Faden von Glaskörpersubstanz, den die Klinge mitgenommen hat. Haab hat 1890 auf dem internationalen medizinischen Kongreß zu Berlin zuerst darauf aufmerksam gemacht, daß die sogenannten Kapseleinheilungen nichts anderes als Einheilungen von Glaskörperfäden in die Kornealwunde sind.

Das geschieht, wenn das Instrument den Glaskörper zerwühlt hat, wenn es widerhakenartige Vorsprünge hat, besonders bei halbflüssiger, fadenziehender Beschaffenheit des Glaskörpers; ferner leicht bei Messerdiszissionen, wenn das Kammerwasser abfließt.

Da sich nach diesem Ereignis Reizzustände, ja Infiltration der Wunde und des Glaskörperfadens mit nachfolgender Iritis oder Iridozyklitis entwickeln können, so ist dieser Zufall stets ernst zu nehmen. Arnold[1]) empfiehlt Haabs Vorgang gegenüber diesen Glaskörperfäden, der darin besteht, sie mit der Schere abzutragen oder mit dem Galvanokauter zu zerstören.

Man muß bedenken, daß die Einklemmung eines Glaskörperfadens unter den genannten Umständen auch vorkommen dürfte, besonders wenn die Einstichstelle gegenüber einem Teile der erweiterten Pupille liegt, ohne daß wir den Faden sehen, indem er bereits im Wundkanal von der Klinge abgestreift wird. Nichtsdestoweniger kann er die Heilung der Stichwunde verzögern und so Anlaß zur Infektion geben. Ja man kann sogar daran denken, daß, wenn eine in Fetzen zerwühlte Glaskörpervorderfläche nach Abfluß des Kammerwassers in unmittelbare Berührung mit der hinteren, doch stets etwas klaffenden Öffnung des Wundkanales kommt, weil der Einstich zu zentral liegt, eine Verklebung solcher Glaskörperfetzen oder Fäden mit der hinteren Wundöffnung nachträglich erfolgen könnte. So wird dann zwischen Wunde und Glaskörper auf eine der genannten Weisen eine Brücke hergestellt und eine sonst oft harmlose Infiltration des Wundkanales kann von den schwersten Folgen begleitet sein.

Da Gama Pinto hat bei 198 Diszissionen, die er mit dem Messer v. Graefes durch die Hornhaut ausführte, 9mal Glaskörpereinheilung erlebt; in vier Fällen davon trat Eiterung ein, die zwei Augen gänzlich vernichtete.

---

[1]) Arnold, Mitteilungen über 400 Staroperationen usw. Arch. f. Augenheilk., 1892, XXV, S. 41.

Abgesehen von diesen schweren Folgen, kann ein solcher Glaskörperfaden auch eine kosmetische Störung zur Folge haben, auf die Da Gama Pinto zuerst aufmerksam gemacht hat. Der Pupillarrand der Iris zeigt sich nämlich leicht nach der Seite der Diszissionsnarbe verzogen, weil der Glaskörperfaden den Pupillarrand hindert, sich regelmäßig zusammenzuziehen. Bei seitlicher Beleuchtung kann man den Faden zuweilen in die Pupille ziehen sehen.

Dieser üble Zufall kann wohl ganz vermieden werden, wenn man erstens sehr peripher, am besten, wie es oben angegeben ward, im Sklerallimbus oder nach Kuhnt subkonjunktival (vgl. später) einsticht, und zweitens, wenn man die Starhaut und den dahinter liegenden Glaskörper nicht zerreißt, sondern bloß einschneidet.

Nachbehandlung. Nach der Operation wird ein Schutzgitter [oder Schutzverband] angelegt und der Operierte begibt sich für 4—5 Stunden zu Bette. Danach kann er aufstehen, soll sich aber denselben Tag noch ruhig verhalten und nicht ausgehen.

Am nächsten Tage kann das Schutzgitter schon weggelassen und der Operierte mit einer gewöhnlichen Schutzbrille versehen werden. Er kann mäßig Bewegung machen. Durch Atropin ist die Pupille weit zu erhalten.

Stellen sich entzündliche Erscheinungen ein, dann werden feuchtwarme Überschläge angelegt, denen die Reizerscheinungen meist rasch weichen. Ich habe das sogar in Fällen gesehen, wo sich ein kleines Hypopyon gebildet hatte.

In einem solchen Falle wäre außer Atropin, Dionin und feuchtwarmen Umschlägen auch eine subkonjunktivale Quecksilbercyanatinjektion nach Darier anzuwenden. Auch eine Schwitzkur ist von Vorteil.

In betreff der nach Nachstardiszissionen auftretenden glaukomatösen Zufälle verweise ich auf das Kapitel über Glaukom nach Staroperationen.

Anzeigen. Dieses Verfahren ist angezeigt bei Hautstaren von zarter Beschaffenheit, insbesondere beim Nachstar nach anderen Staroperationen und nach zufälligen Verletzungen der Linse, die ohne besondere entzündliche Zufälle abgelaufen sind, dann bei nicht zu derben angeborenen Membranstaren.

Vereinzelte hintere Synechien sind gemeiniglich kein Hindernis für die Vornahme der Operation, nur soll der Schnitt nicht bis zur Verwachsungsstelle hingeführt (v. Arlt) und die Iris nicht gezerrt werden.

Immerhin ist es in solchen Fällen schon möglich, daß man sich über die Festigkeit der Starhaut täuscht und einer der früher erwähnten übeln Zufälle eintritt.

Gegenangezeigt ist das Verfahren bei stark verdickten Hautstaren (Kapselverdickung, dicke entzündliche Auflagerungen), bei zahlreichen breiten hinteren Synechien, wo sich die Pupille auf Atropin nicht erweitert.

Über ihre allfällige Verbindung mit einer Iridektomie wird noch in dem betreffenden Kapitel die Rede sein.

Bemerkungen.

1. Was die Anzeige zur Diszission eines Nachstares anlangt, so schließe ich mich den von Knapp gegebenen Grundsätzen, die auch Da Gama Pinto angenommen hat, an: man diszindiere wenigstens in allen Fällen, wo dies ohne nennenswerte Gefahr geschehen kann und wo sich die zu erwartende Besserung des Sehvermögens der Mühe lohnt. Ist die Kapsel glatt und rein und ist das Bild des Augenhintergrundes frei von Verzerrungen, dann kann man von der Diszission absehen. Andernfalls ist immer zu diszindieren.

Aber auch im ersten Falle diszindiere ich in der Regel, weil ich damit, wie Da Gama Pinto, der späteren Entwicklung einer das Sehen wieder vermindernden Trübung der Kapsel vorbeugen will. Das geschieht schon aus dem Grunde, weil viele Kranke einer Klinik nicht in der Lage sind, diese der Nachoperation wegen nochmals aufzusuchen oder sich dann zu einem neuerlichen Eingriffe häufig nicht entschließen. Ähnliches gilt übrigens auch für manche Privatpatienten.

Auch schadet es dem Rufe des Operateurs, wenn es heißt, daß der Erfolg seiner Operation nachgelassen habe und erst die zweite Operation, die dann vielleicht ein anderer machte, habe bleibenden Erfolg gehabt.

Dieser andere heimst dann das ganze Verdienst des Seherfolges für sich ein. Dabei kann es leicht geschehen, daß das Sehvermögen nach der Diszission unverhältnismäßig viel besser wird, als es nach der ersten Operation überhaupt war. Der Kranke ist dann meist der Überzeugung, die erste Operation sei eben schlecht gemacht worden.

Aber abgesehen von alledem, ziehe ich, wie schon erwähnt, die Frühdiszission der Spätdiszission deshalb vor, weil sie einen sicheren Erfolg gibt, weil bei ihr mit einem Schnitte erreicht wird, was später oft nur mit Kreuzschnitten, also gegebenen Falles mit Wiederholung der Diszission zu erreichen ist. Die Diszission ist also so frühe als möglich zu machen.

Ich gehe also mit der Anzeige der Nachstardiszission vielleicht am weitesten: Ich diszindiere in jedem Falle, außer, wenn der Kranke den Eingriff verweigert oder wenn wegen vorhandener Hornhauttrübungen, Glaskörpertrübungen oder Veränderungen am Fundus keine Besserung möglich erscheint, und für mich bildet daher die Diszission einen wesentlichen Bestandteil der Staroperation. Ich bereite daher jeden zu operierenden Starkranken schon von vornherein auf die Diszission („den Kapselstich") vor, indem ich ihm auseinandersetze, daß zur Wiedererlangung des Sehvermögens die Entfernung der trüben Linse (Hauptoperation) und 12—20 Tage danach, wenn alles gut geht, die Nachoperation nötig sei. Erst nach dieser werde das Sehvermögen so gut, als es überhaupt werden könne.

Natürlich kann man hie und da bei einem sehr intelligenten Kranken, der gar keinen eigentlichen Nachstar und guten Visus hat, auf die Diszission der Kapsel verzichten, indem man ihn darüber belehrt, wieso eine leichte Verminderung des Visus auftreten könne und daß er dann sofort die Nachoperation vornehmen lassen möge, wenn er die frühere Sehschärfe wieder haben wolle.

Können wir aber mit Sicherheit darauf rechnen, daß sich nach der Diszission nicht später eine neue Trübung in der Kapsellücke bildet?

Bei sonst normalen Augen gewiß. Denn wir sehen in der Regel nach der Operation des gewöhnlichen Alterstars und der Diszission des Nachstars keine Trübung in der Kapsellücke mehr entstehen. Ein einziges Mal hat Da Gama Pinto eine eigentümliche Membranbildung in der Lücke beobachtet, so wie ich selbst auch einmal. Anders liegt die Sache bei Augen, wo chronisch entzündliche Zustände des Uvealtraktus vorangegangen sind. Ich meine hier natürlich nicht ausgesprochene Nachschübe des entzündlichen Leidens durch die Diszission; denn daß es, wo deutliche Bildung von Exsudat auftritt, zum Verschluß der Lücke durch eine Trübung kommen kann, ist ja selbstverständlich. Es handelt sich um solche Fälle, wo die Augen äußerlich ganz reizfrei und normal bleiben. Trotzdem bilden sich in solchen Augen zuweilen zarte Membranen in der Lücke, die das Sehvermögen beeinträchtigen. Ebenso verhält es sich mit Augen, die an höhergradiger Myopie leiden. Hier ist, wie es scheint, die Bildung derartiger Trübungen verhältnismäßig häufig zu beobachten.[1])

Genaue Untersuchung mit der binokularen Lupe ergab dabei, daß es sich meist um eine frische Wucherung auf der hinteren Linsenkapsel, aber auch zuweilen um eine Verdichtung der Hyaloidea handelt. Im letzteren Falle kann man wohl an jene Einflüsse denken, die überhaupt bei Myopie zu Trübungen des Glaskörpers führen.

Auch bei Wundstaren muß man auf das Auftreten von trüben Membranen nach der Diszission gefaßt sein.

2. Die Gründe, die gegen die Diszission des Nachstars angeführt werden, beziehen sich teils auf die Unzulänglichkeit der nadelartigen Werkzeuge, teils auf die Gefahren der Verwundung selbst.

a) Das Verfahren mit den Starnadeln sei primitiv und roh, weil die Hornhaut an der Durchbohrungsstelle durch den Stiel des Instrumentes gequetscht werde.

Dieser Vorwurf erscheint mir ganz hinfällig. Von einer besonderen Quetschung des Gewebes im Stichkanal kann gar keine Rede sein. Ein gewisser Druck findet natürlich statt — aber glaubt man denn, daß ein Linearmesser, das flach eingeführt mit seiner Spitze nach hinten und vorn bewegt wird, keinen Druck auf die Wundränder ausübt?

Die Trübung an kornealen Einstichstellen ist so geringfügig, die kleine Wunde heilt so schnell, daß gar kein Unterschied gegen die „ungequetschten" Stiche eines Linearmessers zu bemerken ist.

b) Die Nadeln schneiden nicht, sondern sie reißen; infolgedessen wird die Membran oft nur zusammengefaltet und legt sich später wieder glatt vor die Pupille. Der Glaskörper wird zertrümmert.

Dieser Vorwurf trifft tatsächlich die meisten Nadeln, nur nicht die Messernadel Knapps, die, wie schon hervorgehoben, bei sägender Bewegung ausgezeichnet schneidet und nicht reißt.

---

[1]) A. v. Hippel, Über die dauernden Erfolge der Myopieoperation. Arch. f. Ophthalm., XLIX, 2, S. 387. — Gerhard, Bericht über 52 Myopieoperationen. Inaug.-Diss. Gießen 1899. — Köhne, Die Myopieoperationen in der Tübinger Augenklinik. Inaug.-Diss. 1900. — Scheffels, Zur Kasuistik der Dauererfolge in der operativen Behandlung der Kurzsichtigkeit. Klin. Monatsbl. f. Augenheilk., 1898. — E. Horn, Ein Beitrag zur Frage der Myopieoperationen. Zeitschr. f. Augenheilk., III. — Hertel, Beitrag zur Frage der Myopieoperation, Arch. f. Ophthalm., 1898, XLVII, 2, S. 420. — Voigt, Über die operative Behandlung hochgradiger Kurzsichtigkeit usw. Arch. f. Ophthalm., 1902, LVI, S. 227.

Knapp hat ja vor allem den Grundsatz betont, daß bei der Nachstardiszission nur geschnitten werden darf.[1]) Dem muß ich vollständig beistimmen. Ein glatter Schnitt im Glaskörper scheint, noch dazu, wenn er nur seicht ist, eine ganz harmlose Verletzung zu sein, während eine Zertrümmerung verschiedene üble Folgen nach sich ziehen kann.

Nach dem Gesagten kann ich in der Handhabung der Nadel Knapps keinen Nachteil gegenüber dem schmalen Linearmesser v. Graefes oder ähnlichen Instrumenten finden, dafür aber den Vorteil, daß es Drehungen um die Achse zuläßt, also in der Anwendung freier ist als die platte Klinge des Messers, die in dieser Hinsicht unverrückbar in der Hornhaut oder Sklera steckt.

c) Die Diszission des Nachstars ist gefährlich, weil sehr leicht Infektion des Augeninnern eintritt. Es ist ja klar, daß eine Nachstaroperation möglichst ungefährlich sein soll. Handelt es sich doch gewöhnlich nur um die Verbesserung eines schon erreichten Erfolges.

Während nun ein Teil der Operateure die Nachstardiszission für eine ganz harmlose Operation hält, haben andere offenbar durch erlebte, traurige Ausgänge begründete Scheu vor ihr, ja viele halten sie für die gefährlichste Augapfeloperation überhaupt.

So hat v. Becker, wie uns Da Gama Pinto berichtet, in 8 Jahren nur 3 bis 4 Diszissionen verrichtet, v. Hippel diszindiert nur mit der Schere. Gayet[2]) hält die Diszission des Nachstars für unsicher, oft überflüssig, mitunter sehr gefährlich. Chevallerau[3]) und Trousseau[4]) sind derselben Meinung, ebenso Panas[5]) und viele andere.

Alle die Bedenken und Befürchtungen gelten nur der Nachstardiszission und nicht der bloßen Eröffnung der Kapsel bei voller Linse. In der Tat ist diese auch völlig ungefährlich. Diese Tatsache ist aber sehr wichtig: die Hornhautverletzung an sich ist es nicht, die eine besondere Infektionsgefahr mit sich bringt.

Außer der Hornhautverletzung haben wir hier bei der Nachstardiszission auch eine Verletzung des Glaskörpers.

Die Verletzung des Glaskörpers ist aber ebenfalls an sich für eine Entstehung von eitriger Entzündung ungefährlich, wie wir schon aus den Ergebnissen der skleralen Diszission, wie sie z. B. noch Fuchs übt, ersehen, wo eine starke Zertrümmerung des Glaskörpers erfolgt.

Es ist also die Hornhautverletzung in Verbindung mit der Glaskörperverletzung, die das Gefährliche bei der Nachstardiszission enthalten muß. Das könnte nun durch die Bildung von Glaskörperfäden, auf die zuerst Haab aufmerksam gemacht hat, die in der Stichwunde eingeklemmt bleiben oder sogar etwas heraushangen, erklärt werden. Denn es erscheint wenig zweifelhaft, daß ein solcher Zustand leicht die Gelegenheit zu einer Infektion schafft, da der Verschluß der Wunde gehemmt wird und der oft noch heraushangende Faden noch leichter infiziert werden kann.

Diese Infektion ist ja bei solchen Operationen zweifellos heutzutage sekundär. Ich stimme Da Gama Pinto vollständig zu, wenn er eine Infektion durch das Instrument, sei es, daß es nicht genügend sterilisiert wäre, sei es, daß es Keime von der Oberfläche

---

[1]) Knapp, Operations for secondary cataract. Transact. of the Amer. Ophthalm. Soc., 34. annual meeting, 1898, pag. 297. — Ebenso auch Callan, Secondary operations on capsular membranes. Ophthalm. Rec., 1900., pag. 359.

[2]) Gayet, Rapport sur l'opération de la cataracte. Bericht über den VII. internat. ophthalm. Kongr., 1888, S. 133.

[3]) Chevallereau, Compte rendu de la clinique de Quinze-Vingts. 1890—1891.

[4]) Trousseau, Quelques accidents des opérations secondaires. Congrès de la soc. franç. d'ophtalm. Session du mai 1892.

[5]) Panas, De l'intervention opératoire dans les cataractes sécondaires. Arch. d'ophtalm., 1902, XXII, 549.

des Augapfels mitgenommen hätte, für ziemlich ausgeschlossen hält. Die Quellen der Infektion sind Bindehaut, Tränensack und Lidränder.

Wir sehen aber weiters, daß andere Operateure trotz kornealer Diszission sehr gute Erfolge haben, wie z. B. Knapp und jene, die mit den Linearmessern diszindieren, so daß sie die Operation für gefahrlos erklären. Auch ich muß mich diesen anschließen.

Unter vielen Hunderten von Nachstardiszissionen, noch dazu mit Einstich im Rande der klaren Hornhaut, wie ich ihn früher machte, habe ich nur wenige gesehen, wo eine länger dauernde Reizung oder Iritis folgte. Es bestand Injektion, Empfindlichkeit des Auges auf Druck, leichte Schmerzhaftigkeit, zuweilen etwas Kammerwassertrübung oder feine Präzipitate auf der hinteren Hornhautfläche.

All das verging nach warmen Umschlägen unter Einträuflung von Atropin in 3—4 Tagen vollständig.

Bloß viermal sah ich bei stärkerer Injektion die Bildung eines Hypopyons, das ebenfalls nach mehreren Tagen unter Atropin, Bettruhe und Schwitzkur verschwunden war — niemals noch schwere eitrige Iridozyklitis oder gar Panophthalmitis.

Diese entzündlichen Erscheinungen sind mir zu selten vorgekommen, als daß es ein Zufall sein könnte.

Das „gütige Geschick", das Da Gama Pinto als Erklärungsgrund für Knapps Erfolge anführt, kann doch nicht ernst genommen werden. Da könnte man seinen Erfolgen mit der hinteren Diszission gegenüber auch auf gütiges Geschick verweisen. Da hörte überhaupt jede Erfolgbeurteilung auf.

Ich glaube also, daß man ein Recht haben dürfte, anzunehmen, daß der Grund für die Verschiedenheit einer Infektion in der Verschiedenheit des Operationsverfahrens liegt.

Einerseits der wenn auch korneale, so doch sehr periphere Einstich (ich stach früher im Hornhautrande ein), andererseits das bloße Schneiden und nicht Zerreißen des Glaskörpers kommen hier in Betracht. Durch den Schnitt bildet sich gewöhnlich kein Faden und wenn einer entsteht, so gelangt er nicht so leicht in die periphere, von der Iris gleichsam gedeckte Wunde.

Hingegen ist es zweifellos, daß Instrumente, wie eine Sichelnadel, mit gleichsam hakenförmig gekrümmter Spitze, wie eine Lanzettnadel, mit fast widerhakenförmig scharfen seitlichen Ecken [1]), nachdem sie den Glaskörper und die Kapsel zerrissen und nicht geschnitten haben, leicht einen fadenförmigen Strang mitziehen können. Liegt dann die Wunde mehr zentral, dann braucht er gar nicht besonders lang ausgezogen zu werden, um geradewegs in die dem Pupillarrand gegenüberliegende Stichwunde hineingezogen zu werden.

Auch kann nach Abfluß des Kammerwassers bei zentraler Lage des Einstichs die hintere Wundöffnung derart auf der zerfetzten Vorderfläche des Glaskörpers liegen, daß eine Verbindung zwischen Glaskörper und Wunde entsteht.

Ich möchte also meinen, daß die periphere Schnittlage und das glatte Durchschneiden der Kapsel und Glaskörpervorderfläche für die günstigen Erfolge der Nachstardiszission sehr wichtig sind. Gewiß ist es vorteilhaft, die Einstichwunde so peripher als möglich zu machen, also durch den Skleralrand zu stechen. Vielleicht ist Kuhnts subkonjunktivaler Einstich noch sicherer. (Vgl. später.)

---

[1]) Dufour hat sich aus diesem Grunde die Ecken der Diszissionsnadel abrunden lassen, damit sie nicht Glaskörperfäden in die Wunde zieht. Vgl. Dufour, De la cataracte secondaire au point de vue opératoire. Compte rendu de la société franç. d'ophtalm. (séance du 6 mai), 1890.

d) Der Diszission des Nachstars folgt späterhin öfters Netzhautabhebung. Ich stimme hier mit jenen überein, die, wie z. B. v. Wecker[1]), Hirschberg, in der Zertrümmerung des Glaskörpers die Ursache für die spätere Netzhautabhebung sehen.

Über diesen Punkt sind die Akten freilich noch nicht geschlossen. Nach der Diszission des Nachstars nach Altersstaroperationen kann man von einer irgendwie auffälligen Häufigkeit späterer Netzhautabhebungen gewiß nicht reden. Aber wie verhält sich das bei Augen, die eine Neigung zu diesem Leiden haben, bei höheren Myopien? Hier sind auf Grund von Beobachtung von Netzhautabhebungen nach der Myopieoperation durch sog. Phakolyse Stimmen laut geworden, die besonders die wiederholten Diszissionen des Nachstars als Veranlassung der späteren Abhebungen beschuldigen und deshalb von jeder solchen Diszission abraten. Andererseits ist der Einwand noch durchaus nicht widerlegt, daß ja der Grundprozeß durch die Phakolyse nicht geheilt wird und daß Augen mit diesem Leiden eben überhaupt häufig Netzhautabhebung bekommen, daß also unter den Operierten mehr Abhebungen vorkommen müssen als unter anderen Nachstardiszindierten.

Wenn es aber doch die Zertrümmerung des Glaskörpers sein sollte, die die Veranlassung zur Netzhautabhebung abgibt, dann ist das ein weiterer Grund, diese Zertrümmerung zu vermeiden und nur schneidend gegen den Nachstar vorzugehen. Das würde dann insbesondere gegen die „hinteren" Diszissionen sprechen.

e) Zuweilen wird Glaukom nach der Nachstardiszission beobachtet. Auch hier scheint die Zertrümmerung des Glaskörpers eine Rolle zu spielen. Das Nähere ist in dem Abschnitt über Nachkrankheiten der Staroperation erörtert.

b) Verschiedene Arten der Ausführung der Diszission eines häutigen Stares.

Während seit Buchhorn und Langenbeck allgemein in der durchsichtigen Hornhaut in die vordere Kammer eingegangen wurde, gab Cohn[2]) das Verfahren an, im Skleralrand einzustechen. Er benützte dazu v. Graefes breite Netzhautdiszissionsnadel. Den Vorteil erblickte er darin, daß kein Kammerwasserabfluß erfolgt. Auch Pagenstecher[3]) riet, die Diszission von der Korneoskleralgrenze aus vorzunehmen, etwa $^3/_4$—1 *mm* vom Korneoskleralrande entfernt. Wicherkiewicz[4]) sticht mit Knapps Messer im Skleralborde ein und nennt das „Scleronyxis anterior".

Auch Schnabel[5]) übt den Einstich in dem Lederhautrande und sieht in der raschen Wundheilung und der Unmöglichkeit des Glaskörpervorfalles den Hauptvorteil dieses Verfahrens.

Ebenso macht Jackson[6]) [Pflüger[7]), Pagenstecher[8]) u. v. a.] den Einstich durch Konjunktiva und Sklera des Limbus, [während Kuhnt (s. u.) denselben subkonjunktival verlegt.]

---

[1]) v. Wecker, Soc. franç. d'ophtalm. (séance du 6 mai), 1890.

[2]) Cohn, Über Nachstaroperationen. Schlesische Gesellschaft für vaterländ. Kultur. Sitzung vom 4. Okt. 1872.

[3]) Pagenstecher, Praktische Ratschläge für angehende Augenärzte. Klin. Monatsbl. f. Augenheilk., 1894, S. 339.

[4]) Wicherkiewicz, Sur l'opération de la cataracte secondaire. Soc. franç. d'ophtalm., 13 session annuelle, tenue à Paris 1895, Mai.

[5]) Elschnig, Über Diszission. Wiener klin. Wochenschr., 1896, Nr. 53.

[6]) Jackson, The technique of needle operations etc. Amer. Journ. of Ophthalm., 1898, XV [und: The Knife-needle. Operation ophthalm. Record, 1906, pag. 34; Ref. Arch. f. Augenheilk., LIV, S. 196 und LVI, S. 379].

[7]) Pflüger, Fußnote 6, II. Bd., S. 365.

[8]) Pagenstecher, Über Staroperationen mit besonderer Berücksichtigung der Nachstaroperation. Zeitschr. f. Augenheilk., 1903, X, S. 206.

v. Arlt, der die Diszission des Nachstars durch die Hornhaut nach denselben Regeln verrichtete wie bei bloßer Einschneidung der Kapsel, ging bei der hinteren Diszission durch die Sklera folgendermaßen vor. Ich führe das hier ausführlicher an, weil neuerdings für gewisse seltene Fälle die Niederdrückung des Stars empfohlen wird und weil diese in ganz ähnlicher Weise verrichtet wird. Nur darf dabei die Schneide der Nadel nicht gegen den Star gerichtet sein, sondern die Fläche.

Ausführung der (hinteren) Diszission durch die Lederhaut.

Nach Einstich durch die Lederhaut außen, in der Gegend der Ora serrata wird die Klinge in die Pupille und durch diese bis zur anderen Seite vorgeführt, und dann durch hebelnde Bewegungen die Starhaut mehrfach eingerissen.

Der Bulbus wird mit der Fixationspinzette gehalten, die Lider vom Gehilfen mit den Fingern.

I. Akt. Einstich der Nadel. Man nimmt eine Lanzet- oder Sichelnadel oder das Diszissionsmesserchen Knapps. Der Kranke blickt nasenwärts.

In einer Entfernung von 8—10 *mm* vom Hornhautrande wird die Klinge an der äußeren Seite eingestochen, und zwar etwas über oder unter dem wagrechten Meridian, um die Art. cil. postic. longa nicht zu verletzen. Das Werkzeug wird senkrecht auf den Augapfel aufgesetzt und langsam durchgestoßen. Sobald man an der Abnahme des Widerstandes fühlt, daß man im Bulbusinnern ist, senkt man das Heft des Werkzeuges stark gegen die Schläfe, so daß seine Achse von außen hinten nach vorne innen gerichtet ist, und schiebt es langsam gegen die Pupille vor. Sobald die Spitze am temporalen Pupillenrande erscheint, läßt man den Kranken mehr geradeaus blicken und es wird die Klinge mehr nach innen vorgeschoben, wozu man das Heft wieder ein wenig heben muß, bis man in die Nähe des jenseitigen Pupillenrandes gelangt ist.

II. Akt. Hierauf wird das Heft kräftig gehoben und durch diese hebelnde Bewegung die Starhaut in wagrechter Richtung durchtrennt. Man geht hierauf durch Senken des Heftes wieder in die Pupille zurück, rückt dann mit dem Hefte nach oben oder unten (gegen Schläfe oder Wange) und hebelt neuerlich, wodurch noch schiefe (nach innen oben und innen unten) laufende Trennungen der Starhaut erfolgen.

III. Akt. Herausziehen des Messers. Dieses erfolgt nach der letzten Hebelbewegung mit einem raschen Ruck.

Neuerdings wird die Nachstardiszission mit nadelartigen Werkzeugen von vielen verworfen (zum Teil auch für die Kapseleinschneidung bei Vollinsen). Man bedient sich dazu linearer Messer, entweder des von v. Graefe angegebenen oder etwas abgeänderter. So z. B. Loring[1]), Motais[2]), Mooren[3]), Nicati[4]), Schnabel[5]) u. a. Da Gama Pinto[6]) macht mit dem Messer v. Graefes sogar die sklerale Diszission.

---

[1]) Loring, An improved operation for a new cataract pupil after cataract operations. New York med. journ., 1880, XXXII, pag. 496.

[2]) Motais, Opération de la cataracte secondaire. Arch. d'ophtalm., 1888, VIII, pag. 223.

[3]) Mooren, Die Indikationsgrenzen der Kataraktdiszission. Deutsche med. Wochenschr., 1893, S. 857.

[4]) Nicati, Discisions cristalliniennes et iritomies au couteau. Ann. d'ocul., 1894, CXII, pag. 398.

[5]) Elschnig, Über Diszission. Wiener klin. Wochenschr., 1896, Nr. 53.

[6]) Da Gama Pinto, Contribution à l'opération de la cataracte secondaire. Ann. d'ocul., 1897, CXVII, pag. 22.

Schnabel verrichtet die Diszission mit dem Linearmesser in folgender Weise: Er macht den Einstich 1 *mm* nach außen vom Limbus im horizontalen Meridian mit dem Linearmesser, führt das Messer parallel mit der Irisebene fort bis zur Mitte der Pupille, dann hebt er das Messer schläfenwärts und entfernt es gleichzeitig von der Wange, so daß sich die Spitze der Kapsel nähert, und senkt sie nahe am unteren Pupillenrande in diese ein. Durch Senken des Heftes wird die Linsenkapsel eingeschnitten. Zieht man dann das Messer langsam zurück, so bleibt die Kammer fast immer bestehen. Dieses Verfahren hat alle Vorteile der Nadeldiszission ohne ihre Nachteile.

Schnabel benützt dazu entweder ein schmales Graefemesser oder ein eigens hierzu von Elschnig gebautes Diszissionsmesser. Es gleicht dem Graefemesser, ist aber nur in einer Ausdehnung von 8 *mm* von der Spitze an beiden Seiten geschliffen.

Elschnig berichtet noch über ein zweites Verfahren, das darin besteht, daß man nahe am oberen Hornhautrande dieses Diszissionsmesser mit der Schneide senkrecht zur Tangente des oberen Hornhautrandes einsticht, bis zum unteren Pupillarrande vorgeht, in die Kapsel einsticht und dann das Messer aufstellt. Dadurch wird die Kapsel in der ganzen Ausdehnung der Pupille und des (hier vorausgesetzten) Koloboms durchtrennt. Dieses Verfahren eignet sich also für sehr dichte Kapselnachstare nach Extraktionen mit Iridektomie. Man ersieht daraus, daß das früher genannte Verfahren Schnabels offenbar für dichte Nachstare nicht ausreicht.

Elschnig fügt dem noch folgendes hinzu: „Sollte die Kapsel dennoch dem Messer ausweichen, nach oben zusammengeschoben werden (was wohl nur dann vorkommt, wenn die Kapsel im Pupillarbereiche besonders dicht und in ihren unteren Partien besonders zart oder von der Uvea losgelöst ist), so kann man, soferne man das oben beschriebene Diszissionsmesserchen verwendet, bei einiger Vorsicht natürlich auch mit dem Starmesser, ohne jede Gefahr, in kurzen sägenden Zügen das Messer in den Glaskörper einsenkend und wieder vorziehend, die Kapsel durchtrennen."

Elschnig gibt aber selbst an, daß mitunter ein Tröpfchen Glaskörper in die Hornhaut trete. Das ist aber die größte Gefahr bei Diszissionen überhaupt. Beim Einstich gegenüber dem Kolobom wird dieses Ereignis aber begreiflicherweise sehr leicht eintreten. [Ich bin daher auch von der Anwendung dieses Verfahrens wieder zum ursprünglichen zurückgekommen. E.]

Da Gama Pinto[1]) stach zuerst das Messer Graefes 2 *mm* vom Limbus in die Hornhaut, schob es bis zum entgegengesetzten Pupillarrande vor und schlitzte die Kapsel durch Sägebewegungen. Natürlich darf mit dem Schneiden nie früher begonnen werden, als bis man die Kapsel durchstochen hat. Da er das Messer so einstößt, daß der Klingenquerschnitt in einem Hornhautradius liegt, wobei die Schneide gegen den Hornhautumfang gerichtet ist, muß der Rücken der Klinge auf die betreffende Wundecke gestützt werden, um beim Schlitzen der Kapsel nicht zugleich die Hornhaut und Sklera zu schlitzen.

Da bei diesem Verfahren häufig beim Herausziehen des Messers etwas Glaskörper abfließt, so verlegte Da Gama Pinto den Einstich in die Sklera, um sozusagen subkonjunktival zu operieren.

Da Gama Pinto schildert dieses zweite Verfahren folgendermaßen. Der Patient sitzt auf einem Stuhl, den Kopf auf die Brust des Assistenten gestützt. Das Auge wird seitlich beleuchtet. Der Operateur stellt sich vor den Patienten. Die Kapsel wird durch einen einzigen Schnitt gespalten. Die Richtung des Schnittes hängt von der Spannung des Nachstares ab. Gewöhnlich verläuft der Schnitt horizontal von innen nach außen

[1]) a. a. O. S. 383.

oder schief von oben innen nach unten außen, selten auch vertikal. Der Augapfel wird mit der Pinzette fixiert und in einer der Einstichstelle entgegengesetzten Richtung gerollt. Das Graefesche Starmesser wird etwa 6—8 *mm* vom Hornhautrande in den Bulbus eingesenkt, die Klinge meridional, die Spitze nach dem Mittelpunkt des Augapfels gerichtet. Bald nach dem Einstich senkt man das Heft und richtet die Spitze des Messers nach dem entsprechenden Pupillarrande der Iris, sticht dort den Nachstar von hinten nach vorne ein. Hierauf wird das Heft des Messers wieder gehoben und die Spitze, parallel der Kapselfläche, nach dem entgegengesetzten Pupillarrande geführt. Hier macht man die Kontrapunktion des Nachstars von vorne nach hinten und vollendet sodann den Schnitt durch ziemlich ausgiebige Sägebewegungen. Beim Ausziehen des Messers muß die Spitze die nämliche Richtung wiedererlangt haben wie beim Eingehen.

Da es bei tiefliegenden Augen leicht geschieht, daß man den Lidwinkel oder Lidrand einschneidet, so hat sich Da Gama Pinto ein Messer herstellen lassen, das eine Klinge von 12 *mm* und einen Stiel von 20 *mm* Länge hat. Die Klinge ist von der Spitze an auf 6 *mm* doppelschneidig.

Da Gama Pinto meint, daß mancher Operateur wohl unter Umständen und in besonderen Fällen den Nachstar von hinten geritzt haben möge. Insoferne sei seine „hintere" Diszission nichts neues, neu sei bloß die Ausbildung der Idee zu einer Methode und ihre konsequente Durchführung in so zahlreichen Fällen.

Darin irrt aber Da Gama Pinto. v. Arlt hat die sklerale Diszission in gewissen Fällen ganz methodisch geübt und bei Fuchs habe ich lange vor Da Gama Pintos erster „hinterer" Diszission als Assistent in der Zeit von 1887—1892 unter vielen Hunderten von Nachstardiszissionen nie eine andere als die sklerale gesehen und selbst gemacht, und zwar nach den früher gegebenen Regeln, die mit den von Da Gama angeführten im wesentlichen übereinstimmen. Uns war daher seine hintere Diszission als methodisch durchgeführte Operation nichts neues. Der Unterschied liegt nur in dem verwendeten Messer, das zweifellos besser schneidet als die Sichelnadel von Rosas. Diese reißt oder disloziert. Wo der Nachstar dünn ist, treten Reklinationen nicht ein; also in allen frischen Fällen leistet diese Operation optisch dasselbe wie die Zerschneidung. Bei dicken, derben Nachstaren bewirkt sie leicht eine bloße Losreißung des Nachstars von der Zonula an einer Seite, Verlagerung und Wiederaufstellung des Stares nach der Operation. Hier sind Da Gama Pintos Einwände ganz gerechtfertigt.

[In der letzten Zeit ist nur de Lapersonne[1]) für die — möglichst frühzeitige — hintere Diszission eingetreten; er sticht eine sichelförmige Nadel im vertikalen Meridiane in die Sklera ein, führt sie hinter der Membran bis zum unteren Rande der (erweiterten) Pupille. Hier wird die Starhaut von hinten nach vorne durchstoßen und beim Emporziehen der Nadel gespalten.]

Was man gegen die hintere Diszission einwenden kann, ist:

1. Die Gefahr einer Glaskörperblutung.

2. Die starke Zerwühlung des Glaskörpers, die von Trübung, Netzhautabhebung oder Drucksteigerung gefolgt sein kann. Dieser Einwand wird allerdings auch gegen die Keratonyxis erhoben.

3. Einheilung des Glaskörpers in die Aderhaut-Lederhautwunde, zumal wenn sie mit dem Messer gemacht wird, also diese Wunde etwas größer ausfällt. Da Gama Pinto[2]) meint, daß das keine weiteren Folgen habe; das mag für die Gefahr einer In-

---

[1]) De Lapersonne et Poulard, De la discission postérieure précoce. Congrès intern. d'ophtalm., 1905, Bullet., pag. 98.

[2]) a. a. O. S. 311.

fektion richtig sein, weil ja die Wunde von der verschobenen Bindehaut gedeckt wird. Aber jede solche Einheilung bringt die Gefahr mit sich, daß später Netzhautablösung entsteht.

4. Leicht eintretende Dislozierung der Starhaut, wenn sie derb ist, die dann innen und oben von der Zonula abreißt, unten und außen aber in Verbindung bleibt, und sodann Wiederaufsteigen der Haut. Es stellt das einen höchst lästigen Zustand dar, der den Kranken sehr im Sehen stört. Er erfordert Abhilfe durch Extraktion der Starhaut, die aber nur immer von Glaskörperverlust und Einheilung gefolgt ist, wegen der vorhergehenden Zertrümmerung des Glaskörpers. Eine Extraktion ohne die sklerale Diszission ist in dieser Richtung weit ungefährlicher, auch die Scherenoperation.

In Fällen, wo die Starhaut durch entzündliche Auflagerungen, Wucherung der Kapselzellen verdickt oder durch zahlreiche oder ringförmige hintere Verwachsungen mit dem Pupillarrande oder gar mit größeren Abschnitten der hinteren Irisfläche verbunden ist, ist die einfache Diszission meist nicht anwendbar. Für solche Fälle kommen Verfahren in Betracht, die zum Teile mit zwei Instrumenten ausgeführt werden oder nach vorheriger Eröffnung der Hornhaut mit einem Lanzenschnitte, zum Teile den Übergang zur Extraktion oder zur Iridektomie bilden, zum Teile nichts anderes sind als Iridektomien, weshalb auch auf das bei diesen Abschnitten Gesagte verwiesen werden muß. Außer den genannten wären noch folgende Verfahren zu erwähnen, die zum Teil für komplizierte Nachstare bestimmt sind.

1. Das Verfahren von Friedrich Jäger (1813). Durch eine 4—7 *mm* lange, mit einem Lanzenmesser gesetzte Hornhautwunde wird ein spitzes Irishäkchen eingeführt, um die Membran einzureißen (eventuell zu extrahieren).

Einen ähnlichen Vorgang empfiehlt Rosander[1]) bei Kapseleinklemmungen nach Starextraktionen. Er legt gegenüber der ersten Wunde einen kleinen Einschnitt an, durch den er mit einer Korelysennadel eingeht, und das Diaphragma durchschneidet.

Prouff[2]) operiert alle Nachstare dadurch, daß er mit einem Zystitom durch eine am oberen Hornhautrande angelegte Punktionsöffnung einen senkrechten und durch eine gleiche, außen angelegte einen wagrechten Riß dem Nachstar beibringt.

Auch Vignes[3]) führt bei dünnen Nachstaren das Zystitom durch einen kleinen Hornhautschnitt ein, womit er das Häutchen zerreißt, und in gleicher Weise geht Schoeler vor, wie Fröhlich[4]) angibt.

2. Bowman[5]) bedient sich zweier kurzer, feiner Nadeln (Stopneedles, vgl. Fig. 17, Bd. I, S. 11). Man sticht die eine auf der einen Seite der Hornhaut ungefähr in der Mitte zwischen Pol und Rand senkrecht ein und dringt mit ihrer Spitze in die Kapsel ein; dann wird die zweite Nadel von der anderen Seite her eingestochen und knapp an der ersten in die Kapsel vorgeschoben. Durch hebelartige Bewegungen der einen oder beider Nadeln nach verschiedenen Richtungen wird die Stichwunde in ein mehr oder weniger großes Loch verwandelt, und zwar ohne Zerrung an der Iris oder am Ziliarkörper. Die

---

[1]) Rosander, Om kapselinklämming vid starextractionen och om iridectomien. „Hygiea", Stockholm, 1883, XLV, pag. 209.

[2]) Prouff, Nouveau procédé de discision de la capsule dans les cataractes secondaires produites par des dépôts vitreux et des opacités sur la capsule. Rev. clin. d'ocul., 1884, 3. Nov.

[3]) Vignes, Quelques mots sur les cataractes secondaires. Rec. d'ophtalm., 1891, pag. 65.

[4]) Fröhlich, Beitrag zur Behandlung hochgradiger Kurzsichtigkeit. Arch. f. Augenheilk., 1897, XXXV, S. 267.

[5]) Bowman, Medic.-chir. Transactions, 1853, pag. 315 und Ann. d'ocul., 1853, XXIX, pag. 293 und 1866, LV, pag. 72.

zentrale Lücke bleibt entweder von selbst offen oder sie wird durch vorgedrängten Glaskörper offen erhalten und schließlich durch eine durchsichtige Membran ausgefüllt. [1])

Dieses Verfahren ist für verdickte oder mit der Pupille mehrfach verwachsene Nachstare bestimmt [und gibt in der Tat mitunter vorzügliche Resultate].

Es wird hauptsächlich in England geübt. Streatfeild [2]) hat die Bowmansche Zweinadeloperation modifiziert. Er wendet zwei needle-hooks (aiguilles-crochets), hakenförmige oder gebogene Starnadeln an. Sie unterscheiden sich nicht wesentlich von den Rosasschen Sichelnadeln.

3. Noyes [3]) hat folgendes Verfahren für Pupillaratresie angegeben:

In Narkose wird, nachdem ein Sperrelevateur eingelegt und das Auge mit einer Faßpinzette gehalten ist, ein breites Graefemesser am äußeren Hornhautrand eingestoßen, im horizontalen Meridian durch die Kammer geführt und am entsprechenden Punkte des inneren Hornhautrandes ausgestoßen; Ein- und Ausstich sollen gleich groß sein.

Hierauf wird das Messer so weit zurückgezogen, bis die Spitze vor der Mitte der verschlossenen Pupille liegt, und dort durchs Diaphragma in den Glaskörper gestoßen. Indem man dabei den Griff des Messers aus der wagrechten in eine schiefe Stellung erhebt, kommt die Iris durch den Abfluß von Kammerwasser durch die innere Wunde vorwärts gegen die Spitze des Messers. Die Wunde im Diaphragma soll so groß als möglich gemacht werden. Dann wird, bevor alles Kammerwasser abfließt, das Messer rasch ganz zurückgezogen. Sofort, ehe die Blutung profus wird, wird durch jede Hornhautwunde ein Haken eingeführt. Diese Haken sind an der Spitze stumpf, schwach gekrümmt und sind sehr zart aus weichem Metall gemacht, so daß der Stiel unter jedem Winkel abgebogen werden kann. Der Stiel ist ungefähr einen Zoll lang.

Der Haken, der durch die innere Wunde eingeführt wird, muß den Stiel in der Mitte fast unter einem rechten Winkel abgebogen haben. Dieser Haken soll zuerst eingeführt werden, dann der andere durch die äußere Wunde. Die Spitzen der Haken werden nun in das inmitten der Iris gemachte Loch eingesetzt und in entgegengesetzter Richtung auseinander gezogen. Man muß sich bemühen, zu jeder Wunde ein Stück des Gewebes hinzuziehen, und wenn es durchgezogen werden kann, es abzuschneiden. Wenn nichts herausgebracht werden kann, dann muß der Haken, wenn er zur Wunde kommt, abgelöst werden.

Die Handhabung des Hakens erfordert feines Gefühl und Zartheit. Den gebogenen Haken so zu drehen, daß er erst flach eingeschoben und dann so gewendet wird, daß er in die Iris eingehakt werden kann, ist etwas beschwerlich. Wenn beide Haken schön in die Irislücke eingelegt sind, muß ein entsprechender Grad von Kraft auf die Iris wirken, ohne Gefahr, ein Unglück anzurichten. Die Kraft ist ausschließlich auf die zu ziehende Membran aufzuwenden, und insoferne, als ein Haken gegen den anderen wirkt, ist der Kraftaufwand viel größer, als er bei irgend einem anderen Verfahren aufgewendet wird. Die Pupille wird weit und zentral. Es ist besser, sie recht weit zu machen, da sich schließlich doch eine leichte Verkleinerung einstellt, wenn sich die zusammengerunzelten Seiten der Membran ausstrecken. Die Reaktion nach der Operation ist mäßig, das Auge in 12—14 Tagen geheilt.

---

[1]) Nach v. Arlt, Operationslehre, S. 326, angeführt, da mir das Original unzugänglich ist.

[2]) Streatfeild, L'emploi des aiguilles-crochets dans les opérations de cataractes secondaires. Congrès de Londres, Compte rendu, 1873, pag. 174—180.

[3]) H. D. Noyes, A modified operation for closed pupil after removal of cataract. Ophthalm. Hosp. Rep., 1869, VI, pag. 209 und Ann. d'ocul., LXVI, pag. 151.

Agnew[1]) stößt eine Broadneedle durch die Hornhaut und das Diaphragma 1‴ vom Rande entfernt. Während die Nadel in dieser Stellung gehalten wird, wird an der entgegengesetzten Seite eine zweite Öffnung gemacht, durch diese ein kleiner Haken eingeführt und in die durch die Nadel erzeugte Lücke eingesetzt. Beim Herausziehen des Hakens wird die Lücke erweitert und zugleich etwas Gewebe durch die Wunde herausgezogen. Die Nadel wirkt dabei entgegen und verhindert die Entstehung einer Dialyse.

Kuhnt[2]) macht die Diszission bei einfachem Nachstar grundsätzlich und immer subkonjunktival. Er bedient sich dazu eines Messers, das sich von dem Knapps nur durch eine winkelige Knickung des Stieles unterscheidet. Diese Knickung hat den Zweck, von jeder beliebigen Stelle aus diszindieren zu können. 3—4 *mm* vom Hornhautrande wird das Messerchen durch die Bindehaut und weiter subkonjunktival bis zur vordersten Lederhautzone geführt, hier in die peripherste Vorderkammer gestoßen und parallel zur Iris in das maximal erweiterte Pupillarfeld geführt. Es wird nur ein Schnitt angelegt, 7—8 *mm* lang. Die Durchschneidung wird mit kleinen, sägeförmigen Schnitten vollführt. Das Herausziehen aus der Pupille erfolgt langsam, aus der Kammer schnell.

Bei schwammigen Nachstaren, bei denen ein ⊤-förmiger Schnitt nötig ist, benützt Kuhnt zwei solche Messerchen (ein rechts- und ein linksschneidendes). Der Assistent fixiert. Der Operateur führt zuerst das eine Messer subkonjunktival ein, dann 3 *mm* davon entfernt das zweite. Nunmehr macht er zuerst den Hauptschnitt durch die Kapsel. Nach Wendung der Schneide um einen rechten Winkel nach hinten bewegt man das Messer nun auf die eine Nachstarhälfte, durchsticht diese, dann stößt man das zweite Messer vor, stellt eine Schneide nach vorne und unmittelbar an die des anderen und ahmt nun das Schließen einer Schere nach. So trennt man das zwischenliegende Kapselstück.

Eine Zweimesserdiszission verrichtet Kuhnt auch, wenn einzelne hintere Synechien da sind. 3 *mm* voneinander entfernt wird ein rechts- und ein linksschneidendes Messerchen eingeführt; mit dem einen durchstößt man den Nachstar in der Pupillenmitte, führt das andere in dieselbe Lücke ein, so daß sie mit ihren Rücken aneinander liegen, und schneidet mit beiden gegen die Peripherie zu.

War Glaskörperverlust vorangegangen, dann wird mit zwei Messern so operiert, daß vom Zentrum zur Peripherie zwei große, parallele Schnitte angelegt werden und das so entstandene Kapselband in die Mitte durch scherenartige Stellung der Messer durchtrennt wird.

Bei Einheilung des Nachstars in die Wunde wird dieser konzentrisch zur Einheilungsstelle zuerst durchtrennt und später vom Rande des Irisschenkels abgetrennt.

[Bei kompliziertem Nachstar, wenn flächenhafte Verwachsungen der Iris mit dem verdickten Kapselsack bestehen, geht Kuhnt[3]) in folgender Weise vor: Ein Graefemesser wird an der Grenze zwischen unterstem und mittlerem Drittel der Hornhaut, 1 *mm* außerhalb des Randes im Skleralbande eingestochen, 1 *mm* vom Hornhautrande entfernt durch das Diaphragma und dann hinter demselben bis zum symmetrisch gelegenen Punkte medial vorgeführt. Dort wieder von hinten in die Vorderkammer durchgestoßen; die Messerspitze wird so gehoben, daß ein vertikaler Schlitz entsteht, und innen oben an diametral

---

[1]) H. Noyes, A modefied operation for closed pupil after removal of cataract. Ophthalm. Hosp. Rep., VI, pag. 209.

[2]) Kuhnt, Über Nachstaroperationen. Zeitschr. f. Augenheilk., 1899, II, S. 151 und 260. [S. a. Wokenius, Beitrag zur subkonjunktivalen Diszission des einfachen Nachstars (Kuhnt). Zeitschr. f. Augenheilk., 1902, VII, S. 277.]

[3]) Kuhnt, Zur Operation des komplizierten Nachstars. Zeitschr. f. Augenheilk., 1903, IX, S. 169.

dem Einstichspunkte gegenüberliegender Stelle kontrapunktiert. Letztere Wunde wird beim Zurückziehen des Messers auf 5—6 *mm* nach oben verlängert, wobei das Kammerwasser abfließt, dann stellt man die Messerschneide nach vorne und trennt durch 2 bis 3 sägende Züge das Diaphragma vor dem Messer. Das Verfahren gleicht der Transfixion der Iris von E. Fuchs.

Gleichfalls von hinten nach vorne diszindiert bei dünnen Nachstaren Manolescu[1]), und zwar mit einem möglichst schmalen Graefemesser, das im Limbus 3—4 *mm* über dem horizontalen Meridian eingestochen und wie bei der Transfixion durch den Nachstar durchgeführt wird.

Hirschberg[2]) verrichtet einen zweizeitigen Kreuzschnitt zur Iris- und Kapseldurchschneidung in analogen Fällen.

Kugel[3]) durchsticht in einer Sitzung — bei Nachstar und Pupillensperre nach Staroperation — mehrmals mit dem Graefemesser die Pupillarschwarte, ohne die Regenbogenhaut zu verletzen; eventuell führt er eine Nadel hinter das Diaphragma ein und benützt dieselbe als Rückhalt für das von vorne eingeführte Messer.]

Stilling[4]) benützt zur Nachstardiszission zwei Nadeln, die die Form eines der Länge nach durchschnittenen Pfeiles haben und in ihrem ganzen Umfange geschliffen sind, also Harpunen. Die eine ist gerade, die andere gebogen. Der Assistent fixiert den Bulbus in der Mitte des unteren Hornhautrandes mit einer Schlußpinzette, der Operateur sticht beide Nadeln zugleich vom äußeren und inneren Limbus aus mit flach liegenden Schneiden ein, bis sie sich in der Mitte des Pupillargebietes begegnen. Er dreht dann die Nadeln um 90°, senkt sie leicht in die Starmembran ein und zieht, indem er diese zerschneidet, langsam nach beiden Seiten aus. Man kann auch die Nadeln mehrmals vorschieben und zurückziehen, auch kann man dies leicht in verschiedenen Richtungen vollführen. Beim Ausziehen muß natürlich die Schneide wieder in die ursprüngliche Lage gebracht werden. Der Glaskörper wird bei diesem Verfahren, das sich ebenso für dünne als dicke Nachstare eignet, meist gar nicht verletzt. Will man die Membran extrahieren, so kann man, ehe die Nadeln eingeführt werden, in der Mitte des Limbus ein v. Graefesches Messer wie zur Extraktion ein- und gegenüber ausstechen, dann ausziehen und die Nadeln hierauf durch diese kleinen Hornhautwunden einführen. Die zerrissene Membran folgt den Nadeln leicht beim Ausziehen.

[Weill[5]) gibt in jüngster Zeit wieder genaue Weisungen, wie Stillings Harpunenoperation ausgeführt werden soll, insbesondere betont er, daß die Harpunen beim Herausziehen aus der Kammer leicht in der Hornhaut hängen bleiben; wenn man den Rücken der Harpune kräftig an den kleinen Hornhautschlitz anpreßt, gleitet sie leicht heraus.]

Pflüger[6]) anerkennt die Leichtigkeit, mit der in vielen Fällen die Harpune ohne Glaskörperverlust gute Dienste leistet. Aber sie verhakt sich leicht beim Herausziehen

---

[1]) Manolescu, L'opération de la cataracte secondaire. Ann. d'ocul., 1904, CXXXI, pag. 197.

[2]) Hirschberg, Zweizeitiger Kreuzschnitt zur Iris- und Kapselzerschneidung. Zentralbl. f. prakt. Augenheilk., 1905, November.

[3]) Kugel, Über eine neue Operationsmethode bei Nachstaren und Pupillensperre infolge von Staroperation. Arch. f. Ophthalm., 1906, LXIII, S. 557.

[4]) Stilling, Über die Operation des Nachstars. Zentralbl. f. prakt. Augenheilk, 1899, September, S. 261.

[5]) Weill, Über Nachstaroperationen. Zeitschr. f. Augenheilk., 1908, XIX, S. 27.

[6]) Pflüger; Die Operation des Nachstars. Ophthalm. Klinik, 1902, VI, Nr. 13, S. 193. — Derselbe, Demonstration einiger Instrumente. XXX. Versammlung der Ophthalm. Gesellschaft zu Heidelberg 1902. Ber. S. 291.

und Pflüger hat infolgedessen böse Zufälle erlebt. Er hat sich deshalb eine durch ein verschiebbares Stück gedeckte Harpune machen lassen, die ohne jede Schwierigkeit aus dem Auge zurückgezogen werden kann.

Für Fälle von Nachstaren, wo schon einmal eine Diszission ohne genügendes Ergebnis gemacht ward, aber doch der Glaskörper in Verbindung mit der Vorderkammer gebracht ist, hat Pflüger ein Schiebemesser konstruiert, das auch für andere Operationen in der Vorderkammer geeignet ist (Durchschneidung vorderer Synechien der Iris, in die Hornhaut eingeheilter Glaskörperfaden).

Es besteht aus einem festen und beweglichen Teile. Der feste Teil läuft in ein stumpfes Dreieck aus, dessen drei Kanten schneiden (Harpune). Die mit dem Schaft einen spitzen Winkel bildende, nach rückwärts schauende Schneide dient zum Fassen des Objektes, das durchschnitten werden soll. Der zweite, verschiebbare Teil, das eigentliche Schiebemesser, dessen nach rückwärts gerichtete Schneide mit dem Schafte einen stumpfen Winkel bildet, wirkt mit seiner vorderen Schneide gegen die hintere Schneide des freien Messers und schneidet beim Vorschieben das gefaßte Objekt durch. Das Instrument wird geschlossen, subkonjunktival durch den Limbus geführt. Genügend in die Kammer vorgeschoben, zieht der Daumen die verschiebbare Lamme zurück. Sobald die andere Lamme das Objekt gefaßt hat, wird die bewegliche wieder vorgeschoben und zerschneidet es scherenähnlich.

[Gleichfalls eine harpunenartige Nadel verwendet Moretti[1]) zur Diszission.]

[L. Müller hat, ohne Stillings Harpune und Pflügers Schiebemesser zu kennen, ein ähnliches Instrument konstruiert.[2])]

Verbindung von Diszission und Iridektomie.

(Modifizierte oder kombinierte Diszission.)

Darunter versteht man eine Diszission mit vorausgeschickter (oder auch gleichzeitiger) Iridektomie. Sie wurde zuerst v. Graefe[3]) angegeben und besonders bei Schichtstaren und hinteren Rindenstaren zwischen dem 15. und 25. Lebensjahre empfohlen, weil sie die Gefahren der Quellung vermindere. Auch sogar bei Neugeborenen mit enger Pupille komme sie in Betracht.

Auch v. Arlt[4]) empfiehlt, in Fällen, wo die Diszission angezeigt, aber keine genügende Erweiterung der Pupille zu erzielen sei, die Iridektomie nach oben der Diszission um einige Wochen vorauszuschicken.

Handelt es sich um die Diszission bei voller Linse, so kommen die v. Arlt erwähnten Momente in Betracht: Mangelhafte Erweiterung der Pupille auch ohne hintere Synechien, wie man das oft bei angeborenen Staren findet, dann mehrfache hintere Synechien, weil unter diesen Um-

---

[1]) Moretti, Ago da discissione unciato o sinecotomo lanceolar. Ann. di Ottalm., 1906, XXXV, pag. 799. (Jahresber. f. Ophthalm., 1906, S. 343.)

[2]) Sitzungsbericht der Ophthalm. Gesellschaft in Wien. (S. I. Bd., S. 12.)

[3]) v. Graefe, Über zwei Modifikationen der Staroperationen. Arch. f. Ophthalm., 1859, V, S. 173. — Derselbe, Briefliche Mitteilung an den Herausgeber über peripheren Linsenschnitt. Klin. Monatsbl. f. Augenheilk., 1870, VIII, S. 6.

[4]) v. Arlt, Operationslehre, S. 325.

ständen keine genügend große Öffnung in die Kapsel gemacht werden kann, weil die quellende Linse die Iris vorwärts treibt, leicht Drucksteigerung entsteht und bei zur Entzündung geneigten Irides — und das sind solche, wo schon Iritis da war — entzündliche Reizung und Exsudation hervorrufen kann.

Man ist dann eventuell nachträglich genötigt, bei verengter Kammer unter viel ungünstigeren Verhältnissen die Iridektomie vorzunehmen, weil man eine Punktion zur Entfernung der quellenden Linsenmassen nicht ausführen kann.

Bei gut erweiterbarer Pupille ist aber, auch zwischen dem 15. und 25. Lebensjahre, die Vorausschickung einer Iridektomie, um welche Teilstarform es sich auch handle, oder bei durchsichtiger Linse, ganz überflüssig. Sie verhindert das Auftreten von Drucksteigerung durch Quellung natürlich nicht, weshalb schon Horner die modifizierte Diszission ganz verlassen hatte[1]); hier kann ja leicht die Punktion oder Lanzenextraktion vorgenommen werden, wenn Drucksteigerung durch Quellung eintritt, und man behält den Vorteil der runden Pupille.

Auch bei gewissen Hautstaren ist die Iridektomie als Voroperation der Diszission oder gleichzeitig damit von Vorteil: wenn sich die Pupille nicht genügend erweitern läßt, wenn die Starhaut gerade im Bereiche der Pupille zur Diszission nicht geeignet ist, weil sie dort durch Wucherung des Kapselepithels oder durch entzündliche Wucherungen verdickt ist.[2]) Die Operation tritt hier in Wettbewerb mit der Iridotomie, die in ähnlichen Fällen in Anwendung kommt.

Bestehen mehrfache hintere Synechien und ist die Starhaut zart oder zeigt sich nach Atropinwirkung, daß die im verengten Pupillarbereich verdickte Kapsel, entsprechend einer Stelle, wo sich der Pupillarrand bogenförmig zurückgezogen hat, zart ist, dann macht man im ersten Falle eine Irisausschneidung nach oben, im zweiten eine solche nach der betreffenden Seite. Diese Irisausschneidungen brauchen nicht groß zu sein, so daß man möglichst zentrale Pupillen erhält. Nach 2—3 Wochen wird dann die Diszission vorgenommen.

Im ersten Falle kann ohne vorhergehende Iridektomie auch die Diszission mit zwei Nadeln gemacht werden.

Ist die hintere Synechie ringförmig, beginnt sich die Iris vorzutreiben, dann kann auch entweder eine breite Iridektomie nach oben der Diszission vorausgeschickt werden, oder man macht gleich eine Iridokapsulotomie mit der Weckerschen Schere, bei der man keinen sehr langen Schnitt

---

[1]) Arx, Zur Pathologie des Schichtstars. Inaug.-Diss., Zürich 1883.
[2]) Schweigger, Handbuch der speziellen Augenheilkunde, 1871, S. 340—371.

zu machen braucht. Sie stellt ebenfalls die Verbindung zwischen der vorderen und hinteren Kammer her und man erhält eine zentrale, fast kreisrunde Pupille. Ist die Vortreibung stark, dann ist eine Transfixion nach Fuchs vorauszuschicken, die dann die Iridektomie oder Iridotomie ermöglicht.

In allen Fällen, wo die Pupille sehr verengt und durch eine derbe Schwarte verschlossen ist, kommt nur die Iridotomie in Betracht, und man muß im allgemeinen Hirschberg[1]) beistimmen, der nur bei einfachem Nachstar diszindiert, bei kompliziertem ausschließlich die Iridotomie vornimmt.

[Allerdings ist Hirschberg später hievon abgegangen (s. II. Bd., S. 365. In manchen dieser Fälle ist auch die Transfixio iridis von Fuchs empfehlenswert (s. II. Bd., S. 185)].

Ausführung der Diszission mit der Scherenpinzette.

Hornhautschnitt mit der Lanze; danach Eingehen mit der Scherenpinzette und Anlegung eines Schnittes durch die verdickte Kapsel oder zweier, V-förmig zusammenlaufender Schnitte.

Die Operation ist eigentlich nichts anderes als die Iridotomie v. Weckers, ausgeführt in der Starhaut, statt in der Iris. Dort, wo sich eine sehr enge Pupille auf Atropin kaum erweitert, weil sie mit breiten Synechien angelötet ist, wird auch an beiden Schnittenden die Iris mit durchschnitten werden müssen, also die Operation in eine Iridotomie übergehen (Iridokapsulotomie).

Fig. 56.
Diszission mit der Schere. *a b* vertikaler Schnitt oder *a c* und *a d* V-Schnitt.

Besteht eine unversehrte Pupille, z. B. nach Starausziehung ohne Irisausschneidung oder bei Wundstar, dann legt man den Schnitt durch die Hornhaut lotrecht in der äußeren Hornhauthälfte mit der Lanze an und macht den Schnitt in der Starhaut wagrecht, oder wenn zwei Schnitte in dieser angelegt werden sollen, in Gestalt eines liegenden >. Man benützt dazu am besten Schweiggers Iridotomieschere, die gestattet, eine sehr kleine Öffnung anzulegen.

Besteht ein Kolobom, dann wird der Hornhautschnitt vor dem Kolobom angelegt, also meist nach oben und die Schnitte in der Starhaut dem entsprechend, wie Fig. 56 zeigt.

---

[1]) Hirschberg, Über die periphere, lineare Starextraktion. Berliner klin. Wochenschr., 1876, Nr. 1 u. 2.

Die Einzelheiten der Operation sind dieselben wie bei der Iridotomie. Die Richtung des Schnittes oder der Schnitte wird natürlich auch durch etwa vorhandene Anwachsungen u. dgl. bestimmt.

Anzeigen. Dieses Verfahren ist angezeigt bei Hautstaren, die zu dick sind, um mit einem nadelartigen Instrumente zerschnitten werden zu können, und die mehrseitig angeheftet sind, so daß eine Ausziehung im ganzen unmöglich ist. Das ist oft schon aus der dichten Beschaffenheit des Kapselbalges, aus der Anwesenheit von hinteren Synechien und entzündlichen Auflagerungen auf dem Balgstar von vornherein ersichtlich oder ein vorangegangener vergeblicher Versuch einer Diszission mit dem Knappschen Messer hat einem die Unmöglichkeit der Durchtrennung mit diesem Werkzeuge erwiesen.

Schon Röder[1]) verwandte die Schere v. Weckers methodisch zur Zerschneidung der Kapsel nach der Extraktion. Wenn Röder auch mehr Gewicht auf die vermeintliche Ausgleichung des Astigmatismus legte, so betonte er doch auch die optische Wirkung.

Bei Kapseleinheilung in die Narbe machte Fortries[2]), wenn der Zustand Reizung hervorrief, eine Kapsulotomie mit v. Weckers Schere und Strawbridge[3]) empfahl ein scherenartiges Instrument, dessen feine nadelförmige, 8 *mm* lange Arme nach außen schneiden. Das geschlossen eingeführte Instrument öffnet sich durch Druck auf die federnden Stiele und wirkt wie Bowmans Zweinadeloperation.

Für dichte Nachstare änderte er das Instrument so ab, daß die Arme nach außen und innen schneiden und daß die Arme durch Druck geschlossen werden. Es wird geschlossen eingeführt, dann geöffnet und wieder geschlossen.

Der Gedanke Lewinsohns[4]) war daher nicht mehr ganz originell, der sich einer besonderen Schere mit zarten schmalen, an den Außen- und Innenflächen schneidenden Blättern bedient. Als Modell wurde v. Weckers Scherenpinzette benützt, deren Blätter um ein Weniges verkürzt und verschmälert an den Außenrändern scharf und am Rücken flach geschliffen wurden, so daß diese im geschlossenen Zustande den Eindruck eines etwas verdickten Nadelansatzes machen. Das Instrument wird geschlossen durch die Hornhaut in die Nachstarmembran bis zur Basis des Scherenansatzes eingestoßen und geöffnet, so daß die Außenkanten der Scherenblätter die Membran zerschneiden. Das Instrument wird dann geschlossen und sofort wieder ausgeführt. Man kann bei sehr rigider Hornhaut oder, wo man sich scheut, einen stärkeren Druck auszuüben, zuerst mit einer feinen Nadel einen Kanal bohren, durch den man die Schere sodann glatt einführt. Hat man es mit besonders dicken Schwarten zu tun, dann kann man die Schwarte, nachdem man die Schere etwas zurückgezogen hat, zwischen die Innenränder nehmen und in der üblichen Weise zerschneiden. Hierzu ist jedoch erforderlich, daß

---

[1]) Röder, Über Kapseldurchschneidung und dadurch bewirkte Veränderungen der Hornhautkrümmung. Klin. Monatsbl. f. Augenheilk., 1875, S. 362—366. — Derselbe, Über Kapseldurchschneidung und dadurch bedingte Krümmungsänderung der menschlichen Hornhaut. Arch. f. Ophthalm., 1877, XXIII, 4, S. 29.

[2]) Fortries, De l'enclavement de la capsule du crystallin après l'opération de la cataracte. Thèse de Paris 1877.

[3]) Strawbridge, Two new instruments for secondary cataract operations. Amer. journ. of med. science, 1877, 449.

[4]) Lewinsohn, Beitrag zur Nachstaroperation. Zentralbl. f. prakt. Augenheilk., Juli 1899, S. 207.

die Scherenblätter nicht mit zur Hornhaut zugekehrter Fläche eingestoßen, sondern zuvor um einen rechten Winkel nach außen gedreht werden.

Der Unterschied gegenüber Strawbridge liegt wesentlich darin, daß durch die Benützung von Lewinsohns Instrument die Vorteile der Nadeloperation (keine breite Eröffnung der Kammer) mit denen der Scherenoperation vereinigt werden sollen.

Doch gibt Pflüger an, das Instrument habe nicht ganz das gehalten, was es versprochen habe. Eine Garantie gegen Glaskörperverlust biete es nicht. Es scheint mir auch ohne vorhergehenden Einschnitt für Frühdiszission nach Extraktion zu grob. Man würde beim Einstich Sprengung der jungen Narbe riskieren.

Dichte, adhärente Nachstare operiert Pflüger[1]) mit v. Weckers Schere, die dabei unvergleichliche Dienste leistet. Freilich sei der Glaskörperverlust nicht immer zu vermeiden.

Für alle Fälle von Nachstar, auch die zartesten, empfiehlt Esberg[2]) eine verkleinerte Weckersche Scherenpinzette. Er legt einen nicht zu kleinen Lanzenschnitt an und durchtrennt den Nachstar mit einem Schnitte. Ist der Nachstar mit der Pupille verlötet, dann soll auch der Sphinkter mit eingeschnitten werden. Nur bei alten rigiden Formen mit ausgedehnter Flächenverwachsung der Iris hält er einen zweiten, auf den ersten möglichst senkrecht zu führenden Schnitt für nötig.

Auch Schweigger[3]) benützt zu Nachstardiszission eine verkleinerte Iridektomieschere, die den Vorteil hat, durch eine sehr kleine Hornhautwunde eingeführt werden zu können. Mit Recht legt Schweigger Gewicht darauf, einen möglichst kleinen Einschnitt zu machen, da sonst die Gefahr von Glaskörperaustritt zu groß ist.

2. Die Extraktion.

Es ist, wie v. Wecker und schon vor ihm Chavernac betont haben, unrichtig, wenn man von der Operation von Daviel, von v. Graefe und all den übrigen Extraktionsarten als von verschiedenen Methoden spricht: sie alle sind nur verschiedene Arten derselben Methode.

Die Methode, die Extraktion besteht eben darin, die Linse oder das aus ihr hervorgegangene Gebilde aus dem Augeninnern, und zwar aus seiner natürlichen Lage hinter der Iris (darum handelt es sich in der Regel und das hat Daviel erdacht und ausgeführt) oder sonst von einem Orte im Auge durch einen Schnitt in der Augapfelwand gänzlich zu entfernen.

Wie das geschieht, darauf beruht das jeweilig wechselnde Verfahren. So war Daviels Verfahren den großkernigen Altersstaren angepaßt, die einfache Lanzenextraktion den weichen, jugendlichen Vollstaren und gewissen Hautstaren.

---

[1]) Pflüger, Bemerkungen zum gegenwärtigen Stande der Staroperation. Klin. Monatsbl. f. Augenheilk., 1892, S. 155. — Derselbe, Die Operation des Nachstars. Ophthalm. Klin., 1902, Nr. 13.

[2]) Esberg, Zur Operation des Nachstars. Klin. Monatsbl. f. Augenheilk., 1895, XXXIII, S. 249.

[3]) Schweigger, Extraktion mit Lappenschnitt nach unten ohne Iridektomie. Arch. f. Augenheilk., 1897, XXXVI, S. 1.

v. Graefes modifizierte Linearextraktion stellte somit keine neue Methode, sondern ein neues Verfahren dar, gerade wie die Skleralextraktion Jacobsons, die Hohllanzenoperation Ad. Webers und so fort. [1])

Vorbereitung des Auges zur Extraktion.

Betreffs der allgemeinen Vorbereitungen zur Staroperation und der des Auges selbst verweise ich auf das Bd. I, S. 77 ff. und II. Bd., S. 1 ff. Gesagte. Im besonderen wäre hier nur hervorzuheben:

Der Zustand des Lidrandes, der Bindehaut und des Tränensackes ist sorgfältig zu untersuchen. Findet sich nichts Abnormes, dann soll man alle eingreifenden Maßnahmen lieber unterlassen, um die Schleimhäute nicht zu reizen und zu abnormer Absonderung zu bringen. Eine bakteriologische Untersuchung ist gewiß sehr nützlich, doch nicht unerläßlich und bei einem größeren Betriebe zu zeitraubend.

Zur Feststellung des gesunden Zustandes genügt die Inspektion bei Bindehaut und Lidrand. Für den Tränensack reicht es auch aus, etwas Fluoreszeïnlösung in den Bindehautsack zu träufeln. Erscheint diese nach 3—5 Minuten in der Nase, dann sind die tränenableitenden Wege in Ordnung.

Man überzeugt sich von dem Erscheinen der Flüssigkeit durch Schneuzen, Einführung eines feinen Stieltupfers in den vorderen Teil des unteren Nasenganges und eventuell Inspektion der hinteren Rachenwand. Bei manchen Menschen rinnt die Flüssigkeit dort zuerst herab.

Dauert das Erscheinen der Flüssigkeit länger oder tritt es gar nicht ein, dann wäre die Durchspritzung der Tränenwege vom ungeschlitzten Tränenröhrchen aus zu machen. Erst wenn sich da ein Hindernis findet, sondiere ich und leite die entsprechende Behandlung ein.

Ist der Lidrand, die Bindehaut und der tränenableitende Apparat in Ordnung, dann begnüge ich mich, am Tage vor der Operation bloß die Haut der Lider und Umgebung mit warmem Wasser und Seife reinigen zu lassen und in den Bindehautsack ein Stückchen Sublimatvaselinsalbe (1 : 5000) einzubringen. Das Auge wird dann mit einem Schutzgitter versehen und nicht verbunden.

---

[1]) Nicht bloß die französische Sprache besitzt die Feinheit, zwischen méthode und procédé zu unterscheiden. Man kann das im Deutschen genau ebenso zwischen Methode und Verfahren. Méthode ist übrigens auch im Französischen ein Fremdwort. So praktisch und zweckmäßig es ist, diese Scheidung vorzunehmen, so ist sie doch erst neuerdings eingeführt worden. Auch französische Autoren gebrauchen sonst die Ausdrücke méthode und procédé promiscue für dasselbe; sie sprechen also von der méthode prussienne de l'extraction, von der méthode de Graefe, von einer nouvelle méthode de l'extraction, wenn sie eine etwas abgeänderte Schnittform beschreiben, geradeso wie die Deutschen, wo es sich doch nur um procédés, Verfahren, handelt.

Ist Blepharitis oder Bindehautkatarrh da, dann ist eine entsprechende Behandlung durch die notwendige Zeit erst einzuleiten.

[In solchen dubiösen Fällen ist jedenfalls die bakteriologische Untersuchung mit eventueller Virulenzbestimmung einer vorhandenen Mischflora unerläßlich! Es läßt sich übrigens auch bei großem Materiale die bakteriologische Untersuchung aller Altersstarkranken durchführen; die wesentliche Abkürzung der durchschnittlichen Heilungsdauer infolge der Verminderung der Iriten und Infektionen macht den der Operation vorhergehenden Arbeitsaufwand wett.]

Am Morgen der Operation werden die Zilien des oberen Lides, wenn nach oben, des unteren Lides, wenn nach unten extrahiert wird, mit der Zilienpinzette entfernt oder, was weniger verläßlich ist, mit der Schere ganz kurz gestutzt, ebenso buschige Augenbrauen gestutzt, bei recht verwahrlosten Kranken auch rasiert und hierauf die Haut der Lider, der Umgebung und insbesondere der Lidrand mit warmem Wasser und Seife, dann mit Oxycyanatlösung 1 : 2000 gut abgewaschen und bis zur Operation aseptisch verbunden.

Unmittelbar vor der Operation werden die Lidhaut, die Lidränder und Zilien, auch zuletzt die Augenbrauen mit gut ausgedrückten Benzintupfern (v. Pflugk) abgerieben und schließlich zum Beginn der Operation der Bindehautsack mit einem gestielten Kochsalztupfer ausgewischt.

[Da man der Sterilität der Kochsalzlösung nur dann trauen kann, wenn man selbst die Sterilisation und alles weitere Gebaren überwacht hat, verwende ich zur Reinigung des Bindehautsackes, ebenso während der Operation (Tupfer), ausschließlich Quecksilberoxycyanatlösung 1 : 5000.]

[Sehr empfehlen kann ich das Vorgehen, das Czermak an seiner Klinik eingeführt hatte: jeder Kranke, an dem eine Lappenschnittextraktion ausgeführt werden soll, erhält 1 Stunde vor der Operation 1 *g* Trional. Die Kranken sind während der Operation außerordentlich ruhig und schlafen unmittelbar darauf ruhig einige Stunden. Bei sehr aufgeregten Kranken pflege ich eine Morphininjektion vorauszuschicken.

Nur absolut unbändige Kranke müssen in allgemeiner Narkose operiert werden, besonders wenn schon bei der Operation des einen Auges üble Erfahrungen gesammelt wurden. Nicht empfehlen kann ich die Skopomorphinnarkose. E.]

Man operiert bei den Operationen am liegenden Kranken entweder auf dem Operationstisch oder auf dem Bette. Der Operateur steht oder sitzt zur rechten Seite des Kranken, der erste Gehilfe steht gegenüber. Ein Gehilfe oder eine Warteperson hält den Kopf. Zu seiner Linken hat der Operateur das Tischchen mit den Instrumenten und entnimmt sie selbst der Tasse, wo sie auf einem kleinen Roste ausgebreitet liegen (nicht in

einer Flüssigkeit). Tupfer werden ihm vom Gehilfen mit steriler Zange gereicht.

Führt der Operateur das Messer nicht mit beiden Händen, dann stellt er sich beim Lappenschnitt hinter den Kopf des Kranken. Die anderen Akte der Operation können aber stets in der Stellung zur Seite des Kranken ausgeführt werden.

Während des Kokainisierens wird auch Adrenalin eingeträufelt, um die Bindehaut zu anämisieren. Man hat dann fast keine Blutung, was besonders bei Bildung von Bindehautlappen sehr angenehm ist.

Einteilung der Starextraktionen.

Man kann die jetzt üblichen Verfahren einteilen in solche mit kurzem und solche mit langem Schnitte. Zu den erstgenannten gehören die mit bloßem Einstichschnitt (Lanzenextraktionen), zu den letzteren die mit Einstich- und Ausstichschnitt (die Lappen- und peripheren Linearschnitte mit Beers, Richters und ähnlichen Messern, mit v. Graefes Schmalmesser), auch die mit Scherenschnitt.

A. Lanzenextraktionen.

Ausführung der Extraktion mit dem Lanzenmesser (der sogenannten einfachen Linearextraktion.)

Es wird mit der krummen Lanze, 1—1·5 *mm* unter dem oberen Hornhautrande, ein 8—10 *mm* langer Schnitt geführt. Hierauf wird, wo es nötig ist, bei weichen Staren, die Kapsel eröffnet und der Starbrei durch Druck aus dem Auge entfernt; bei häutigen Staren wird der Balg mit dem scharfen Häkchen oder einer Pinzette gefaßt und herausgezogen.

Vor der Operation ist die Pupille möglichst durch Atropin zu erweitern. Die Vorbereitungen sind im übrigen dieselben wie bei der Lappenextraktion. Narkose kommt bei Kindern und unruhigen, erwachsenen Personen in Verwendung.

Zunächst wird der Sperrlidhalter eingelegt.

Die Operation besteht aus 3—4 Akten (je nachdem die Linsenkapsel zu eröffnen ist oder nicht).

1. Akt. Führung des Schnittes. (Vgl. Fig. 57.)

Diese erfolgt genau so wie bei einer Iridektomie. Der Einstich liegt 1·5 *mm* unter dem höchsten Punkte des Hornhautumfanges. Die anfangs nur sehr mäßig steil aufgesetzte Klinge wird dann, nach Eindringen der

Spitze flach, parallel zur Hornhautbasis fortgeschoben, bis der Schnitt 8—10 *mm* lang ist. Man benützt eine recht breite Lanze, um sie nicht zu weit vorschieben zu müssen. Man zieht hierauf die Lanze, wie bei der Iridektomie, rasch heraus.

[Der raschere Wundverschluß subkonjunktivaler Schnitte veranlaßt mich, wie viele andere Operateure, jedenfalls auch den Lanzenschnitt ins Skleralband (Einstich $^1/_2$—1 *mm* außerhalb des Randes der durchsichtigen Kornea) zu verlegen. E.]

2. Akt. Eröffnung der Linsenkapsel (bei Weichstar). (Vgl. Fig. 58.)

Ein spitzes Irishäkchen wird durch die Mitte der Wunde flach mit seiner konvexen Seite voraus in die Kammer geschoben, bis es in die Nähe des unteren Pupillarrandes gelangt ist. Dann dreht man das Heft um 90° um seine Achse, so daß die Spitze nach hinten gerichtet ist, und eröffnet die Kapsel ausgiebig. (Vgl. später bei der Lappenextraktion.)

Fig. 57. Fig. 58.

Fig. 57. Lanzenschnitt.
Fig. 58. Eröffnung der Kapsel.

In analoger Weise kann v. Graefes Fliete verwendet werden.

Sollte die Kapsel ausnahmsweise verdickt sein, dann nimmt man statt des Häkchens die Kapselpinzette (von Förster, v. Wecker oder Schweigger).

Dieser Akt entfällt, wenn schon vorher durch eine zufällige Verletzung oder durch eine Diszission die Kapsel eröffnet ward und eine genügend weite, klaffende Lücke aufweist. Meist finden sich dann mehr weniger reichliche Starmassen in der vorderen Kammer.

[Aber auch dann ist, wenn die Kapselwunde nicht das ganze Pupillarbereich einnimmt, die stehende Linsenkapsel mit der Fliete (oder dem spitzen Häkchen) zu zerreißen oder mit der Vorderkammerpinzette (s. Fig. 51, Bd. I, S. 30) zu extrahieren.]

3. Akt. Entfernung des Stars.

a) Bei weichen Staren.

Man hat im Instrumentarium 3—4 Daviellöffel vorrätig.

Man entfernt nun den Sperrlidhalter (außer bei Narkosen und bei Kranken, die nicht hinabblicken können) und läßt die Lider vom Gehilfen halten. Den Daviellöffel nimmt man in die rechte, die Kniespatel in die linke Hand. Der Kranke wird angewiesen, mäßig stark hinabzublicken.

Indem sich die rechte Hand mit dem kleinen Finger auf die Stirn des Kranken stützt, wird der Löffel senkrecht von oben in die Mitte der Wunde geführt, und zwar so weit, daß seine Spitze gerade bis zur inneren Wundlippe oder sogar noch etwas in die vordere Kammer gelangt (vgl. Fig. 59). Man übt mit ihr einen ganz sanften Druck gegen die hintere Wundlippe. Währenddessen wird die Kniespatel unten auf die Hornhaut gesetzt und unter sanftem Drucke die Starmasse nach oben gestreift.

Durch mehrmaliges Streifen, zumal in etwas geänderter Richtung, also nicht bloß von unten, sondern auch von außen- und innen-unten gegen die Wundmitte, bringt man alles oder nur einen Teil der Starmasse heraus, um so mehr, je weicher (je mehr vom Kammerwasser aufgelockert) die Masse ist.

Man wischt hierauf mit der Spatel den auf der Wunde liegenden Starbrei weg, um Einsicht zu bekommen, nimmt einen frischen Daviellöffel und wiederholt den Vorgang mit beiden Werkzeugen. Aus Gründen der Aseptik soll man nie einen Löffel zum zweiten Male einführen und deshalb richtet man sich 3—4 Stück vor.

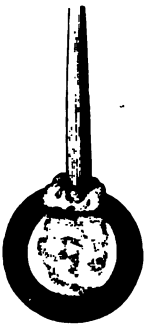

Fig. 59.
Anlegen des Löffels bei breiigem Star.

In manchen Fällen bringt man die ganze Starmasse mit ein- bis zweimaligem Ansetzen des Löffels heraus, in anderen, bei zäherer Beschaffenheit, muß das Manöver öfter wiederholt werden.

Wenn noch Flocken da sind, die sich wohl beim Andrücken der Spatel nach oben bewegen, dann aber nicht austreten, sondern zurücksinken, oder wo die Iris Neigung zum Umklappen in die Wunde zeigt, endlich überhaupt bei zäherer Starmasse, schließt man das Auge für 1 bis 2 Minuten und wiederholt dann erst das Manöver mit Löffel und Spatel. Es sammelt sich nämlich inzwischen Kammerwasser an und dieses schwemmt dann Flocken mit, die vorher nicht austreten wollten.

Gegebenenfalls kann man, wenn noch eine oder die andere Starflocke da ist, die mit dem Schiebemanöver nicht zu entfernen ist, mit dem Löffel in die Kammer eingehen und sie herausholen.

Ist der Kranke narkotisiert oder kann er aus Ungeschicklichkeit nicht genügend herabblicken, dann läßt man während dieses Aktes den Sperrlidhalter liegen und den Augapfel vom Gehilfen mit der Faßpinzette herabziehen.

Im allgemeinen gelingt die Entfernung der weichen Starmassen sehr leicht und vollständig, wenn man sich nicht in der Diagnose geirrt hat, und es erscheint schließlich die Pupille vollkommen oder nahezu schwarz.

b) Bei Balgstaren. (Vgl. Fig. 60.)

Nach Vollendung des Schnittes geht man flach mit dem spitzen Irishäkchen ein, schiebt es in die Pupille vor, wendet es nach hinten und hakt es sodann in den Balg. Hierauf macht man sanfte kreisende Bewegungen mit dem Häkchen, um die Verbindung des Balges mit der Zonula zu lösen. Gleitet das Häkchen hierbei von dem Balge ab, dann hakt man es wieder ein und dreht es danach um seine Achse, so daß der Balg ein wenig aufgerollt wird. Es ist meist vorteilhaft, eine etwas dünnere Stelle der Haut zum Einhaken zu benützen.

Fig. 60.
Ausziehung eines Balgstars.

Die Ausziehung erfolgt langsam unter pendelnden Bewegungen. Während das Häkchen die Wunde passiert, wendet man es jedenfalls so, daß es flach darin liegt.

Es kommt vor, daß, während der Star schon in die Wunde gezogen ist, das Häkchen ausreißt. Bleibt der Star eingeklemmt, dann greift man sofort nach einer Irispinzette, faßt den zwischen den Wundlippen liegenden Balg und zieht ihn aus.

Ist er aber nach dem Abreißen des Häkchens in die Kammer zurückgetreten, dann muß er neuerlich damit gefaßt werden.

Ist der Balg zu hart und ist man nicht imstande, das Häkchen einzuschlagen, dann versuche man ihn mit einer Iris- oder mit einer Kapselzange zu fassen und auszuziehen. Auch hier muß nach dem Fassen des Stars zunächst durch kreisende Bewegungen seine Verbindung mit der Zonula gelöst und sodann die Ausziehung langsam unter pendelnden Bewegungen verrichtet werden.

Zeigt eine sonst derbe Haut, in der man im übrigen den Haken nicht einschlagen kann, irgendwo eine dünnere Stelle, so kann man das Häkchen auch dort durchstoßen und den Balg von hinten fassen.

Unter Umständen kann auch ein etwas größerer, spitzer Haken mit Vorteil benützt werden, wenn das gewöhnliche, sehr feine Irishäkchen nicht ausreicht.

4. Akt. Wundsäuberung.

Man überzeugt sich, ob die Pupille rund und schwarz erscheint und ob nichts in der Wunde eingeklemmt ist. Dazu streicht man flach mit der Irisspatel durch den Wundkanal von einer zur anderen Seite und lagert gegebenenfalls die Iris zurück, bis sie ganz glatt liegt. Scharfe künstliche Beleuchtung zeigt einem auch, ob ein Kapselzipfel in die Wunde eingeklemmt ist, der zurückgeschoben werden muß.

Schließlich streift man noch einmal mit dem Rücken der Spatel über die äußere Wunde hin (Ausglätten der Wunde) und träufelt Atropin ein.

Kombination mit Iridektomie.

Die Operation kann auch mit Ausschneidung der Iris verbunden werden — kombinierte Lanzenextraktion. In gewissen Fällen ist dies rätlich, in anderen notwendig.

Wegen der verhältnismäßigen Kürze der inneren Wunde, der flachen Lage des Wundkanals und seiner geringen Neigung zu klaffen ist die Gefahr eines nachträglichen Iriseintrittes in die Wunde sehr gering. Nur bei Kindern in den ersten Lebensjahren habe ich das beobachtet, und es empfiehlt sich daher, in solchen Fällen von vornherein nach dem Hornhautschnitte eine Iridektomie, wie bei der Lappenextraktion, zu verrichten.

Sonst entstehen Iriseinheilungen nur, wenn die Iris schon bei der Operation mit dem Pupillarrande in die Wunde tritt oder rippenförmig in diese eingeklemmt wird und sich nicht vollständig glatt zurückbringen läßt. In solchen Fällen ist die Iris am Schlusse der Operation auszuschneiden.

Wegen der mehr zentralen Lage der inneren Wunde entsteht nämlich bei der Operation in der Regel kein beutelförmiger Vorfall, sondern eine Umklappung des zentralen Randes oder eine rippenförmige Einklemmung in die innere Wunde. Im ersteren Falle tritt also der Pupillarrand und der kleine Iriskreis in die Wunde, wobei natürlich seine hintere Fläche nach vorne sieht. Man erkennt den Zustand daran, daß eine kleine braune Sichel zwischen den Wundlippen liegt.

Im zweiten Fall bemerkt man eine der äußeren Wunde konzentrisch verlaufende niedere Falte an der Irisvorderfläche, näher an der Pupille als die äußere Wundlinie, der inneren Wunde entsprechend.

[Viel einfacher liegen bezüglich der Iris die Verhältnisse bei peripherer Schnittlage (im Skleralbande), wie sie jetzt zunehmende Verbreitung findet. Eine Einklemmung der Iris ist während der Operation leicht zu erkennen; gelingt es, durch Streichen von außen oder durch Eingehen mit der Spatel die Iris zurückzuschieben, so daß die Pupille zentral und rund wird, so ist eine spätere Iriseinheilung fast ausgeschlossen.]

Auch in Fällen, wo mehrere hintere Synechien da sind, empfiehlt es sich, die Iridektomie nach dem Hornhautschnitte zu machen, die übrigen Synechien mit dem stumpfen Häkchen zu lösen (vgl. Korelyse, II. Bd., S. 283 ff.) und dann die Kapsel zu eröffnen.

Anders verhält sich das, wenn eine dicke Okklusivmembran und breite, oder ganz ringförmige hintere Synechien da sind, und wenn es sich dabei um einen Balgstar handelt. Hier kommt die Iridotomie zur Verwendung.

Für Weichstare sympathischer Natur, mit dicker Exsudatmembran in der Pupille hat übrigens Hirschberg[1]) vorgeschlagen, nach dem Schnitte sofort die verdickte Vorderkapsel mit der Kapselpinzette zu fassen und auszuziehen und dann den Star zu entfernen.

Ist bei einem Hautstar nur eine schmälere oder breitere hintere Synechie vorhanden, dann braucht man die Operation nicht mit der Iridektomie zu verbinden. Man legt dann den Schnitt in jenem Hornhautradius an, wo die Synechie liegt, zieht den Balg mit dem Häkchen oder der Pinzette aus, bis sich die Verwachsung im Wundkanal befindet, und trägt dann den Balg dicht am Wundrande ab, worauf man die noch in die Wunde eingeklemmten Teile zurücklagert.

Verband. Nach der Operation kann man unbesorgt Atropin einträufeln, wenn die Iris gut liegt. Der Pupillarrand zieht sich dann von der inneren Wunde noch etwas peripheriewärts zurück. [Bei peripherer Schnittlage ist Atropineinträufelung nur dann zu machen, wenn noch ungelöste hintere Synechien bestehen.]

Bei Erwachsenen und jungen Leuten gebe ich bloß das übernähte, doppelte Schutzgitter; bei kleinen Kindern muß aber ein Rollbindenverband und darüber noch eine Stärkebinde angelegt werden.

Die Heilungsdauer beträgt 8—10 Tage.

Üble Zufälle. Sie sind zwar selten, aber daß gar keine vorkämen, wie v. Graefe meint, kann man doch nicht behaupten.

Hier wäre aufzuzählen:

1. Anspießen der Iris beim Einstich wie bei der Iridektomie. Vgl. das dort darüber Gesagte (II. Bd., S. 212).

2. Ungenügende Eröffnung der Kapsel. Es erfordert nochmaliges Eingehen mit dem Häkchen oder der Fliete [oder wenn möglich Ausreißen eines Kapselstückchens mit der Vorderkammerpinzette].

Eine Schwierigkeit bei der Kapseleröffnung tritt nur ein, wenn entweder Kapselstar oder iritische Exsudate zugegen sind.

3. Normale oder wachsartige Konsistenz der Starmasse. Es liegt also in einem solchen Falle ein Irrtum in der Diagnose vor. Man erkennt den Umstand daran, daß nach genügender Eröffnung der Kapsel die Starmasse nicht zur Wunde herausdrängt, sondern ruhig in einer Ebene verharrt.

Man mache in solchem Falle, wenn der Schnitt kurz ist, keine Versuche zur Entbindung der Linse, sondern beende die Operation und überlasse die Linse, wie nach einer Diszission, der Aufsaugung. Hat man

[1]) Hirschberg, Zwei seltene Augenoperationen. 1. Über die Operation des sympathischen Weichstars. Deutsche med. Wochenschr., 1899, Nr. 26. — Derselbe, Die Operation des sympathischen Weichstars. Zentralbl. f. prakt. Augenheilk., 1901, S. 190.

aber einen verhältnismäßig langen Schnitt gemacht oder den Schnitt mit der Schere verlängert, dann kann man die Linse trotzdem extrahieren, indem man, wie Sattler es für die Myopieoperation angibt, mit einem stumpfen Häkchen durch die Kapsellücke eingeht, die Linse am Äquator mit dem Häkchen in ihrem Zusammenhange mit der Kapsel unten und zu beiden Seiten lockert und hierauf durch das Manöver mit Spatel und Löffel, wie es bei den Altersstaroperationen beschrieben ist, entbindet.

4. Eintritt der Iris in die Wunde. Davon war schon II. Bd., S. 30 die Rede.

5. Glaskörpervorfall. Er kommt vor nach Vollendung des Schnittes, nach Eröffnung der Kapsel, während des Austrittes der Starmassen und nach Entfernung des Stars. Bei sonst normalen Verhältnissen tritt dies Ereignis nur infolge unzweckmäßiger Führung der Werkzeuge und bei unrichtiger Diagnose durch zu hohen Druck auf den Augapfel mit der Spatel ein. Denn wirklich weiche Linsen entleeren sich so leicht, daß nur ein ganz mäßiger Druck hierzu nötig ist.

Anders liegt aber die Sache bei Wundstaren (auch nach Dilazerationen), wenn durch die Verletzung auch die hintere Kapsel oder die Zonula zerrissen wurden, ferner wenn der Star schon verhältnismäßig stark verdünnt war und beim Eröffnen der Kapsel mit dem Häkchen außer der vorderen auch die hintere eröffnet ward.

Der Glaskörpervortritt zeigt sich, wie immer, als plötzliches Tieferwerden der Kammer, die schon aufgehoben war, oder es drängt sich eine gallertig-glasige Blase in die Wunde, oder unmittelbar nach dem Schnitte entsteht, trotz Niederdrückung der peripheren Wundlippe, keine Entleerung der Kammer, während der Bulbus merklich zusammensinkt.

Bei stark verdünnten Staren kann auch ohne Berstung der hinteren Kapsel ein Vordrängen der hinteren Kapsel durch den Glaskörper in der Mitte entstehen, wodurch die weichen Starmassen nach der Peripherie verdrängt werden; bei weiterem Druck kommt es dann zur Sprengung der Kapsel und Glaskörpervortritt.

Dieser Zustand ist daran zu erkennen, daß in der Mitte des Starbreis plötzlich eine schwarze Lücke ohne Vertiefung der Kammer entsteht, während dieser nach dem Rande hin zurückweicht.

Hier muß natürlich von jedem weiteren Vorgehen abgesehen werden. Ist es dann zur Verklebung der Wunde und Herstellung der Kammer gekommen, dann verschwindet die schwarze Lücke wieder und die Pupille erscheint ganz mit den grauen Starmassen erfüllt, die nun der Resorption überlassen werden müssen.

Anzeigen. Die Lanzenextraktion ist angezeigt:

1. Bei weichen und flüssigen Vollstaren von Kindern und jugendlichen Personen bis zum 35. Lebensjahre, seien sie nun von selbst oder durch eine Verletzung (vgl. Diszission, II. Bd., S. 344) entstanden.

2. Bei starker Blähung verletzter kernloser Linsen (also nach zufälligen Verletzungen und Diszissionen), wenn die durch die Blähung entstandenen Reizzustände und die Drucksteigerung durch andere Maßnahmen nicht zu beseitigen sind (vgl. Diszission, II. Bd., S. 344).

3. Bei Balgstaren (Nachstaren), die zu dick und zu fest sind, um der Diszission unterworfen werden zu können, und bei stark geschrumpften Linsen.

Gegenanzeigen. Das Verfahren ist jedoch gegenangezeigt bei Balgstaren mit ausgebreiteten, festen, hinteren Synechien. Solche können nicht, wie einzelne punktförmige Anheftungen, mit dem stumpfen Häkchen abgelöst werden.

Beim Versuche, einen solchen fest verwachsenen Balg herauszuziehen, würde die Iris mehr oder weniger an der Wurzel abgelöst werden. Deshalb kann in solchen Fällen nur die Kapsulo-Iridotomie ausgeführt werden. Eine breite hintere Synechie verhindert jedoch die Ausführung der Lanzenextraktion nicht, da dann, wie II. Bd., S. 377 ausgeführt, vorgegangen werden kann.

Bei Weichstar mit verdickter Kapsel und breiten, hinteren Synechien des Pupillarrandes kann nach Hirschberg[1]) vorzugehen versucht werden. Sonst muß die Lanzenextraktion mit der Iridektomie verbunden werden. Die Pupillarschwarte muß dann nachträglich durch Diszission oder (Irido-) Kapsulotomie mit der Schere getrennt werden.

Besteht aber totale hintere Flächensynechie, dann ist nach Wenzel zu extrahieren.

Als überhaupt gegenangezeigt für die Lanzenextraktion galten bisher unvollständige Stare, Stare mit hartem Kern und Linsen mit normaler Konsistenz (v. Graefe).

Trotzdem wird heutzutage von einzelnen Operateuren (Sattler, Hess) bei ganz durchsichtigen Linsen (Myopie) und bei Teilstaren junger Leute (Schichtstar) die primäre Lanzenextraktion mit bestem Erfolge verrichtet.

Verschiedene Arten der Ausführung der Lanzenextraktion.

1. Eröffnung der Kapsel unmittelbar vor dem Hornhautschnitte.

Schon v. Graefe[2]) war gelegentlich so vorgegangen, indem er zuerst die Kapsel mit einer Diszissionsnadel eröffnete und dann, weil sich sofort Starflocken in die Kammer erhoben, mit der Lanze an der Stelle des Nadeleinstiches einging und so eine Lanzenextraktion an die Diszission des Weichstars anschloß. Doch verließ er dieses Verfahren später wieder und eröffnete die Kapsel erst nach dem Hornhautschnitte.

[1]) a. a. O.
[2]) v. Graefe, a. a. O.

Dieses Verfahren riet später Badal [1]) wieder an, indem er vor dem Lanzenschnitte am lateralen Rande eine Starnadel einstieß und die Kapsel eröffnete. Er bediente sich dann einer Lanze mit abgerundeter Spitze, mit der er durch die Stichwunde einging. Auch Feuer [2]) eröffnete die Kapsel vor dem Schnitte mit der Sichelnadel von Rosas.

2. Eröffnung der Kapsel mit der Lanze selbst. Auch dieses Verfahren ist von v. Graefe selbst [3]) geübt worden, aber teils wegen der ungenügenden Länge der Kapselwunde verworfen worden, die durch den weichen Starbrei nicht genügend erweitert wird, weshalb oft Kapseltrübungen im Pupillargebiete entstehen, teils, weil bei verdünntem Stare leicht die hintere Kapsel mit verletzt werden kann.

Schon Travers [4]) war so vorgegangen, ebenso Santerelli [5]) und späterhin nahm Manolescu [6]) das Verfahren wieder auf.

Rosmini [7]) änderte dies Verfahren insofern ab, als er die Kapsel erst beim Zurückziehen mit der Lanze an verschiedenen Stellen eröffnete.

3. Schnittlage in der Mitte zwischen Hornhautpol und Rand oder dem Rande der erweiterten Pupille gegenüber, und zwar in der lateralen Hornhauthälfte.

Den Schnitt am Hornhautrande zu machen, hat v. Graefe (a. a. O.) ausdrücklich abgeraten. Allein seine Gründe könnten ebenso gegen die einfache Lappenextraktion angeführt werden, und die Erfahrung hat gelehrt, daß sie heute wohl nicht mehr stichhaltig sind. Von einer schädlichen Quetschung der Iris durch die weichen Starmassen ist wohl ebensowenig die Rede, wie durch das Einführen der Löffelspitze in die Wunde. Die Gefahr des Irisvorfalls besteht wohl bei peripherem Steilschnitte, nicht aber bei dem flachen Lanzenschnitte, der nicht ganz am Rande, sondern 1—1·5 *mm* davon angelegt wird.

Vieles spricht dagegen für die Lage der Wunde nach oben und näher an der Peripherie als es v. Graefe angibt. Die Starmassen können um so vollständiger entleert werden, wenn die innere Wunde nicht zu zentral liegt. Die Einheilung von Kapselzipfeln oder Glaskörperfäden wird durch die die Wunde von hinten deckende Iris bedeutend erschwert. Für die Anlegung des Schnittes nach oben sprechen dieselben Gründe wie bei der einfachen Lappenextraktion. Die Ausführung des Schnittes nach oben ist auch nicht im geringsten schwieriger als die nach der Seite, dafür kommt aber ein allfälliges Kolobom nicht in die Lidspalte zu liegen. Ja v. Graefe hat selbst die Vorteile der Schnittlage nach oben anerkannt. [8])

Den Schnitt hat schon Santerelli [9]) nach oben angelegt, ebenso später Rosmini. [10]) Weiterhin hat sich v. Stellwag [11]), Schweigger [12]) und neuerdings Dim-

---

[1]) Badal, Projet d'extraction de la cataracte sans iridectomie. Bull. mens. de la clinique ophtalm. Paris, 1877, III.

[2]) Feuer, Die Operation des weichen Stars. Wiener med. Presse, 1882, Nr. 14, 16 u. 17.

[3]) v. Graefe, a. a. O. S. 280.

[4]) Travers, Further observations on the cataract. Medico-chir. transact., V. London 1814.

[5]) Santerelli, Ricerche per facilitare etc. Vienna 1795.

[6]) Manolescu, Extraction des cataractes molles. Ann. d'ocul., 1886, XCV, pag. 226.

[7]) Rosmini, Sul estrazione lineare semplificata della cataratta molle. Ann. di ottalmol., 1883, XII, 2, pag. 189.

[8]) v. Graefe, Über modifizierte Linearextraktion. Arch. f. Ophthalm., 1865, XI, 3, S. 76.

[9]) a. a. O.

[10]) a. a. O.

[11]) v. Stellwag, Abhandlungen aus dem Gebiete der praktischen Augenheilkunde.

[12]) Schweigger, Über Star- und Nachstaroperationen. Arch. f. Augenheilk., 1886, XVII, 2, S. 125.

mer[1]) u. a. dafür ausgesprochen. Ich selbst verrichte den Schnitt seit 1892 ausschließlich nach oben.

4. Entleerung des Starbreies, beim Zurückziehen der Lanze, durch Druck auf die hintere Wundlefze. So ging Badal mit seiner abgerundeten Lanze vor, ferner Feuer und viele andere. Allein dies Verfahren ist gefährlich, weil leicht durch die Spitzen der Lanze bei raschem Abfluß des Starbreies eine Verletzung der hinteren Kapsel entsteht, die dann Glaskörperaustritt zur Folge hat.

[Ich pflege die Linsenkapsel dann mit der Lanze zu eröffnen, wenn die Vorderkammer vor der Operation seicht war, also eine starke Quellung der Linse bestand. Es läßt sich dann leicht durch geringen flächenhaften Druck mit der in der Vorderkammer liegenden Lanze (auf die Iris) ein Teil der Linsenmassen entfernen und dadurch sicher der Eintritt eines Irisvorfalles nach dem Zurückziehen der Lanze verhindern. Natürlich muß man hierbei sorgfältig vermeiden, mit der Lanzenspitze die hintere Linsenkapsel zu verletzen! Nach Entfernung der Lanze soll aber jedenfalls die vordere Linsenkapsel mit dem spitzen Häkchen noch weiter zerrissen oder mit der Vorderkammerpinzette zum Teil ausgezogen werden, bevor die Hauptmasse des Stars entbunden wird.]

5. Entfernung des Starbreies durch Aussaugung.

Ich schiebe hier eine kurze Erörterung über das **Aussaugungsverfahren** überhaupt ein.

Das Verfahren der Aussaugung scheint bereits im Altertume bekannt gewesen[2]) und nicht erst, wie Sichel meint[3]), von den Arabern erfunden worden zu sein. Jedenfalls erfreute es sich weder bei den Arabern, noch bei den abendländischen Ärzten des Mittelalters besonderen Ansehens.

Im 19. Jahrhundert beschäftigte sich Peccholi in Siena (1829) mit der Aussaugung[4]) zur Entfernung des Linsenbreies nach Diszission flüssiger und weicher Stare. 1846 bediente sich Blanchet[5]) einer Anelschen Spritze mit einer schneidenden Nadel, die er durch die Hornhaut und Kapsel in die Linse einstach, zur Aussaugung. Laugier[6]) führte eine hohle und scharfe Starnadel durch die Lederhaut in die hintere Linsenkapsel, die er dann mit einer Spritze in Verbindung setzte. Er nahm keine Rücksicht darauf, ob es sich um kernlose oder kernhaltige Stare handelte.

Aber erst nachdem Teale[7]) 1864 und Bowman[8]) die Technik vervollkommnet hatten, gewann das Verfahren in England eine ausgebreitetere Pflege. Es wurde dort die Aussaugung entweder unmittelbar nach Eröffnung der Hornhaut und Kapsel oder nach einer vor der Aussaugung verrichteten Diszission ausgeführt.

In Frankreich beschäftigte sich nach Laugier Ausset[9]), ein Schüler Fieuzals,

---

[1]) Dimmer, Beiträge zur Starextraktion. Zeitschr. f. Augenheilk., 1901, VI, S. 93.

[2]) Vgl. Magnus, Geschichte des grauen Stars. Leipzig 1876, S. 289,

[3]) Sichel, Histor. Notiz über die Operation des grauen Stars durch Aussaugung oder Aspiration. Arch. f. Ophthalm., 1868, XIV, 3, S. 3.

[4]) Schmidts Jahrbücher, LVI, S. 344.

[5]) Schmidts Jahrbücher, LVI, S. 343.

[6]) Laugier, Annales d'oculistique, XVII, pag. 29, und XX, pag. 28.

[7]) Teale, Royal London Ophthalm. Hosp. Rep., IV, 2, pag. 197, und Annales d'ocul., LVII, pag. 47, ferner: On extraction of cataract by suction. Lancet, 1880, I, pag. 29.

[8]) Vgl. v. Arlt, Operationslehre im Handbuch v. Graefe und Saemisch, 1. Aufl., III, S. 262.

[9]) Ausset, Du traitement de la cataracte molle par la méthode de l'aspiration. Paris 1882.

praktisch mit der Aussaugung, später insbesondere Coppez [1]), der über 81 Operationen am französischen Ophthalmologen-Kongresse 1885 berichtete, und Redard [2]), dann Rogman [3]), Terson [4]) u. a. [Sie wird neuerlich für alle traumatischen und viele sonstige Weichstare jugendlicher Individuen von H. u. L. Dor [5]) empfohlen, mit dem Saugapparate von Redard.]

In Deutschland ist der Frage eigentlich bloß Jany [6]) näher getreten.

Das Verfahren ist, wie so manches andere, des öfteren, teils wirklich, teils nur angeblich neu erfunden worden, um dann wieder fast ganz in Vergessenheit zu geraten.

Es besteht im wesentlichen darin, daß entweder mit einer hohlen scharfen Kanüle direkt die Hornhaut oder Lederhaut durchbohrt wird, oder daß vorher mit einer Lanze oder Broadneedle ein Schnitt angelegt wird, durch den dann die stumpfe Kanüle eingeführt wird. Entweder muß unmittelbar vorher oder beim Einstich die Kapsel der Linse eröffnet werden oder es handelt sich um Starmassen, wo die Kapsel schon früher eröffnet wurde (nach Diszissionen, zufälliger Verletzung, bei der Staroperation zur Entfernung der Reste).

Die Aussaugung selbst erfolgt auf zweierlei Weise: entweder als Suktion, Aussaugung mit dem Munde, oder als Aspiration, Aussaugung mit einer mechanischen Vorrichtung (Pumpe, Spritze).

Die Suktion ist das ältere Verfahren. So wurde es wahrscheinlich bei den Alten, sicher von den Arabern und Persern geübt. Während man aber früher unmittelbar an dem (gläsernen) Saugröhrchen sog, verband Teale die metallene Kanüle mit einem Gummischlauch, der ein gläsernes Mundstück hatte. Ihm folgten Brudenell Carter [7]), Greenway, Coppez [8]), Redard [9]), Rogman [10]), Little [11]), Howe [12]) u. a. Besonders hervorzuheben ist Redards Instrument, bei dem die Kanüle an einem gläsernen Rohr angebracht ist und sich im Schlauch, dort, wo er an dies Rohr angesetzt wird, ein Ventil befindet, das das Zurückströmen von Luft verhindert.

Die Aspiration scheint erst im 19. Jahrhundert ausgebildet worden zu sein. Blanchet [13]) benützte, wie schon erwähnt, Anels Spritze; auch Laugier bediente sich einer Spritze. Bowman aber gebührt das Verdienst, eine zweckmäßige Saugpumpe

---

[1]) Coppez, De l'opération de la cataracte molle par aspiration. Bull. et mém. de la société française d'ophtalmologie, 13. année, 1885, pag. 145.

[2]) Redard, Note sur les procédés opératoires à employer pour la cataracte molle. Ebenda, pag. 172.

[3]) Rogman, Un cas de cataracte traumatique operé par l'aspiration. Ann. d'ocul., 1885, XCIV, pag. 126. — Derselbe, Traitement opérat. de la myopie. Ann. d'ocul., 1899, CXXI, pag. 1.

[4]) Terson, Une indication précise de l'extraction de la cataracte molle par la méthode d'aspiration, Ann. d'ocul., 1899, CXXI, pag. 161.

[5]) H. et L. Dor, Affektion du Cristallin. Encyclopédie française d'ophthalmologie, 1908.

[6]) Jany, Zwei Fälle von beiderseitiger Cat. diabetica, operiert durch Suktion usw. Arch. f. Augenheilk., 1879, VIII, S. 263.

[7]) Carter, Über Suktion bei der Kataraktoperation. Lancet, 1880, I, S. 61.

[8]) Coppez, a. a. O.

[9]) Redard, a. a. O.

[10]) Rogman, a. a. O.

[11]) Little, On the operative treatment of zonular cataract. Brit med. Journal, 1888, I, pag. 179.

[12]) Howe, On the removal of hard cataract by suction. Transact. of the amer. ophth. soc., 29. meeting, 1893, pag. 594.

[13]) a. a. O.

gebaut zu haben. Dieses Instrumentes bediente sich auch Ausset[1]), Coppez[2]), Jany[3]), Katzaurow[4]), Dransart[5]), Terson[6]) u. a.

Gegen die Aspiration wird (wohl mit Recht) eingewendet, daß alle solchen Apparate in einer nicht genau zu bemessenden Weise arbeiten, die Gewalt, mit der gesogen wird, leicht zu stark sei, während bei der Suktion der Zug genau bemessen werden könne und dadurch die ohnedies einfachere Ausführung noch an Leichtigkeit und Genauigkeit gewinne. Die Suktion scheint tatsächlich das bessere Verfahren zu sein. Gegen sie läßt sich eigentlich nichts einwenden; denn Janys Einwand, daß er beim Operieren gern spreche und durch das Halten des Mundstückes daran gehindert werde, ist wohl nicht stichhaltig, da man ja auch mit dem Mundstück zwischen den Zähnen reden kann.

Die Aussaugung stellt also ein Verfahren dar, wodurch in geeigneten Fällen die vollständige Entfernung der Starmassen auf einmal erreicht werden kann, so daß die Pupille ganz schwarz erscheint und gewöhnlich kein Nachstar entsteht, also eine weitere Nachoperation erspart wird. Das ist sein Hauptvorteil. Die Heilungsdauer soll durchschnittlich 12 Tage betragen. Die Wunde ist sehr klein und es eignet sich also das Verfahren besonders bei kleinen Kindern; bei Erwachsenen bietet es wohl kaum nennenswerte Vorzüge gegenüber der Lanzenextraktion.

Das Bedenken der Einführung der Kanüle ins Auge kann heute kaum mehr ins Gewicht fallen, da diese ja unbedingt steril gemacht werden kann. Gegen das Regurgitieren von Luft bildet das Ventil Redards einen wirksamen Schutz.

Von den Einwänden gegen das Verfahren bleibt eigentlich nur der übrig, daß es komplizierter ist als das einfache, ohne weiteren Apparat zu bewerkstelligende Ausstreifen der Starmassen, daß sich die Kanüle leicht verstopft. Dagegen gelingt es zweifellos durch das Aussaugen, ihre Entfernung vollständiger und sehr schonend zu erreichen und so die Bildung des Nachstars möglichst zu verhindern.

Fasse ich das, was über die Aussaugung von den Operateuren angegeben wird, zusammen, so ergibt sich folgende Ausführung der Operation.

Es wird mit einer Broadneedle oder der gewöhnlichen Lanze ein kurzer Schnitt (höchstens 5—6 *mm*), und zwar nicht dicht an der Hornhautgrenze angelegt und hierbei, wenn nicht schon früher durch eine Diszission oder zufällige Verletzung die Kapsel eröffnet war, diese gleich mit eröffnet. Hierauf führt man die Kanüle, die leicht gekrümmt und flach sein soll und deren Öffnung nicht an ihrer Spitze, sondern unmittelbar hinter ihr an der hohlen Seite liegen soll, mitten in die Pupille, mit ihrer Öffnung nach vorne gerichtet, und saugt nun sehr langsam und vorsichtig die weichen Starmassen aus.

Auf dieses langsame Aussaugen wird von allen Operateuren das größte Gewicht gelegt. Blutung aus der Iris ist wahrscheinlich meist die Folge zu kräftigen Saugens.

Man hat sich dabei vor einem Ansaugen der Iris zu hüten, durch das eine starke Quetschung dieser entstehen kann, der Reizzustände folgen. Es darf deshalb mit der Kanüle nicht hinter die Iris gegangen werden. Eine Erweiterung der Pupille vor der

---

[1]) Ausset, a. a. O.

[2]) Coppez, a. a. O.

[3]) Jany, a. a. O.

[4]) Katzaurow, Über die Operation des Stars durch Aussaugen. Wjestnik oft., 1889, VI, 4, 5, S. 305.

[5]) Dransart, Nettoyage des masses corticales dans l'opération de la cataracte par injection et aspiration. Soc. franç. d'ophtalm. 13. Sess. annuelle tenue à Paris 1895, Mai.

[6]) Terson, Une indication précise de l'extraction de la cataracte molle par la méthode d'aspiration. Ann. d'ocul., 1899, CXXI, pag. 161.

Operation ist erwünscht, aber nicht unbedingt nötig, und in manchem der Fälle auch nicht möglich. Es bildet das aber bei vorsichtigem Umgehen mit der Kanüle kein Hindernis.

Im allgemeinen kann man so lange saugen, bis die Pupille ganz schwarz erscheint.

Sobald man merkt, daß eine Verstopfung der Kanüle eingetreten ist oder daß Glaskörper angesogen wird, ist die Kanüle zu entfernen. Im ersten Falle behebt man das Hindernis durch Einführen eines sterilisierten Mandrins und führt dann die Kanüle neuerlich ein oder man nimmt, was ich vorziehen würde, eine sterilisiert vorrätig zu haltende zweite Kanüle. Im zweiten Falle ist die Operation zu beenden, da es dann nicht mehr gelingt, Starmassen zu entfernen.

Handelt es sich um einen weichen Vollstar, dann ist es wohl immer besser, einige Tage vor der Aussaugung die Linsenkapsel ausgiebig zu zerschneiden, ohne daß geradezu eine Zerstücklung vorzunehmen wäre, wie manche wollen.[1])

Es ist wenig rätlich, die Diszission als eigenen Vorakt erst unmittelbar vor der Aussaugung zu machen, wie es vielfach in England üblich war.

Bei angeborenen weichen Staren bildet oft die verdickte Kapsel ein Hindernis, die Kanüle einzuführen. Die eröffnete Kapsel klafft nicht und es gelingt nicht, die Kanüle in die Kapselwunde zu bringen. Es entsteht bei solchen Versuchen leicht eine Verschiebung der Linse. In anderen Fällen versagt die Diszission überhaupt.

In solchen Fällen ist nach dem Schnitte ein breites Stück der Kapsel mit der Pinzette zu entfernen, worauf die Aussaugung leicht vonstatten geht.

Hat man sich in der Diagnose geirrt, und dies ist bei den angeborenen Staren, wie v. Wecker[2]) hervorhebt, gar nicht zu vermeiden, und ist der Star statt weich hart und zähe, dann muß der Schnitt erweitert werden und die Operation geht in eine Extraktion über. Auch bei Leuten über 30 Jahre kann schon ein härterer Kern da sein, der, wenn er in die Kammer getreten ist, am einfachsten durch Druck entbunden oder mit einem Löffel geholt wird. Manche überlassen ihn der Resorption.

Von übeln Zufällen wäre außer den schon genannten nur ein allfälliger Irisvorfall zu erwähnen, der, wie sonst bei der Punktion, entweder zurückzulagern oder auszuschneiden ist.

Als Anzeigen der Aussaugung werden folgende angegeben:

1. Weiche angeborene Stare.
2. Spontaner Weichstar jugendlicher Leute.
3. Kernloser Wundstar (C'est le triomphe de la méthode! Coppez).
4. Weichstare amaurotischer Augen (aus kosmetischen Gründen).
5. Quellende Starmassen nach Diszission unvollständiger Stare und durchsichtiger Linsen (bei Myopie).

(6. Zur Entfernung der Rindenmassen bei einfacher oder kombinierter Extraktion kernhaltiger Stare, auch in Verbindung mit Ausspülung der Kammer. Vgl. später unter „Wundsäuberung".)

Voraussetzung ist, daß die Starmasse eine weichbreiige und nicht eine mehr zähe, steife Beschaffenheit habe.

Gegenanzeigen:

1. Stare mit hartem Kern.
2. Unvollständige Stare.
3. Flüssige Stare, weil hier die einfache Punktion genügt.

---

[1]) Critchett, Remarques pratiques sur la cataracte congénitale. Ann. d'ocul., 1875, LXXIV, pag. 220—230.

[2]) v. Wecker, Remaniement du procédé classique de l'extraction simple. Congrès d'ophtalm. Paris, 1889. Bull. et mémoires, pag. 20.

Was nun die Lanzenextraktion bei Hautstaren und reduzierten Staren anlangt, so kann sie, wie oben geschildert, mit dem Häkchen verrichtet werden.

Allein dies kann versagen und bei derberen Bälgen greift man daher lieber gleich zur Kapselpinzette. Manche Operateure ziehen überhaupt beim Hautstar die Extraktion, auch wenn er zart ist, der Diszission vor. So führt Panas insbesondere Janin [1]) als den ersten an, der den Kapselsack im ganzen entfernte, dann Guérin [2]), der die Extraktion des Nachstars nach Deidier und Hoin als Wahlverfahren ansah, Pellier de Quengsy [3]), Velpeau [4]), Desmarres [5]), E. Jaeger [6]), Mackenzie [7]) als Vertreter der Nachstarextraktion an.

Panas selbst [8]) verrichtet die Extraktion von wenig oder gar nicht angewachsenen Nachstaren in folgender Weise: Es wird der Sperrelevateur eingelegt, der Augapfel gegenüber dem Einstichspunkte mit der Pinzette gefaßt. Mit der Lanze macht man einen 8—10 *mm* langen Einstich, bei dem man darauf achtet, im Zurückziehen noch die Kammer zu erhalten. Die Membran wird mit einer Pinzette von Liebreich oder besser mit einer von Panas modifizierten gefaßt. Diese hat eine spitze Branche, während die andere Häkchen hat. Das Instrument wird flach eingeführt, die Membran nach leichtem Öffnen der Pinzette mit der spitzen Branche durchstoßen, hierauf die Branchen so weit als möglich vorgeschoben und dann geschlossen. Indem man nun sanfte Bewegungen in zwei aufeinander senkrechten Richtungen ausführt, zieht man die ganze Kapsel langsam heraus.

Vereinzelte hintere Synechien reißen hierbei ab. Ist eine breite Synechie da, dann muß eine Iridektomie vorangehen.

Ist ein Kolobom von der Extraktion her vorhanden, dann ist der Einschnitt dort zu machen, und hängt die Kapsel an der Narbe, wie so oft, dann schneidet man sie mit der Schere dicht an der Wunde, nachdem man sie herausgezogen hat, ab.

Ist die Membran sehr dünn und reißt beim Versuche, sie auszuziehen, ein, dann begnügt man sich mit der erhaltenen Lücke, wenn sie nicht zu klein ist. Ist dies der Fall, dann führt man die Schere Weckers ein und macht eine Kapsulotomie.

Dasselbe ist zu tun, wenn die Anwachsungen so fest und ausgebreitet sind, daß sich die Membran ohne Gefahr einer Dialyse der Iris nicht ausziehen läßt.

Nach Panas' Erfahrungen sind alle die Einwände, die man theoretisch gegen die Operation erhebt (Kyklitis durch Zerrung am Ziliarkörper, Glaskörpertrübung, Glaukom und später Abhebungen der Netzhaut) nicht stichhaltig — all das kommt viel mehr nach den gewöhnlichen Diszissionen vor.

Die Operation kann nicht als Frühoperation gemacht werden. Sie setzt voraus, daß alle Reizerscheinungen nach der Extraktion ganz abgelaufen sind und daß die Membran die nötige Festigkeit habe. Man muß 3—6 Monate nach der Operation warten.

---

[1]) Janin, Mémoires et observations anatomo-physiol. et physiques sur l'oeil 1772. Observ., IX, pag. 255.

[2]) Guérin, Maladies des yeux 1770.

[3]) Pellier de Quengsy, Cours d'opération. Montpellier 1789, I, pag. 327.

[4]) Velpeau, Traité de médecine opératoire 1839.

[5]) Desmarres, Traité théorique et pratique des maladies des yeux. Paris 1858, II, pag. 358.

[6]) Vgl. E. Jaeger, Der Hohlschnitt. Wien 1873, S. 6 und 7.

[7]) Mackenzie, Traité pratique des maladies de l'oeil. 1857. IVe édition.

[8]) Panas, De l'intervention opératoire dans les cataractes sécondaires. Arch. d'ophtalm., 1902, XXII, pag. 549.

Das beschränkt zweifellos ihre praktische Verwendbarkeit. Wie viele Kranke einer Anstalt kann man für einen solchen Termin wieder bestellen? Die meisten können nicht wieder kommen. Man muß also eine Frühoperation machen, um ihnen sicher das Maximum ihrer Sehschärfe zu verschaffen und sie vor späterer Abnahme des Visus zu bewahren.

Wenn aber Leute, die früher einmal extrahiert, aber nicht diszindiert worden sind, wegen Verschlechterung des Sehens den Arzt aufsuchen, dann dürfte die Extraktion des Nachstars auf die von Panas angegebene Weise jedenfalls eine empfehlenswerte Operation sein. Denn in solchem Falle ist eben die Membran hart und unelastisch; macht man nur einen Schnitt mit dem Diszissionsmesser, dann klafft er nicht genügend; alle ⊤- und +-Schnitte sind aber gefährlich, weil es dabei sehr leicht zu Glaskörpereinklemmung kommt.

[In neuesten Zeit haben sich viele Operateure für die Extraktion des häutigen Nachstares ausgesprochen, zum Teil mit kleinen Abänderungen des Verfahrens. So schickt E. Smith[1]), wenn nicht schon ein Coloboma iridis besteht, durch welches die Ausziehung vorgenommen wird, Iridektomie voraus. Cirincione[2]) umschneidet das zu extrahierende Kapselplättchen mit der Nadel, Manolescu[3]) mit einem Doppelmesser, Valude[4]) mit der Weckerschere, Kuhnt[5]) löst vorher mit seinem Zonulotom die Anheftungen an den Ziliarkörper.]

Wir haben hier noch, im Anschlusse an die Lanzenextraktion, von Webers Hohllanzenextraktion zu reden, die für kernhaltige Stare bestimmt ist, während andere Lanzenextraktionen, die zur Extraktion von Altersstaren bestimmt waren, mit Zertrümmerung des großen, harten Kerns und Entfernung durch Zugwerkzeuge verbunden waren (Bowman, Critchett und Schuft) und als abgetan zu betrachten sind.

Lange nach Santerelli[6]) und etwas später als E. Jaeger[7]) hat Weber[8]) die Extraktion mit der Hohllanze aufgenommen, jedoch ganz unabhängig von jenen. Er ging von gewissen Nachteilen des modifizierten Linearschnittes v. Graefes aus, die in der Neigung zum Vorfalle sowohl des Glaskörpers als der Iris bestehen und ihre Ursache in der Klaffung der steilen Wunde durch Retraktion der Ränder haben. Diese Nachteile zeigen Lanzenschnitte nicht, weil sie flach sind. Es handelte sich also darum, den flachen Lanzenschnitten, die bei ihrer Kürze keine Spur einer Klaffung durch Hebung der zentralen Wundlippe zeigen, eine größere Länge zu geben, um auch den größten Starkernen den Durchtritt zu gestatten und dabei die bei den bogenförmigen Schnitten als Nachteil betrachtete Klaffung durch Hebung des Lappens zu umgehen. Dieses Problem glaubte Weber durch den Schnitt mit der von ihm konstruierten Hohllanze lösen zu können. Weber nannte sein Verfahren den „flachen Linearschnitt".

---

[1]) E. Smith, Die Behandlung des Nachstares. Arch. f. Augenheilk., 1906, LVI, S. 379.

[2]) Cirincione, Nuovo metodo di estrazione della cataratta si liquora. Clinica ocul., 1900, pag. 2.

[3]) Manolescu, L'opération de la cataracte secondaire. Ann. d'ocul., 1904, CXXXI, pag. 197.

[4]) Valude, L'opération de la cataracte secondaire. Bull. de la soc. d'ophtalm., Paris 1901.

[5]) Kuhnt, Zonulotomie. Zeitschr. f. Augenheilk., 1908, XIX, Heft 1.

[6]) a. a. O.

[7]) E. Jaeger im Ärztl. Bericht des Wiener Krankenhauses, 1866, S. 326.

[8]) Weber, Die normale Linsenentbindung, der modifizierten Linearextraktion gewidmet. Arch. f. Ophthalm., 1867, XIII.

Die größte Ausdehnung, die ihm gegeben werden konnte, war 10 *mm*. Dieses Maß genügt aber für die größten vorkommenden Starkerne nicht. Kerne von 9 *mm* Durchmesser sind nichts gar so Seltenes, wenn man auch von jenen, die fast oder voll 10 *mm* Durchmesser haben, als Seltenheit absieht. Solche und auch etwas kleinere Kerne können nur mit starker Quetschung und mühsam entbunden werden.

Für kleinere Kerne genügt aber der Schnitt. Trotzdem und trotz der warmen Anerkennung, die z. B. v. Arlt[1]) und ebenso Nagel[2]) dem Verfahren zuteil werden ließ, hat es sich nie einbürgern können. Das liegt wohl mit daran, daß gute Hohllanzen schwer herzustellen und schwer gut zu schleifen sind.

Zur Extraktion durchsichtiger Linsen bei Myopie und von Schichtstaren hat neuerdings Sattler das Verfahren empfohlen.

Das Auge wurde schon 1—2 Tage vorher atropinisiert. Narkose hielt Weber für zulässig, aber nicht für nötig.

Weber ging folgendermaßen vor:

Der Einschnitt wurde innen unten oder unten gemacht, wenn man die Iris schonen wollte; im anderen Falle oben. Fixiert ward genau gegenüber dem Einstich.

Der Einstich hat gerade in der Basis corneae zu erfolgen, die beim Einstich genau im Auge zu behalten ist. Erst wenn die Spitze des Messers in der Kammer erschienen ist, ist ihr die Aufmerksamkeit zuzuwenden. Sobald sie am Rande der erweiterten Pupille angelangt ist, fixiert man die dem Einstichspunkte diametral gegenüberliegende Stelle des Skleralbordes und richtet die Messerspitze scharf dahin, bis sie dort anlangt. Der Schnitt hat dann die richtige Größe, Form und Lage.

Beim Ausziehen des Messers ist langsam vorzugehen, damit die Pupille weit bleibe und die Iris nicht vorfalle. Die Klinge wird hierbei an die periphere Wundlippe angedrückt.

Bei der Irisausschneidung, die er zuerst nur in gewissen Fällen, späterhin aber doch regelmäßig vornahm, bediente sich Weber eines stumpfen Häkchens und entfernte bloß den zentralen Saum. Die Kapsel eröffnete er möglichst ausgiebig mit seinem Doppelhäkchen. Zum Austritt des Stars legte er eine querovale Schaufel an die periphere Wundlippe, die er damit niederdrückte. Gleichzeitig wurde mit der Fixationspinzette gegen den Mittelpunkt des Bulbus gedrückt. Die Schaufel mußte liegen bleiben, bis der Star und alle in der Pupille sichtbaren Reste ausgetreten waren.

Zeigte der auf der Schaufel liegende Star Kerben, so wurden die ihnen entsprechenden Reste durch Streifungen, die dem Hornhautrande konzentrisch geschahen, an den entsprechenden Stellen herausbefördert.

Webers Messer war eine geknickte Lanze, mit herzförmiger Klinge und ausgehöhlter Hinterfläche. Die Klinge war 10·25 *mm* lang, 6·5 *mm* von der Spitze entfernt war sie 10 *mm* breit und blieb noch 2 *mm* weiter rückwärts so breit, um die innere Wunde ebenso lang zu machen wie die äußere. Dann verschmälerte sie sich rasch zum Schafte. Die Hohlung der hinteren Fläche besaß einen Radius von 10·719 *mm*. Außer dieser Lanze verwendete er auch solche von 12 *mm* Breite und für gewöhnlich solche von bloß 8·5 *mm* Breite.

Bei richtiger Führung des Messers betrug die Länge des Wundkanales 1·75 *mm*, seine Breite hing von der Breite der Lanze ab.

---

[1]) v. Arlt, Operationslehre, S. 309.
[2]) Nagel als Referent im Jahresber. f. 1870.

Gute Hohllanzen sind jedoch schwer zu beschaffen und daran mag es liegen, daß das Verfahren wenig Verbreitung gewann.[1])

B. Lappenextraktionen.[2])

Ausführung der Starausziehung mit dem peripheren Lappenschnitte ohne Iridektomie. (Einfache Extraktion.[3])

Nach Eröffnung der Kammer durch einen großen Bogenschnitt im oberen Hornhautrande wird die Linsenkapsel eröffnet und der Star durch Druck auf den Augapfel entbunden; Entfernung der Rindentrümmer aus der Kammer, Säuberung der Wunde.

Man operiert entweder, wenn man sehr verläßliche und gut geschulte Assistenz hat und wenn die Augen nicht sehr tief liegen, ganz ohne Lidhalter, indem man die Lider vom Gehilfen mit den Fingern festhalten läßt, oder mit den Lidhaltern von Desmarres oder mit dem Sperrlidhalter.

Die Handhabung des Sperrlidhalters wird bei den einzelnen Akten beschrieben werden.

Das abfällige Urteil, das über den Gebrauch des Sperrlidhalters neuerdings von manchen Seiten gefällt wird, kann ich nicht teilen. Hauptsächlich wird betont, daß der Lidhalter durch sein Gewicht einen Druck auf den Augapfel ausübe, der bei der Operation nicht unbedenklich sei. Dieser Druck kann aber durch entsprechendes Halten des Elevateurs durch den Gehilfen ganz beseitigt werden, kommt also nicht in Betracht. Daß in kritischen Augenblicken der Lidhalter von Desmarres etwas rascher entfernt werden kann als ein Sperrlidhalter, will ich zugeben; allein auch ein guter Sperrlidhalter kann immer noch rasch genug entfernt werden. Es

[1]) Voigt gibt an, sie seien jetzt in tadelloser Ausführung beim Instrumentenmacher Schädel in Leipzig zu haben. (Über die operative Behandlung hochgradiger Kurzsichtigkeit etc. Arch. f. Ophthalm., 1902, LIV, S. 234.

[2]) [Seit dem Erscheinen der I. Auflage dieser Operationslehre sind eine Reihe von zusammenfassenden Publikationen über die Staroperation erschienen. Ich hebe aus denselben insbesondere hervor: M. Landolt, La surface de section des plaies faites en vue de l'extraction de la cataracte et de l'iridectomie. Paris 1905; Hess, Pathologie und Therapie des Linsensystems, Graefe-Saemisch' Handbuch der ges. Augenheilk., II. Aufl., 1905: H. et L. Dor, Affections du Cristallin, Encyclopédie franç. d'ophtalm., 1908. Dieselben, ebenso wie einzelne Statistiken aus Kliniken, Rundfragen über die Methoden der Staroperation (Ergebnisse der Rundfrage über die Methodik der Staroperation. Ophthalm. Klinik, 1907, Nr 11) haben in den strittigen Punkten keine weitere Klärung gebracht; soweit Einzelheiten in Betracht kommen, die nicht schon in der I. Auflage dieser Operationslehre beleuchtet wurden, kommen wir im folgenden hierauf zurück. Im großen und ganzen hat sich aber kein Anlaß ergeben, in den folgenden Ausführungen Czermaks größere Veränderungen vorzunehmen.]

[3]) Die Ausdrücke einfache und kombinierte Extraktion stammen von v. Wecker. Vgl. v. Wecker, Extraction simple et extraction combinée. Arch. d'ophtalm., 1892, XII, pag. 660.

handelt sich ja hierbei einzig um die Fälle von Glaskörpervorfall. Tritt er ein, so will man möglichst rasch die Lidspalte schließen. Doch kommt es hierbei auf eine halbe Sekunde rascher oder langsamer auch schon nicht mehr an.

Die Lidhalter benötigt man unbedingt bei unruhigen, ungelehrigen Kranken, wenn man nach oben operiert; aber auch bei der Extraktion nach unten sind sie unter solchen Umständen recht erwünscht. Gerade bei diesen Kranken, wo man sie nicht entbehren kann, besteht aber die Gefahr, daß durch Kneifen mit den Lidern Glaskörpervorfall eintritt. Ruhige, vernünftige Kranke gefährden den Operationsverlauf nicht, auch wenn sie mit dem Elevateur operiert werden. Warum also ihn bei solchen weglassen, wo doch die Schnittführung mit dem Elevator bequemer ist. Auch bei einem ruhigen Patienten kann eine unwillkürliche Bewegung erfolgen und dem geübtesten Assistenten kann einmal das Lid auskommen, gerade in einem kritischen Augenblick. Außerdem hat man nicht immer einen so vollkommen geübten Gehilfen, wie es für das Halten der Lider bei der Operation wünschenswert ist. Schließlich nehmen die Finger des Gehilfen in dem kleinen Operationsgebiete unverhältnismäßig viel Platz weg. Der Operateur bewegt sich mit seinem Instrument viel freier, wenn die Lider durch einen Elevateur auseinandergehalten werden.

Der Sperrlidhalter (von Mellinger), der darauf eingerichtet ist, über die Nase gebraucht zu werden, wird folgendermaßen angelegt.

Mit dem Daumen und Zeigefinger der nasenseitigen Hand drückt man ihn vollständig zusammen, bis sich seine Arme berühren, dann zieht man mit dem Zeigefinger der anderen Hand das untere Lid etwas ab und hinab, setzt die beiden Haken des unteren Armes ein. Dann hebt man das obere Lid empor, legt den Lidhalter mit dem oberen Arm in die Lidspalte ein und läßt den Rand des oberen Lides in die Haken dieses Armes eintreten. Hierauf entfernt man den Daumen und Zeigefinger der den Lidhalter zusammendrückenden Hand langsam voneinander, wodurch sich der Lidhalter von selbst öffnet. Ist die Öffnung nicht genügend, dann bringt man die beiden Arme mit dem Zeigefinger und Mittelfinger der schläfenseitigen Hand in der Weise auseinander, daß man diese Finger neben den Querstangen zwischen die Arme des Lidhalters bringt und diese dann etwas auseinander spreizt.

I. Akt. Schnitt zur Eröffnung der Kammer.

Der Schnitt wird genau in der Grenzlinie der Hornhaut und Lederhaut oder im gefäßlosen Bindehautrand geführt und trennt fast die Hälfte des Hornhautumfanges ab.

Man fixiert zunächst den Bulbus mit einer Pinzette, nachdem man den Kranken angewiesen hat, mäßig stark hinabzublicken. Die Faßpinzette wird dem Einstich gegenüber, also etwas unter dem inneren Ende des wagrechten Hornhautmeridians, dicht neben der Hornhautgrenze angesetzt. Auf diese Weise wird der Bulbus, sobald auch das Messer zum Einstich angesetzt ist, vollständig festgehalten und zugleich ist die Stelle des Ausstiches markiert.

Indem man nun das Messer in der Bd. I, S. 6 angegebenen Weise wagrecht hält, mit der Schneide nach oben, wovon man sich vor dem Einstich eigens noch überzeugt, setzt man die Spitze genau am Hornhautrande, und zwar am temporären Endpunkte des wagrechten Meridians oder 1 bis 1·5 *mm* darüber an. Dabei liegt die Klingenfläche in der vorderen Basalebene der Hornhaut. Die führende Hand stützt sich mit dem kleinen und Ringfinger auf das Jochbein des Kranken.

Während des Schnittes braucht der Sperrlidhalter nicht gehoben zu werden.

Der Gehilfe hat mit dem Daumen seiner rechten Hand das Oberlid so emporzuziehen, daß es keinen Wulst bildet und daß die peripheren Bündel des Orbikularis keinen Druck auf den Augapfel ausüben können.

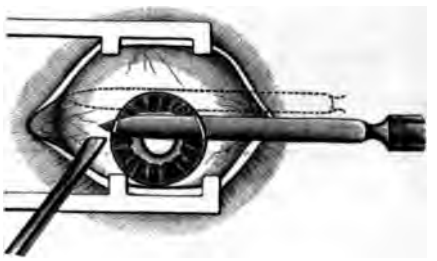

Fig. 61.

Durchstoß des Graefemessers beim großen Lappenschnitt. (Die punktierten Linien stellen das Messer im Augenblicke des Ausschnittes dar.)

Der Operateur stößt nun die Klinge in wagrechter Richtung vor und führt sie stetig, aber langsam durch die vordere Kammer bis zum Ausstichspunkte, der so zu legen ist, daß die Spitze des Messers gerade über der Faßpinzette vorbeistreicht. Man sticht ein, sobald die Spitze 1 *mm* vom Hornhautrande entfernt erscheint; dann tritt die Spitze gerade in der Grenze zutage (vgl. Fig. 61).

Ist die Kammer sehr seicht, dann muß nach dem Einstich der Messergriff zuerst beim Vorschieben etwas gegen die Schläfe gesenkt werden, bis die Spitze bei der Pupille vorbei ist, worauf der Griff wieder in die vordere Grundebene der Hornhaut und noch etwas darüber gehoben werden muß, um zur Ausstichstelle zu gelangen.

Während sich also bei entsprechend tiefer Kammer die Messerspitze vom Einstich bis zum Ausstich in der (vorderen) Grundebene der Hornhaut bewegt, beschreibt sie im zuletzt erwähnten Falle einen Bogen, der vor der Grundebene der Hornhaut heraustritt, indem in dieser bloß seine Sehne

gelegen ist. Es ist das eben notwendig, um über die der Hornhaut stark angenäherte Iriskuppe unversehrt hinweg zu kommen. Hauptregel ist, daß das Messer nach dem Einstiche und bei seinem Wege durch die Kammer niemals auch nur ums Geringste zurückgezogen [oder gedreht] wird.

Sobald die Spitze des Messers an der Hornhautgrenze zutage getreten ist, wird das Messer parallel zu sich selbst vorwärts und aufwärts geschoben, wobei man darauf zu achten hat, daß die Klinge, in der vorderen Hornhautgrundebene bleibend, innen sowohl wie außen, die Hornhaut gerade in der Grenzlinie zwischen dieser und der Lederhaut durchtrennt. Dieses Vorwärts- und Aufwärtsschieben der Klinge erfolgt rascher und stetig und führt zur Abtrennung des Lappens in einem Zuge, wenn die Spitze nicht zu früh an den nasalen Teil des oberen Lidrandes anstößt oder wenn nicht die Klinge schon vor dem Ausschnitte zu Ende ist, was dann geschieht, wenn die Vorwärtsbewegung der Klinge rascher ist als die Aufwärtsbewegung.

Tritt eines der beiden Vorkommnisse ein, dann muß eben der Schnitt in zwei oder drei Zügen vollendet werden, indem man zunächst die nicht weiter nach innen verschiebbare Klinge mit entsprechendem Zuge nach aufwärts schläfenwärts zieht. War die Klinge genug weit nasenwärts vorgeschoben, dann vollendet sich der Schnitt bei diesem zweiten Zuge leicht. War dies jedoch nicht der Fall (besonders wenn man durch den Lidrand am weiteren Vorschieben gehindert war), dann ist der zur Verfügung stehende Teil der Schneide zu kurz, um im zweiten Zuge den Schnitt zu vollenden, und man muß noch einmal nasenwärts vorschieben, womit aber der Schnitt unter allen Umständen vollendet ist.

Um den Schnitt auf die genannte Weise, wobei er am glattesten und gleichmäßigsten ausfällt, ausführen zu können, ist es vorteilhaft, erstens den Kopf des Kranken ein wenig um seine lotrechte Achse nach der Seite des nicht zu operierenden Auges zu drehen. Dadurch steht die Hornhaut etwas mehr in der äußeren Hälfte der Lidspalte und der nasale Lidrand steht tiefer, so daß die Spitze des Messers vor ihm hingeführt wird.

Zweitens muß das Messer für den Halbbogenschnitt etwas breiter sein als die gewöhnlichen Messer von Graefe. Ich bediene mich dazu eigens bei Weiss in London hergestellter Messer, die 3—3·5 *mm* breit sind.

Für einen kürzeren Schnitt (Drittelbogenschnitt, wie ihn viele Operateure ausführen) genügt die gewöhnliche Breite des Schmalmessers, um jeden Schnitt in einem Zuge zu vollenden. Die breiteren Messer haben noch den weiteren Vorteil, daß sie die Iris gut zurückhalten und ein Vorlegen der Iris vor die Schneide nur bei sehr seichten Kammern vorkommt.

Was nun den Ausschnitt anlangt, so hat er in die Grenze zwischen Hornhaut und Lederhaut [ins Skleralband] zu fallen; es bildet sich also, wenn die Schneide der Klinge die feste Haut oben durchsetzt hat, ein Bindehautstreif, der brückenartig über der Schneide liegt. Es reicht nämlich oben wie unten die Bindehaut ein kurzes Stück über die Lederhautgrenze auf die Hornhaut herüber.

In Fällen, wo der Kranke nicht gut hinabblickt oder wo die Lidspalte sehr eng ist, kann man nicht immer genau in der Grenze ausschneiden, sondern der Schnittscheitel fällt gerade dort hin, wo der Bindehautsaum aufhört oder noch etwas mehr zentralwärts in die Hornhaut. Dann entsteht kein Bindehautlappen.

Ist ein solcher entstanden, dann kann man ihn entweder dicht am Hornhautrande abtragen oder einen nicht adhärenten, 2—3 *mm* breiten Bindehautlappen nach v. Graefe bilden.

Im ersteren Falle — und ich gehe aus Gründen, die ich II. Bd., S. 39 dargelegt habe, immer so vor — wendet man das Messer unmittelbar nach dem Ausschnitte nach vorne und trennt durch einen Zug die Bindehaut icht am Hornhautrande ab.

Im zweiten Fall stellt man das Messer mit nach oben gerichteter Schneide steil auf; dabei wird die Bindehautbrücke 2—3 *mm* vom Hornhautrande durchtrennt. Für die folgenden Akte ist dann der Bindehautlappen mit der Spatel auf die Hornhaut herunterzuschlagen, weil er sonst beim Einführen der Instrumente hinderlich ist und beim Herausziehen mitgefaßt werden kann.

Ist er sehr breit, dann behindert er dabei freilich die klare Einsicht in die oberen Kammerteile.

Ist ein Teil der Iris gleich nach oder während des Schnittes in die Wunde getreten, dann schiebe man sie sofort mit der Spatel zurück, bis die Pupille kreisrund erscheint. Gelänge das nicht und fiele die Iris schon jetzt immer vor (bei stark vorstehenden sog. Glotzaugen kommt das vor), dann gebe man die einfache Operation schon jetzt auf und verrichte sofort einen nicht zu klein bemessenen Irisausschnitt.

II. Akt. Eröffnung der Linsenkapsel.

a) Mit der Kapselpinzette (von Förster, Schweigger, Terrien) u. a.).

Sobald der Hornhautschnitt vollendet ist, faßt der Gehilfe den Sperrelevateur und hebt ihn so weit empor, daß er vom Augapfel abgehoben ist. Er muß ihn dabei so fassen, daß der Daumen auf der vorderen, der Zeige- und Mittelfinger auf der hinteren Seite liegt, und zwar deshalb, um den Operateur nicht zu behindern und um kräftig heben zu können.

[Bei enger Lidspalte und vortretendem Augapfel hüte man sich, hierbei mit der äußeren Lidkommissur einen Druck auf die laterale Bulbuswand auszuüben!]

Wird auf der rechten Seite operiert, dann faßt er den Elevateur mit der linken Hand, während er mit der rechten über die Stirne herumgreifend, von der Schläfenseite des Kranken aus das obere Lid anspannt und emporzieht, wozu er seinen Daumen auf die temporale Seite hinlegt und es nach außen-oben zieht.

Wird auf der linken Seite operiert, dann umgreift er die Stirne des Kranken von oben und faßt von der rechten Seite her mit seiner rechten Hand den Lidhalter, während er den Zeigefinger der linken Hand auf das Lid an dessen temporalem Ende auflegt und es so nach oben-außen spannt. Diese Handgriffe sind sinngemäß zu ändern, wenn der Operateur hinter dem Kopfe des Kranken, der Gehilfe vor ihm steht.

Der Operateur faßt die Kapselpinzette schreibfederartig mit der rechten Hand, und zwar so, daß die Zähne nach hinten, also gegen die Hohlhand sehen, legt die Hand auf die Stirne des Kranken und führt die Pinzette geschlossen senkrecht abwärts und, während der Gehilfe das obere Blatt des Lidhalters etwas nach hinten neigt, um ihm Raum zu schaffen, durch die Mitte der Wunde in die Kammer, bis ihr Ende nahe zum unteren Pupillarrand gelangt ist. Hierauf läßt er sie langsam aufgehen, und zwar so weit, bis ihre Arme den nasalen und temporalen Pupillarrand erreichen (vgl. Fig. 62). Ja, er kann sie vorsichtig noch etwas weiter aufgehen lassen, wodurch dann der Pupillarrand beiderseits etwas zur Seite geschoben wird und das gefaßte Stück Kapsel größer ausfällt.

Fig. 62.
Öffnung der Kapselpinzette.

[Ich pflege, um beim Eingehen mit der Kapselpinzette eine Verletzung der Iris mit den Zähnchen der Pinzette zu vermeiden, den Bindehautlappen mit der Faßpinzette zu fassen und den Hornhautlappen etwas zu lüften; dann läßt sich die Kapselpinzette leicht einführen.]

Hierauf wird die Pinzette geschlossen. Dies erfolgt langsam und so, daß, während ihre Armenden in der Pupillarebene bleiben, ihr Griff etwas nach vorn bewegt wird, wodurch der Hornhautlappen etwas gelüftet, aber ein Mitfassen der Iris vermieden wird. Beim Schluß darf ein leiser Druck nach hinten ausgeübt werden; [es verschlägt nichts, wenn hierbei Luft in die Vorderkammer eintritt].

Sobald die Pinzette geschlossen ist, wird sie langsam zuerst etwas nach unten bewegt und dann erst ausgezogen, wobei man die Iris scharf

im Auge hat. Sobald man bemerkt, daß sie mitgezogen wird, hat man die Pinzette etwas zu öffnen, um die Iris auszulassen, und danach mit noch steilerer Haltung des Griffes wieder in die Pupille zu gehen und die Kapsel zu fassen. Man schließt neuerlich und schiebt die Pinzette etwas hinab. Dann erst geht man mit denselben Vorsichten heraus. Meist erfaßt man hierbei das beim ersten Fassen losgerissene Kapselstück, wenn nicht, so tritt es mit dem Star aus.

Ist beim Fassen und Herausziehen die Ausreißung der Kapsel gelungen, so sieht man zwischen den Armen der Zange das zusammengefaltete glasige Kapselstückchen.

Der Operateur hält, während er in der beschriebenen Weise mit der rechten Hand vorgeht, einen kleinen feuchten Eistupfer in der linken. Es ist nämlich für die Ausführung der Kapseleröffnung sehr störend, wenn sich Blut in der Kammer ansammelt, was der Fall ist, wenn der Schnitt etwas skleral liegt oder wenn ein Bindehautlappen gebildet ward. Es ist dann gut, unmittelbar vor dem Einführen der Pinzette in die Wunde mit dem Tupfer die Hornhaut unten an die Iris und Linse anzudrücken und nach oben zu streifen, um so das Blut zu entleeren. Die dicht an der Wunde gehaltene Pinzette wird sodann sofort eingeführt. Etwas Blut in der Pupille stört übrigens wenig, weil, wie sich die Pinzette in der Pupille öffnet, der zwischen den Armenden liegende Raum von Blut freibleibt.

Sehr wichtig ist, unmittelbar, bevor man die Pinzette einführt, zu versuchen, ob sie anstandslos aufgeht und nicht etwa klebt. Es kommt das vor, obwohl die Pinzette gleich vor dem Auskochen anstandslos aufging, wenn sie noch warm ist. Es sind dann die Zähnchen breiter als im kalten Zustande und klemmen sich in die Zwischenräume, die naturgemäß keilförmig sind, ein. Die Pinzette geht dann nicht sofort auf. Wie man also den Zeigefinger und Daumen der rechten Hand öffnet, bleibt die Pinzette geschlossen. Im nächsten Augenblick kann sie aber plötzlich aufspringen und dabei kann ein Unglück geschehen, wenn sie sich mit ihren Zähnchen in der Iris verfängt. Man soll deshalb die Zwischenräume zwischen den Zähnen breiter machen lassen als die Zähnchen.

Mir ist einmal infolge dieses Zufalls eine vollständige Irisausreißung vorgekommen. Die Pinzette folgte den Fingern nicht, sondern sprang einen Augenblick später auf und die Zähnchen hakten sich in die Iris ein. Die Kranke machte infolgedessen eine Bewegung mit dem Auge und die Iris riß hierbei vollständig ab.

Ein Festhalten des Augapfels mit der Pinzette ist bei diesem Akte nicht notwendig, wenn der Kranke gut hinabblickt.

b) Mit dem scharfen Irishäkchen oder der Fliete.

Der Operateur faßt den Bulbus unten mit der Faßpinzette, weist den Kranken an, hinabzublicken und geht dann mit dem Instrumente ein. Er

hält es so wie den Griff einer Lanze und flach. Die Hand wird auf die Stirne des Kranken gestützt. Er geht in einem Wundwinkel ein und schiebt das Instrument, sich immer zwischen Hornhauthinterfläche und Kapsel haltend, bis zum unteren Pupillenrande, ja auch noch etwas tiefer, und zwar außen oder innen (vgl. Fig. 63*a*). Hierauf dreht er den Griff 90° um seine Achse, so daß die Spitze nach hinten gewendet ist und zieht nun das Instrument wagrecht nach der anderen Seite. Hierauf zieht er das Instrument, wieder flach gedreht, nach oben, dreht es neuerlich mit der Spitze nach hinten und reißt nun die Kapsel in entgegengesetzter Richtung wieder wagrecht ein. Dadurch werden zwei entgegengesetzt gerichtete Lappen gebildet, deren Grundlinien an den Seitenrändern der Pupille liegen und die sich daher nicht in die Wunde hinauf umschlagen können (vgl. Fig. 63*b*).

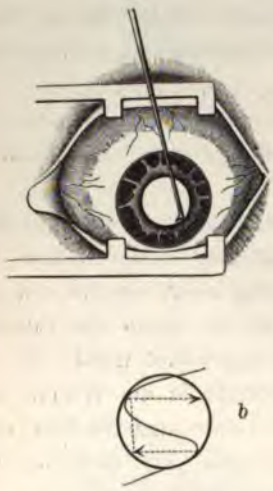

Fig. 63.

a) Stellung der Fliete zu Beginn des ersten Risses.

b) Die beiden Kapsellappen. Die gestrichelte Linie zeigt die Bewegung der Spitze des Werkzeuges.

Die Kapselöffnung ist genügend groß und wird durch den hinausdrängenden Starkern noch weiter aufgesprengt.

Hierauf dreht der Operateur das Instrument um seine Griffachse wieder flach und zieht es langsam aus der Wunde.

Bei den Rißbewegungen auf der Kapsel darf nur ein sehr sanfter Druck nach hinten ausgeübt werden, da sich die Spitze sonst in den Kern einhaken und ihn verschieben kann.

Falls das Auge sehr tief liegt oder nicht genügend herabgerollt werden kann, biegt man den Stiel des Häkchens oder der Fliete 6—7 *mm* unterhalb der Spitze knieförmig ab. Diese Biegung hat nach der Seite und nicht nach dem Rücken des Instrumentes zu erfolgen. Der Stiel dieser Werkzeuge darf also nicht aus starrem, elastischem, sondern muß aus biegsamem Stoffe hergestellt sein. Das Biegen darf nicht mit den nackten Fingern geschehen. Man nimmt dazu einen kleinen, sterilen Tupfer, in den man den zu biegenden Teil hüllt [überzeuge sich aber nachher genau, ob nicht ein Wollfaden am Häkchen hangen geblieben].

Bei den meisten Staren gelingt es, mit der Pinzette ein entsprechend großes Stück der Kapsel zu entfernen (Durchmesser 4—6 *mm*), nicht bloß bei solchen, wo bereits Kapselverdickungen vorhanden sind. Hie und da allerdings platzt eine verdickte Kapsel bei der Einwirkung der Pinzette, was schließlich kein Schade ist, da die Öffnung zum Durchtritte des Stars ausreicht.

Eigentlich immer mißlingt die Handhabung der Pinzette nur bei geblähten Staren mit verhältnismäßig viel Rindenmasse, ebenso bei solchen

mit flüssiger Rinde (Morgagnische Stare). In diesen Fällen empfiehlt es sich daher, von vorneherein zum Häkchen oder zur Fliete zu greifen. Solche Fälle werden jedoch mit Vorteil nicht der einfachen, sondern der kombinierten Extraktion unterworfen.

In Fällen von sehr dichter, sich als heller, pupillengroßer Fleck darstellender Kapselverdickung bei schon mehr oder weniger regressiven (sogenannten überreifen) Staren gelingt oft die Extraktion der ganzen Linse in der Kapsel mit der gerieften Pinzette, wovon noch später die Rede sein wird.

III. Akt. Entbindung der Linse.

Um nun die Linse auszutreiben, läßt man den Kranken nach abwärts blicken, nachdem man in die nasenwärts befindliche Hand eine Kniespatel, in die andere einen Daviellöffel genommen hat. Der Gehilfe hebt den Lidhalter gut empor und zieht mit der anderen Hand das obere Lid in der Mitte hinauf.

Fig. 64.
Entbindung der Linse durch das Sturzmanöver. Quere Erweiterung der Pupille und Erscheinen des Linsenrandes unter dem oberen Pupillarrande.

Man drückt nun mit dem Löffel sanft den oberen Wundrand nieder, wobei der Löffel parallel zur Wunde angelegt wird (vgl. Fig. 64), während die am unteren Limbus angelegte Kniespatel mit allmählich nachlassendem Drucke langsam auf der Hornhaut emporgeschoben wird.

Die Linse soll nun in folgender Weise austreten. Zuerst muß sie um ihre wagrechte Achse eine Drehung machen, so daß ihr oberer Rand zum oberen Pupillenrand gelangt. Da die Linse hierbei etwas nach oben drängt, so zieht sich der obere Pupillenrand ebenfalls nach oben, so daß er schon durch eine geringere Vorwärtsneigung des oberen Linsenrandes erreicht wird, als wenn er in seiner natürlichen Lage wäre. Die dazu nötige Neigung beträgt 30—40°. Dadurch hebt sich auch der Hornhautlappen empor, so daß die Wunde stark aufklafft.

Sobald der obere Linsenrand am oberen Pupillenrand sichtbar geworden ist, genügt eine leichte Verstärkung des Druckes der Kniespatel nach hinten und oben, um die Linse durch die Pupille in die vordere Kammer und in die Wunde zu treiben.

Dabei wird die Pupille in querer Richtung immer mehr verbreitert, so daß sie in ein wagrecht liegendes Oval umgewandelt wird. Die Linse schiebt sich währenddessen an der Hinterfläche des emporgehobenen Horn-

hautlappens nach vorne und aufwärts. Dabei schmiegt sich der obere Abschnitt der Iris mit seinem Pupillarteil an die hintere Linsenfläche.

Wie der größte Durchmesser der Linse die quer auseinander gezerrte Pupille durchschnitten hat, legt sich die inzwischen mit ihrem oberen Anteil in die Wunde getretene Linse zurück auf die Iris und die hintere Wundlippe. Man unterstützt das durch leichten Druck mit dem Löffel auf den hinteren Wundrand, ja wenn die Iris, wie es zuweilen der Fall ist, hierbei die Neigung zeigt, sich in die Wunde zu ziehen, schiebt man den Löffel mit seiner Spitze ein wenig in die Kammer vor, um die Iris zurückzuhalten.

Hat sich nun die Linse nach hinten umgelegt, dann genügt eine ganz leichte Schiebung mit der Spatel nach aufwärts, um sie vollends auszutreiben. Die Iris bleibt dabei ruhig in normaler Lage in der Kammer (vgl. Fig. 65).

Fig. 65.

Entbindung der Linse durch das Sturzmanöver. Austritt der Linse durch die Wunde.

Der ganze Vorgang spielt sich in wenigen Augenblicken ab und gelingt bei genügender Schnittlänge (Halbbogenschnitt) ungemein leicht, mit ganz geringem Drücken auf den Augapfel, leichter als bei der Operation mit Iridektomie und kürzerem Schnitte. Wegen des leichten Austrittes der Linse streifen sich auch meist viel weniger Rindenschollen ab als bei dieser Operation, so daß die Pupille oft ganz schwarz erscheint. Insbesondere die seitlichen und unteren Anteile der Rinde bleiben oft im Zusammenhang mit dem Kerne. Sie werden durch die Kniespatel sehr leicht mit dem Kern hinaufgeschoben, was man beim Aufwärtsstreifen der Spatel deutlich verfolgen kann.

Der beschriebene Vorgang spielt sich bei engerer Wunde (Drittelbogenschnitt) sofort etwas anders ab. Insbesondere wird die Iris, da sich der obere Linsenabschnitt nicht so gut vorbeugen kann, kappenartig mit in die Wunde getrieben und die Iris streift sich erst außerhalb der Wunde vom oberen Äquator der Linse nach hinten ab oder sie muß mit dem Löffel abgestreift werden, da sie die Linse nicht austreten läßt. Die ganze Pupille muß dabei viel mehr erweitert werden, es tritt nämlich die früher beschriebene quere Ausweitung der Pupille nicht ein, die die geringste Erweiterung der Pupille darstellt, die für die gegebenen Dimensionen der Linse möglich ist.

Ist die Linse ausgetreten, dann wird, wenn dies nicht etwa schon nach der Kapseleröffnung geschehen ist, der Sperrlidhalter entfernt.

Das Entfernen des Sperrlidhalters geschieht so, daß der Operateur ihn mit dem Daumen und Zeigefinger der nasenseitig liegenden Hand an

den Griffen zusammendrückt, bis sich seine Arme berühren. Dann hebt er mit dem Daumen der anderen Hand das obere Lid aus den Haken, worauf er den Lidhalter auch vom unteren Lide abnehmen kann. Sowie der Sperrlidhalter entfernt ist, darf die Lidspalte immer nur in der Weise geöffnet werden, daß zuerst das untere Lid gut abgezogen wird und daß dann erst das obere emporgezogen wird. (Es gilt das auch späterhin für den Verbandwechsel und das Untersuchen des Auges in der Heilungsperiode.) Denn sonst geschieht es leicht, daß der Druck des unteren Lides, das noch anliegt, während das obere gehoben wird, bei einer Zusammenziehung des Lidschließers (Blinzeln) den unteren Hornhautabschnitt niederdrückt, so die Wunde zum Klaffen bringt und daß dabei der vordrängende Glaskörper die Iris zum Vorfall bringt, ja selbst vorfallen könnte. Nie kann das bei dem früher angegebenen Verfahren geschehen.

IV. Akt. Säuberung der Wunde (sogenannte Toilette).

Zurückgebliebene Rindenschollen entfernt man durch sanftes Streifen mit dem Kniespatel oder dem Rücken eines Starlöffels. Tritt jedoch die Iris dabei in die Wunde, dann schiebe man sie, wenn sie nicht beim Nachlassen des Druckes von selbst zurückschlüpft, sofort mit der Spatel in die Kammer zurück. Nur wenn die Schollen durch das Streifen mit der Spatel durchaus nicht in der Wunde rücken (bei stärkerem Hornhautkollaps), entferne man, wenn es angeht, etwa noch in der Pupille oder vor der Iris sichtbare Starreste durch Eingehen mit einem Starlöffel. Das geschieht leicht, indem man den Löffel (von v. Jaeger z. B.) sanft zwischen die Scholle und Iris oder Pupille mit nach vorne gewandter Hohlung einschiebt und sie dann unter lindem Anlegen an die hintere Hornhautfläche herausleitet.

Statt der Instrumente bediene ich mich seit längerer Zeit zum Herausstreifen der Linsenschollen der Kuppe des Zeigefingers, mit der diese Handhabung viel leichter gelingt. Natürlich muß der Zeigefinger trotz aller Desinfektion mit einem durch Auskochen sterilisierten Kautschukkondom bekleidet werden. Es ersetzt dieses Verfahren das alte, aus Gründen der Aseptik zu verwerfende Verfahren, die Ausstreifung mit dem Lide durch den aufgelegten Finger vorzunehmen, in ganz vorzüglicher Weise. Die breite, elastisch-weiche Fingerbeere streift viel besser aus als jedes Metallinstrument (vgl. Fig. 66).

Die Fingerlinge werden 5 Minuten lang ausgekocht und dann in 30prozentigem Karbolglyzerin aufbewahrt. Vor dem Gebrauch nochmaliges Auskochen und Abspülung in steriler Kochsalzlösung. Man tut wohl am besten, bei jeder Operation einen noch unbenützten Kondom zu gebrauchen.

Nach dem Ausstreifen der Reste entfernt man allfällige Blutgerinnsel von der Wunde mit der gerieften Pinzette oder durch Abwischen mit einem kleinen feuchten Tupfer. Dann lüftet man die Wunde mit einer feinen, noch ungebrauchten Spatel von einem Wundwinkel bis zum anderen. Dabei werden Rindentrümmer, Blutgerinnsel oder Pigmentschollen aus der Wunde gestreift, ebenso allfällige Bindehautzipfelchen, die sich etwa in die Wunde eingerollt haben. Man glättet die Wunde schließlich durch Darüberstreichen mit der Spatel aus.

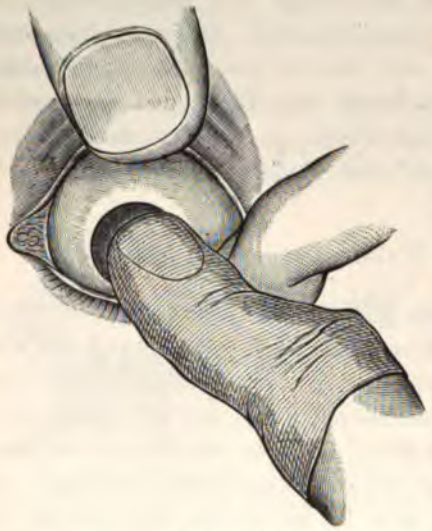

Fig. 66.

Ausstreifen der Reste mit dem durch den Kautschukkondom bedeckten Finger.

Vorteilhaft ist es auch, mit der Spatel die Hornhautmitte leicht zu reiben, wodurch eine Zusammenziehung des Sphinkters ausgelöst wird, so daß eine nicht ganz rund erscheinende Pupille rund wird. Bei stärkerer Entrundung der Pupille muß mit der Spatel in die Wunde eingegangen und die Iris gut ausgebreitet werden, indem man sie vom Rande gegen die Pupille hinausstreift. Gegebenenfalls ist mit der feinsten gezähnten Irispinzette einzugehen, die Iris zu fassen und durch Anziehen in der Richtung gegen die Mitte auszubreiten (Müller).

Man läßt endlich den Kranken hinaufblicken, zieht das untere Lid sanft ab und träufelt ein bis zwei Tropfen sterilisierter Eserinlösung ein.

In welchen Fällen trotz beabsichtigter einfacher Operation doch vor oder nach dem Linsenaustritte die Irisausschneidung zu machen ist, vgl. im Abschnitte über Irisausschneidung.

Ausführung der Starausziehung mit dem peripheren Lappenschnitte mit Iridektomie. (Kombinierte Extraktion.)

Nach Eröffnung der Kammer durch einen Drittel- bis Zweifünftelbogenschnitt im oberen Hornhautrande wird ein Stückchen Iris ausgeschnitten, dann die Kapsel eröffnet und der Star durch Druck aufs Auge ausgetrieben. Nach Entfernung der Rindenschollen aus der Kammer Säuberung der Wunde.

I. Akt. Führung des Schnittes.

Dieser kann hier kürzer sein als bei der einfachen Extraktion; bis zum 45. Lebensjahre genügt es, ein Drittel, von da ab zwei Fünftel des Hornhautumfanges abzutrennen. Der Schnitt wird auch in der Hornhautgrenze oder 0·25—0·5 *mm* dahinter im Lederhautrande gelegt und im letzteren Falle mit der Bildung eines Bindehautlappens verbunden. (Vgl. Fig. 67.)

II. Akt. Irisausschnitt.

Der Gehilfe faßt den Sperrlidhalter und das obere Lid genau so, wie dies für den Akt der Kapseleröffnung bei der einfachen Extraktion geschildert ist. Der Operateur nimmt die gezähnte Irispinzette in die linke, die Weckerschere in die rechte Hand. Er holt die Iris, indem er die linke Hand mit dem kleinen Finger auf die Stirne des Kranken stützt und nun die Irispinzette geschlossen, die Krümmung der Arme nach hinten in der Mitte der Wunde, in die Kammer einführt. (Vgl. Fig. 68.) Er öffnet die Pinzette nur etwa 2 *mm* weit, faßt die Iris in der Nähe des Pupillenrandes, zieht sie nur wenig vor und kappt sie mit der an der Wunde bereit gehaltenen Schere dicht an den Wundrändern unter leichtem Andrücken der Scherenblätter. Diese müssen hierbei wie bei der optischen Iridektomie radiär gehalten werden, um ein schmales, parallelschenkliges oder spitzbogenförmiges Kolobom zu erhalten. (Vgl. Fig. 69 und 70.)

Fig. 67.
Führung des Schnittes im Lederhautrande.

[Um ein möglichst schmales Kolobom zu erhalten oder besonders dann, wenn man die Iris nur radiär einschneiden will, verwende man statt der Irispinzette, wie bei optischer Iridektomie, das stumpfe Irishäkchen.]

Der Bulbus wird hierbei nicht festgehalten und der Kranke blickt mäßig stark hinab.

Was die Haltung und Handhabung der Irispinzette [resp. des Irishäkchens] und der Schere anlangt, so verweise ich auf das bei der Iridektomie darüber Gesagte. (Vgl. II. Bd., S. 207 und 222 ff.)

Wurde mit Bindehautlappen operiert, dann muß dieser, bevor man die Pinzette einführt, auf die Hornhaut heruntergeschlagen werden, was man gleich mit der geschlossenen Pinzette tut.

Sobald die Iris abgeschnitten ist und sich die Schenkel und das benachbarte Irisgewebe nicht sofort in ganz tadellose Lage zurückziehen, ist sofort mit der Irisspatel die Rücklagerung der Iris vorzunehmen.

Jedenfalls streift man mit der Irisspatel über die obere Hornhauthälfte.

Ist die Iris an einer oder beiden Seiten eingeklemmt, so stehen die betreffenden Sphinkterecken höher. Besteht die Einklemmung nur auf einer

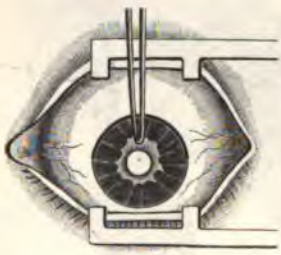

Fig. 68.

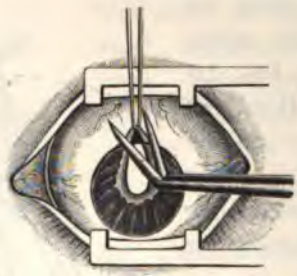

Fig. 69.

Fig. 70.

Fig. 68. Eingehen mit der Pinzette zum Holen der Iris.
Fig. 69. Abtragung der hervorgezogenen Iris.
Fig. 70. Regelrechtes Kolobom.

Seite, dann ist der Höherstand der einen Ecke sehr auffällig, besteht sie aber beiderseits, dann ist der Zustand an der ovalen Form der Pupille kenntlich.

Noch leichter ist natürlich die Einklemmung zu erkennen, wenn ein Teil des Irisgewebes vor der Wunde liegt.

Man nimmt nun die flache Irisspatel (I. Bd., Fig 31 *a* u. *b*) und geht in der Höhe des einen Wundwinkels ein. Dabei wird die Spatel nicht einfach vertikal, sondern etwas schief eingeführt, so daß die Achse mit dem lotrechten Meridian der Hornhaut einen spitzen Winkel bildet. Dann streift man sanft mit der Spitze gegen die Pupillenmitte oder Kolobomachse, so daß man den Kolobomrand ausbreitet (Fig. 71). In entsprechender Weise wird dann am anderen Wundwinkel verfahren. Der Vorgang ist stets so lange zu wiederholen, bis die Kolobomschenkel gut liegen.

Ebenso ist nach dem Austritte des Stares und nach dem allfälligen Herausstreifen der Starreste vorzugehen.

Wenn man diese Handhabung sorgfältig und in der angegebenen Weise jedesmal, so oft ein Eintritt der Iris in die Wunde erfolgt, sofort ausführt, dann hat man über Einheilungen der Irisschenkel und daraus entstehende Narbenektasien (Staphylome und zystoide Narben) fast gar nicht zu klagen. Sie können dann nur mehr infolge von nachträglichem Eintritt der Iris in der Heilungsperiode, also infolge von Wundsprengungen vorkommen.

Insbesondere lege ich, wie Alfred Graefe, Knapp u. a., großes Gewicht auf die sofortige Rücklagerung nach der Irisausschneidung. Meist wird dann die Iris weder beim Staraustritte noch bei dem Herausstreifen der Starreste wieder in die Wunde getrieben. Sofort nach der Ausschneidung läßt sich die Iris aber stets sehr leicht und vollständig rücklagern, was jedoch nicht immer gelingt, wenn man sie vom Augenblicke des Ausschneidens bis zum Schlusse der Operation darin liegen läßt. Das dürfte zum Teil daher kommen, daß die in der Wunde liegende Iris durch den austretenden Star in die Wundwinkel hineingepreßt wird, wo sie eben schon an sich viel fester eingeklemmt wird, als in den mehr mittleren Teilen, wo sie nach der Ausschneidung liegt, und weil außerdem das im Winkel fest eingeklemmte Gewebe wohl durch die Stauung anschwillt und so um so fester haftet; ferner weil, wie L. Müller dargelegt hat, Kapselzipfel die Iris in den Wundwinkeln geradezu festhalten können.

Fig. 71.
Rücklagerung der Kolobomschenkel.

Aus diesen Gründen und wegen der relativen Kürze des Hornhautschnittes war eben früherer Zeit die Iriseinheilung in einem oder beiden Wundwinkeln viel häufiger, weil man der Rücklagerung zu wenig Aufmerksamkeit schenkte. Teilweise scheint das noch immer der Fall zu sein, denn man hört immer noch den Vorwurf gegen die Operation mit Irisausschneidung erheben, daß so oft zystoide Vernarbung oder kleine Staphylome in den Wundecken entstünden. Dieser Vorwurf ist gewiß nicht gerechtfertigt. Ich sehe, seit ich die Irisschenkel immer vor der Kapseleröffnung zurücklagere, fast nie eine Einklemmung unmittelbar nach der Operation. Mit nahezu typischer Regelmäßigkeit diktiere ich ins Operationsprotokoll am Schlusse der Operation: „Schenkel liegen gut".

Hie und da beobachtet man, und zwar in Fällen, wo der Glaskörper etwas vordrängt, also bei prominenteren Augen und bei jüngeren Personen,

daß, obwohl die Sphinkterecke gut steht, in der Iris ein der äußeren Wunde parallel laufender, etwa 1 *mm* davon entfernter Streif zu sehen ist, den man sich vergeblich mit der Spatel auszugleichen bemüht. Es rührt das daher, daß die Irisoberfläche rippenartig zwischen die hinteren Wundlippen ein wenig eingezwängt ist. Es gleicht sich das in der Heilungsperiode oft aus, zuweilen aber bleibt eine Anlötung bestehen. Man sieht dann, daß, wenn man den Kolobomschenkel von der Sphinkterecke gegen die Peripherie hin verfolgt, er am Hornhautrande nicht zurücktritt, also durch einen kleinen aber merklichen Zwischenraum von der Hornhautgrenze getrennt ist, sondern daß er sich dort anlegt. Das führt aber nicht zur Bildung von Ektasien oder irgend welcher Unregelmäßigkeit der Narbe, wenn nicht eine Wundsprengung dazwischen kommt.

III. Akt. Eröffnung der Kapsel.

Da hier die Iris entsprechend der Wundmitte fehlt, so ist die Eröffnung der Kapsel mit der Pinzette sehr erleichtert. Hier ist aber die größte Vorsicht notwendig, keinen in die Wunde ziehenden Kapselzipfel zu bilden, was gerade bei der Handhabung der Pinzette leicht geschieht (L. Müller). Faßt man nämlich die Kapselfalte von rechts und links zusammen und zieht dann nach oben, dann reißt sie zunächst unten ab, aber oben nicht; es entsteht ein zungenartiger Stiel, da hier der Pupillarrand nicht hemmend vorliegt und dieser wird in die Wunde gezogen, ohne daß man ihn sieht. Erfahrungsgemäß reißt er dann erst ab, aber nicht an der Linse, sondern dicht an der Pinzette, und nun liegt er in der Wunde und rollt sich nicht auf, wie das regelmäßig bei der einfachen Extraktion geschieht. Der austretende Starkern treibt diese Zunge noch weiter in die Wunde und gewöhnlich in eine Wundecke, weil er meist schon von vorneherein der einen näher liegt. Die meisten Operateure verrichten die Kapselausreißung mit der rechten Hand, wie dies auch oben geschildert wurde, und so ziehen sie die Pinzette, wenn sie sich vor dem Kranken befinden, am rechten Auge näher am nasalen, am linken Auge näher am temporalen Wundwinkel heraus.

Diese Gefahr läßt sich aber ganz vermeiden, wenn man, wie schon früher geschildert, die Pinzette nach dem Schlusse nicht sofort nach oben zieht, sondern zuerst ein Stückchen nach unten schiebt. Dadurch reißt die Kapselfalte zunächst oben ab.

Mit Vorteil dürfte hier L. Müllers Kapselpinzette [s. Fig. 66, I. Bd., S. 31] gebraucht werden, obwohl mir persönliche Erfahrung über dieses Instrument abgeht. Es hat zweifellos den einen Vorteil, daß es die Iris nicht mitfassen kann.

IV. Akt. Austreibung des Stars.

Sie erfolgt in gleicher Weise wie beim einfachen Verfahren, doch tritt hier der Star mehr gleitend aus, weil eine stärkere Drehung um seine wagrechte Achse nicht nötig ist. Sobald man mit der unteren Spatel ein wenig andrückt, stellt sich der Linsenrand in die Wunde ein und man kann sofort von unten nach oben anschieben. Die Kolobomränder werden dabei zur Seite geschoben und gelangen in der Regel nicht in die Wunde. Dies ist nur der Fall, wenn diese zu klein ist; dann liegen die Kolobomränder epaulettenförmig auf dem Linsenrand, halten ihn etwas zurück und werden mit dem Emporsteigen des Kerns in den Wundkanal hinein abgestreift (ausgebreitet). Bei großer Wunde gleiten sie sozusagen zu beiden Seiten vom Linsenäquator ab. Der Star macht hier eine größere Drehung um die wagrechte Achse und so liegen die Verhältnisse mehr so wie bei einfacher Extraktion. Bei enger Wunde drängt er aber sofort in frontaler Ebene nach oben und schiebt so die Iris vor sich her in die Wunde hinein.

V. Akt. Säuberung der Wunde.

Die Austreibung der allenfalls vorhandenen sichtbaren Rindenreste ist hier gegenüber der einfachen Extraktion sehr erleichtert und ohne Heraustreibung der Iris zu bewerkstelligen. Im übrigen wird geradeso vorgegangen, wie oben geschildert ward.

Ist die Iris eingeklemmt, dann streift man die betreffende Irispartie in der früher geschilderten Weise zurück.

Mißlingt das, dann faßt man die Iris in der Wunde mit der feinen gezähnelten Irispinzette und zieht sie in schräger Richtung gegen die Pupille hinein. Versagt auch das, dann suche man die Wunde mit der feinen Pinzette bei scharfer fokaler Beleuchtung sorgfältigst auf Kapselzipfel, zumal in dem Wundwinkel, wo die Einklemmung besteht, ab. Zuweilen gelingt es, einen solchen zu finden und herauszuziehen.

Wenn auch dann die Iris nicht zurückgelagert werden kann, dann faßt man den eingelagerten Teil mit der Irispinzette und schneidet ihn aus. Besser ein größeres Kolobom als eine Iriseinheilung.

Zu dieser Ausschneidung kann man einen Tropfen sterile Kokainlösung auf und in die Wunde fallen lassen.

Bei unruhigen Kranken ist aber alles das unausführbar. Man muß da die Iris einheilen lassen.

Verband nach den Lappenextraktionen. Bei offener Wundbehandlung: Man weist den Kranken an, die Augen leicht geschlossen zu halten und sucht, während ein Gehilfe den Kopf noch festhält, ein passendes Schutzgitter aus. Dieses wird nun angelegt und, während ein Gehilfe den Kopf

des Kranken etwas hebt, werden die oberen Bänder herumgelegt, unter die Haften eingeschoben und sodann vor dem Nasenausschnitte geknüpft. Ein Gehilfe hat inzwischen die beiden unteren Bänder unter dem Kopf gekreuzt, so daß sie sofort nach den oberen gefaßt, unter die Haften gelegt und geknüpft werden können.

Wenn der Kopf des Kranken zum Knüpfen der Bänder gehoben wird, soll von einer Warteperson der kleine, harte, keilförmige Kopfpolster entfernt werden, der nur während der Operation benützt wird.

[Wird nicht „offen" nachbehandelt, so legt man auf die leicht geschlossenen Lider beider Augen einen triefend nassen Gazestreifen (naß, da sich diese inniger anschmiegen und ein Öffnen des Auges unter dem lockeren Verbande unmöglich machen) und einen lockeren Wattebauschen, darüber einen 4 *cm* breiten Heftpflasterstreifen von Schläfe zu Schläfe, ohne auf die Augen einen Druck auszuüben.]

Üble Zufälle während der Operation. Im allgemeinen war schon Bd. II, S. 28—34 von jenen üblen Zufällen die Rede, die bei allen, die Kammer eröffnenden Schnitten vorkommen. Ich will sie hier nochmals kurz aufzählen und nur bei einzelnen Bemerkungen hinzufügen, die sich besonders auf die Starextraktion beziehen. Hierauf soll noch von jenen die Rede sein, die in der Einleitung überhaupt noch nicht erwähnt wurden. Es kommt vor:

1. Hornhautkollaps (vgl. Bd. II, S. 28). Außer den gewöhnlichen Erscheinungen des Hornhautkollapses gibt es auch Fälle, wo ohne sichtbaren Glaskörperverlust der ganze Bulbus in einer geradezu erschreckenden Weise zusammenfällt. Die Ursache dieser Erscheinung ist nicht aufgeklärt. Chodin[1]), der zwei solche Fälle beobachtete, will sie mit angeborenem (?) Elastizitätsmangel und besonderer Dünne der Sklera erklären. Ähnliches beobachtete Hoor[2]) bei einem Bulbus, der allerdings eine atrophische Iris, Vertiefung der Kammer und Irisschlottern zeigte.

Man wird in solchen Fällen eine Atrophie des Glaskörpergewebes annehmen müssen, so daß der Glaskörperraum wesentlich nur von Flüssigkeit gefüllt ist, die nach der Entleerung des Kammerwassers, durch die (auch atrophische) Zonula filtriert und unbemerkt durch die Wunde aussickert. Die Entfernung der Linse wird in solchen Fällen sehr erschwert, da gar kein Antrieb von hintenher besteht. Man greift da am besten sofort zu Löffel oder Schlinge oder Reisingers Zange.

---

[1]) Chodin, Über eine seltene Komplikation bei der Staroperation. V. Kongreß der russischen Ärzte in Petersburg. Westnik ophthalm., 1894, XI, S. 78.

[2]) Hoor, Über Komplikationen bei der Starextraktion. Zeitschr. f. Augenheilk., 1900, IV, S. 22.

[In jüngster Zeit hat Axenfeld[1]) die Frage nach der Ursache des Hornhautkollapses neuerlich angeschnitten; er mißt dem Kokain hierbei, als hemmend auf die Sekretion von Kammerwasser und in den Glaskörper übertretender Flüssigkeit wirkend, eine Mitschuld bei. Daß die Rigidität der Sklera eine große Rolle spielt, ist zweifellos.]

2. Eintritt von Luft in die Kammer (vgl. Bd. II, S. 28).

3. Blutung (vgl. Bd. II, S. 29). Gewöhnlich genügt es, bei etwas stärkerem Bluterguß in die Kammer, ihn mit der Spatel oder einem eiskalten Tupfer aus der Kammer herauszustreifen und den Wiedereintritt durch Kompression der Augapfeloberfläche mit einem eiskalten Tupfer durch $^1/_2$—1 Minute zu verhindern.

Die früher (Bd. II, S. 30) nur kurz erwähnte expulsive Blutung erfordert hier eine eingehendere Besprechung, weil sie am häufigsten bei oder nach Staroperationen vorkommt; allerdings wird sie auch nach anderen Operationen, besonders nach Glaukomiridektomien beobachtet.

Diese Blutung, die früher als „schwere", „essentielle", „retrochorioideale" Blutung, ja hämorrhagische Katarakte bezeichnet ward, für die Terson[2]), den trefflichen und für das Wesen des Vorganges bezeichnenden Ausdruck „expulsive" gewählt hat, stellt sich während der Operation oder in unmittelbarem Anschluß daran oder erst später — bis zu einigen Tagen danach — ein.

Der Kranke fühlt einen plötzlich auftretenden, heftigen Schmerz im Auge oder er hat das Gefühl von Spannung darin oder er spürt eine starke Hitze, Blutwallung gegen das Auge. Sehr oft tritt Erbrechen ein, ja Berry[3]) beobachtete sogar das Auftreten epileptischer Anfälle. In mehr schleichenden Fällen kann auch jede Empfindung auf Seite des Kranken fehlen. Das Auge wird hart, die Wunde, die noch offen ist oder leicht gesprengt werden kann, wird auseinander gedrängt und in sie treten gleichzeitig mit dem sich entleerenden und zu einem dicken Klumpen gerinnenden Blute Glaskörper und Teile der Netz- und Aderhaut.

Das erste Anzeichen während der Operation pflegt ein durch die übrigen Nebenumstände ganz unerklärtes Aufklaffen der Wunde und Vordrängen des Glaskörpers zu sein, das einen veranlaßt, sofort den Verband anzulegen. Aus diesem Grunde wurde anfänglich von einzelnen geglaubt, daß der Glaskörpervorfall die Ursache der Blutung darstelle, während in Wirklichkeit hier die Blutung die Ursache des Glaskörpervorfalles ist. Zuweilen ist auch sofort nach dem Hornhautschnitte eine aus der Tiefe kommende Blutung als erstes Anzeichen beobachtet worden.

Tritt die Blutung erst später ein, dann findet man den Verband durchblutet, unter ihm Blut heraussickernd oder rieselnd. Nimmt man den Verband ab, dann zeigt sich nach Öffnung der stark vorgewölbten Lider ein bis augapfelgroßer Blutkuchen, an dem die mitausgetriebenen inneren Gewebsteile mehr weniger deutlich zu erkennen sind, der mit einer Art Stiel durch die Wunde, die weit aufklafft, mit dem Binnenraume des Auges zusammenhängt.

Bei diesen Blutungen ist das Sehvermögen stets sofort erloschen. Die wenigen Fälle, wo die Erhaltung eines gewissen Grades von Sehvermögen angegeben wurde,

[1]) Fußnote 2, zu II. Bd, S. 310.

[2]) Terson, Sur la pathogénie et la prophylaxie de l'hémorrhagie expulsive après l'extraction de la cataracte. Arch. d'ophtalm., 1894, XIV, pag. 110.

[3]) Berry, An unusual result of cataract extraction. Ophthalm. Rev., 1891, pag. 95.

sind nicht zu dem strengen Bilde der expulsiven Blutung zu rechnen, sondern stellen vielleicht nur höhere Grade gewöhnlicher Blutungen dar.

Trotz sorgfältig angelegten Druckverbandes kann die Blutung zuweilen stunden-, ja tagelang andauern oder sich wiederholen, während sie in anderen Fällen rasch zum Stillstande kommt.

Der Ausgang ist höhergradige Atrophie (Schrumpfung) des Auges oder, wo sich eine Eiterung, insbesondere Panophthalmie entwickelt, was besonders früherer Zeit häufig war, Phthise (schwielige Verödung).

In differentialdiagnostischer Beziehung ist es wichtig zu wissen, daß es starke Irisblutungen gibt, wobei es auch zur Bildung eines an der Wunde hängenden Blutklumpens kommt, so daß dieser Zustand einer expulsiven Blutung sehr ähnlich sieht. In diesem Blutkuchen findet sich keinesfalls Glaskörper, der bei jeder expulsiven Blutung vorhanden sein muß, noch weniger andere Binnengewebe des Auges, die Blutung tritt ohne Schmerz ein, der Augapfel wird nicht hart und das Sehvermögen ist nicht erloschen. Einen solchen Fall hat Dianoux[1]) beschrieben.

Nach den bisher vorliegenden Untersuchungen[2]) handelt es sich bei der expulsiven Blutung um eine venöse Blutung aus der Aderhaut in ihr Gewebe und zwischen sie und die Lederhaut, die dann die Aderhaut durchbricht und so nach außen gelangt. Weder Blutung aus den Ziliararterien noch aus Retinalarterien liegt, wie ursprünglich vermutet wurde, dem typischen Bilde zugrunde.

Vielleicht stellen gewisse Aderhautabhebungen, die sich in der Heilungsperiode nach eröffnenden Bulbusoperationen einstellen, derartig beginnende, aber noch rechtzeitig zum Stillstande kommende Blutungen dar. In einem Falle konnte der Operateur, der die sich bildende Vorwölbung der Aderhaut während der Operation sah, die Vortreibung der Binnengewebe dadurch verhindern, daß er die sich vorwölbende Aderhaut sofort punktierte. Es entleerte sich danach eine auffällig dunkle Blutmasse.

Wiewohl bei den anatomischen Untersuchungen mitunter auch Veränderungen der Aderhautgefäße vorgefunden wurden (sackartige Ausweitungen, Entartungen und Infiltrationen der Wand an den Venen, dann sklerotische Vorgänge an den Arterien bei allgemeiner Arteriosklerose), so konnten doch solche durchaus nicht in allen Fällen nachgewiesen werden. Dafür bestanden wieder in anderen Fällen Umstände, die eine Stauung im Systeme der oberen Hohlvene herbeiführten; so in dem einen von S. Bloom mitgeteilten Falle Sattlers eine Thrombose der Vena pulmonalis, in anderen Fällen Husten, starkes Pressen während der Operation, überhaupt Anstrengung, ein Umstand, auf den besonders von manchen Gewicht gelegt wird.

---

[1]) Dianoux, Sur une forme rare d'hémorrhagie après l'opération de la cataracte. Clin. ophtalm., 1898, 4 et 6, pag. 68.

[2]) Hulke, zitiert Ann. d'ocul., 1896, CXVI, der ein 1867 von Bowmann wegen expulsiver Blutung enukleiertes Auge untersuchte. — Van Duyse, Ann. d'ocul., 1882, XC, pag. 9. Mitgeteilt von Warlomont in der Arbeit: De l'hémorrhagie consécutive à l'extraction de la cataracte. — Fieuzal, Hémorrhagies consécutives à l'extraction de la cataracte. Bull. et Mém. de la soc. franç. de l'ophtalm., 1884, IIe année, pag. 141. — Dufour, De la cataracte hémorrhagique. Bull. et Mém. de la soc. franç. d'ophtalm., 1886, IVe année, pag. 76. — Fage, Contributions à l'étude des hémorrhagies intraoculaires consécutives à l'extraction de la cataracte. Arch. d'ophtalm., 1889, IX, pag. 351. — Terson, Sur la pathogénie et la prophylaxie de l'hémorrhagie expulsive après l'opération de la cataracte. Arch. d'ophtalm., 1894, XIV, pag. 110. — Fromaget et Cabannes, De l'hémorrhagies intraoculaires expulsives consécutives à l'extraction de la cataracte. Ann. d'ocul., 1896, CXVI, pag. 118. — S. Bloom, Über die Retrochorioidealblutungen nach Starextraktionen. Archiv f. Ophthalm., 1898, XLVI, 1, S. 184. — Gołowin, Sur l'hémorrhagie intraoculaire expulsive. Clin. ophtalm., 1898, Nr. 17 et 18 und Ophthalm. Klinik, 1899, Nr. 1 u. 2.

Jedenfalls ist zu berücksichtigen, daß es eine Eigentümlichkeit der venösen Gefäße ist, daß sie auch ohne eine nachweisbare Veränderung bei erhöhtem Blutdrucke bersten können, und begreiflicherweise wird das dann um so eher geschehen können, wenn sie Wandveränderungen erlitten haben.

Damit stimmt überein, daß solche operative Blutungen insbesondere auch bei und nach Glaukomoperationen beobachtet werden. Doch setzen sie durchaus nicht, wie anfänglich vielfach geglaubt ward, auch in den anderen Fällen einen erhöhten Binnendruck im Auge voraus.

Die expulsiven Blutungen sind schon von Jäger und v. Graefe beobachtet worden. Sie sind glücklicherweise recht selten. So hat v. Wecker unter 3000 Operationen nur 8 gesehen (= 0·26%); Landrau gibt 4 unter 2000 (= 0·2%) Operationsfälle an; [Guérin[1]) dagegen berechnet nach statistischen Zusammenstellungen, daß auf 1000 Extraktionen eine expulsive Blutung entfällt (0·1%).]

Sattler[2]) hat darauf aufmerksam gemacht, daß diese expulsiven Blutungen seit Einführung des Kokains bei der Staroperation häufiger vorzukommen scheinen.

Tritt eine solche Blutung ein, dann versucht man ihrer durch bloßen Druckverband Herr zu werden. Sind schon Binnenteile vorgefallen, dann trägt man sie ab. Trousseau[3]) rät auch eine Naht anzulegen; [in der Tat gelingt es dadurch mitunter, soweit der Blutung Herr zu werden, daß das Auge in seiner Form erhalten bleibt.] Ist die Blutung besonders stark und hartnäckig und kommt durch den Druckverband und die allfällige Wundnaht nicht zum Stillstand, dann nimmt man die Enukleation des Augapfels [oder die Exenteration von der Wunde aus] vor.

Doch ist es unnötig, diese in allen Fällen anzuwenden, wie dies früher von manchen Operateuren anempfohlen und geübt ward. Es geschah dies, um der sicher erwarteten Panophthalmie zu entgehen. Allein wir sehen heutzutage nur in seltenen Fällen Panophthalmie entstehen.

Zeigen sich die Zeichen dieses Leidens, dann macht man am besten die Ausweidung des Augapfels (vgl. Bd. 1, S. 467) und nicht die von den Franzosen empfohlene Enukleation.

Voraussehen und daher vielleicht verhüten läßt sich dies traurige Ereignis nur in jenen Fällen, wo es bereits an einem Auge nach einer Verletzung oder Operation eingetreten war, wiewohl der Umstand, daß an einem Auge eine expulsive Blutung aufgetreten war, kein sicherer Hinweis ist, daß sie auch am anderen auftreten müßte.

Wir haben sonst weder am Auge noch im Allgemeinzustand eines Kranken irgend einen Anhaltspunkt dafür, daß eine expulsive Blutung entstehen könnte. Es wäre ganz irrig, sie etwa bei ausgebildeter und hochgradiger Gefäßverkalkung zu erwarten. Ebensowenig bietet uns andererseits die gelungene Operation an einem Auge eine Gewähr, daß nicht am anderen expulsive Blutung kommen könnte.

In der Mehrzahl der Fälle ist sogar das zweite Auge nach expulsiver Blutung am ersten, ohne Anstand operiert worden, worauf besonders S. Bloom gewiesen hat; allein es ist doch eine Anzahl von Fällen bekannt gemacht worden, wo auch das zweite Auge durch dasselbe Ereignis zugrunde gegangen ist. Es besteht also in solchen Fällen doch eine gewisse Gefahr für die Operation des zweiten Auges.

Wie hat man sich also in einem solchen Falle zu benehmen?

Die Vorschläge, die in dieser Richtung gemacht wurden, beziehen sich auf folgendes:

---

[1]) Guérin, Contribution à l'étude des hémorrhagies intraoculaires expulsives souvenant après l'opération de la cataracte. Thèse de Bordeaux, 1907. Ref. Klin. Monatsbl. f. Augenheilk., 1908, XLVI, 1. S. 327.

[2]) Sattler, Zusatz zu S. Blooms Arbeit. Arch. f. Ophthalm., 1898, XLVI, 1, S. 235.

[3]) Trousseau, a. a. O.

1. Die Behandlung der vermuteten Disposition des Kranken durch Behandlung der Gefäßsklerose, allfälliger Kreislaufstörungen, Herzerkrankungen usw. So empfiehlt Gołowin[1]) als vorbereitende, allgemeine Kur strenge Diät, Mineralwässer, Jod; ebenso Terson[2]) lange Zeit vor der Operation Jod und blutdruckherabsetzende Mittel: entsprechende Diät, wenig Getränk, Purgieren, Tinctura veratri viridis 10 bis 20 Tropfen täglich, Mittag und Abend genommen, zur Herabsetzung des arteriellen Druckes, für die Nacht Chloral.

Abadie[3]) schlägt vor, subkutane Ergotininjektionen in die Schläfe zu machen, und zwar während der ersten Tage und weiters die Kompression der Karotis auf der zu operierenden Seite durch 24 Stunden.

2. Die Art der Ausführung der Operation.

a) Verrichtung einer sogenannten präparatorischen Iridektomie[4]), dann später erst die Ausführung der Extraktion. Doch sind Fälle mitgeteilt worden, wo trotz vorhergegangener Iridektomie die expulsive Blutung doch eintrat.[5])

[In jüngster Zeit hat auch wieder Topolanski[6]) einen Fall mitgeteilt, in dem bei einfacher Iridektomie, allerdings bei Glaukom, eine expulsive Blutung eintrat.]

b) Diszission mit nachfolgender Punktion (Lanzenextraktion). Peirone[7]) berichtet über zwei so operierte Fälle Peschels. Die Diszission eines reifen Altersstars sei viel weniger zu fürchten als die eines nicht reifen. Die ganze verhärtete Linse verwandle sich nach wenigen Tagen in eine flüssige Masse. Dann kann die Entleerung durch den kleinen flachen Lanzenschnitt vorgenommen werden, bei dem eine Austreibung durch Blutung nicht vorkommen könne.

v. Wecker[8]) will eine Sphinkterektomie mit kornealem Schnitte vorausschicken und dann nach Diszission des Stars allmählich extrahieren (wie bei Myopie).

[Daß ich auf Grund meiner Erfahrungen die Diszision bei jeder Katarakt eines älteren Individuums für gefährlich halte, ist oben Bd. II, S. 344, näher ausgeführt. Ich könnte mich daher um so weniger entschließen, ein Auge, das voraussichtlich nicht normale Blutgefäße besitzt, dieser Operation zu unterwerfen.]

c) Reklination. Dieses verlassene Verfahren wurde schon von Warlomont[9]) in Aussicht genommen und von Willot[10]), Valude[11]), Truc[12]), Holth[13]), [Axenfeld] u. a. (S. II. Bd., S. 310) empfohlen und zum Teil auch ausgeführt.

---

[1]) a. a. O.

[2]) a. a. O.

[3]) Abadie, Bull. et Mém. de la soc. franç. d'ophtalm., 1884, pag. 143.

[4]) Simi, Emoragia intraoculare duopo l'estrazione della cataratta. Boll. d'ocul., 1888, pag. 153.

[5]) Gasparrini, Emoragia consecutiva ad ablazione di cataratta e successiva guarizione spontanea in ambi gli occhi. Ann. di ottalmol., 1894, XXIII, pag. 270. — v. Duyse, a. a. O. — Baker, Intraocular haemorrhage after cataract extraction. Ophthalm. Rev., 1899, pag. 351.

[6]) Topolanski, Die Operation des Glaukoma absolutum etc. Zeitschr. f. Augenheilk., 1906, XIV, S. 420).

[7]) Peirone, Beitrag zur Therapie und Prophylaxe der expulsiven Hämorrhagie bei der Starextraktion. Arch. f. Augenheilk., 1899, XXXVIII, S. 163.

[8]) v. Wecker, Bull. et Mém. de la soc. franç. d'ophtalm., 1902, pag. 402.

[9]) a. a. O.

[10]) Willot, De la cataracte hémorrhagique. Thèse de Paris, 1891.

[11]) Valude, Hémorrhagie expulsive après l'extraction de la cataracte, reclinaison du cristallin d'autre oeil. Ann. d'oculist., 1899, CXXI, pag. 33.

[12]) Truc, Deux cas d'abaissement de la cataracte. Congr. internat. d'ophtalm., 1900, 4 août.

[13]) Holth, Kan reclinatio cataractae ogsaa nutildags have sine indicationer? Norsk. Mag. f. lägevidensk., 1901, pag. 447.

Doch glaubt Terson[1]) wohl mit Recht, daß man zu den üblen Aussichten der Kranken nicht auch noch die Gefahren der Starversenkung hinzufügen soll.

Ich halte folgendes Vorgehen bei Extraktion eines Auges, dessen Partner an expulsiver Hämorrhagie verloren gegangen, für angezeigt:

1. Diätetische Vorbereitung des Kranken, wie sub 1. angegeben; insbesondere ist auf die Höhe des Blutdruckes zu achten.

2. Gründliche Entleerung des Darmkanales am Tage vor der Operation.

3. Extraktion mit kombiniertem Lappenschnitte, wobei jedes brüske Vorgehen, jeder stärkere Druck bei Entbindung der Linse tunlichst vermieden wird; gerade die Erfahrungen bei subkonjuktivaler Extraktion haben gezeigt, daß stärkerer Druck zu Aderhautablösung disponiert, und es erscheint mir wahrscheinlich, daß diese ein rudimentäres Stadium der expulsiven Blutung ist.

4. Nach der Extraktion leichter Verband und Hochlage des Kopfes.

Jedenfalls nehme man die Extraktion erst vor, wenn die Katarakt total („reif") geworden ist — nicht sowohl deshalb, weil sie dann doch leichter entbunden werden kann, als aus dem Grunde, weil dann der Kranke durch die Operation, falls wieder die expulsive Blutung eintritt, wenigstens nichts verliert, wenn er vorher schon blind war.

4. Eintritt der Iris in die Wunde. (Vgl. Bd. II, S. 30 und das Kapitel über Irisausschneidung weiter unten.)

5. Glaskörpervorfall. (Vgl. Bd. II, S. 31 ff.)

a) Der Glaskörpervorfall tritt unmittelbar nach oder schon während des Hornhautschnittes ein. Die Kammer entleert sich nicht, wobei gewöhnlich dünnflüssige Glaskörpermasse bei der Wunde ausfließt und der Augapfel mehr weniger zusammenfällt, während die Kammer immer tiefer wird, oder es tritt Vorfall zäherer Glaskörpermassen mit Irisvorfall ein.

Im ersteren Falle erfordert die nun jedenfalls vorzunehmende Irisausschneidung das Fassen der Iris mit einem stumpfen oder, wenn dies versagt, mit einem scharfen Häkchen, dessen Stiel man ein wenig nach hinten umbiegt. Hierauf holt man die Linse mit Reisingers Pinzette, indem man sie geschlossen und flach hinter die nach hinten und unten gesunkene Linse einführt, dann mit den Spitzen der Häkchen nach vorne wendet und nun aufgehen läßt. Sie muß so tief eingeführt werden, daß sich ihre Häkchen in der unteren Hälfte des Starkerns einhaken können. Unter sanftem Druck nach vorne geschieht dies und hierauf wird die Linse langsam ausgezogen — meist ohne jeden weiteren Verlust an Glaskörper. Die Handhabung der Reisingerzange ist im übrigen genau so wie die der Kapsel- und Irispinzette. Um hinter den Linsenrand zu kommen, muß das Werkzeug durch die Wunde steil nach hinten geführt werden.

War die Iris mit dem Glaskörper vorgefallen, dann faßt man sie mit einer geraden Irispinzette und trägt sie sammt dem Glaskörper mit der Schere ab.

b) In gleicher Weise hat man sich zu benehmen, wenn der Vorfall nach der regelrechten Ausschneidung der Iris bei oder nach der Kapsel-

[1]) a. a. O.

eröffnung oder endlich beim Versuche, die Linse auszutreiben, eintritt. Ich halte diesen Vorgang mit der Reisingerzange für den schonendsten und ziehe ihn dem mit einem Löffel oder der Schlinge vor, den z. B. Pagenstecher empfiehlt, wenn der Vorfall vor Eröffnung der Kapsel eintritt, um dann die Linse gleich in der Kapsel zu bekommen. [1])

c) Erfolgt der Glaskörperaustritt erst nach der Entbindung der Linse, dann ist sofort der Sperrlidhalter zu entfernen, eine in der Wunde eingeklemmte Glaskörperblase allenfalls, wenn es das Benehmen des Kranken gestattet, mit der Schere zu kappen. Dazu nimmt man die Schere von v. Wecker oder Louis und schneidet mit kurzen Schlägen dicht an der Wunde, ohne etwa den Glaskörper mit einer Pinzette fassen zu wollen.

Jedenfalls muß die etwa umgeknickte Hornhaut aufzurichten versucht werden. Das geschieht so, daß man mit dem Zeigefinger der linken Hand das untere Lid abzieht, mit einer Kniespatel den Hornhautlappen sanft unter das obere Lid streift, das man nun sofort mit dem sanft aufgelegten Finger am Emporgehen hindert.

[Unter Umständen wird sich auch, wenn nicht ein Bindehautlappen beim Starschnitte gebildet wurde, die Deckung der Wunde mit Bindehaut empfehlen. (S. II. Bd., S. 108.)]

Hierauf, wie auch sonst, wenn keine Umklappung der Hornhaut besteht, verschließe ich die Lidspalte durch zwei kreuzweise aufgelegte Streifen von englischem Pflaster. Wer das für im Widerspruche mit der Aseptik stehend hält, kann nach v. Wecker [2]) zwei ungefähr 1 *cm* breite, sterilisierte Tarlatanstreifen nehmen, die mit Kollodium auf die Stirne, Wange und Lider aufgeklebt werden.

Sie verhindern, daß beim Öffnen der Lidspalte die Hornhaut etwa wieder umklappt und sich zwischen die Lidränder einklemmt. Ich verschließe in solchen Fällen auch die Lidspalte des anderen Auges mit englischem Pflaster, damit der Kranke nicht dieses Auge öffne, und so durch den synergischen Zug des Levators am operierten Auge auch die Lidspalte dieses zu öffnen versuche. Darüber lege ich dann das Gitter an. Ein drückender Verband ist hier wohl unter allen Umständen zu verwerfen.

[Vorzuziehen ist jedenfalls ein nicht drückender Binokulus.]

Es sind nun noch jene üblen Zufälle zu besprechen, die nicht schon Bd. II, S. 28 ff. erwähnt wurden. Es sind dies:

6. Ausreißen der Bindehaut aus der Faßpinzette.

---

[1]) Pagenstecher, Praktische Ratschläge zur Staroperation für angehende Augenärzte. Klin. Monatsbl. f. Augenheilk., 1894, XXXII, S. 339.

[2]) v. Wecker, La suppression du pansement des opérés de cataracte. Arch. d'ophtalm., 1902, XXII, pag. 375.

Bei älteren Leuten hat die Bindehaut oft eine sehr zundrige Beschaffenheit und zerreißt beim Fassen und Anziehen mit der Pinzette.

Lästig ist die dabei eintretende Blutung und Unterlaufung der Bindehaut, die allerdings bei Anwendung von Adrenalin gering ist. Man faßt, wenn dies eintritt, natürlich eine andere Stelle und müßte, wenn das Ausreißen immer wieder erfolgt, entweder zu Pamards Spieße greifen, wenn man einen solchen vorgerichtet hat, oder nach guter Kokainisierung mit der Faßpinzette die Sehne eines geraden Augenmuskels (des Rectus internus) packen, wie dies Angelucci bei seinem Extraktionsverfahren am rechten Superior von vornherein tut. [S. diesbezüglich auch II. Bd., S. 6.]

7. Zu geringe Schnittlänge. Dieser üble Zufall kommt beim Halbbogenschnitt nicht vor, weil hier die Schnittlänge immer zureicht. Beim Drittelbogenschnitt (oder gar beim Linearschnitte nach v. Graefe) kann es aber vorkommen. In diesem Falle nimmt man eine kleine, der Fläche nach gebogene Schere von Louis, am besten mit abgerundeten Spitzen und verlängert damit den Schnitt, indem man das eine Blatt an einem Wundwinkel flach zwischen der Iris und Hornhaut so weit einführt, als es nötig erscheint (lieber etwas weiter als zu wenig) und dann die Schere kräftig schließt.

Bäuerlein[1]) ließ sich, um den Schnitt sicher 12 *mm* lang zu bekommen, am Starmesser, 12 *mm* unterhalb der Spitze, eine mattgeschliffene Stelle anbringen. Sobald diese die Punktionsstelle passiert hatte, machte er die Kontrapunktion.

8. Einführung des Messers in falscher Haltung. Es kann vorkommen, daß das Messer kontrapunktiert hat und man nun erst bemerkt, daß statt der Schneide der Rücken voranliegt. Man muß sich eben angewöhnen, vor Einführung des Messers es daraufhin anzusehen und es sind auch die Gehilfen verpflichtet, darauf zu achten und den Operateur rechtzeitig aufmerksam zu machen.

Ist die Sache trotzdem übersehen worden, dann kann die Stellung des Messers, wenn es schmal ist (v. Graefes Originalmesser), noch korrigiert werden, indem der Operateur den Griff um seine Längsachse sehr rasch um 180° rotiert. Es gelingt so zuweilen ohne Kammerwasserverlust durchzukommen. Dann kann man den Schnitt vollenden. Fließt aber das Kammerwasser ab, dann muß man das Messer herausziehen und entweder die Operation auf den nächsten Tag verschieben, was immer dem Kranken gegenüber mißlich ist, oder den Schnitt mit der stumpfspitzen, gebogenen (Exenterations-)Schere vollenden.

---

[1]) Bäuerlein, Bericht über 100 Staroperationen mittelst peripheren Linearschnittes. Bayrische ärztl. Intellig.-Bl., 1878, Nr. 9.

Immer muß so vorgegangen werden, wenn man ziemlich breite Graefemesser benützt, wie ich sie z. B. gebrauche. Da ist die Wendung des Messers unmöglich, weil hierbei immer das Kammerwasser abfließt und auch die Wundränder leicht unregelmäßig zerschnitten werden.

9. Anspießen der Iris. Gleich nach dem Einstich und ebenso vor dem Ausstich kann es bei seichter Kammer geschehen, daß die Messerspitze die Iris anspießt. Beim Einstich darf man das Messer nicht zurückziehen, weil sonst Kammerwasser abfließt, die Kammer noch seichter wird und man dann erst recht nicht imstande ist, das Messer ohne Zerschneidung der Iris vorzuschieben. Man schiebt also das Messer ruhig weiter, indem man bloß den Griff etwas senkt, wodurch die gehobene Spitze meist rasch von der Iris loskommt. Sollte das nicht geschehen, dann tritt eben das unter 10 geschilderte Ereignis oder Dialyse ein.

Wird die Iris unmittelbar vor dem Ausstich gespießt, dann kann man ganz ungescheut etwas zurückziehen, denn nun ist die Einstichwunde durch die überall gleich breiten Anteile der Klinge gestopft, so daß kein Kammerwasserabfluß beim Zurückziehen erfolgt.

10. Vorfall der Iris vors Messer. Je seichter die Kammer ist, je länger der Schnitt und je schmäler das Messer ist, desto leichter kommt es vor, daß sich durch Abfluß von etwas Kammerwasser der noch über der Schneide liegende Iristeil vorwölbt und beim Weiterschneiden an- oder abgeschnitten wird. Tritt dieses Vorlegen der Iris ein, so schneide man ruhig weiter. Es läßt sich das Anschneiden der Iris durch nichts vermeiden, und die Sache hat weiter keinen Schaden, als daß eben ein Kolobom entsteht, auch wo man es etwa nicht beabsichtigt hatte, daß dieses Kolobom meist etwas breiter ist, als wenn man es kunstgerecht nach dem Hornhautschnitte mit Pinzette und Schere anlegt, und daß seine Ränder oft nicht ganz geradlinig, sondern leicht unregelmäßig werden. Zuweilen wird übrigens nur ein dünnes Stück Irisgewebe gekappt, so daß keine Lücke entsteht, und öfter drückt das Messer die sich vorlegende Iris doch noch zurück, ohne daß es zum Anschneiden kommt. Das geschieht besonders bei sehr breiten Messern, weil hier nur die peripherstен Iristeile vor der Schneide liegen, sobald das Messer den Ausstich gemacht hat.

Lästig ist nur, daß viele Kranke bei diesem Zufall unruhig werden, da die Iris auch bei längerer Kokainisierung nicht unempfindlich wird. Man muß dann besonders beim Vollenden des Schnittes recht langsam vorgehen.

Das losgeschnittene Irisstück wird vor der Kapseleröffnung mit der Irispinzette herausgeholt.

Bettremieux[1]) hat zur Vermeidung dieses Zufalls das Messer etwas

[1]) Bettremieux, Une modification du couteau à cataracte. Arch. d'ophtalm., 1889, IX, pag. 79.

abgeändert. Um ein schmales Messer, das er vorzieht, benützen zu können, wurde der Querschnitt, der bei den gewöhnlichen Graefeschen Starmessern ein gleichschenkeliges Dreieck darstellt, so gestaltet, daß es ein rechteckiges Dreieck bildet. Die Seite des Messers, auf der der Rücken den rechten Winkel zeigt, muß der Hornhaut zugewendet werden. Man muß deshalb zweierlei Messer (für rechts und links) besitzen. Sie werden mit einem Sternchen an der Seite bezeichnet, die dem Operateur zugewendet ist.

11. Irisablösung (vgl. Bd. II, S. 212).

Beim Fassen und Abschneiden der Iris muß man darauf gefaßt sein, daß auch ein ruhiger Kranker eine Bewegung mit dem Auge macht. Das ist natürlich gefährlich, weil hierbei eine Iridodialyse entstehen kann. Ein ruhiger und geübter Operateur wird die Iris sofort loslassen und so die Dialyse vermeiden.

Bei sehr unruhigen Kranken oder wenn man weniger geübt ist, kann man den Augapfel durch den Gehilfen festhalten lassen. Freilich schützt das auch nicht unbedingt, da auch hiebei eine rollende Bewegung des Augapfels (um den fixierten Punkt) nicht ausgeschlossen werden kann.

Wie schon erwähnt, kann auch beim Anspießen der Iris beim Einstich die Iris abgelöst werden. Da bleibt nichts übrig als die Operation abzubrechen.

12. Mitfassen der Iris beim Fassen der Kapsel mit der Pinzette.

Von dem Verfangen der Pinzettenzähnchen mit der Iris war schon früher (S. II. Bd., S. 394) die Rede. Hier ist eine Einklemmung der Iris zwischen die Pinzettenarme über den Zähnchen beim Schlusse dieser gemeint, wenn ohne Irisausschneidung operiert wird. Man sieht davon natürlich, wenn die Pinzette geschlossen ist, nichts, sondern merkt es erst beim Herausziehen der Pinzette, indem die Iris mitgezogen wird, was an der Verziehung ihrer Zeichnung und der Pupille erkannt wird. Man muß deshalb beim Ausziehen der Kapsel immer ganz langsam vorgehen, um gleich, wie man das Mitgefaßtsein der Iris merkt, auslassen zu können. Danach ist es wohl immer rätlich, die gequetschte Iris auszuschneiden, da sie besonders zum Vorfall geneigt ist.

Um die Einklemmung der Iris zu vermeiden, muß das Instrument beim Schlusse so gehandhabt werden, wie es S. II. Bd., S. 394 f. angegeben ward.

Verschiedene Operateure haben, um dies Ereignis zu vermeiden, besondere Formen der Kapselpinzette angegeben, so eine bajonettförmige, und L. Müller die Bd. I, S. 31 beschriebene Form. Ich komme mit Schweiggers Pinzette unter Beachtung obiger Regeln immer vollständig gut durch.

13. Stehenbleiben des Sphinkters.

Man hat so vorzugehen, wie es Bd. II, S. 213 bei der Iridektomie auseinander gesetzt ward.

14. Verschiebung der Linse. Eine solche Verschiebung bringt immer die Gefahr eines Glaskörpervorfalles mit sich. Sie kann erfolgen erstens bei der Eröffnung der Kapsel, nach irgend einer Seite, und zweitens bei der Austreibung der Linse, nach oben hinter die Wunde.

Im ersten Fall ist die Verschiebung meist nicht bedeutend. Gewöhnlich läßt sich die Linse durch sanftes Streichen mit der Spatel auf der Hornhaut-Lederhautgrenze in die normale Lage zurückbringen, was vor dem Austreibungsmanöver geschehen muß. Es kommt sonst entweder zum Glaskörpervorfall, oder wenn sie etwas nach oben verschoben ist, zum weiteren Entschlüpfen dorthin.

Der zweite Fall kann entweder auf die letztgeschilderte Weise oder ohne vorherige Verschiebung durch das Kapseleröffnungswerkzeug eintreten, wenn der Schnitt etwas mehr zentral liegt und die Wunde nicht durch entsprechendes Niederdrücken der peripheren Wundlippe zum Klaffen gebracht wird oder wenn die Zonula unten reißt.

Hat sich die Linse etwa mit der Hälfte ihres Durchmessers hinter die Wunde nach oben verschoben und bringt man sie durch äußere Hilfen nicht in ihre normale Lage zurück oder gleitet sie trotz der Rücklagerung immer wieder in die falsche Lage, dann gelingt es oft bei vorsichtiger Behandlung, sie mit vollständiger Umwendung zu entbinden. Es muß dazu die obere Spatel nicht unmittelbar an der peripheren Wundlippe, sondern weiter hinten, etwa dort, wo der obere Linsenrand liegen muß, angelegt und bei der Entbindung sanft angedrückt und gegen die Wunde geschoben werden, wenn man sieht, daß der untere Linsenrand vorrückt und sich gegen die Wunde erhebt, während die andere Spatel etwa in der Mitte der Hornhaut oder noch etwas weiter nach oben, dicht unter dem unteren Linsenrand angelegt werden muß und etwas nach hinten drückt. Dabei dreht sich dann die Linse um ihre frontale Achse, steigt mit dem unteren Rande empor, während sich die hintere Fläche nach vorne wendet und der obere Rand nach unten steigt. Sobald sie diese Wendung vollzogen und die Wunde halb durchschnitten hat, wird sie mit der Spatel wie unter gewöhnlichen Umständen ausgetrieben oder mit einem scharfen Häkchen angehakt und ausgezogen.[1])

Tritt die Verschiebung der Linse nach unten oder den Seiten ein und läßt sich die Linse durch äußere Hilfen nicht rücklagern, indem sie nach Aufhören der Schiebung wieder in die falsche Lage zurückgleitet, dann tut man am besten, sie mit der Pinzette von Reisinger zu holen, was

[1]) Eine derartige Wendung hat schon Knapp in seinem Bericht über ein siebentes Hundert Starextraktionen beschrieben. Arch. f. Augenheilk., 1881, XI, S. 49 ff.

bei entsprechendem Vorgehen ohne allen oder nur mit geringfügigem Glaskörperverlust geschieht.

Eine nach oben verschobene Linse, die sich bei dem Wendungsmanöver nicht einstellt, sondern noch weiter hinaufsteigt, oder bei der bereits Glaskörper kommt, wo dann alle Druckmanöver unterbleiben müssen, muß auch mit Reisingers Pinzette geholt werden, eine schon etwas schwierigere Handhabung. Man läßt etwas hinaufblicken und führt die Reisingerpinzette von einem Wundwinkel aus schief nach oben hinter die Linse, hakt dann, nachdem man die Pinzette gedreht und aufgehen hat lassen, ein und entbindet mit dem Wendungsmanöver, indem man den Griff der Pinzette langsam emporhebt, während oben auf der Sklera mit der anderen Hand die Spatel nachschiebt. Sobald die Linse in die vordere Kammer und teilweise in die Wunde getreten ist und die Reisingerpinzette etwa abgleitet, kann die Linse in der gewöhnlichen Weise herausgeschoben oder mit der nun von oben hinter sie eingeschobenen Reisingerpinzette geholt werden.

Es kommt zuweilen vor, daß die Linse ganz in den Glaskörper versinkt, indem sie nach Riß der Zonula und Hyaloidea durch vortretenden Glaskörper zur Seite gedrängt wird, oder es geschieht das bei gänzlicher Verflüssigung des Glaskörpers oder beim Versuche, eine nur teilweise verschobene Linse mit Löffel oder Schlinge herauszuziehen oder endlich beim stark verkleinerten Kern Morgagnischer Stare. In solchen Fällen, wo man also den Starkern nicht mehr sieht, ist es nicht rätlich, sofort mit einem Zugwerkzeug nach ihm zu suchen und den Versuch, ihn herauszuziehen, zu machen, sondern man wartet nach Entfernung des Sperrlidhalters einige Zeit (bis zu einer halben Stunde) zu.[1]) Oft stellt sich dann der Star wieder so im Pupillargebiete ein, daß man ihn nun leicht ausziehen kann. Tritt eine solche Einstellung zunächst nicht ein, dann schließe man das Auge und warte die nächsten Tage ab. Meist erfolgt dann das bei der Reklination so unerwünschte Aufsteigen des Stars in den Pupillarbereich, oft erst im Verlaufe von Wochen von selbst, worauf man, je nach der verflossenen Zeit, entweder die Wunde neuerlich öffnet oder eine frische Wunde anlegt, und dann den Star herauszieht, wie z. B. Hoor[2]) in dem von ihm mitgeteilten Falle vorging. Überhaupt kommen nun die bei der Extraktion luxierter Stare zu besprechenden Regeln und Hilfen zur Anwendung (vgl. später).

Bei starkem Kneifen des Kranken kann auch eine Herauspressung der Linse erfolgen. Meist sieht man dies nach der Kapseleröffnung, wobei

[1]) Vgl. Hirschberg, Klinische Beobachtungen aus der Augenheilkunde. Wien, 1874, Braumüller.

[2]) Hoor, Über Komplikationen bei der Staroperation. Zeitschr. f. Augenheilk., 1900, IV, S. 19.

keine so besondere Gewalt zu wirken braucht; oft geht die Sache dann ohne Berstung der Zonula und somit ohne Glaskörpervorfall ab. Wird aber die Auspressung der Linse vor Eröffnung der Kapsel zustande gebracht, was weitaus seltener geschieht, dann folgt der Linse auch regelmäßig ein Glaskörpervorfall.

Der spontane Linsenaustritt war bei der alten Lappenextraktion nach unten die Regel. Es wurde nur durch leichten Druck mit dem unteren Lide unten nachgeholfen, wenn der Star beim Hinaufblicken nicht von selbst kam.

15. Wie man sich bei Umklappung der Hornhaut zu benehmen hat, ward schon bei Punkt 5 erörtert.

Ganz seltene Zufälle, wie Abbrechen der Messerspitze u. dgl., sollen hier nicht weiter erörtert werden.

Nachbehandlung. Betreffs dieser ist auf das, was im allgemeinen Teil, Bd. I, S. 93 ff. und Bd. II, S. 55 gesagt wurde, zu verweisen.

Hier sei nur noch erwähnt, daß es nach den Starextraktionen sehr wichtig ist, daß in den ersten Nächten Schlaf eintritt. Besonders in der ersten Nacht trägt vollständige Ruhe, wie sie im Schlafe besteht, sehr dazu bei, daß der vorläufige Wundverschluß eintritt. Gerade in der ersten Nacht besteht aber infolge der ungewohnten Rückenlage und der überstandenen Aufregung oft Schlaflosigkeit. Ich gebe also in den ersten Nächten unbedingt ein Schlafmittel.

Zu diesem Zwecke gab schon v. Graefe[1]) eine Morphiuminjektion und Chloralhydrat.

Das Auge ist täglich zu besichtigen, und zwar morgens. Dazu knüpft man die Bänder des Schutzgitters auf, lüftet es etwas und legt es auf den Scheitel des Kranken. Die Bänder bleiben unter dem Kopfe des Kranken liegen. Hierauf werden die Lider betrachtet, ehe die Lidspalte geöffnet wird, das untere Lid und sein Rand mit feuchtem Tupfer sanft abgewischt (man darf bei etwas angetrocknetem Sekret oder Blut die Geduld nicht verlieren, wenn es länger dauert, bis es losgeht). Wenn die Wimpern am oberen Lide entfernt sind, so ist nie eine starke Verklebung da, weil das Sekret nur zwischen den Wimpern des unteren Lides haftet.

Man zieht dann, ohne das obere Lid zu berühren, das untere ab, reinigt seinen freien Rand mit dem feuchten Tupfer und läßt dann den Kranken etwas emporblicken. Dabei öffnet er die Lidspalte und man kann sich sofort von dem Zustande des Augapfels und der Hornhaut in der unteren Hälfte der Kammer, dem Aussehen der Pupille überzeugen. Man

---

[1]) v. Graefe, Briefliche Mitteilungen über peripheren Linearschnitt. Klin. Monatsbl. f. Augenheilk., 1870, VIII, S. 1—18.

läßt nun das Auge wieder sanft schließen und trocknet das untere Lid mit einem sterilen, trockenen Tupfer ab.

Ist der Kranke ungeschickt, preßt und blinzelt er, dann kann man sich mit dieser Untersuchung genügen lassen, wenn alles in Ordnung befunden ward.

Bei ruhigen Kranken kann man auch die Wunde selbst betrachten. Man läßt ihn dazu zuerst, ohne die Lider zu berühren, herabblicken, dann zieht man zunächst das untere Lid gut nach unten und vom Augapfel ab. Dann erst zieht man das obere Lid sanft hinauf. Es genügt dazu eine mäßige Öffnung der Lidspalte. Man braucht da das obere Lid nicht mit dem aufs ganze Lid gelegten Finger emporzuziehen, was wegen des Druckes auf den Augapfel gefährlich wäre, sondern man legt die Fingerbeere bloß auf den Orbitalrand und zieht so die Haut des Lides empor. Blickt der Kranke hinab, dann kommt hierbei die Wunde in die Lidspalte.

Dabei läßt man das Auge entweder vom Gehilfen beleuchten oder man handhabt die Lampe selbst.

Man kann ganz gut die Lampe (von Pristley Smith oder eine elektrische Handlampe) in der rechten Hand halten, mit deren Mittelfinger man das untere Lid abzieht. Mit dem Daumen der linken Hand hebt man dann das obere Lid. Den Schein der Lampe läßt man zuerst nicht aufs Auge fallen, und erst wenn es geöffnet ist, dreht man sie langsam gegen das Auge, so daß es nicht plötzlich grell beleuchtet wird, was reflektorisch einen oft unerwünscht kräftigen Lidschluß auslöst.

Es ist sehr wichtig, wenn die Wunde oben liegt, das untere Lid abgezogen zu halten, wenn das obere gehoben wird. Sonst kann eine Kontraktion des Orbikularis bei fest gehaltenem Oberlid, durch den Druck des anliegenden unteren Lides, während die Wunde in der Lidspalte bloß liegt, zu einer Wundsprengung Anlaß geben, worauf schon II. Bd., S 31 ff. aufmerksam gemacht ward.

Man mache es hier auch zur Regel, immer, bevor man das operierte Auge reinigt, das gesunde zu reinigen. Der Kranke erschrickt dann nicht, wenn man ans operierte kommt, weil er schon weiß, was man vornehmen will; auch sieht man dabei, wie er sich bei dieser Handhabung benimmt.

Überdies ist es gut, dem Kranken zu sagen, was man tun wird. Ich pflege den Leuten also zu sagen: „Ich werde Ihnen nun die Augen reinigen, ich bitte nicht zu erschrecken und ruhig zu sein. Ich werde zuerst das gesunde Auge vornehmen."

Sagt man das nicht und reinigt erst das gesunde Auge, dann glaubt der Kranke, man habe vergessen, welches Auge operiert ward und das macht einen ungünstigen Eindruck auf ihn.

Bei Befolgung dieser Regeln ist es mir ein einziges Mal vorgekommen, daß sich ein äußerst ungebärdiger Kranker beim Abziehen des unteren Lides die Wunde sprengte. Ich kann deshalb in dem täglichen Inspizieren des Auges keinen Nachteil sehen und

stimme nicht mit jenen überein, die den Verband erst am dritten oder vierten Tage oder noch später abnehmen und dann erst das Auge ansehen. Es ist somit dies frühe Ansehen unter Wahrung der genannten Vorsichten nicht eine Ursache von Irisvorfall.

Erweist sich am Tage nach der Operation die Pupille schwarz oder fast schwarz und reagiert die Pupille, dann braucht man kein Atropin einzuträufeln. Ist aber die Pupille eng ohne Reaktion oder sind viele Reste da, dann empfiehlt es sich, Atropin zu geben. Im weiteren Verlaufe aber, am dritten Tage, gebe ich ausnahmslos Atropin, weil sonst doch einzelne Anklebungen entstehen. Es liegen auch oft Reste hinter der Iris, die sich bei weiter Pupille rascher aufsaugen.

Zum Einträufeln von Atropin ist es gut, gewärmte Lösung zu benützen (30—35°). Der Kranke fühlt den Tropfen dann gar nicht, während ihn eine kalte Lösung zum Kneifen veranlassen kann.

Zum Einträufeln der Lösung läßt man den Kranken, nachdem man ihm gesagt hat, daß man nun einen Tropfen ins Auge geben werde, emporblicken, zieht das untere Lid ab und läßt den Tropfen in die untere Bindehauttasche fallen. Die Spitze des Tropfenröhrchens darf dabei nicht mit den Lidrändern in Berührung kommen, weil sonst die Lösung infiziert werden kann. Es ist das, wo man mehrere Kranke hintereinander aus demselben Fläschchen versorgt, also in Anstalten, keine überflüssige Vorsicht.

Das doppelseitige Gitter belasse ich bis zum vierten Tage (den Tag der Operation eingerechnet), wo es dann mit einem einseitigen vertauscht wird. Der Kranke erhält dann außerdem einen Schirm; das Zimmer ist nur mäßig verdunkelt (durch den Rollvorhang). Am achten Tage lasse ich auch das einseitige Gitter fort und der Kranke erhält eine rauchgraue Schutzbrille außer dem Schirme.

Bei normalem Wundverlaufe lasse ich den Kranken am vierten Tage in den Lehnstuhl setzen, am achten kann er die ersten Gehversuche machen und verläßt das Operiertenzimmer.

[Wie ich schon Bd. II, S. 62 und 63 bemerkt habe, halte ich es für einen Vorteil der Verbandsmethode, daß der Kranke schon am Nachmittag nach der Operation im Bette aufgesetzt, nach 24 Stunden aus dem Bette genommen und in den Lehnsessel gesetzt werden kann. Ich lasse durch 24 Stunden beide Augen, durch 4—6 Tage das operierte Auge unter leichtem (Heftpflaster-) Schutzverbande, darüber das Fuchssche Schutzgitter. Nachher erhält der Kranke, solange er im halbdunklen Operiertenzimmer sich befindet, das Fuchssche Schutzgitter, oder, wenn er in einem hellen Zimmer sich aufhält, eine dunkle Brille, die aber jedenfalls noch über Nacht durch etwa eine Woche mit dem Schutzgitter vertauscht werden soll.]

Bei sehr alten Leuten, Asthmatikern u. dgl., muß das Hinaussetzen in den Lehnstuhl früher vorgenommen werden, ja gegebenenfalls schon am ersten Tage.

Alle die genannten Fristen können nach der Operation mit anhaftendem Bindehautlappen entsprechend gekürzt werden.

Die Nachbehandlung hat bei ganz normalem Verlaufe wenigstens 14 Tage zu dauern und deshalb ist der Kranke keinesfalls früher aus der Anstalt zu entlassen. Ist aber das Auge noch gerötet, dann soll er nicht entlassen werden.

Man muß ihm für die nächste Zeit genaue Verhaltungsmaßregeln geben. Er darf sich nicht bücken, nicht schwer heben (Stiefel nicht selbst anziehen!), überhaupt keine körperliche Anstrengung machen, sich nicht erhitzen. Er darf noch nicht lesen oder schreiben, muß ein Schutzglas tragen; er darf spazieren gehen, soll sich aber beim Gehen über die Stiege usw. führen lassen. [Besondere Aufmerksamkeit ist der Ernährung zuzuwenden, Obstipation ist energisch zu bekämpfen.] Diese Rekonvaleszenzperiode hat vier Wochen zu dauern. Erst von da ab, also sechs Wochen nach der Extraktion, gestatte man das Tragen der Stargläser, die ohnedies früher, wegen der Änderungen der Hornhautkrümmung, nicht verschrieben werden sollen.

Eine allzu freie Nachbehandlung, wie sie von vielen Seiten geübt wird, halte ich für verwerflich. Ich weiß sehr wohl, daß alles tadellos heilen kann, auch wenn man den Kranken vom ersten Tage an herumlaufen läßt, und ebenso weiß ich andererseits, daß sich auch der im Bette liegende Kranke die Wunde sprengen kann usw. Aber das wird mir niemand einreden, daß alle die übeln Zufälle in der Heilungsperiode nicht viel häufiger eintreten bei allzu freier Nachbehandlung als bei möglichster körperlicher und geistiger Ruhe des Kranken. Entweder sind alle unsere Anschauungen über die Entstehung von Wundsprengung, Glaskörper- und Irisvorfall, Blutungen und sekundäre Infektionen falsch; dann könnte eine so freie Nachbehandlung möglich erscheinen, ohne all die übeln Zufälle zu vermehren; oder sie sind es nicht, dann ist aber das Urteil über eine allzu freie Nachbehandlung auch schon gesprochen. Man braucht übrigens nur Krankengeschichten, wie z. B. die von Harlan[1]) mitgeteilte und ähnliche zu lesen, um, obwohl dort schließlich alles gut ausging, die Gefährlichkeit solch weitgehender Vernachlässigung aller Vorsicht einzusehen. Das lehren uns auch die Fälle von ungebärdigen Kranken hundertfältig, die sich unseren Anordnungen über das Verhalten nach der Operation nicht fügen.

Störungen im Heilungsverlaufe.

Über die Zufälle während der Wundheilung und die unregelmäßigen Verheilungen war schon früher die Rede. Es bezieht sich das auf

---

[1]) Harlan, Ein Fall von Irisprolaps am dritten Tage usw. Arch. f. Augenheilk., 1891, XXIV, S. 50.

Husten, Erbrechen, Krämpfe u. dgl. (vgl. Bd. I, S. 98),
Langes Aufgehobensein der Kammer (vgl. Bd. II, S. 46),
Sprengung der Wunde (vgl. Bd. II, S. 46 ff.),
Blutungen (vgl. Bd. II, S. 29 und S. 50),
Irisvorfall (vgl. Bd. II, S. 50),
Glaskörpervorfall (vgl. Bd. II, S. 51),
Wundeiterung (vgl. Bd. II, S. 53),
Iridokyklitis (vgl. Bd. II, S. 54),
Glaukom (vgl. Bd. II, S. 54),
Psychosen (vgl. Bd. I, S. 99),
Iris-, Kapsel- und Glaskörpereinheilung (vgl. Bd. II, S. 45 und 46) und die zystoiden Narben (vgl. Bd. II, S. 42).

Stärkere Trübung der Hornhaut in der Nachbarschaft der Wunde oder noch ausgebreiteter sieht man, wenn die Wunde stark gequetscht wurde, wenn mit Zugwerkzeugen (Löffeln) öfters in die Kammer eingegangen ward, wenn Sublimatlösungen, überhaupt chemisch differente Lösungen in diese gebracht wurden oder bei der Operation, z. B. infolge von Hornhautkollaps, hineingelangt sind.[1]) Heutzutage verwendet allerdings wohl niemand mehr solche Lösungen während oder nach der Operation.

Bei den Sublimattrübungen kann die ganze Hornhaut milchweiß getrübt erscheinen.

Meist vergehen diese Trübungen wieder, können aber auch ganz oder teilweise bestehen bleiben.

Das lange Aufgehobensein der Kammer durch mangelhaften Wundverschluß wurde von Coppez[2]) und später von Parinaud[3]) als günstiges Ereignis aufgefaßt, von Parinaud gar absichtlich herbeizuführen versucht. Damit kann man wohl nicht übereinstimmen. Abgesehen von anderen, besteht stets die Gefahr sekundärer Infektion. Barck[4]) erzählt einen solchen Fall und ich habe selbst einige gesehen.

Man hat dagegen Kauterisationen der Wundränder empfohlen.

Ist das Aufgehobensein der Kammer durch Aderhautabhebung veranlaßt [— es ist dies schon bei äußerer Untersuchung dann wahrschein-

---

[1]) Knapp, Bericht über ein 3. Hundert Starextraktionen ohne Iridektomie. Arch. f. Augenheilk., 1890, XXII, S. 1690. — Alfr. Graefe, Zur Wundbehandlung der Kataraktextraktionen. Deutsche med. Wochenschr., 1891, Nr. 43. — Mellinger, Experimentelle Untersuchungen über die Entstehung der in letzter Zeit bekannt gewordenen Trübungen der Hornhaut nach Starextraktion. Arch. f. Ophthalm., 1891, XXXVII, S. 159. — Widmark, Über Kokain und Desinfektion des Auges bei Staroperationen. Hygiea, 1895.

[2]) Coppez, Clinique ophtalmologique de l'hospice de l'infirmerie à Bruxelles. De l'opération de cataractes. Journ. de Méd. de Bruxelles, 1874, avril, pag. 293—303, 408—422.

[3]) Parinaud, Le prolapsus de l'iris dans l'extraction simple de la cataracte Soc. d'ophtalm. de Paris, 1893, avril.

[4]) C. Barck, On retarded closure of the wound and some rare accidents and requelae of cataract extraction. Amer. journ. of ophthalm., 1897, pag. 281.

lich, wenn die Vorderkammer schon hergestellt war und plötzlich wieder ganz seicht wird, überhaupt dann, wenn die Kammer seicht ist, ohne daß eine offene Stelle der Wunde nachweisbar ist —], dann besteht kein mangelhafter Wundschluß und somit auch keine Infektionsgefahr.

Es gibt Fälle, wo sich die Kammer von der Operation an nicht herstellt und sich die ganze Wunde wie ein frischer Schnitt verhält, indem sich an den Rändern gar keine Reaktion einstellt. Solche Fälle sind nach zu langem Kokainisieren beobachtet worden.[1]) In anderen Fällen besteht nur eine fistulierende kleine Öffnung, die durch Einklemmung eines Zipfelchens Iris, Kapsel oder der Bindehaut veranlaßt wird. In allen diesen Fällen ist die Kammer aufgehoben und abnorm seicht und der Augapfel ganz weich.

Sehr oft sieht man nach Wiederherstellung der Kammer in Fällen, wo diese lange aufgehoben war, eine etwas rinnen- oder staffelförmige Wunde. Sobald das der Fall ist, empfiehlt sich das Anlegen eines Verbandes. Es tritt das besonders bei kornealen Wunden ein, wenn eine Einklemmung von Iris- und Linsenkapsel besteht.

Was den Irisvorfall anlangt, so besitzen wir dermalen kein unbedingt sicheres Mittel, ihn zu verhindern. Von diesen Mitteln wird noch später ausführlicher die Rede sein; wir können am meisten durch die Auswahl der geeigneten Fälle die Zahl der vorkommenden Vorfälle tunlichst vermindern.

Was ist nun zu tun, wenn ein Vorfall eingetreten ist? Überhaupt in Erwägung zu ziehen sind folgende Arten vorzugehen:

1. Rücklagerung, 2. Ausschneidung und 3. Einheilenlassen.

Manche Operateure[2]) lagern den Vorfall, solange er frisch ist, zurück. Allein dieses Verfahren kann den Verlust des Auges mit sich bringen. Man kann dem Vorfall nicht ansehen, ob er nicht schon vom Bindehautsacke aus infiziert ist; nicht einmal in Fällen, wo der Vorfall unter den Augen des Arztes erst eintritt, ist man unbedingt sicher, ob es gleich zuzugeben ist, daß die Gefahr in solchen Fällen äußerst gering ist. Allein in Fällen, wo der Vorfall bereits einige Zeit nach seiner Entstehung vorgefunden wird, ist die Gefahr sehr groß, daß das Irisgewebe bereits infiziert ist und daß man die Infektionsquelle in das Augeninnere durch die Rücklagerung geradewegs hineinbringt.

---

[1]) Vgl. Mellinger, Schädlicher Einfluß des Cocainum muriaticum auf die erste Vereinigung von Hornhautwunden usw. Beiträge zur Augenheilkunde. Basel 1893.

[2]) Harlan, Ein Fall von Irisprolaps am dritten Tage nach einer Kataraktextraktion ohne Iridektomie. Prolaps reponiert; Heilung. Arch. f. Augenheilk., 1891, XXIV, S. 50. — Pflüger, Bemerkungen zum gegenwärtigen Stande der Staroperation. Klin. Monatsbl. f. Augenheilk., 1892, S. 155.

[Ungefährlich ist der Versuch der Rücklagerung, wenn der Prolaps vollständig von einem Bindehautlappen gedeckt war.]

Auch das Liegenlassen des Vorfalles ist in Beziehung auf Infektion nicht gefahrlos. Aber hier kommt noch dazu, daß ein kleiner Vorfall größer und größer werden kann, daß nicht eine Abflachung des Vorfalles, sondern eine Ausdehnung der Narbe, ein Staphylom entstehen kann, daß im günstigsten Falle, d. h. wenn Abflachung des Vorfalles eintritt, eine Narbe mit Synechie der Iris zurückbleiben muß. Die möglichen Folgen all dieser Zustände sind bekannt. Im Falle der Ausbauchung der Narbe greift man zur Galvanokaustik.

Am zweckmäßigsten erscheint an und für sich das Verfahren der Ausschneidung des Vorfalles. Man bekommt damit das Ergebnis wie nach einer Operation mit Iridektomie. Und ist nicht auch bei dem Verfahren, den Vorfall liegen zu lassen, die runde Pupille geopfert? Ist weiter nicht ein regelrechtes Kolobom mit freien Schenkeln in jeder Beziehung einer durch periphere Einheilung verzerrten Pupille vorzuziehen? Es hat doch die optische Iridektomie auch die Iridenkleisis ganz aus dem Felde geschlagen.

[Ist der Vorfall noch klein und ganz frisch (innerhalb der ersten 24 Stunden nach seinem Eintritte), so kann man versuchen, nur den Ziliarteil der vorgefallenen Iris zu exzidieren, den Sphinkterteil stehen zu lassen und zu reponieren, was meist sehr leicht gelingt. Man erhält so eine Doppelpupille, wie sie manche Operateure zur Verhütung des Irisvorfalles schon während der Staroperation anlegen.]

Ist der Vorfall nicht ganz frisch, unter den Augen des Arztes entstanden, das Auge also bereits gereizt und gerötet, dann versuche man die Ausschneidung des Vorfalles nicht ohne allgemeine Betäubung des Kranken. Ein stärker gereiztes Auge, eine hyperämische Iris lassen sich nicht genügend durch Kokain u. dgl. örtlich unempfindlich machen. Jede stärkere Zusammenziehung des Auges, der Lider, jeder Druck oder Zug aufs Auge ist aber in solchen Fällen sehr gefährlich, da sehr leicht Glaskörpervorfall eintritt.

Die Art des Vorganges ist dieselbe wie bei allen traumatischen Vorfällen, und ich verweise deshalb auf II. Bd., S. 287.

Die Notwendigkeit der Narkose ist der dunkle Punkt dieses Verfahrens.

Kuhnt[1]) empfiehlt nach der Ausschneidung des Vorfalles die Deckung der Wunde mit einem Bindehautlappen nach seinem Verfahren. (S. II. Bd., S. 104.)

[1]) Kuhnt, Über die Verwertung der Bindehaut etc. Wiesbaden 1898.

Die bloße Einklemmung der Iris in die Wunde, und zwar in die Wundwinkel sieht man besonders nach der kombinierten Extraktion. Nicht als ob nach einer solchen ein Irisvorfall nicht auch vorkäme; aber er wird nur dann gesehen, wenn die Größe des Koloboms und der Wunde stärker verschieden sind. Dann kann so viel Iris in die Wunde treten, daß sie vor die äußeren Lefzen gelangt. Meist sehen wir sie bloß mehr weniger weit in den Wundkanal treten. Ein Vorfall ist übrigens aus den von Fuchs angegebenen Gründen, auch wenn nur ein schmales peripheres Kolobom angelegt ward, selten. Nicht so verhält es sich mit den bloßen Einklemmungen, wenn nicht auf sorgfältige Rücklagerung während der Operation geachtet wird.[1]) In der Zeit der Wundheilung treten sie allerdings recht selten erst ein. Nur nach brüsken Sprengungen beobachtet man sie dann.

Ebenso wie die Iris und gleichzeitig mit ihr kann bei einer Wundsprengung der Glaskörper in die Wunde getrieben werden. Solche Fälle geben meist keine gute Vorhersage mehr. Auch wenn es zu keiner sekundären Infektion kommt, so ist doch Ausgang in Atrophie des Augapfels sehr gewöhnlich; mindestens bleiben starke Glaskörpertrübungen bestehen und der hochgradige Narbenastigmatismus vermindert seinerseits das Sehvermögen, auch wenn die Trübungen unbedeutend sind.

Ist Glaskörper in der Wunde eingeklemmt, ebenso wie wenn das von der Operation her der Fall ist, dann schließe ich die Lider mit Streifen englischen Pflasters, damit es nicht zur Umklappung der Hornhaut kommt, was hier leicht geschehen kann.

Ist es dazu gekommen, dann versuche man die Hornhaut mit der Kniespatel zu reponieren, wonach die Lider mit den Pflastern sofort zu schließen sind. Gelingt dies nicht, dann wäre (in Narkose!) Abtragung des Glaskörpervorfalls und Wundnaht zu versuchen[2]) [oder besser eine Deckung der Wunde durch eine vorgezogene Bindehautschürze nach Kuhnt vorzunehmen. In jedem Falle ist binokularer Verband anzulegen].

Sobald der in der Wunde stehende Glaskörper fest wird — er wird trüb und vom Rande her mit Gefäßchen überzogen —, also die Vernarbung beginnt und somit nicht mehr der nackte Glaskörper in der Wunde bloß liegt, empfiehlt sich zur Unterstützung der möglichst raschen Zurückziehung und der Abflachung und Zusammenziehung der Narbe der Druckverband, der beim frischen Vorfalle sehr unzweckmäßig wäre.

---

[1]) Alfr. Graefe, Die antiseptische Wundbehandlung bei der Kataraktextraktion. Arch. f. Ophthalm., 1878, XXIV, S. 243. — Knapp, Bericht über ein 7. Hundert Starextraktionen. Arch. f. Augenheilk., 1881, X, S. 49.

[2]) Trousseau, Hernie postopératoire du corps vitré, suture scléro-cornéenne. Soc. d'ophtalm. de Paris 1894, Mars.

Ein Ereignis, das schon früher durch Knapp[1]) bekannt war, aber wie wir jetzt durch E. Fuchs[2]) wissen, zweifellos viel häufiger eintritt als man glaubte, ist die Aderhautablösung.

Man findet in solchen Fällen die bereits hergestellte Kammer eines Tags ohne irgend ein Zeichen von Wundsprengung oder von Durchlässigkeit der Wunde seichter oder ganz aufgehoben. Zugleich ist das Auge weich geworden.

Meist sieht man schon bei seitlicher Beleuchtung die abgelösten Abschnitte der Aderhaut als halbkugelige, braune Buckel vorragen. Mit dem Spiegel stellen sie sich in solchen Fällen als schwarze Kuppen dar. Unter Umständen kann man aber wenigstens mit dem Spiegel die Abhebung sehen, wo bei der seitlichen Beleuchtung nichts nachweisbar ist. Es findet sich dann ein dunkler, nach hinten konvexer Kontur, während die Aderhaut nach vorne davon wieder ihre rötliche Farbe annimmt. [Zur Differentialdiagnose gegen Tumor chorioideae ist die Sachslampe zur Durchleuchtung der Sklera zu verwenden.]

Im allgemeinen muß die Prognose dieses Zustandes als günstig betrachtet werden, indem sich die Aderhaut wieder anlegt. In einzelnen Fällen scheint der Anlegung der Aderhaut eine (meist vorübergehende) Drucksteigerung zu folgen.

Was den Zeitpunkt des Auftretens anlangt, so wurde ihr Auftreten schon wenige Tage nach der Operation, aber auch mehrere Wochen danach, ja selbst 6 Monate später beobachtet.

Allmähliches oder mehr rasch eintretendes Weichwerden des Augapfels bei geschlossener Wunde kann aber auch ohne Aderhautabhebung im Verlaufe der Wundheilung vorkommen. Es ist dann die Kammer weder aufgehoben noch seichter, sondern normal, ja auch etwas vertieft. Ich bin außerstande, eine Erklärung dieses Zustandes zu geben, der sich nach mehrtägigem oder auch ein- bis zweiwöchigem Bestande allmählich wieder, ohne einen Schaden zu hinterlassen, verliert. Ein ähnliches Weichwerden kann man nach Extraktionen auch bei längerer Zeit angelegtem Druckverbande beobachten. Da erklärt sich der Zustand auch ungezwungen durch mangelhafte Füllung des Auges infolge des länger andauernden Druckes. Aber die Fälle, die ich hier meine, sind solche, wo weder ein Druck- noch sonst ein Verband angelegt worden ist.

Chevallereau[3]), der einen Fall von Einsinken des Augapfels mit

---

[1]) Knapp, Die intraokularen Geschwülste. Karlsruhe 1868.

[2]) E. Fuchs, Ablösung der Aderhaut nach Staroperation. Arch. f. Ophthalm., 1901, LI, S. 199. Siehe hier auch die übrige Literatur.

[3]) Chevallereau, Enophtalmie après opération de cataracte. Clin. ophtalm., 1899, pag. 23.

starker Entspannung am sechsten Tage nach der Extraktion bei einem 85jährigen sah, vermutet eine Sympathikusstörung.

Vielleicht steht der Zustand der sogenannten Ophthalmomalakie nahe.

Behandlung der Wundinfektion.

Bei den ersten Anzeichen feuchtwarme Überschläge, Dionin, Atropin und Itrol, auf die Wunde. Dazu muß nötigenfalls ein Bindehautlappen durchschnitten oder abgelöst werden, um die eiternde Wunde bloßzulegen. Insbesondere aber ist eine subkonjunktivale Injektion von Hydrargyrum cyanatum nach Darier zu machen, womit ich zum Teil sehr gute Erfahrungen gemacht habe. Kann man die Injektion wegen der Chemosis nicht unter die Bindehaut selbst machen, dann geht es ganz gut durchs untere Lid in der Nähe des äußeren unteren Orbitalrandes.

Geht trotzdem die Infiltration des Wundrandes weiter, dann entweder Kauterisation nach Sprengung der Wunde und Ausspülung der Kammer mit Kochsalzlösung oder nach Kuhnt[1]) Sprengung der Wunde, Abtragung, Ausschabung der infiltrierten Wundränder, Deckung mit brückenförmigen Bindehautlappen. Vorher wird auch Ausspülung der Kammer mit warmer Oxycyanatlösung empfohlen.

[Ich habe in den letzten Monaten bei postoperativer oder traumatischer, infektiöser Iritis den Versuch gemacht, die Vorderkammer mit $^1/_2$—1% Kollargollösung (Argent. colloidale) auszuspülen — frisch mit sterilisiertem destillierten Wasser bereitet — und einige so befriedigende Resultate gesehen, daß das Verfahren jedenfalls weiterer Prüfung wert erscheint. Wie ich nachträglich gesehen, hat Schanz dasselbe Verfahren schon mit günstigem Erfolge angewendet und publiziert.[2])]

Entwickelt sich trotz alledem das zweifellose Bild der Panophthalmie, dann macht man Exenteratio bulbi. Bei eitriger Iridokyklitis oder Glaskörperabszeß versuche man subkonjunktivale Injektion von Hg. oxycyanat., Ausspülung der Kammer mit Kochsalzlösung [oder Kollargollösung]. Nützt das alles nichts — Exenteratio bulbi.

Bei plastischer Iridokyklitis Behandlung in gewöhnlicher Weise; bei Übergang in Atrophie mit Erlöschen des Sehvermögens und Fortbestand der Entzündung — Enucleatio bulbi.

Nachkrankheiten der Staroperationen.

Ich fasse hier solche Erkrankungen des Augapfels zusammen, die nach Heilung der Staroperationswunde auftreten, und zwar infolge von

---

[1]) Kuhnt, Über die Verwertbarkeit der Bindehaut in der praktischen und operativen Augenheilkunde. Wiesbaden 1898. Ber. zum 4. Abschnitt.

[2]) F. Schanz, Zur Anwendung des Kollargol bei Augenkrankheiten. Zeitschr. f. Augenheilk., 1906, XVI, Ergänzungsheft (Festschrift) S. 61.

Veränderungen, die die Operation selbst oder sich an sie anschließende Erkrankungen des Auges gesetzt haben.

Streng durchführen läßt sich aber diese Begriffsbestimmung nicht, weil diese Nachkrankheiten zum Teil auch schon zu einer Zeit, wo noch die Wundheilungsperiode nicht abgeschlossen ist, auftreten können, man sie also auch als Komplikationen im Heilungsverlaufe bezeichnen kann; so zuweilen das postoperative Glaukom. Andererseits ist es nicht für alle Fälle solcher Nachkrankheiten erwiesen, daß sie mit den durch die Operation gesetzten Veränderungen ursächlich zusammenhangen.

Als solche Nachkrankheiten kommen in Betracht:

1. Nach der Verheilung auftretende Entzündungen, meist unter dem Bilde von eitriger Iridokyklitis, Iridochorioiditis und Panophthalmitis. Solche Entzündungen, schon lange bekannt, sehen wir meist an Augen entstehen, wo eine Einheilung der Iris, der Linsenkapsel, des Glaskörpers ein kleines Staphylom oder eine sogenannte zystoide Narbe erzeugt hat (vgl. Bd. II, S. 42).

Diese Zustände werden zunächst ohne Schaden ertragen, dann aber stellen sich nach kürzerer oder längerer Zeit entzündliche Erscheinungen ein, die ihren Ausgangspunkt von der Narbe nehmen und für die Leber[1]) zuerst die richtige Deutung gegeben hat, nachdem Swanzy[2]) auf diese Fälle aufmerksam gemacht hatte. Es handelt sich um Wandernarben im Sinne Wagenmanns, die in der von ihm näher dargelegten Weise zur Infektion des Auges führen.

Man ersieht aus diesem Vorkommnis, das jeder beschäftigte Operateur zu seinem Leidwesen meist öfters erlebt hat, wie gefährlich die Einheilung innerer Teile in die peripheren Narben ist, daß daher die so häufige Einheilung der Kolobomschenkel oder der Linsenkapsel oder des Glaskörpers in die Narbe nach Extraktionen mit Iridektomie, nach Abtragung des Irisvorfalls bei einer einfachen Extraktion, aber auch die Einheilung der Iris bei einer solchen Extraktion keineswegs bedeutungslos sind, abgesehen von anderen Schäden, die sie, wie wir bei Punkt 3 sehen werden, stiften können.

Der Unterschied zwischen der kombinierten und der einfachen Extraktion liegt nur darin, daß sich bei ersterer die Einklemmungen der Iris durch gewisse Vorsichten fast in allen Fällen vermeiden lassen, während

---

[1]) Leber, In der Diskussion zu Zehenders Vortrag über periphere Irisvorfälle. 44. Versammlung der ophthalmologischen Gesellschaft zu Heidelberg 1882; und Über die intrazellularen Lücken des vorderen Hornhautepithels im normalen und pathologischen Zustande. Arch. f. Ophthalm., 1878, XXIV, 1, S. 284 (Anmerkung).

[2]) Swanzy, An after danger of peripherical prolapse of the iris. Dublin quarterl. Journ., 1871, May.

dies für die nachträglichen Vorfälle der Iris bei der einfachen Extraktion nicht in gleicher Weise gilt.

2. Abhebung der Netzhaut. Im zweifellosen Zusammenhange mit der Operation stehen solche späterhin eintretende Abhebungen, wenn bei der Operation ein Glaskörperverlust entstanden war, wenn also Glaskörper in die Narbe eingeheilt ist. Oft sieht man geradewegs die Bildung eines Stranges, der die Narbe mit dem Glaskörper verbindet und so einen Zug auf ihn ausübt. Aber auch durch Diszissionen mit ausgiebiger Zerreißung des Glaskörpers kann die Abhebung der Netzhaut hervorgerufen werden. Diese Gefahr wird um so größer sein, wenn man es mit Augen zu tun hat, die schon an sich zur Netzhautabhebung geneigt sind, also bei höhergradig kurzsichtigen Augen. Es haben das Fälle von Netzhautabhebung nach der Myopieoperation sehr wahrscheinlich gemacht.

Andererseits sind es gerade wieder diese myopischen Augen, bei denen im weiteren Verlaufe nach einer Staroperation, einer Myopieoperation eine Netzhautabhebung auftreten kann, ohne daß die geringste Störung im Heilungs- und Operationsverlaufe vorangegangen, ohne daß eine Nachstardiszission vorgenommen worden wäre.

In solchen Fällen kann man wohl keineswegs sicher einen Zusammenhang zwischen der Operation und der Netzhautabhebung annehmen, sondern es erscheint völlig gerechtfertigt, sie für eine spontane zu halten.

3. Glaukomatöse Zustände. Schon seit Desmarres'[1]), Bowmans[2]) und v. Graefes[3]) Mitteilungen sind solche Zustände bekannt, über die ausführlichere Arbeiten jedoch erst gegen Ende der achtziger Jahre des XIX. Jahrhunderts erschienen, so von Stölting, Natanson, Mittermaier u a. Die letzte, die ganze Kasuistik, die bisher veröffentlicht wurde, fast vollständig zusammenfassende Arbeit über diesen Gegenstand wurde von Dalén[4]) geliefert.

a) Glaukom nach Extraktionen.

Jene Fälle, wo es durch seröse Kyklitis oder Iridokyklitis bei tiefer Kammer zur Drucksteigerung kommt, ferner, wo nach plastischer oder eitrig-plastischer Iridokyklitis deutliche Seklusio der Pupille und des allfälligen Koloboms mit buckelförmiger Vortreibung der Iris entstehen, will ich hier nicht des weiteren besprechen.

---

[1]) Desmarres, Traité théorique et pratique des maladies des yeux. 1857, III, pag. 738.

[2]) Bowman, On extraction of cataract by a traction-instrument with iridectomy; with remarks on capsular obstructions and their treatment. Ophthalm. Hosp. Rep., 1865, IV, 4, pag. 365 u. ff.

[3]) v. Graefe, Beiträge zur Pathologie und Therapie des Glaukoms. Arch. f. Ophthalm., 1869, XV, 3, S. 221.

[4]) Dalén, Über Glaukom nach Staroperation. Mitteilungen aus der Augenklinik in Stockholm, Jänner 1901, 3. Heft, S. 75.

Ihre Entstehung ist genügend bekannt und unterscheidet sich in nichts von jenen Fällen, wo durch dieselben Erkrankungen bei vorhandener Linse Sekundärglaukom entsteht.

Näher zu erörtern sind hier jene Fälle, wo keine deutliche Seklusio mit Vortreibung der Iris besteht, wenn auch in vielen Fällen Zeichen abgelaufener Entzündung zu finden sind, wo also entweder eine normal tiefe Kammer oder Abflachung ohne buckelförmige Vortreibung vorhanden ist; dabei besteht oft eine Iris- oder Kapseleinheilung, allein nicht immer. Die Erkrankung tritt noch in der Heilungsperiode, viel öfter aber später, ja noch nach Jahren auf und macht den Eindruck einer spontanen. Diese Fälle sind auch von vielen für primäre Glaukome erklärt worden, die nach ihrer Meinung mit einer Disposition des betreffenden Auges zu Glaukom zusammenhangen, so daß die Operation gleichsam nur als auslösendes Moment wirkte, oder es handelte sich überhaupt nur um ein zufälliges Zusammentreffen des Glaukoms mit einer vorhergehenden Extraktion an einem Auge. [1])

So sagt Pagenstecher [2]) über die während der Heilungsperiode auftretenden Glaukome: „Sie können in jedem Auge vorkommen, auch ohne daß vorher irgend ein Symptom einer glaukomatösen Tendenz nachweisbar wäre; fast regelmäßig sehen wir sie jedoch auftreten, wenn vorher schon glaukomatöse Symptome vorhanden waren und wenn das andere Auge mit Glaukom behaftet ist." Ferner sagt er von jenen Fällen, die längere Zeit eine vortreffliche Sehkraft aufwiesen: „An aphakischen Augen . . . können nachträglich noch alle Formen von Glaukom auftreten."

Wenn man auch die Fälle, wo entweder schon vor der Operation an diesem Auge selbst oder am anderen Glaukom bestand, oder wo späterhin am anderen nicht operierten Auge ein primäres Glaukom auftrat [3]), für die Auffassung des postoperativen Glaukoms als eines primären verwerten kann (ein durchweg gültiger Beweis ist es wohl auch nicht), so verhält sich die Sache in der überwiegenden Mehrzahl der Fälle nicht so. In den meisten Fällen bestand an dem operierten Auge gar nichts, was als Disposition zu Glaukom gedeutet werden könnte und ebensowenig irgend etwas Derartiges am anderen Auge. Der Zusammenhang zwischen der Operation und dem Auftreten des Glaukoms ist oft ganz augenscheinlich. Dalén hat gewiß recht, wenn er die verschiedene Frequenz des Glaukoms nach Extraktion mit und ohne Iridektomie als einen Beweis betrachtet, daß man nicht von einem zufälligen Zusammentreffen reden kann.

Das Glaukom kommt nämlich nach der kombinierten Extraktion ganz entschieden häufiger vor als nach der einfachen.

---

[1]) [Vgl. diesbezüglich den Fall Elschnigs, in dem schon innerhalb der ersten 48 Stunden die nach der Operation — kombinierte Extraktion — wiederhergestellte Vorderkammer aufgehoben wurde und Glaukom, ohne jegliche veranlassende Ursache, eintrat; das zweite Auge war durch Glaukom nach normaler, ohne jede Komplikation geheilter kombinierter Extraktion erblindet. Elschnig, Glaukom nach Staroperation. Klin. Monatsbl. f. Augenheilk., Juni—Juli 1895.]

[2]) H. Pagenstecher, Über Glaukom nach Staroperation. Klin. Monatsbl. f. Augenheilk., 1895, XXXIII, S. 139.

[3]) Vgl. die Fälle von Lozhetschnikow, Adamük, Natanson (alle in Natanson, Über Glaukom in aphakischen Augen. Diss. Dorpat 1889). — Mittermaier, Über das Vorkommen von Glaukom in kataraktösen Augen. Diss. Heidelberg 1889. — Pagenstecher, a. a. O. — Bernheimer, Über das Vorkommen von Glaukom im linsenlosen Auge. Wiener klin. Wochenschr., 1898, Nr. 17. — Coccius, Beitrag zur Lehre vom Glaukom und zur Heilwirkung der Iridektomie. Arch. f. Ophthalm., 1863, LI, S. 1. — Rydel, Bericht über die Augenklinik der Wiener Universität 1863—1865. Nicht hierher scheint mir der Fall von Berenstein, Über einen Fall von glaukomatöser Entzündung nach Kataraktextraktion usw., Arch. f. Ophthalm. 1900, LI, S. 186, zu gehören, wo ich das Glaukom am anderen Auge für ein Sekundärglaukom bei Kyklitis halten möchte.

In den [illegible]eschichten, die über solche Fälle, leider oft recht unvollständig, mitgeteilt wu[illegible]et sich auffällig oft die Angabe, daß ein verzögerter Wundverschluß stattg[illegible]atte, entweder vom Beginne an oder nach einer Wundsprengung. Viele Krank[illegible]nten schweigen allerdings über diesen wichtigen Punkt gänzlich.

Als U[illegible]s verzögerten Wundverschlusses findet man meist eine Einklemmung der Iris, d[illegible] oder des Glaskörpers angegeben.

De[illegible]mungen fremden Gewebes, die sich auch sonst häufig angegeben finden, [illegible]n wahrscheinlich eine große Bedeutung in der Entstehung des postoperativ[illegible]oms zu, was die anatomischen Befunde zu bestätigen scheinen. Einheilung[illegible]s sind ja schon längst als Ursache von Sekundärglaukomen bekannt. [illegible]e und Einheilungen der Kapsel sind aber bei dem Verfahren mit Iridekto[illegible]ger als beim einfachen Verfahren.

[illegible]e anatomischen Befunde anlangt, so ist bemerkenswert, daß sich fast imm[illegible]inheilung der Iris oder der Kapsel in die Narbe fand und, bis auf wenige Fä[illegible]B. die Braileys [1]) und den von Hosch [2]), auch ringsum eine Verwachsung [illegible]t der Hornhautperipherie oder einer größeren Hornhautzone, daß also Ver[illegible]der Kammerbucht bestand. Also verhielt es sich in den Fällen von Stölting [3]), [illegible]r-Collins [4]), Nattini [5]). Daneben fanden sich zuweilen nur geringe, in [illegible] Fällen sehr ausgedehnte Produkte von Entzündung.

Einen sehr merkwürdigen, aber wichtigen Befund zeigten ferner die Fälle von [illegible] [6]) Guaita [7]), Dalén [8]), Meller [9]) und Elschnig [10]).

In all diesen Fällen entstand eine Einwucherung des Hornhaut-Bindehautepithels [illegible]s Bulbusinnere, die zur umschriebenen oder gänzlichen Auskleidung der Vorder[illegible]er mit diesem Epithel, in Elschnigs Fall sogar auch der hinteren Kammer [illegible]. In einzelnen Fällen kann geradeswegs von Kammerzysten gesprochen werden. So [illegible] es zum Teil zu Pupillar- und Kolobomverschluß, zum Teil zum Verschlusse der

---

[1]) Brailey, Glaucoma in an eye which has been preciously operated on for catarakt. [illegible]phthalm. Hosp. Rep., 1879, IX, 1, S. 84.

[2]) Hosch, Glaukomatöse und atrophische Exkavation in einem aphakischen Auge. [illegible]rch. f. Augenheilk., 1895, XXVIII, S. 305.

[3]) Stölting, Glaukom nach Linearextraktion. Arch. f. Ophthalm., 1887, XXXIII, 2, S. 177. (Einheilung der Linsenkapsel in die Extraktionsnarbe, ringförmige Verwachsung der Kammerbucht, Schwarte im Pupillargebiete; 16 Tage lang nach der Operation bestand keine Kammer.)

[4]) Treacher-Collins, Glaucoma after extraction of cataract. Brit. med. Journ., 1890, I, pag. 297. (Zehn Fälle, alle mit Iridektomie, Auftreten des Glaukoms zwischen dem 3. und 31. Monat nach der Operation. Alle enukleiert. Neun Fälle mit Kapsel-, ein Fall mit Glaskörpereinheilung, in allen der Vorderkammerwinkel verlegt.)

[5]) Nattini, Nota clinica ed anatomo-patologica sul un caso di glaucoma consecutivo ad estrazione di cataratta. Ann. di oftalmologia, 1898, XXVIII, pag. 98. (Kapsel und Pupillarrand mit Irisrest verbunden, Fontanascher Raum und Schlemmscher Kanal geschlossen.)

[6]) Treacher-Collins and Cross, Two cases of epithelial implantation in the anterior chamber after extraction of cataract. Transactions of the ophthalm. soc. of the unit. Kingdom, 1892, XII, pag. 175.

[7]) Guaita, Proliferazione degli epiteli corneali sull' iride e nella pupilla in seguito ad ablazione di cataratta. Rendiconto della soc. oftalmol. ital., 1887, pag. 85. — Derselbe, Proliferation de l'endothelium cornéen sur l'iris et le champ pupillaire après l'extraction de la cataracte. Arch. d'ophtalm., 1893, XIII, pag. 507.

[8]) a. a. O.

[9]) Meller, Über Epitheleinsenkung und Zystenbildung im Auge. Arch. f. Ophthalm., 1901, LII, S. 436.

[10]) Elschnig, Epithelauskleidung der Vorder- und Hinterkammer als Ursache von Glaukom nach Staroperation. Klin. Monatsbl. f. Augenheilk., 1903, XLI, S. 247.

Kammerbucht durch Epithelmassen neben unmittelbarer Verlötung der Iris mit der Hornhaut. Diese Einwucherung des Epithels in die Kammer wurde durch Einklemmung der Iris u. dgl. in die Wunde und dadurch bedingte Verzögerung des Wundverschlusses ermöglicht. Sie bestand in Fällen, wo in vivo von diesem Zustande nichts zu bemerken war, wie z. B. im Fall Daléns, während in anderen der Überzug der Iris mit einer Haut oder geradezu zystenartige Bildungen zu sehen waren.

Halten wir diese anatomischen Tatsachen mit den klinischen Erscheinungen zusammen, so scheint mir die Erklärung für viele Fälle möglich und auch von Einfluß auf praktische Maßnahmen zur Hintanhaltung dieser Nachkrankheit.

Die Einklemmung von Gewebsteilen in die Wunde (Iris, Kapsel, Glaskörper, Bindehautzipfel) führt leicht zu einer Verzögerung des Wundverschlusses. Daneben entwickelt sich entweder bloß ein leichter entzündlicher Reizzustand oder wirkliche Entzündung und es kann daher zu einer mehr weniger ausgedehnten Verlötung der Iris mit der Hornhaut, besonders im Bereiche des Kammerfalzes kommen, ähnlich wie sich auch Sachsalber[1]) den Einfluß der längere Zeit bestehenden Aufhebung der Kammer nach Durchbruch eines Hornhautgeschwüres oder nach der Spaltung eines solchen auf die Entstehung des späteren Sekundärglaukoms, wie ich glaube mit Recht, vorstellt.

Schließt sich dann die Wunde und besteht auch in ihrem Bereiche durch Verwachsung von Teilen mit der Narbe (Iris, Kapsel, Glaskörper) oder Bildung einer Schwarte (wie sie bei entzündlichen Zuständen leicht entsteht) eine Abschließung der Kammerbucht, dann wird es von der Gesamtausdehnung der bestehenden Verwachsungen abhängen, ob sich die Drucksteigerung langsamer oder rascher entwickelt.

Dabei ist zu bemerken, daß leichtere oder schwerere Rezidiven der Iritis oder ganz schleichende, wenig merklich fortbestehende Entzündung die bestehenden Verlötungen wohl vermehren kann, indem die Nachbarschaft von Anheftungen allmählich ebenfalls angeheftet wird. Auf diese Weise würde dann die Anwachsung überhaupt an Ausdehnung zunehmen und es würde sich das oft späte Auftreten des Glaukoms erklären. Man sieht öfters in ähnlicher Weise bei unvollständigen ringförmigen hinteren Synechien des Pupillarrandes unter dem Einfluß von leichten Rezidiven oder auch ohne merkliche Entzündung eine solche Zunahme der Anwachsung entstehen, die dann schließlich zur Seklusio mit buckelförmiger Vortreibung der Iris führt.

Ich bemerke hier beiläufig, daß der Einwand, es habe sich in den früher besprochenen Fällen klinisch eine normale oder gar tiefere Kammer gefunden, gar nichts gegen den Bestand der peripheren Verwachsung bei einem aphakischen Auge beweist.

In anderen Fällen bewirkt das Offenbleiben der Wunde eine Einwucherung des Epithels in die Kammer, das entweder allein durch seine Ausbreitung in der Kammer oder neben direkten Verlötungen, die in der eben geschilderten Weise durch die unmittelbare Berührung entstanden sind, Abflußbehinderung des Kammerwassers und dadurch Glaukom hervorruft. Und gerade in diesen Fällen ist uns ein später auftretendes Glaukom sehr erklärlich.

Die Verzögerung des Wundverschlusses könnte übrigens auch ohne Einklemmung von Gewebe zwischen die Wundlippen in anderer Weise entstehen; so wäre an die, von Mellinger[2]) geschilderte Einwirkung zu lange dauernden Kokainisierens zu denken, wobei die Wundränder tagelang ohne Reaktion wie „frisch geschnitten" bleiben.

---

[1]) Sachsalber, Beitrag zur Therapie des Ulcus serpens. Deutschmanns Beiträge zur Augenheilk., H. 22, S. 85.

[2]) Mellinger, Schädlicher Einfluß des Cocainum muriaticum auf die erste Vereinigung von Hornhautwunden usw. Beiträge zur Augenheilkunde, herausgegeben von K. Mellinger. Basel 1893.

Ich möchte also das Hauptgewicht auf die Verzögerung des Wundverschlusses und das dadurch bedingte längere Aufgehobensein der Kammer legen.

Entweder kommt es nun, besonders wenn ein gewisser Reizzustand oder gar Entzündung der Iris besteht, zur Verklebung sich berührender Flächen (daß unter solchen Umständen die Iris, die der Hinterfläche der Hornhaut anliegt, gerade hauptsächlich mit dem Trabeculum corneosclerale fest verklebt, ist eine auch von anderen Zuständen, insbesondere von Geschwürsdurchbrüchen her bekannte Erscheinung, auf deren Erklärung ich hier nicht weiter eingehen will), oder es findet Epitheleinwucherung statt, wozu vermutlich nicht einmal ein langes Aufgehobensein der Kammer nötig ist.

Selbstverständlich können und werden sich in Wirklichkeit diese beiden Möglichkeiten oft kombinieren.

Ja es muß selbstverständlich unter den genannten Umständen sowohl durch unmittelbare Verklebung der Teile als durch Epithelüberzug jener Abschluß zwischen vorderer und hinterer Kammer entstehen können, der zur Vortreibung der Iris führt, also zu jenem Sekundärglaukom, auf dessen Besprechung wir hier nicht weiter eingegangen sind.

Aber man ersieht daraus nur, wie nahestehend alle diese Zustände sind. Es handelt sich eben um abnorme Anwachsungen und Verschlüsse, die zur Retention der Kammerflüssigkeit führen, einmal in der hinteren Kammer, mit buckelförmiger Vortreibung der Iris, das andere Mal in der Vorderkammer, indem die Sperre die Kammerbucht betrifft — man könnte ja das anatomisch Seclusio anterior peripherica nennen, wie man von einer Seclusio pupillaris anterior centralis (bei Einheilung des ganzen Pupillarrandes in eine zentrale Hornhautnarbe) und von einer Seclusio pupillaris posterior, dem gewöhnlich als Seklusio bezeichneten Zustande spricht.

Darf es wundernehmen, wenn in manchen Fällen mehrere oder alle diese Zustände kombiniert vorliegen und es schwer zu entscheiden ist, welcher von ihnen *zuerst* die Drucksteigerung hervorgerufen hat, wie z. B. in dem Falle *Elschnigs* oder *Daléns*?

Ich halte also die früher besprochene Gruppe von Glaukomen, die sich nach Staroperationen ohne typische Seclusio pupillae mit buckelförmiger Vortreibung der Iris, also mehr unter dem Bilde primärer Glaukome entwickeln, nicht durchweg, ja nicht einmal in ihrer Mehrzahl für *primäre* Glaukome, die etwa an dem Auge auch aufgetreten wären, wenn die Staroperation an ihnen nicht ausgeführt worden wäre, sondern ich halte sie für die mittelbare oder unmittelbare Folge der Operation und der durch sie gesetzten Verhältnisse, also nach der üblichen Begriffsbestimmung für sekundäre Glaukome; ich bin nicht der Ansicht, daß eine Disposition zu Glaukom bei der Entstehung *dieser* glaukomatösen Zustände irgendwie mitspielen müßte, jedes wie immer geartete Auge kann sie bekommen, wenn jene geschilderten Zustände durch die Operation geschaffen werden, *jedes, auch ein zu primärem Glaukom disponiertes Auge* (warum sollte auch gerade ein solches ausgeschlossen sein?); aber diese Disposition braucht mit den durch die Operation geschaffenen Zuständen und ihrer Folge, der Drucksteigerung, ebensowenig ursächlich zu tun zu haben als in einem Falle, wo z. B. ein Mensch mit zu primärem Glaukom „disponierten" Augen an einem Auge Ulcus serpens mit Durchbruch, Irisvorfall, Ausgang in Partialstaphylom und dann Drucksteigerung bekommt, die Drucksteigerung infolge des Partialstaphyloms, die er auch ohne Disposition zu Glaukom bekommen hätte, wie Hunderte von nicht „disponierten" Augen, mit dieser Disposition etwas zu tun hat.

Dieses letzte Beispiel kann auch erläutern, wie sogar einzelne jener Fälle aufgefaßt werden *können*, wo späterhin am *anderen* Auge wirklich ein primäres Glaukom auftritt.

Mit all dem will ich aber gar nicht leugnen, daß auch in aphakischen Augen ein primäres Glaukom vorkommen kann, ganz unabhängig von durch die Operation gesetzten Zuständen, also auch nach in jeder Hinsicht tadellos verlaufener Operation und Wundheilung. Wie überall, so ist gerade in der Lehre vom Glaukom nichts unrichtiger als das ausschließliche Festhalten an einer einzigen Anschauung über die Entstehungsweise.

Solch primäres Glaukom würde gegebenenfalls anzunehmen sein, wo am anderen Auge schon Glaukom besteht oder späterhin auftritt und wo keine Unregelmäßigkeit in der Wundheilung vorliegt, insbesondere, wenn schon lange Zeit seit der Operation vergangen ist. Aber es bleibt immer eine Annahme, solange die Untersuchung nur am Lebenden möglich ist. Den Beweis könnte doch nur eine anatomische Untersuchung liefern.

Daß es unter den früher geschilderten Umständen zuweilen gelingt, durch Exzision oder Loslösung des eingeheilten Gewebes, durch Sklerotomie die Verhältnisse der Flüssigkeitsabfuhr zu bessern oder zu normalisieren, oft aber nicht, liegt wohl in der Natur der Sache; die verhältnismäßige Bösartigkeit dieser Glaukome findet in ihrer Entstehung und den anatomischen Befunden wohl ausreichende Erklärung.

Diese Befunde geben uns aber auch gewisse Winke für die Prophylaxe dieser Zustände: sie hat hauptsächlich in der Technik der Operation ihren Wirkungskreis. Glatter Schnitt, gute Anpassung der Wundränder, sorgfältige Reposition der Irisränder. Vermeidung der Kapseleinheilung, dann möglichste Ruhe des Operierten, um Wundsprengungen zu vermeiden, das alles sind Dinge von hoher Wichtigkeit. Das Heil der Staroperationen liegt nicht bloß in der Aseptik; die Vernachlässigung der alten Erfahrungen über gute Technik und sorgfältige Nachbehandlung kann sich auch noch anders rächen als, wie man früher glaubte, durch Vereiterungen allein. Dalén und Elschnig heben diese Gesichtspunkte mit Recht hervor.

Es war bis jetzt von den Extraktionen mit langem Schnitte, sogenannten Lappenextraktionen, die Rede.

Aber auch nach der Lanzenextraktion (oder Punktion) zur Entfernung des Starbreies nach Diszission von Vollinsen oder nach zufälligen Verletzungen können durch Einklemmung der Iris oder Kapsel in ähnlicher Weise, wie bei den Extraktionen mit langem Schnitte glaukomatöse Zustände ausgelöst werden.

Aber hier beobachtet man noch eine andere Art der Entwicklung des Glaukoms, der man gelegentlich begegnet.

Es ist weder Kapsel noch Iriseinheilung entstanden, es ist kein Glaskörper bei der Operation vorgetreten oder eingeklemmt worden. Die Kammer ist nach der Entleerung des Starbreies tief geworden und bleibt es.

Die Entleerung der Starmassen war keine vollständige, es blieb in der Pupille eine Schichte von mäßiger Dicke zurück. Von einer Aufquellung ist jedoch keine Rede und nichts zu sehen.

Allmählich entwickelt sich aber eine Härtezunahme des Augapfels, ohne jede oder nur mit geringer Injektion. Irgend ein Zeichen von Kyklitis fehlt gänzlich. Das erste Symptom ist eine hauchartige Mattigkeit der Hornhaut, So wird das Auge immer härter und das Sehvermögen verfällt durch die sich ausbildende Exkavation.

Dieses Glaukom kann leicht durch längere Zeit übersehen werden, weil es sich nicht stürmisch, sondern langsam, ohne alle Schmerzen entwickelt und weil der Kranke die Abnahme des Sehvermögens ganz übersieht oder nicht beachtet. Es handelt sich ja meist um Fälle, wo so viel Reste nach der Lanzenextraktion zurückgeblieben sind, daß noch kein gutes qualitatives Sehen erreicht ward.

Für diese Fälle ist wohl die Annahme von Griffith Hill[1]) möglicherweise zulässig, daß kleine Starteilchen die Maschen des Trabeculum corneosclerale verstopfen und so die Retention des Kammerwassers hervorrufen. Dafür spricht nicht bloß die tiefe Kammer, sondern auch der Umstand, daß man in solchen Fällen nicht selten die von Fuchs beschriebenen Linsenpräzipitate findet. Wenn ich auch zugebe, daß die Einwände Daléns gegen Griffith Hills Erklärung des postoperativen Glaukoms in seiner gewöhnlichen Erscheinungsform nach der Lappen- oder modifizierten Linearextraktion im allgemeinen zutreffen, so möchte ich doch glauben, daß sie in diesen Fällen herangezogen werden kann. Ich habe diese Entstehungsweise von Glaukom schon seinerzeit in meinem Artikel „Einiges zur Lehre von der Entstehung und dem Verlaufe des prodromalen und akuten Glaukomanfalles" erörtert.[2])

[Es mag an dieser Stelle darauf hingewiesen werden, daß die Quellung einer Vollinse bei unverletzter Kapsel im Verlaufe der Entwicklung eines Stars, insbesondere die Cataracta senilis im Stadium tumescentiae, aber auch bei weichen Katarakten, zu Glaukom führen kann. Ich habe zuerst darauf aufmerksam gemacht, und sind seither mehrfache Bestätigungen dieser Beobachtung erfolgt.[3])]

b) Glaukom nach Diszission.

Von den Drucksteigerungen nach Diszission von Vollinsen infolge Quellung der Linsensubstanz war schon II. Bd., S. 342 die Rede.

Wir haben hier von jenen Glaukomen zu sprechen, die nach Diszission von Nachstaren auftreten. Während die Glaukome nach Extraktionen häufiger sind nach der kombinierten Operation, verhält sich die Sache hier umgekehrt.

Ein Teil dieser Glaukome nach Diszission kann wohl mit denen nach Extraktion zusammenfallen, es wurde dann eben die Diszission gemacht, ehe das Glaukom zum Ausbruch kam, das auch ohne die Diszission aufgetreten wäre.

Allein in einer großen Reihe von Fällen hat man gar keinen Grund zu dieser Annahme, sondern hier erscheint die Diszission unmittelbar als Ursache des Glaukomausbruches.

Für die, wie es scheint, recht seltenen Fälle, wo es beim Auftreten der Drucksteigerung nach der Diszission nicht zu einer buckelförmigen Vortreibung der Iris kommt, könnte man an das zufällige Zusammentreffen der Diszission und des Auftretens von Glaukom im aphakischen Auge denken. Schließt sich aber der Glaukomausbruch unmittelbar an die Diszission an, so könnte auch die von Bajardi[4]) angegebene Erklärung in Betracht gezogen werden. Er meint, es beruhe das Glaukom auf der Anwesenheit von Glaskörper in der vorderen Kammer, der auch den Fontanaschen Raum verlege. An aphakischen Kaninchen, denen er Glaskörper in die vordere Kammer einspritzte, soll es ihm unter sieben Malen zweimal gelungen sein, glaukomatöse Prozesse zu erhalten.

Bajardis Arbeit ist mir im Originale nicht zugänglich und ich kenne daher nur das Referat im Jahresbericht für Ophthalmologie, 1897, S. 482. Ich kann also nicht beurteilen, wie weit diese Versuche einer strengen Kritik Stand halten.

---

[1]) Treacher-Collins, Brit. med. Journ., 1890, I, S. 297.

[2]) W. Czermak, Prager med. Wochenschr., 1897.

[3]) Literatur bei: Ulbrich, Beobachtungen über Altersstar mit Sekundärglaukom. Zeitschr. f. Augenheilk., 1907, XVIII, S. 133.

[4]) Bajardi, Sul glaucoma secondario dopo la discissione di pseudocataratta. Rivista Acc. di med. di Turino, Luglio 1896.

Sehr wahrscheinlich erscheint Bajardis Erklärung ja überhaupt nicht, wenn man an die vielen Fälle denkt, wo Glaskörper in die vordere Kammer gelangt und doch keine Drucksteigerung folgt.

In manchen Fällen von Glaukom nach Diszission scheint es sich um Zyklitis mit Drucksteigerung zu handeln, wie z. B. in dem Falle Pooleys[1]), der durch Eserin allein zur Heilung kam.

Die Mehrzahl der Fälle sind aber jene, wo nach der Diszission Protrusio iridis auftritt, wie sie schon Knapp[2]) geschildert und Dalén aus der Literatur und eigener Erfahrung ausgeführt hat. Sie stellen das typische Bild des nach Diszission auftretenden Glaukoms dar.

Es stellt sich kurz oder einige Tage nach der Diszission starke Injektion und Schmerzhaftigkeit ein, das Auge wird sehr hart, die Iris wird buckelförmig vorgetrieben.

Diese buckelförmige Vortreibung der Iris beweist, daß die Verbindung zwischen Hinter- und Vorderkammer aufgehoben ist. Wenn Dalén auch meint, es sei in diesen Fällen gewöhnlich nur eine umschriebene oder gar keine Verlötung des Pupillarrandes mit der Kapsel oder dem Glaskörper nachweisbar, so muß doch entweder eine solche unsichtbare Verlötung bestehen oder es muß sich um eine Art Inkarzeration eines durch die Diszission vorgetretenen Glaskörperpfropfes im Pupillarringe (Krampf des gereizten Sphinkters) handeln. Daß überhaupt solche Inkarzerationen im Pupillarringe vorkommen, lehren uns jene Fälle, wo eine geschrumpfte Linse, z. B. in der Pupille, inkarzeriert wird, worauf sofort Vortreibung der Iris und die Erscheinungen eines akuten Glaukoms eintreten.

Auf eine andere Weise als auf die angegebenen wüßte ich mir die Erscheinungen nicht zu erklären. Die Seklusio wird, außer durch die Vortreibung der Iris, auch durch die prompte Wirkung einer Transfixion bewiesen.

Nicht in Übereinstimmung damit steht anscheinend die Wirkung der Miotika und einer bloßen Kammerpunktion, die Pagenstecher[3]) insbesondere rühmt. Man sollte doch vielmehr erwarten, daß ein Mydriatikum durch Erweiterung der Pupille die Anlötung oder die Inkarzeration lösen sollte. Man könnte bei der Wirkung der Punktion freilich daran denken, daß die Entleerung der Vorderkammer irgendwie auf die Glaskörpervorderfläche einwirke, so daß sich der Glaskörper von der Pupille zurückzieht und daß auch den Mioticis eine solche Wirkung, z. B. durch die Vorwärtsbewegung des Ziliarkörpers, zukomme; aber wir wissen zu wenig über diese Einwirkungen im aphakischen Auge. Dieser Punkt muß also einstweilen dunkel bleiben.

Aber es scheint mir doch, daß Pagenstecher und Dalén zu weit gehen, wenn sie die Anwendung der Mydriatika sogar vor der Nachstardiszission geradezu als gefährlich verwerfen und nichts oder gar Miotika angewendet wissen wollen.

Ich diszindiere zwischen 60% und 70% aller Augen nach der Extraktion und sorge stets in der Heilungsperiode sowohl nach der kombinierten als nach der einfachen Extraktion für eine möglichste Erweiterung der Pupille durch Atropin, aus Gründen, die II. Bd., S. 420 auseinandergesetzt sind. Ich habe trotzdem — oder vielleicht deshalb? — fast niemals einen solchen Glaukomanfall nach der Nachstardiszission auch bei runder Pupille erlebt. Sollte das wirklich bloß ein Zufall sein?

---

[1]) Pooley, Operation for secondary cataract followed by iridocyclitis and consecutive glaucoma. Amer. journ. of ophthalm., 1891, pag. 377.

[2]) Knapp, Glaukom nach Diszission des Nachstars usw. Arch. f. Augenheilk., XXX, 1895, S. 8.

[3]) Pagenstecher, a. a. O. S. 144.

Allerdings zerreiße ich, wie schon am betreffenden Orte (II. Bd., S. 355) erwähnt, den Nachstar nicht, sondern schneide ihn bloß ein.

[Bei ausgedehnterer Zerreißung des Nachstars resp. des Glaskörpers dagegen kommt es relativ häufig zu Glaukom, auch wenn keine Spur von hinteren Synechien besteht. Eserin und Eisapplikation (Eisbeutel) beseitigen fast immer in wenigen Tagen dauernd die Drucksteigerung.]

Die Prognose des Glaukoms nach Staroperation ist stets ernst, der Erfolg der zu treffenden Maßnahmen zweifelhaft.

Eine günstigere Prognose hat das Glaukom nach Diszissionen, wo es meist gelingt, einen übeln Ausgang zu verhindern.

Wichtig ist also die Vorbeugung dieser Glaukome. Hier kommt ein möglichst rascher, bleibender Wundverschluß in erster Linie in Betracht. Glatte Schnittwunde, Vermeidung von Einklemmung fremden Gewebes, nicht zu langes Kokainisieren sind hier von ebensolcher Bedeutung, wie möglichste Ruhe nach der Operation.

Gegenüber dem Glaukom nach Diszissionen kann ich nach meinen Erfahrungen Abwarten eines reizlosen Zustandes, Weithalten der Pupille und glatte Durchschneidung des Nachstars ohne Abfluß des Kammerwassers als vorbeugend wirksam bezeichnen.

Die Behandlung des ausgebrochenen Glaukoms erfordert genaue Berücksichtigung der vorliegenden Verhältnisse. Zunächst wird man versuchen, die Drucksteigerung durch Eserin, Dionin und Eisüberschläge (unter Umständen auch heiße Umschläge) zu bekämpfen. Gelangt man damit nicht zum Ziel und bestehen gewisse anatomische Veränderungen, dann ist der entsprechende Eingriff vorzunehmen. In gewissen Fällen ist immer die Operation vorzunehmen, so bei Seklusio die Transfixion und nachher die Iridektomie oder Iridotomie, bei Quellung von Linsenmassen die Punktion (Lanzenextraktion).

Bei Zyklitis mit Präzipitaten, ebenso bei tiefer Kammer und Linsenpräzipitaten genügt oft die Behandlung mit Eserin; sonst muß Iridektomie versucht werden.

Bei Iris und Kapseleinheilungen genügt zuweilen die Auslösung des eingewachsenen Teiles oder bloß seine Durchschneidung (Narbensklerotomie, Oulétomie), allein nicht immer. Es ist dann nötig, Iridektomie und Sklerotomie zu versuchen.

Insonderheit nach der Diszission kommt man oft mit Eserin oder bloßer Punktion der Kammer aus; sonst ist die Transfixion und Iridektomie meist von sicherem Erfolge. [Bei Fehlen hinterer Synechien ist insbesondere die Zyklodialyse von Heine anzuraten.] Pagenstecher empfiehlt als sehr wirksam beim Glaukom nach Nachstardiszission die innere Anwendung von Natrium salicylicum.

Anzeigen der Lappenextraktionen.

Die Lappenextraktion ist für Stare angezeigt, die einen harten Kern von mehr als 5·5 *mm* Durchmesser besitzen, sich also für die Lanzenextraktion nicht eignen. Solche Stare finden sich bei Leuten, die das 30.—35. Lebensjahr überschritten haben.[1])

In Fällen, wo die Rinde der Linse bis zur Kapsel heran getrübt ist, so daß kein oder nur ein schmaler Irisschatten mehr entsteht, ist die Operation ohneweiters ausführbar. Ist die Startrübung unvollständig, dann kommt es auf das Alter des Kranken und auf die Starform an, ob man trotzdem sofort operieren kann, oder ob die Weiterentwicklung des Stars abgewartet, gegebenen Falls durch einen Eingriff beschleunigt werden soll.

Was das Alter anlangt, so sind gewöhnliche Altersstare bei Leuten über 55 Jahre in der Regel, also auch wenn die Rinde sehr unvollkommen getrübt ist, tadellos extrahierbar. Unter diesem Alter ist die „Reife" abzuwarten (d. h. die vollständige Trübung) oder künstlich herbeizuführen.

Was die Starform anlangt, so sind gewisse Stare ohne Rücksicht auf das Alter ohneweiters in unvollständig getrübtem Zustande extrahierbar, die Alfr. Graefe genauer bestimmt hat. Das Nähere über diese Umstände und die zur künstlichen Reifung unvollständiger Kernstare üblichen Eingriffe findet man in dem Abschnitt über Starreife und künstliche Reifung.

Ebenso sind die Gesichtspunkte, die uns bei der Wahl des einfachen oder kombinierten Verfahrens leiten, in dem Abschnitte über Ausschneidung der Iris zusammengestellt.

Steffan kam durch seine Messungen an 311 Starkernen und 11 Staren in unversehrter Kapsel zu folgenden Ergebnissen.

1. Unter 30 Jahren kommt kaum ein Star mit hartem Kerne vor.

2. Vom 30.—34. Jahre (einschl.) sind noch zwei Drittel der Starkerne weich, ein Drittel hat bereits einen harten Kern.

3. Vom 35. Jahre aufwärts sinkt der Prozentsatz der weichen Stare rasch. Es verhalten sich die weichen Stare zu den kernhaltigen im Alter von 35—39 Jahren wie 1:2, im Alter von 40—44 Jahren wie 1:5, im Alter von 45—54 Jahren wie 1:12.

4. Nach dem 54. Jahre kommt kaum mehr ein weicher Star vor (abgesehen von Fällen mit verflüssigter Starmasse).

5. Bis zum 44. Jahre (einschl.) kommt kaum ein Starkern von größerem Durchmesser wie 8:3 *mm* vor.

6. Vom 45. Jahre ab muß man auch auf Starkerne von 9 und 9·5 *mm* Breitendurchmesser bei 4 *mm* Dickendurchmesser gefaßt sein.

7. Stare in unversehrter Kapsel entsprechen ziemlich genau in ihren Dickendurchmessern denen einer normalen Linse 9:4·3 *mm*.

---

[1]) Vgl. Steffan, Der periphere, flache Lappenschnitt. Arch. f. Ophthalm., Bd. XXIX, 2, S. 168—174.

Daraus ergeben sich für die Staroperation folgende Schlüsse:

1. Bis zum 30. Jahre, ja bis zum 34. (einschl.) kommt die Diszission in Betracht, wo keine vollständige Trübung da ist, der dann die Lanzenextraktion folgt. Daß die Diszission vom 30.—34. Jahre (einschl.) ausgedehnt werden kann, kommt daher, daß noch zwei Drittel der Kerne weich sind und daß ein mäßig großer Kern kein Hindernis seiner vollkommen reizlosen Erweichung und Resorption abgibt.

2. Vom 35. Lebensjahre an kommt die Lappenextraktion in Frage. Bis zum 44. Lebensjahre wird der Drittelbogenschnitt bei kombinierter Extraktion unter allen Umständen ausreichen, weil kein Kern über 8 *mm* Breitendurchmesser vorkommt. Vom 45. Lebensjahre an können Kerne von 9 und 9·5 *mm* Breitendurchmesser vorkommen, und deshalb ist der Schnitt bei der kombinierten Extraktion entsprechend größer anzulegen ($^3/_5$ Bogen). Für die einfache Extraktion ist stets der große Bogenschnitt ($^3/_7$—$^1/_2$) zu wählen.

3. Vom 35.—54. Lebensjahre sollen nur vollständig getrübte Stare extrahiert werden; bei nicht vollständig getrübten ist entweder zu warten oder eine Reifungsoperation vorzunehmen.

4. Vom 55. Lebensjahre an kann jeder Star, auch unvollständig getrübt, extrahiert werden, sobald er das Sehvermögen in einer den Kranken störenden Weise beeinträchtigt.

Nähere Besprechung der einzelnen Akte.

Maßnahmen an den Lidern.

Schon Engelhardt[1]) entfernte vor der Operation alle Wimpern, die sich leicht mit der Hand ausziehen ließen. Gründlich aber ging erst Schjötz[2]) vor, der alle Wimpern beider Lider mit der Zilienpinzette auszieht. Diese Maßregel gehört zu der Desinfektion der Lidränder und erscheint mir sehr wichtig. Ob man überhaupt imstande ist, die Wimpern sicher zu sterilisieren, erscheint sehr fraglich, auch wenn man sich des von v. Pflugk[3]) empfohlenen Verfahrens der Reinigung mit Benzin bedient. [S. 1. Bd., S. 66.] Andererseits sind aber Berührungen der Instrumente mit den Wimpern unvermeidlich und in hohem Maße gefährlich. Auch plattenförmige Sperrlidhalter schützen davor nicht, da sie nie den ganzen Lidrand bedecken können. Das bloße Abstutzen der Wimpern vermindert zwar die Zahl der Möglichkeiten der Berührung, hebt sie aber nicht ganz auf, da hie und da das Instrument mit dem Lidrande selbst in Berührung kommt. Es wird also an die gestutzten Stümpfe der Wimpern ankommen. Außerdem erschweren und verhindern die Wimperstümpfe die gründliche Desinfektion der Haut des Lidrandes gerade so wie die ungekürzten Wimpern.

[1]) Engelhardt, Bericht über 100 Staroperationen. München 1877.

[2]) Hjort, Offene Wundbehandlung bei Augenoperationen. Zentralbl. f. prakt. Augenheilkunde, 1897. XXI S. 141.

[3]) v. Pflugk, Über die Vorbereitung des Lidrandes und der Zilien für Bulbusoperationen. Arch. f. Augenheilk., 1902, XLV, S. 176.

Sind die Zilien des oberen oder beider Lider entfernt, dann hat das auch andere sehr große Vorteile, für den Verbandwechsel nämlich, und gehört eigentlich mit zu den Maßnahmen, die den Vorfall der Iris verhüten sollen.

Nie braucht man den Rand des oberen Lides beim Abwischen des Sekretes zu berühren. Die Lidspalte ist nicht verklebt. Alles Sekret liegt auf den Wimpern und der freien Fläche des unteren Lides. Man braucht nur dieses abzuziehen und abzuwischen. Der Kranke öffnet die Lidspalte leicht.

[Das Ausziehen der Wimpern ist jedenfalls eine unnötige Belästigung der Kranken; auch Czermak hat es in den letzten Jahren wieder aufgegeben und lediglich vor der Operation die Wimpern abgestutzt. Wenn man nachher die Lider und Lidränder mit warmem Wasser, Seife und Quecksilber-Oxycyanatlösung gründlich wäscht und noch unmittelbar vor der Operation die Lidränder mit einem in Benzin getauchten und dann sehr gut ausgedrückten Tupfer abwischt, ist jedenfalls eine genügende Reinheit des Lidrandes erreicht.]

Eine besondere Aufmerksamkeit ist auch der Augenbraue zu schenken. Sie gefährdet insbesondere die Finger des Operateurs und dadurch indirekt die Instrumente. Bei sehr buschigen Brauen gelangen übrigens nach Öffnung der Lidspalte einzelne lange Haare unmittelbar ins Operationsgebiet.

Solche sollen mindestens mit der Schere gestutzt werden. Am besten ist es, die Augenbrauen zu rasieren. Es entstellen diese Maßnahmen etwas — aber fragt ein Chirurg bei einer Operation im Gesicht und am Schädel danach, ob es hübsch aussieht, wenn er den halben oder ganzen Schädel, Augenbrauen und Bart rasiert? Und ist die Wiederherstellung des Sehens durch eine Staroperation nicht dieses kleine Opfer wert?

Das Bedecken der Augenbraue mit der den Haarboden deckenden Kompresse oder mit einer Lage Gaze u. dgl. genügt nicht, weil sich all das verschiebt und dann im Eifer der Operation Korrekturen teils im Augenblicke nicht möglich sind, teils leicht übersehen werden.

Von manchen Seiten wurde die Blepharotomie vor der Operation empfohlen, teils bei sehr tiefliegenden Augen, um sich den Augapfel zugänglicher zu machen (J. V. Solomon[1]), teils um die schädliche Wirkung der Orbikulariskontraktion zu beseitigen. So durchschnitt Chesshire[2]) die äußere Lidbrücke wagrecht oder den Muskel allein subkutan.

---

[1]) James Vose Solomon, An improved method of treating certain cases of cataract requiring extraction. Lancet, 1875, July, pag. 167. Er schneidet das untere Lid ungefähr 1 *cm* tief senkrecht ein, 5 *mm* nach einwärts von der äußeren Lidbrücke.

[2]) Chesshire E., Section of the orbicularis muscle and integument at the outer canthus, as a prelude to extraction of cataract. Med. Tim. and Gaz., 1873, XLVI, pag. 398.

Der zugrunde liegende Gedanke ist gewiß sehr richtig, da die häufigste und gewöhnliche Ursache der Wundsprengungen und Irisvorfälle die Zusammenziehungen des Schließmuskels sind. Allein in praxi wird man sich schwer zu einem solchen blutigen und schmerzhaften Eingriff entschließen.

Dieselbe Wirkung wie die Blepharotomie soll auch eine starke Dehnung der Lidränder haben. Es entsteht eine Parese der zentralen Partien des Orbikularis. Es wurde vorgeschlagen, den Sperrlidhalter einzulegen und einige Zeit in möglichst geöffneter Stellung liegen zu lassen. Dadurch entsteht ein paretischer Zustand des Schließmuskels. Jedesfalls ein rohes Verfahren.

Was uns fehlt, ist ein nur örtlich wirkendes Giftmittel für den Muskel, das sich intramuskulös einspritzen ließe und eine z. B. einige Stunden oder besser 2—3 Tage andauernde Lähmung des Muskels hervorriefe. Da könnte die Zahl der Irisvorfälle auf ein Geringstes herabgedrückt werden.

Festhalten des Augapfels.

Schon II. Bd., S. 2 im allgemeinen Teile über die Augapfeloperationen und S. 330 beim Historischen über die Staroperation war hiervon die Rede.

Während manche der modernen Operateure die Fixation ganz weglassen oder nur Pamards Spieß benützen (Alf. Graefe[1]), Schweigger[2]), bestreben sich andere, den Augapfel möglichst festzuhalten. Macnamaras[3]) Vorgang, die Hakenpinzette in die Sehne des M. r. internus einzusetzen, hat in Angelucci[4]) neuerdings einen Nachahmer gefunden, indem er die Pinzette in den Rectus superior einsetzt. Dieses Verfahren hat, abgesehen von dem sicheren Festhalten, den Vorteil, einen Lidhalter zu ersparen, da das obere Lid nach oben gedrängt ist, ferner den Augapfel hervorzuziehen (besonders bequem bei tiefliegenden Augen und Blepharophimosis) und durch diesen Zug das Zurückgleiten der Iris zu befördern.

Diese Vorteile sind von Gutmann[5]) anerkannt worden, der dieses Verfahren auch bei Iridektomie wegen Glaukoms und Diszisionen, bei Punktionen mit der Lanze, bei Galvanokaustik und Tätovage verwendet hat.

---

[1]) Alf. Graefe, Die antiseptische Wundbehandlung bei Kataraktextraktionen. Arch. f. Ophthalm., 1878, XXIV, 1, S. 233.

[2]) Schweigger, Extraktion mit Lappenschnitt nach unten, ohne Iridektomie. Arch. f. Augenheilk., 1897, XXXVI, S. 1.

[3]) Macnamara, Return of cataract operations (linear method of extraction) from January to December 1871. Schriftliche Mitteilung an Dr. Swanzy.)

[4]) Angelucci, Risporto II. Sopra una modificazione da me portata al processo di estrazione della cataratta. Arch. di oftalmologia, 1899, VI, pag. 260.

[5]) Gutmann, Über Erfahrungen mit den Angeluccischen Modifikationen der einfachen Starextraktion. Bericht der XXX. Versammlung der ophthalmolog. Gesellsch. in Heidelberg, 1902, S. 239.

Das von mir bei der Ausführung der Operation befolgte Verfahren, den Augapfel diametral gegenüber dem Einstichspunkte festzuhalten, statt wie bisher üblich unten, rührt von Panas[1]) her. Es hat den großen Vorteil, daß der Augapfel im Augenblicke des Einstiches fixiert wird, so daß er keine rollenden Bewegungen ausführen kann, während er bei der Fixation unten durch den seitlichen Einstich um den Faßpunkt nach innen gedreht wird; ferner daß die Pinzette genau den Punkt markiert, wohin das Messer beim Ausstiche zu zielen hat. Dadurch gelingt es, eine stets gleiche Schnittgröße und symmetrischen Ausstich zu erzielen.

[Schnabel hat schon seit 1887 in der angegebenen Weise die Fixation vorgenommen und halte auch ich dieselbe für die beste.]

Schnittführung.

Das Wichtigste am Schnitte ist neben genügender Länge, daß er vollständig glatt, ohne Zacken und Ecken gebildet wird. Denn jede solche Unregelmäßigkeit befördert das Zustandekommen von Iriseinklemmungen und Vorfällen.

Darum ist das Anlegen des Schnittes mit sägenden Zügen weniger zu empfehlen, weil hierbei leicht durch kleine Änderungen in der Schnittebene solche Unregelmäßigkeiten entstehen, besonders wenn der Schnitt lang ist. Bei kurzen Schnitten fällt es freilich weniger ins Gewicht.

In ähnlicher Weise, wie es hier beschrieben ward, ging Panas vor.[2]) Er passiert die Kammer langsam. Sobald er aber ausgestochen hat, führt er den Schnitt rasch weiter. Doch neigt er nach dem Ausstiche den Messergriff nach unten, so daß beim weiteren Vorschieben zugleich die Spitze gehoben wird. Dadurch trennt das Messer zunächst einen großen Teil des inneren oberen Hornhautquadranten. Hierauf wird der Griff gehoben und nun mit den mehr stilwärts gelegenen Teilen der Schneide der größte Teil des äußeren oberen Quadranten durchschnitten. Dabei wird die Klinge entweder immer noch vorgeschoben oder wenn sie nach Vollendung des Schnittteiles im inneren oberen Quadranten schon zu weit ausgenützt war, zurückgezogen. Durch das Emporheben der Klinge wird sie wieder horizontal und es ist dann nur die noch stehende Brücke zwischen dem lateralen und medialen Schnitteil zu durchtrennen, was ganz langsam geschieht.

Wichtigste Regel ist, niemals, ehe der Ausstich ganz gemacht ist, die Klinge zurückzuziehen, sonst rinnt Kammerwasser ab und die Iris legt sich vor die Schneide. Nach dem Ausstich rinnt jedesfalls Kammerwasser ab, allein wird dabei rasch vorgestoßen und die Spitze gehoben,

---

[1]) Terson, Remarques sur l'extraction de diverses variétés de cataracte. Clinique d'ophtalm., 1898, Nr. 20.

[2]) Terrien, Opération de la cataracte. Arch. d'ophtalm., 1902, XXII, pag. 323.

dann ruht die Klinge bereits in ihrer ganzen Breite vor der Iris und hält sie zurück.

Panas hält das Messer schreibfederartig und nicht in der Weise, wie es v. Arlt angab.

Der Schnitt verläuft entweder genau in der Grenze zwischen Hornhaut und Bindehaut oder um ein ganz geringes ($^1/_4$—$^1/_2$ *mm*) hinter dieser.

Am bequemsten ist der Schnitt gerade in der Grenze zu führen, weil ja diese Linie vorgezeichnet ist. Sehr angenehm ist dabei, daß keine Blutung eintritt, was besonders bei den Schnitten nach oben wichtig ist. Denn das Blut rinnt zum Teile in die Kammer und erschwert die Einsicht. [Dies Bedenken fällt allerdings bei Anwendung von Adrenalin weg.]

Was den Ort des Schnittes anlangt, so empfehlen sich Schnitte im Limbus oder dicht hinter ihm mehr als solche vor dem Limbus, also in der klaren Hornhaut.

In der vorantiseptischen Zeit hatte den größten Fortschritt in der Staroperation die Verlegung des Schnittes in die Lederhaut gebracht, indem dadurch die Vereiterungen wesentlich seltener wurden. Wie wollte man denn anders die geringere Zahl von Wundeiterungen erklären, die Jacobson und v. Graefe durch ihre Verfahren gegenüber der alten Lappenextraktion ganz zweifellos hatten?

Heute, wo wir die genaue ätiologische Kenntnis der sogenannten akzidentellen Wundkrankheiten besitzen, müssen wir uns fragen, wie denn das möglich gewesen sein kann, da doch die Idee v. Graefes, daß ein linearer, d. h. ein Steilschnitt bessere Heilungsbedingungen in Beziehung auf Wundeiterung biete, als der große Lappenschnitt, die ihn zum peripheren Linearschnitte führte, nicht haltbar ist; die größten kornealen Lappenschnitte heilen nicht weniger gut per primam, als die kürzesten Steilschnitte, wenn sie nur aseptisch sind.

Die Verminderung der Zahl der Irisvorfälle kann die unleugbar besseren Erfolge, nämlich in Beziehung auf Heilung per primam, des Graefeschen Verfahrens, nicht erklären; denn erstens kamen die Vereiterungen gerade nicht häufiger bei Fällen mit Irisvorfall vor, zweitens kamen Einklemmungen der Kolobomschenkel bei v. Graefes Verfahren nicht seltener, sondern sogar häufiger als Irisvorfälle bei Daviels Verfahren vor, und, wenn sie auch in anderer Richtung weniger störend sein mögen, als große Irisvorfälle, so spielen sie für die Infektionsmöglichkeit der Wunde zweifellos dieselbe Rolle. Wir wollen hier davon absehen, daß sie in anderer Richtung mehr schaden, nämlich in Beziehung auf Entstehung von Iridokyklitis und Glaukom.

Worin liegt also der für das Verfahren v. Graefes bestehende, von diesem nicht erkannte, also ein unbewußtes Nebenergebnis des Verfahrens

darstellende Vorzug gegenüber der alten Lappenextraktion in der vorantiseptischen Zeit, wobei wir nicht vergessen wollen, daß der Lappenschnitt schon von Richter und Beer in die klare Hornhaut ($^1/_2$—1 *mm* vom Rande entfernt) verlegt worden war?

Da alle übrigen Umstände für die Heilung der Wunde gleich sind, so kann der wesentliche Unterschied nur in der skleralen Lage der äußeren Wunde zu suchen sein, und da ist es von Bedeutung, daß Jacobson mit seinem großen skleralen Lappenschnitt ganz ebensogute Erfolge in Beziehung auf die Wundheilung erzielte als v. Graefe.

Schweigger[1]) behauptet zwar, daß diese Deutung nicht richtig sei. Nach seiner Ansicht geht überhaupt die Mehrzahl der Infektionen von der Iris und vom Glaskörper aus.

Er bemüht sich nachzuweisen, daß die Verluste der modifizierten Linearextraktion keine geringeren gewesen seien, als die der Lappenextraktion.

Das will ich nun gar nicht bestreiten. Es beweist aber in der vorliegenden Frage nichts für Schweigger. Diese Verluste bei der modifizierten Linearextraktion waren durchaus nicht alle Wundrandinfektionen mit Übergang in Vereiterung der Hornhaut (und Panophthalmie), sondern großenteils Vorderkammerinfektionen (Uveal- und Glaskörperinfektionen). Und zwischen diesen und den Wundrandinfektionen muß doch unterschieden werden.

Die Verluste der alten Lappenextraktionen waren aber fast alle durch Wundrandinfektion hervorgerufen[2]), die der modifizierten Linearextraktion aber nicht, sondern vorwiegend durch Iridozyklitis und Glaskörperinfektion. Das beweist doch, daß die Verhältnisse für die Wundeiterung andere waren.

Man wird sagen, ja was soll aber diese ganze Erörterung, wenn die Gesamtzahl der Verluste doch gleich war?

Die Antwort darauf ist die: Gegen die Vorderkammerinfektionen benötigen wir zum Teil anderer Maßnahmen als gegen die Wundrandinfektionen. Darum dürfen wir die beiden Fragen nicht zusammenwerfen. Wir müssen nach beiden Richtungen die günstigsten Verhältnisse schaffen.

Es ist eben meiner Meinung nach nicht richtig, daß die Wundeiterungen meist als Iridozyklitis oder Glaskörperabszeß beginnen. Die Mehrzahl der Infektionen, die zur Vereiterung der Hornhaut und Panophthalmie führen,

---

[1]) Schweigger, Über Kataraktoperation. Ber. des VII. internat. Ophthalm.-Kongr. zu Heidelberg, 1888, S. 140 ff.

[2]) „Das Fürchterliche der Extraktion liegt einzig und allein in der Möglichkeit, daß die Hornhaut vereitere" sagt v. Arlt, Die Krankheiten des Auges, Bd. II (1856), S. 341.

gehen zweifellos von der Wunde aus, wovon man sich leicht überzeugen kann, wenn man die Wunde in den ersten Tagen ansieht.

Das erste ist eine oft nur ganz unscheinbare Infiltration unter einer anhängenden schleimigeitrigen Flocke, ein feiner gelblicher Punkt oder Streif am Wundrand. Dann kommt erst Kammerwassertrübung, eitriges Exsudat in der Kammer und Pupille und Irisschwellung. Wie wenig anfangs der Glaskörper beteiligt ist, kann man oft sehen, wenn man, wie ich es gewohnt bin, schon bei beginnender Panophthalmitis Exenteratio bulbi macht. Die Hornhaut ist schon halb eingeschmolzen, die Kammer voll Eiter, aber der Glaskörper noch fast eiterfrei. Der Glaskörperabszeß ist also gewöhnlich etwas Sekundäres. Damit will ich die von der Iris und dem Ziliarkörper, auch die vom Glaskörper ausgehenden Eiterungen nicht leugnen, aber die Regel sind sie nicht.

Beim alten Lappenschnitt nach unten handelte es sich eben hauptsächlich um Wundrandinfektion. Vorderkammerinfektion war viel seltener, was in der Schnittlage nach unten und in der Schonung der Iris begründet ist.

Diese Vereiterung der Hornhaut durch Wundrandinfektion mit nachfolgender Panophthalmie, der Schrecken der Operateure, wurde eben durch den skleralen Schnitt seltener; das erklärt auch, warum die Operation v. Graefes einen solchen raschen Erfolg hatte, wenn auch die Zahl der Gesamtverluste gleich geblieben sein sollte, wie Schweigger behauptet. Man bedenke, daß, als v. Graefes Operation auftauchte, der Lappenschnitt durchweg nach Richter und Beer innerhalb des Limbus (1 *mm* davon), also nicht im Limbus, wie es Daviel ursprünglich angegeben hatte, sondern ganz in der klaren Hornhaut geführt ward.

Die Hornhaut, besonders älterer Leute, neigt aber ganz wesentlich mehr zur Vereiterung als der Limbus und die Sklera. Das lehrt doch die tägliche Beobachtung. Eitrige Hornhautprozesse, von wo sie ausgehen mögen, und sei es vom Rande selbst, machen am Limbus Halt, ja schon etwas vor ihm, wenn auch die ganze Hornhaut zerfällt. Wenn wir auch, wie L. Müller[1]) richtig sagt, für diese Tatsache keine Erklärung haben, so beweist sie doch die relative Unempfänglichkeit des Limbus und der Sklera für Eiterungen.

Schweigger wendet ein: der sogenannte Skleralschnitt liegt ja größtenteils nicht in der Sklera, sondern in der Hornhaut; nur die oberflächlichste Schichte ist Sklera. Dieser Einwand widerlegt die obigen Tatsachen natürlich nicht. Diese Randzone der Hornhaut, die schon vom Limbus gedeckt ist, die vereitert eben bei den Geschwürsprozessen auch nicht, verhält sich also schon wie die Sklera selbst.[2])

— — —

[1]) a. a. O.

[2]) [Man beachte in dieser Hinsicht auch die wertvollen Ausführungen Landolts über die Schnittflächen der Extraktions- und Iridektomiewunden. M. Landolt, Méthode d'extraction de cataracte. Clinique ophtalm., 1905, S. 346.]

Die geringere Neigung der Sklera und des angrenzenden Hornhautrandes zu Eiterungen steht also fest — freilich ist sie leider keine unbedingte Immunität!

Die Infektionen sind außerdem durchaus nicht alle primär, sondern häufig sekundär. Gerade vor diesen schützt aber die dünne, sklerale und konjunktivale Gewebslage bei Schnitten im Rande der Sklera und im Limbus conjunctivae die tieferen kornealen Schichten.

Günstig gegenüber sekundärer Infektion ist auch der Umstand, daß sich keine solche Rinne zwischen den Wundlippen bildet wie bei kornealen Wunden. Der Verschluß der Wunde ist also rascher und daher die Gelegenheit zu sekundärer Infektion weniger leicht gegeben. Das ist ja auch der Vorteil des Bindehautlappens. Nur deckt er nicht die ganze Wunde und führt leicht zur Klaffung der Wundränder, was die Gefahr einer Sprengung und somit des Vorfalls der Iris erhöht.

L. Müller macht sehr richtig auf die stets Infektionskeime führenden Schleimfäden aufmerksam, die man auch bei vorher normalem Bindehautsacke nach der Operation beobachtet. Diese legen sich in die Wundrinne und vermitteln so häufig die sekundäre Infektion, da das Epithel längere Zeit benötigt, bis es die Wundrinne ganz abschließt. Das ist bei etwas skleral liegenden Wunden eben anders.

Die skleralen Schnitte hatten zur Irisexzision gezwungen, weil bei ihnen der Vorfall allzu häufig vorkommt.

Als aber die Erkenntnis der Ursachen der Wundeiterung Platz griff und die Anti- und Aseptik Schutz vor Infektion zu bringen schienen, da kehrte man zu weniger peripheren Schnitten zurück, um wieder die Iris erhalten zu können. Man verlegte den Schnitt in die Hornhautgrenze (v. Wecker).

Daß sich dabei nicht öfter Wundeiterung zeigte als beim skleralen Schnitt, schrieb man der Anti- und Aseptik zu. Aber das Verdienst dieses Verfahrens scheint mir in dieser Richtung nicht so groß, als man glaubte. Auch ohne Antiseptik des Bindehautsackes wären die Infektionen der im Limbus liegenden Schnitte nicht viel häufiger gewesen als die des Skleralschnittes in der vorantiseptischen Zeit, weil eben der Limbus schon die geringe Neigung der Sklera zur Eiterung zu teilen scheint. Man verlege nur den Schnitt wieder vor den Limbus weiter in die klare Hornhaut und die Zahl der Wundinfektionen wird trotz der Aseptik wieder größer werden.

Wir beherrschen nämlich die Asepsis des Bindehautsackes zu wenig. Wenn wir auch imstande sind, den Bakteriengehalt bis zur Operation zu vermindern, ja in einzelnen Fällen fast auf Null zu bringen, so vermögen

unsere Maßnahmen diesen Zustand nicht zu erhalten. Wenn also auch die Zahl der primären Infektionen geringer werden muß, so ist die Wunde trotzdem der Gefahr der sekundären Infektion ausgesetzt. Es ruft die Operation stets einen Reizzustand der Bindehaut mit Vermehrung des Sekretes, Abstoßung der Epithelien und damit eine bedeutende Vermehrung der im Bindehautsacke verbliebenen oder vom Lidrande aus wieder hineingelangten Bakterien hervor. Vor diesen Umständen soll die Wunde möglichst geschützt werden, und das wird durch die Lage im Limbus oder etwas hinter ihm erreicht.

Die Aseptik vermindert also die Zahl der primären Infektionen, weil erstens die Instrumente von vornherein sicher steril sind und zweitens sicherer in diesem Zustande erhalten werden, wenn die Bindehaut bei der Operation keimfrei oder wenigstens frei von pathogenen Keimen ist. Freilich setzt das voraus, daß die mit der Wunde in Berührung kommenden Teile der Instrumente gar nicht den Lidrand und die Wimpern und auch möglichst wenig die Bindehaut streifen (selbstredend nicht von den Fingern des Operateurs oder seines Gehilfen angegriffen werden).

Wir sind gezwungen, den Schnitt nach oben zu legen. Abgesehen von den größeren technischen Schwierigkeiten, der größeren Unbequemlichkeit für den Kranken, hat der Schnitt nach oben noch den Nachteil, daß das Blut aus der Wunde in die Kammer läuft, wie schon besprochen, aber nicht bloß dieses, sondern auch die Flüssigkeit im Bindehautsack, die Keime enthalten kann. Auf diesen Umstand hat besonders L. Müller aufmerksam gemacht. Es erklärt das nach ihm vor allem, warum bei der Schnittlage nach oben mehr Vorderkammerinfektionen bei demselben Operationsverfahren vorkommen, als beim Schnitte nach unten.

„Die Rückkehr zum großen Lappenschnitt ward durch die Anti- und Aseptik veranlaßt und ermöglicht. Der große, leichter aufklaffende korneale Lappenschnitt wird leichter infiziert als der verhältnismäßig kurze, nicht aufklaffende Linearschnitt oder der flache, kurze Lanzenschnitt in der Hornhaut, und daher kamen die vielen Vereiterungen der Hornhaut mit ihren Folgen beim alten Lappenschnitt in vorantiseptischer Zeit. Form und Lage des Schnittes sind aber jetzt für die Heilungsmöglichkeit nebensächlich geworden und alle diese Fragen haben sehr an Wichtigkeit verloren. Der Schnitt muß nur groß genug sein, und seine Lage muß den mechanischen Bedingungen des Staraustrittes soweit Rechnung tragen, daß er leicht und vollständig erfolgen kann. Der größte Fehler eines Schnittes ist, wenn er zu klein ist."

Das sind die Ansichten, die heutzutage im allgemeinen über diese Frage geäußert werden und die man in allen Tonarten immer aufs neue hören kann. Und doch sind sie vielleicht nicht ganz richtig.

Der hohe Wert der Aseptik ist feststehend, die Zahl der Infektionsmöglichkeiten hat bedeutend abgenommen und daher ist auch die Zahl der Infektionen geringer geworden. Aber ich möchte doch für meine Person den Satz Bachs[1]) nicht unterschreiben: „Die Verluste durch Wundinfektion dürfen sich allerhöchstens auf $^1/_2\%$ belaufen, da man in dieser Hinsicht den Erfolg doch eigentlich ganz in der Hand hat.“ (Da wäre übrigens auch $^1/_2\%$ noch zu viel.)

Die Infektionen sind trotz der Aseptik nicht ganz verschwunden und können und werden nicht ganz verschwinden, weil sie auf Umständen beruhen, die wir eben nicht ganz in der Hand haben. Jeder Operateur, der größere Reihen von Operationen macht, wird unheimliche Perioden erlebt haben, wo trotz ebenso strenge durchgeführter Aseptik und sonstiger Maßnahmen, bei denen er sonst kaum 1% oder weniger Verluste durch Infektion hatte, und trotz Verschärfung der Achtsamkeit auf alle Umstände, die durch vorkommende Infektionsfälle naturgemäß hervorgerufen wird, doch auf einmal eine größere Reihe von Infektionen vorkommt.

Darum ist aber die Frage nach der Technik des Schnittes noch nicht abgetan. Nicht bloß die glatte und rasche Ausführung spielen hier eine Rolle, wiewohl ich mich ganz auf die Seite jener stelle, die auch darin ein Stück der Aseptik sehen; auch Größe, Form, Ort und Lage des Schnittes kommen für die Infektionsmöglichkeit in Betracht, und trotz der so günstigen Heilerfolge der Extraktionswunden unter der Einwirkung der Aseptik halte ich die Frage der Schnittführung doch noch nicht für endgültig erledigt.

Von der Tagesordnung abzusetzen wird diese Frage erst sein, wenn wir entweder eine verläßliche Antiseptik des Bindehautsackes und der Lidränder oder ein sicheres Mittel gegen die Eiterung der Wunde und gegen Infektion der Uvea, also z. B., wie Müller hervorhebt, ein Antitoxin gegen die Wundeiterung besitzen werden.

Daviel und die überwiegende Mehrzahl der Operateure hatten den Lappenschnitt, wie wir gesehen haben, nach unten verrichtet.

Die Lage des Schnittes nach unten hat den großen Vorteil, daß man sehr leicht ohne Sperrlidhalter und Fixation des Bulbus bei den meisten Akten der Operation arbeiten kann, daß also die ganze Operation, besonders in der Zeit vor dem Kokain, für den Kranken viel schmerzloser und weniger anstrengend war.

Der Bulbus braucht nicht so weit entblößt zu werden, der Austritt des Stars und etwa abgestreifter Rinde ist entschieden viel leichter, das Einführen von Instrumenten (Irispinzette, Zystitom, Kapselpinzette, Spatel) weitaus bequemer.

Andererseits aber wird der korneale Wundrand leicht bei Bewegungen durch den Rand des unteren Lides verschoben und es bleibt überhaupt die Wunde leicht in Berührung mit dem Lidrande, was vom aseptischen Standpunkte aus ein Nachteil ist.

---

[1]) Als Referent in Nagels Jahresbericht für 1894, S. 358.

Im wachen Zustande dreht sich nämlich bei geschlossenen Lidern das Auge nicht hinauf und, wie L. Müller behauptet, auch meist im Schlafe nicht, sondern nur während des Einschlafens.

Der Hauptnachteil liegt darin, daß ein Iriskolobom, das man entweder von vornherein oder während der Operation absichtlich oder unabsichtlich (durch Vorfallen der Iris auf die Messerschneide, was bei dreieckigen Messern, wie das Richters oder Beers, allerdings nicht vorkommt) anlegt oder das durch Abtragung eines nachträglich entstandenen Irisvorfalles entsteht, ganz in der Lidspalte liegt. Ebenso auch eine Verziehung der Pupille, wenn man den Irisvorfall hat einheilen lassen.

In allen diesen Fällen ist sowohl die Entstellung des Auges auffälliger als auch die optische Störung durch die Erweiterung der Pupille bedeutender.

Die Lage des Schnittes nach oben macht Fixation des Bulbus und Sperrlidhalter oder sehr geschickte Assistenz nötig, wenn man die Lider durch den Assistenten mit den Fingern halten lassen will; alle Manipulationen sind für den Operateur schwieriger, bei tiefer liegenden Augen und engen Lidspalten sogar oft recht unbequem, und das fortwährende Hinabblicken für den Kranken sehr anstrengend, manchem sehr schwer oder ganz unmöglich. Muß man in Narkose operieren, dann ist ein starkes Hinabziehen des Auges bei allen Akten der Operation unvermeidlich. Es wird also am Auge überhaupt mehr gedrückt und gezogen und Glaskörpervorfall kommt infolgedessen entschieden häufiger vor als beim Schnitt nach unten.

Natürlicherweise ist auch der Austritt des Stars schwieriger.

Dafür liegt aber der Schnitt unter dem oberen Lide entschieden besser geschützt und die Lage eines Koloboms nach oben ist eben, sowohl in kosmetischer als in optischer Beziehung, entschieden vorzuziehen.

Deshalb ist diese Lage des Schnittes unbedingt, auch für den großen Lappenschnitt, als Regel anzusehen. Doch gibt es Fälle, wo man besser tut, den Schnitt nach unten anzulegen.

Dies ist der Fall:

1. Bei sehr enger Lidspalte und sehr tiefer Lage des Augapfels aus den schon angeführten Gründen.

2. Bei ungelehrigen, unbehilflichen Kranken, die nicht imstande sind, hinabzublicken. Der Nachteil eines allfälligen Koloboms nach unten ist in solchen Fällen geringer als der Schaden, der möglicherweise durch unglückliche Zufälle bei der schwierigen Handhabung nach oben angerichtet werden kann.

3. Bei in die vordere Kammer luxierter Linse. (Vgl. den betreffenden Abschnitt.)

Während bei den meisten Schnitten die Lage nach oben oder unten gewählt wurde — beide haben ihre Vorzüge und Nachteile —, so versuchten vereinzelte Operateure auch die Lage des Schnittes nach der temporalen Seite. Doch hat sich keine dieser Schnittarten für die Operation harter Stare eingebürgert, während sie für die Lanzenextraktion von vielen angenommen wurde und auch heute noch nach v. Graefes Vorgang geübt wird.

Galezowski[1]) verlegte v. Graefes sklerale Linearextraktion nach außen. Dazu mußte das Schmalmesser nach der Fläche gebogen sein.

Mit der Lanze versuchte Castorani[2]) einen linearen Schnitt für großkernige Stare nach außen zu verrichten. Nach Einlegung des Lidhalters und Fixierung des Aug-

[1]) Galezowski, Sur le nouveau procédé de l'extraction de la cataracte appelé extraction latérale. Gaz. des hôpit., 1871, pag. 142.

[2]) Castorani, Mémoire sur l'extraction linéaire externe, simple et combinée de la cataracte. Paris 1874. — Germanò, Resoc. statistico della clinica oftalmica di Napoli, di-

apfels mit der Pinzette stach er im oberen äußeren Quadranten im Limbus mit einer breiten Lanze in der Richtung nach unten innen ein und erweiterte den Schnitt beim Herausziehen so, daß die Wunde in der Mitte des unteren Hornhautrandes endete und ungefähr 10 *mm* lang wurde. Hierauf Irisausschnitt und Herausheben der Linse in der Kapsel mit dem Löffel. Bei einer späteren Abänderung des Schnittes lag er nicht mehr nach außen, sondern nach außen unten und wurde schließlich mit Beers Messer (ohne Ausstich) ausgeführt.

Macnamara[1]) führte mit einem geraden, breiten Lanzenmesser den Schnitt vom äußeren Hornhautrande her ganz in der Hornhaut. Er sollte $^1/_2$ Zoll lang sein. Er zog die Linse mit dem Löffel heraus.

Der von Bourgeois[2]) angegebene laterale Schnitt wird später in dem Kapitel über die Naht der Wunde und über andere Arten der Ausführung der Extraktion ausführlich angegeben werden. Hier handelt es sich um einen Halbbogenschnitt, der mit einem ganz eigentümlichen Doppelmesser ausgeführt wird.

Wie wir jetzt wissen, hat schon Daviel seinen schon erwähnten triangulären Schnitt auch nach außen verrichtet (vgl. II. Bd., S. 329) und auch Wenzel[3]) entwickelte den Gedanken, den Hornhautschnitt seitlich, in der äußeren Hälfte der Hornhaut zu verrichten, fand aber damit keinen Anklang.

Kurz zu erwähnen haben wir noch zwei Arten der Schnittführung, die von den üblichen stark abweichen. Das ist erstens der in zwei Ebenen liegende Schnitt von Schulek und Plehn und dann der Skleralschnitt von Heddaeus zur Extraktion des Stars hinter der Iris.

Schuleks Schnitt wurde schon II. Bd., S. 25 besprochen.

Auch Plehn[4]) gibt einen in zwei Ebenen liegenden Starschnitt an, den er einmal am lebenden Auge versucht hat und der mit dem von Schulek angegebenen Schnitt „mit konkav gestutztem Lappen" im wesentlichen übereinstimmt. Plehn hat, ohne von Schuleks Schnitt Kenntnis zu haben, dem er uneingeschränkt die Priorität zugesteht, diesen Schnitt beim Suchen nach einem nicht klaffenden Schnitt erfunden. Plehn benutzt ein eigentümlich gestaltetes Messer; es besteht aus einer 4·75—5 *mm* hohen Klinge, die trapezförmig gestaltet ist. Die längere Seite des Trapezes, 17—18 *mm* lang, geht in einen dünnen, runden, 10 *mm* langen Stiel über und bildet den Rücken des Messers. Die beiden kurzen Seiten des Trapezes sind schneidend. Die dem Rücken gegenüberliegende, ihm parallele Seite kann schneidend oder stumpf sein. Die Neigung der beiden kurzen Seiten ist so bemessen, als ob die Klinge aus einem gleichseitigen Dreieck erzeugt wäre, dessen Basis der Messerrücken ist und dessen Spitze 4·75—5 *mm* vor dem Rücken abgesetzt worden wäre. Die Messerspitze ist eine kleine Strecke zweischneidig. Das Messer wird so in der Limbusebene der Hornhaut eingeführt, daß der Rücken im Horizontaldurchmesser läuft. Die dem Rücken parallele Seite ist nach oben gewendet. Nach dem Ausstich wird die Klinge so weit gegen die Nase fortgeführt, bis

---

retta del prof. R. Castorani. Il Morgagni, 1878. — Castorani, Memoria sull'estrazione lineare inferiore della cataratta con la capsula. Estratto del Resoconto della R. Acc. Med. Chir. di Napoli, 1884, XXXVIII, pag. 60.

[1]) Macnamara, Return of cataract operations (linear method of extraction) from January to December 1871. (Schriftliche Mitteilung an Dr. Swanzy.)

[2]) Bourgeois, Extraction simple de cataracte sénile par kératotomie latérale. Ann. d'ocul., 1901, CXXV, pag. 10.

[3]) Wenzel d. J., Abhandlung vom Star. Aus dem Französischen. Nürnberg 1788, § 15, S. 104.

[4]) Plehn, Über einen Extraktionsschnitt in zwei Ebenen. Zeitschr. f. Augenheilk., 1901, V, S. 259.

nur noch die glatte Stange in dem Hornhautschnitte liegt. Sodann wird mit der Stange nach aufwärts geglitten, bis sie von der stehengebliebenen Hornhautbrücke aufgehalten wird, dann das Messer um seine Längsachse gedreht, bis die Klinge einen Winkel von $^2/_3$ R. mit der Limbusebene macht, wobei also der Rücken oben, die ihm parallele Seite nach unten und vorn gerichtet ist, und dann die Klinge quer durch die Hornhautbrücke gezogen. Der Hornhautschnitt liegt also in zwei Ebenen, die innerhalb der Hornhautsubstanz unter einem Winkel von $^2/_3$ R. zusammenstoßen. Er teilt die Hornhaut in zwei sehr ungleiche Lappen. Der untere, größere wird begrenzt von den in den Limbus fallenden zwei seitlichen Schnittflächen und einem sie verbindenden bogenförmigen Hornhautschnitt. Dieser begrenzt zugleich den oberen, zungenförmigen Lappen, der gewissermaßen einen Falz bildet, indem der untere Lappen ein festes Widerlager findet. So hält der kleinere Lappen den größeren fest und verhindert das Klaffen des Hornhautschnittes. Die Entbindung der Linse sowie die Rücklagerung des unteren Lappens in den Falz macht keine Schwierigkeit.

Diese Schnitte haben den Zweck, die Möglichkeit des Irisvorfalles zu beseitigen.

Heddaeus[1]) machte, auf die Vorschläge und Versuche Bells, Butlers, James Earles, Janins, Quadris u. a. zurückgreifend, den Vorschlag, die Kataraktextraktion durch die hintere Kammer wieder aufzunehmen. Nach Hinweis auf die anatomischen Verhältnisse der Peripherie der hinteren Kammer findet er, daß ein senkrechter Skleralschnitt 1 *mm* hinter der Kornealgrenze gerade hinter die Iris führt. Er hat nur Tier- und Leichenversuche ausgeführt und sich von der Möglichkeit, so zu operieren, überzeugt. Er schlägt drei Verfahren vor. (S. den späteren Abschnitt über andere Ausführungen der Staroperation.)

Da dieses Verfahren noch keine praktische Verwendung gefunden hat und wohl auch kaum finden dürfte, so ist ein näheres Eingehen auf diese Schnittarten von Heddaeus hier nicht nötig.

Irisausschneidung.

a) Allgemeines.

Der in den letzten Dezennien geführte Kampf zwischen der „Lappenextraktion“ und der „modifizierten Linearextraktion“ v. Graefes war hauptsächlich ein Kampf darum, ob die Extraktion mit oder ohne Iridektomie ausgeführt werden sollte; denn der Schnitt selbst war ja sehr bald, auch bei jenen, die angeblich noch nach v. Graefe operierten, kein Linearschnitt mehr, sondern ein Lappenschnitt, wie früher auseinandergesetzt ward.

Es würde zu weit führen, hier alle Phasen dieses Kampfes auseinanderzusetzen und die ganze ungeheuere Literatur dieses Gegenstandes anzuführen. Der Kampf selbst ist ja noch immer nicht beendet, wenn auch sein Höhepunkt überschritten scheint.

Eines ist hier hervorzuheben, was so mancher an sich selbst erlebt hat, daß derselbe Operateur bald Verfechter der einen, bald der anderen

[1]) Heddaeus, Ausziehung des grauen Stars durch die hintere Kammer. Klinische Monatsbl. f. Augenheilk., 1900, XXXVIII, S. 737.

Operationsweise ward. Fast jeder versuchte, gelockt von den Reizen der einfachen Extraktion, dieses Verfahren, mancher ward aber nach einigen üblen Erfahrungen wieder zur kombinierten Extraktion zurückgeführt, um dann wieder rückfällig zu werden. Die meisten wurden schließlich Eklektiker, aber die Grenzen, die sie dem einen und dem anderen Verfahren zogen, waren verschieden weit, auch beim selben Operateur zu verschiedenen Zeiten verschieden.

Jedes Verfahren hat seine Vorzüge und Nachteile und so erklärt sich dieses Hin- und Herschwanken. So oft man mit dem einen Verfahren Enttäuschungen erlebt hatte, erschienen die Vorzüge des anderen um so verlockender, man wandte sich diesem mehr zu, bis man wieder von diesem enttäuscht ward: Incidit in Scyllam, qui vult vitare Charybdim.

Der Referent in Nagels Jahresbericht hat einmal[1]) über Galezowski die spöttische Bemerkung gemacht: G. sucht noch immer nach der besten Starextraktion. Der Referent war wohl damals der Überzeugung, diese Suche sei ziemlich überflüssig, denn in der modifizierten Linearextraktion besäßen wir ja das beste Verfahren. Die Zeiten haben sich geändert. Ich glaube, die ganze Ophthalmiatrik befindet sich immer noch in der Lage Galezowskis.

Das eine steht wohl heute fest, daß es auch für die kernhaltigen Altersstare nicht bloß ein einziges Verfahren gibt, das schablonenhaft in allen Fällen anzuwenden ist, sondern daß auch hier zu individualisieren ist und nach Erwägung aller Umstände und Ansichten zur Wahl des Verfahrens geschritten werden soll.

Die Hauptverfahren sind:

1. Die Extraktion ohne Iridektomie — sog. einfache Extraktion.
2. Die Extraktion mit Iridektomie — sog. kombinierte Extraktion.

Diese zerfällt in zwei Unterarten, je nachdem die Iridektomie vorausgeschickt wird oder die Iridektomie gleichzeitig mit der Extraktion verrichtet wird.

Außer diesen Hauptverfahren bestehen noch andere für besondere Fälle, so das Verfahren von Wenzel-Wecker, die Extraktion in der geschlossenen Kapsel (Pagenstecher, Gradenigo [Smith H.]) und andere.

Immerhin liegt die Sache für die Hauptverfahren so, daß es gewisse Fälle gibt, wo das kombinierte Verfahren oder, wie die Anhänger der einfachen Extraktion etwas pathetisch sagen, das mit Irisverstümmelung angezeigt ist, nicht aber das einfache, daß es aber umgekehrt keine Fälle gibt, wo nur das einfache Verfahren angezeigt wäre, das kombinierte jedoch nicht gemacht werden dürfe. Die Anzeigen für

[1]) O. Becker, in Nagels Jahresbericht f. Ophthalm., 1878, S. 356.

das einfache Verfahren sind nur fakultativ: es gibt Fälle, wo man es verwenden kann.

Das Verfahren mit Irisausschneidung kann also schließlich bei jeder Starform mit hartem Kern, wie immer die Nebenumstände seien, gemacht werden. Auszunehmen wären die seltenen Fälle von Hämophilie, hochgradigstem Atherom und vorangegangener expulsiver Blutung am anderen Auge; das Verfahren ohne Ausschneidung sollte aber in gewissen, sehr oft vorkommenden Fällen unterlassen werden, nämlich dort, wo leicht Vorfall der Iris eintritt oder wo die Hinausschaffung der Rindenreste leicht unvollständig ist. Die Schwierigkeit liegt in praxi nur darin, zu bestimmen, welche Fälle das sind; je mehr man alle die Umstände im Einzelfalle berücksichtigt, die erfahrungsgemäß einen Irisvorfall verschulden können, desto weniger einfache Extraktionen macht man dann tatsächlich.

Wir wollen nun zunächst kurz die wichtigsten Vorteile und Nachteile aufzählen, die dem Verfahren mit und dem ohne Iridektomie in der Literatur angerechnet worden sind und dann erörtern, welche davon tatsächlich in Betracht zu ziehen sind.

Als Vorteile der einfachen Extraktion werden angeführt:

Die Raschheit und Leichtigkeit der Ausführung.

Das geringfügige Trauma, der Schutz des Glas- und Ziliarkörpers vor Infektion durch die erhaltene Iris.

Der kosmetische Vorzug der runden Pupille.

Die optischen Vorzüge der runden Pupille, und zwar *a)* Mangel der Blendung, *b)* bessere Sehschärfe, *c)* bessere Orientierung.

Reinere Wundheilung, indem es nicht so leicht zur Einklemmung der Kapsel, zur Anlötung der Iris an die Narbe kommt.

Viel selteneres Auftreten von Glaskörpervorfall bei der Operation.

Als ihre Nachteile werden dem gegenübergestellt:

Notwendigkeit eines größeren Schnittes, der nachträglich leicht aufgeht und so zur Infektion oder zum Irisvorfall Anlaß gibt.

Schwere Entbindung der Linse.

Schwere Entfernung der Rindenreste.

Häufiger Nachstar und daher Nachoperationen.

Der Irisvorfall.

Von manchen wurde auch größere Schwierigkeit der Ausführung behauptet.

Als Vorteile der kombinierten Extraktion wurden angeführt:

Leichtere Entfernung des Stars und der Rindenreste, daher weniger Nachoperationen.

Kleinerer Schnitt, daher weniger Wundsprengungen mit ihren Folgen.

Schutz gegen den Irisvorfall.

Schutz gegen Glaukom, gegen Entzündung, Möglichkeit, den Schnitt in den Sklerallimbus zu verlegen und so einen Bindehautlappen zu bekommen.

Größere Sicherheit des Erfolges.

Als ihre Nachteile werden hervorgehoben:

Größere Kompliziertheit des Verfahrens durch Verlängerung der Operation.

Die Verletzung der Iris, die Schmerz und Blutung hervorruft.

Leichte Einklemmung der Iris in die Wundecken und der Kapsel mit ihren Folgen (zystoide Narbe, kleine Staphylome, Iritis, Iridokyklitis, sympathische Ophthalmie); leichte Einklemmung der Kapsel.

Entstellung des Auges durch den Irisausschnitt.

Blendung, schlechtere Sehschärfe, Verschlechterung des peripheren Sehens und daher schlechtere Orientierung.

Mehr postoperatives Glaukom durch Iris- und Kapseleinklemmung.

Betrachten wir all die angeführten Umstände näher, so müssen wir, was die Vorteile der einfachen Extraktion betrifft, zugestehen, daß die meisten davon tatsächlich bestehen. Aber nicht alle.

Daß die Iris die tieferen Teile nicht vor Infektion schützt, sondern daß dieser Schutz nur durch strenge Aseptik, so weit überhaupt erreichbar, erlangt wird, ist heute nicht mehr zweifelhaft.

Die Sehschärfe von Augen mit erhaltener Pupille ist nur für das nicht korrigierte Auge besser als das von solchen, die ein Kolobom haben. Sobald durch die Korrektur die Zerstreuungskreise möglichst ausgeschaltet sind, besteht, wie viele Anhänger der einfachen Extraktion selbst zugestanden haben, tatsächlich kein Unterschied.

Was nun die Nachteile dieses Verfahrens anlangt, so ist die Entbindung der Linse nur dann schwerer, wenn der Schnitt nicht lang genug ausgefallen ist.

Die Iris hindere den Austritt des Stars, sie werde gequetscht, sie müsse durch den austretenden Star herausgetrieben werden; diese Bedenken wurden gegen die einfache Extraktion geltend gemacht. Sie sind richtig — wenn der Schnitt zu klein ist. Bei genügend großem Schnitte gilt das alles nicht. Von einer Quetschung der Iris ist gar keine Rede. Wie geschildert, muß der Schnitt $^3/_7$ oder $^1/_2$ des Hornhautumfanges betragen. Indem ich auf den Austrittsmechanismus des Stars (vgl. später) verweise, hebe ich nochmals ausdrücklich hervor, daß der Star unter diesen Bedingungen leichter und vollständiger austritt als bei kleinerem Schnitt und Irisausschnitt, und daß ein Hervortreten der Iris aus der Wunde dabei gewöhnlich nicht vorkommt.

Auch die rigiden Pupillen leisten dabei nur ausnahmsweise Widerstand. Trotz der Enge der Pupille, die auch durchs Kokain nur wenig

erweitert wird, tritt die Erweiterung durch den Star verhältnismäßig leicht ein, nur etwas langsamer.

Es ist gewiß richtig, daß der größere Schnitt leichter zu einer Wundsprengung Anlaß gibt; ob aber dabei Irisvorfall eintritt, hängt zum Teil auch von der normalen Spannung der Iris ab und darum ist die so leichte Entbindung des Stars ohne Irisquetschung wichtig für die Zahl der vorkommenden Irisvorfälle.

Die Entfernung massenhafter und besonders zäher Reste ist bei Erhaltung der Iris im Wundbereich zweifellos nicht bloß schwieriger, sondern trotz der länger dauernden Manipulationen auch leicht unvollständiger als dort, wo das Kolobom eine breite Straße zum Ausstreifen der Reste eröffnet hat.

Allein dieser Nachteil besteht denn doch nicht für alle Stare. In den Fällen, wo der Kern groß ist, wo nur wenig Rinde da ist (Kranke über 55 Jahre), wo sich diese mit dem Kerne leicht aus der Kapsel ausschält, kommt dieser Nachteil gar nicht in Betracht.

In solchen Fällen sieht man daher auch nicht mehr Nachstar als in den mit Kolobom operierten Fällen und braucht daher auch nicht mehr Nachoperationen zu machen.

Daraus erklärt sich die Behauptung, wie sie z. B. Panas[1]) aufstellt, nach der einfachen Extraktion gebe es weniger Nachstare, die einen Eingriff erfordern, als nach der kombinierten. Er will das freilich auf die nach kombinierter Extraktion häufigen Iriten schieben. Allein es ist doch klar, daß wenn man, wie es Panas auch tut, zur einfachen Extraktion die „reifen", die „einfachen", die „klassischen" Stare nimmt und zur kombinierten die unreifen, die sich schwer von der Kapsel lösenden, die mit hinteren Synechien komplizierten, die überreifen mit Kapselverdickungen, daß man dann zu obigem Schlusse kommen kann, wenn man nicht Rücksicht auf diese Umstände nimmt. Man operiere nur alle diese Fälle, so weit es überhaupt möglich ist, ohne Iridektomie, und dann wird sich zeigen, daß hier der Nachstar noch viel häufiger die operative Intervention erfordern wird.

Weiter vermindert sich dieser Nachteil für jene, die die Nachoperationen nicht besonders fürchten und daher auch bei dem geringsten Nachstar eine solche Operation machen. Scheidet man also jene Fälle aus, wo allzu mächtige Rindenmassen zurückbleiben, bei denen übrigens auch ein Kolobom das nicht verhindert, so ist es für die übrigen, die doch sehr die Mehrzahl bilden, gleichgültig, ob ein bißchen mehr oder weniger Reste zurückgelassen wurden — es ist doch vorteilhaft, ob mit oder ohne Kolobom operiert ward, in den meisten Fällen zu diszindieren.

Daß die Ausführung der einfachen Extraktion nicht nur nicht schwerer ist als die der kombinierten, sondern entschieden leichter, das braucht

[1]) Panas, De l'intervention opératoire dans les cataractes sécondaires. Arch. d'ophtalm., 1902, XXII, pag. 549.

heute, wo doch jeder wieder solche Operationen verrichtet hat, nicht weiter ausgeführt zu werden.

Bleibt also der Irisvorfall. Es ist nicht zu leugnen, das ist und bleibt der wunde Punkt, die „bête noire“ der einfachen Extraktion.

Wenn auch seine Gefahren von den Verfechtern der kombinierten Extraktion jedenfalls übertrieben wurden, so ist doch andererseits auch nicht alles richtig, was von der gegnerischen Seite über seine fast gänzliche Ungefährlichkeit behauptet wurde.

Man braucht nur Fälle, wie den von Nicati[1]) mitgeteilten, zu lesen (und sie kommen häufiger vor, als sie veröffentlicht werden), wo es infolge Irisvorfalles nach einfacher Extraktion nicht bloß zur Infektion dieses Auges, sondern auch zur sympathischen Entzündung des anderen kam, um einzusehen, daß der Vorfall kein so gleichgültiges Ereignis darstellt, wie viele behaupten. Auch Critchett sen.[2]) hat öfters sympathische Ophthalmie nach einfacher Extraktion gesehen.

Auch der kleinste Vorfall stellt mindestens eine lästige Komplikation dar, die die Wundheilung verzögert und einen Reizzustand erzeugt. Und wie oft vergrößert sich ein zuerst nur kleiner Vorfall im Laufe der nächsten Tage! Die Eingriffe zur Exzision des frischen Vorfalles sind aber nicht ungefährlich, sie erfordern tiefe Narkose, sehr leicht kann trotzdem Glaskörpervorfall entstehen und auch Infektionen können die Folge sein, zumal hier die Vorbereitungen des Auges nicht so gründlich getroffen werden können. Auch die Abtragung größerer Vorfälle am 8. oder 16. Tage, wie sie Schweigger vornimmt, kann dieselben Folgen haben. Aber auch wenn nichts von alledem eintritt, so bleiben doch meist Einklemmungen der Iris bestehen; nur selten gelingt es, die Iris in beiden Wundecken frei zu bekommen.

Läßt man den Vorfall aber einheilen, dann setzt man das Auge der Gefahr einer Infektion aus, solange die Iris bloß liegt, und kann ein entstellendes, den Kranken belästigendes Staphylom bekommen. Bis auf jene Fälle, wo eine genügende Abflachung des nicht allzu großen Vorfalles durch die Vernarbung entsteht, muß man den Vorfall nachträglich entweder abtragen, was wegen Infektionsgefahr weniger rätlich ist, oder kauterisieren. Diese Kauterisationen müssen öfters wiederholt werden, da ein etwas größerer Vorfall durch einmalige Sengung nicht zurückgeht. Es ist das für den Kranken, der ohnedies schon durch die lange Dauer

---

[1]) Nicati, A la recherche d'un procédé d'extraction de la cataracte capable a éviter les enclavements et les hernies, ou d'en atténuer les effets. Arch. d'ophtalm., 1892, XII, pag. 731.

[2]) Crittchet jun., in der Diskussion zu Gayets Vortrag in Heidelberg, 1888, Internat. Kongr.-Ber., S. 154.

der Wundheilung (6—8 Wochen!) deprimiert ist, ungemein aufregend und erschöpfend.

Wenn aber schließlich auch alles gut abläuft, das Ergebnis der langwierigen, oft aufreibenden Wundheilung ist dasselbe, das man bei kombinierter Extraktion höchstwahrscheinlich ohne weitere Störungen der Wundheilung von vornehercin gehabt hätte — eine Vergrößerung der Pupille bis zum Hornhautrande. Nur ist ein regelmäßiges, kleines Kolobom, kunstgerecht angelegt, viel weniger entstellend und störend, als die durch nachträgliche Exzision des Prolapses erhaltenen weiten Kolobome und als die Pupillenverziehungen nach Einheilenlassen des Vorfalles.

Ein Zugeständnis, daß der Irisvorfall trotz der geringen Bedeutung, die ihm angeblich beigemessen wird, doch in Wirklichkeit nicht für gar so belanglos angesehen wird, liegt darin, daß gerade seine eifrigsten Verfechter nach Mitteln suchen, ihn zu verhüten. Es mag ja sein, daß sie dies teilweise nur tun, um sicherer die runde Pupille zu erhalten und nicht, weil sie den Vorfall auch in anderer Beziehung etwa für störend oder gefährlich halten. Aber einfacher wird die „einfache" Extraktion durch diese Vorbeugungsmaßnahmen sicher nicht. Wie einfach ist doch die „kombinierte" Extraktion im Vergleich zu dem Vorgehen Pflügers [1]), nach Austritt des Stars die höchst gefährliche und schwierige Ausschneidung eines peripheren Irisstückchens vorzunehmen, oder zu dem Schweiggers [2]) mit der peripheren Iridotomie!

Zunächst wollen wir nun aber die Nachteile des kombinierten Verfahrens betrachten.

Die größere Kompliziertheit durch Beigabe des Aktes der Irisausschneidung besteht, darf aber nicht in ihrer Bedeutung übertrieben werden. Im allgemeinen gelingt dieser Akt so rasch und ist für den Kranken nur mit geringem Schmerz, oft mit gar keinem verbunden. Ich habe bei kombinierter Extraktion die Kranken oft über den Augenblick der Vornahme der Operation getäuscht, indem ich ihnen weis machte, das Auge werde jetzt nur gereinigt, die Operation werde erst später beginnen, während ich die Extraktion schon vollendet hatte. Alle waren dann über die Mitteilung erstaunt, daß es schon vorüber sei. So habe ich sogar eine 82jährige Frau, die gar nicht wissen sollte, daß sie operiert werde, über dringenden Wunsch der Familie mit kombinierter Extraktion operiert, unter dem Titel, ihr das Auge auszuwaschen, damit der Star „vielleicht so fortgehe", was sie lebhaft wünschte. Ich legte ihr dazu schon durch

---

[1]) Pflüger, Der Irisvorfall bei Extraktion des Altersstars und seine Verhütung. XII. internat. med. Kongreß in Moskau. Sekt. XI, Bericht, S. 50 (1898).

[2]) Schweigger, Extraktion mit Lappenschnitt nach unten ohne Iridektomie. Arch. f. Augenheilk., XXXVI (1897), S. 1.

einige Tage in das kokainisierte Auge den Elevateur für zwei Minuten ein, um sie daran zu gewöhnen. Sie merkte bei der Operation nicht im geringsten, daß es anders sei als sonst! Nur daß sie zum Schluß plötzlich sah (sie war fast 20 Jahre blind gewesen), fiel ihr auf.

Also der Nachteil der Schmerzhaftigkeit fällt bei normaler Iris praktisch so gut wie nicht ins Gewicht.

Was die Blutung anlangt, die die Irisexzision angeblich verursachen soll, so ist das für gesunde Irides gänzlich falsch. Man kann sich davon bei korneal liegenden Schnitten überzeugen. Fast niemals sieht man hierbei eine Blutung in die Kammer durch die Iridektomie eintreten. Dies kommt nur vor bei Hämophilen, hochgradigem Atherom und bei Irides, die Entzündungen durchgemacht haben oder bei Glaukomen. Die Füllung der Kammer mit Blut, die viele nach der Irisexzision beobachten und ihr in die Schuhe schieben, stammt in der ungeheuren Mehrzahl der Fälle aus der Bindehaut und Episklera. Schon beim Eingehen mit der Irispinzette sieht man bei etwas skleraler Wundlage (die meisten operieren mit Bindehautlappen!) schon vor der Irisausschneidung gewöhnlich etwas Blut in die Kammer fließen. Nach Abtragung der vorgezogenen Iris um so mehr, da ja nun der Weg noch freier ist. Dazu kommt, daß bei mäßigem Hornhautkollaps der negative Druck in der Kammer geradezu ansaugend auf das aus der Wunde tretende Blut wirkt.

Da ich den Schnitt im gefäßlosen Korneallimbus ohne Bindehautlappen mache, so sehe ich Blutung aus der Iris so gut wie nie, außer bei Fällen, wo Iriten vorangegangen sind; denn Hämophilie und so hochgradiges Atherom, daß sich die Irisgefäße nach dem Schnitte nicht kräftig kontrahieren, sind doch so selten, daß sie praktisch nicht von Wichtigkeit sind.

Dieser Nachteil der Irisblutung besteht also praktisch nicht. Gerade in Fällen aber, wo Entzündungen der Iris vorangegangen sind, also Blutung aus der durchschnittenen Iris zu erwarten ist, kann die einfache Extraktion gewöhnlich gar nicht angewendet werden, denn hier bestehen hintere Synechien, die unbedingt (das geben die eifrigsten Vorkämpfer der einfachen Extraktion alle zu) die kombinierte Extraktion erfordern. In Fällen aber, wo glaukomatöse Zustände vorangegangen sind oder noch bestehen, wird entweder bereits eine Iridektomie gemacht worden sein, also ein Kolobom da sein, oder sie muß präliminär der Extraktion vorangehen.

Die schlechtere Sehschärfe infolge des Koloboms besteht nicht, wie schon II. Bd., S. 454 erwähnt ward.

Daß infolge schlechteren peripheren Sehens die Orientierung weniger gut sei, hat v. Graefe selbst als Nachteil der Kolobome hervorgehoben.[1])

[1]) v. Graefe, Sitzung der ophthalmolog. Gesellsch. in Heidelberg 1864 (4. Sept.).

Wo die Lidspalte noch ziemlich weit ist, kommt öfters Blendung vor. Es gibt Fälle, die zumal auf der sonnenbeschienenen Straße so geblendet sind, daß sie sich kaum selbst führen können, trotz guter Sehschärfe. Bei schmalem Kolobom habe ich Klagen darüber allerdings selten vernommen. Diese Blendung ist ein unleugbarer Nachteil der kombinierten Extraktion. Bei erhaltener runder Pupille kommt so etwas nicht vor.

[Zweifellos ist bei erhaltener runder Pupille die Adaptation (im weitesten Sinne) besser als bei auch nicht breitem Kolobom; ich habe daher auch niemals Erythropsie nach einfacher Extraktion eintreten sehen. Da nach der Extraktion die Ausschaltung chemischer Strahlen durch die Linse wegfällt, so halte ich die durch die Pupillenverengerung eintretende Verringerung der Lichtquantität, wenn der Kranke aus dem Dunkeln ins helle Sonnenlicht kommt, für einen durchaus nicht zu unterschätzenden Vorteil für das Auge.]

Ebenso wie nach einfacher Extraktion beobachten wir bei der kombinierten Extraktion Einklemmung des Irisgewebes in die Wunde und Narbe.

Insbesondere v. Wecker[1]) legt ein Hauptgewicht auf diese Iriseinklemmungen als einen Nachteil der kombinierten Extraktion. Er behauptet, daß überhaupt der Irisstumpf fast immer mit der Narbe verklebt sei. Dadurch entstünden „Infektionsnarben", die eben schuld sind an den spät auftretenden Iridochorioiditen und der sympathischen Ophthalmie.

Man erkenne diese Anlötung, die durch die infolge der Ausschneidung beeinträchtigte Wirkung des Sphinkters entstehe, daran, daß nach kombinierter Extraktion die Kammer an der Narbe seichter sei, Irisschlottern aber fehle, während nach einfacher Extraktion die Kammer überall gleich tief sei, die Iris überall schlottere. Da sei eben der Iriswinkel längs der Narbe frei.

Nun, so günstig steht die Sache für die einfache Extraktion nicht immer, sondern Anlötungen der Iris an die Narbe sind auch recht häufig; und ebenso steht die Sache nicht so ungünstig für die kombinierte Extraktion, wo auch oft keine Spur einer Anlötung besteht.

Die Schädlichkeit von Einklemmungen, wo das Irisgewebe ein Stück weit in den Wundkanal eingelagert ist, fällt niemand ein zu leugnen. Aber die bloßen Anklebungen sind, was Infektion anlangt, durchaus nicht gefährlich.

---

[1]) v. Wecker, Les indications de l'extraction simple. Ann. d'ocul., XCIV (1885), pag. 29. — Derselbe, L'avenir de l'extraction de la cataracte. Ann. d'ocul., CI (1879), pag. 221. — Derselbe, Korrespondenz über Starextraktion. Klin. Monatsbl. f. Augenheilk., 1889, XXVII, S. 415.

Wir haben als schädlich die wirklichen Einheilungen zu betrachten, wo also das Gewebe der abgesetzten Iris tatsächlich ein verschieden großes Stück weit, oft bis zur vorderen Fläche hin, in den Wundkanal eingetreten und dort eingeheilt ist. Und diese Einheilungen scheinen tatsächlich oft schädlicher zu sein als die Einheilung der unversehrten Iris.

Seltener besteht bei der kombinierten Extraktion wirklicher Vorfall, meist nur Einklemmung in den Wundkanal, entweder zipfel- oder faltenförmig. Dieser Zustand kann zur Verzögerung der Herstellung der Kammer führen, es kann sich ein Reizzustand, Iritis und Iridokyklitis anschließen, ebenso sekundäre Wundrandinfektion, es kann im weiteren Verlaufe zystoide Narbe, auch Glaukom entstehen, der Narbenastigmatismus wird vergrößert. Die oft erst nach Tagen auftretenden uvealen Entzündungen sind gefürchtet, weil man nach ihnen nicht so selten allmähliche, entzündliche Atrophie des Auges eintreten gesehen hat, die auch zu sympathischer Ophthalmie Veranlassung gab. Ja, manche betrachten gerade die sympathische Ophthalmie als eine früher, zurzeit der alten Lappenextraktion, unbekannte Folge der Starextraktion, die erst mit v. Graefes Extraktion ihren Einzug hielt.

Nun, ganz richtig ist das auch wieder nicht; Fälle wie der Nicatis beweisen, daß sympathische Ophthalmie auch nach Irisvorfällen bei einfacher Extraktion vorkommen kann. Es soll aber nicht geleugnet werden, daß die Einklemmungen der verwundeten Iris häufiger als die Irisvorfälle zu Iridokyklitis führen und daß demnach auch sympathische Ophthalmie häufiger vorkommt.

Aber auch hier hüte man sich vor Übertreibung. Überhaupt häufig sind, wenigstens heutzutage durch die Aseptik weder die Iridokykliten noch die sympathische Ophthalmie nach der kombinierten Extraktion mit Einklemmung der Iris. Meist erfolgt, wie bei den Irisvorfällen der einfachen Extraktion, glatte Heilung.

Außerdem aber läßt sich die Einklemmung der Iris sehr viel leichter verhüten als der Vorfall der Iris bei einfacher Extraktion. Es war schon bei der Ausführung der Iridektomie bei der kombinierten Extraktion hiervon die Rede (II. Bd., S. 402 und 403).

Wenn sich die Iris nach ihrer Ausschneidung nicht von selbst aus der Wunde ganz zurückzieht, so genügt ihre sofortige Rücklagerung mit der Spatel, um sie in die normale Lage zu bringen. Da man aber nie ganz sicher ist, ob die spontane Zurückziehung ganz vollständig ist, so soll man in keinem Falle die sofortige Rücklagerung verabsäumen, auch wenn man eine Einklemmung nicht bemerken sollte. Wird die Iris durch den Staraustritt etwa wieder in die Wunde getrieben, was durchaus nicht regelmäßig der Fall ist, dann läßt sie sich nachher immer sofort gut rück-

lagern, wenn man gewisse Vorsichten bei der Eröffnung der Kapsel beobachtet hat. Das ist aber nicht der Fall, wenn man sie vom Augenblicke der Abtragung bis zum Schlusse der Operation hat liegen lassen.

L. Müller[1]) hat auf die schädliche Wirkung der in die Wunde gezerrten Kapselzipfel anfmerksam gemacht, indem diese leicht die Unmöglichkeit, die Iris zu reponieren, verschulden können. Ein in die Wunde gezogener Kapselzipfel wird durch den austretenden Star in einen Wundwinkel gedrängt und hält hier die Iris fest. Das Zurückschieben der Iris mißlingt dann immer, weil die Spatel über dem Kapselzipfel hingleitet und nicht in die Falte des Irisgewebes hineingelangt. Zuweilen hilft dann die Ausspannung der Iris mit einer feinen Pinzette, aber nicht immer. Man sieht eben den Kapselzipfel, auch bei scharfer fokaler Beleuchtung häufig nicht.

Diese Kapseleinklemmungen, die Iriseinklemmungen veranlassen, kommen nun bei der einfachen Extraktion nicht vor, weil sich die Kapsel hinter der Iris aufrollt; während sie beim Fehlen der Iris durch die Kapselpinzette in die Wunde gezogen wird und erst an der Pinzette abreißt, reißt sie bei erhaltener Iris schon am Pupillenrande ab und es entsteht gar kein zungenförmiger Kapsellappen.

Beim skleralen Schnitt war die Rücklagerung der in die Wundwinkel eingeklemmten Iris viel schwieriger, besonders da man sie erst am Schlusse der Operation vornahm. Beim Schnitt im Limbus gelingt das fast regelmäßig.

Die geringere Schnittfläche bei der kombinierten Extraktion bewirkt, daß weniger leicht Wundsprengung eintritt, weshalb nachträglicher Eintritt der Iris bei der kombinierten Extraktion, die an sich schon wegen des Koloboms schwerer ist, seltener vorkommt als bei der einfachen.

Die Operation mit Iridektomie erfordert nämlich bei gleicher Korngröße nicht einen so großen Schnitt wie das Verfahren ohne Iridektomie. Der Star braucht nur eine geringe Neigung um die wagrechte Stirnachse zu machen und tritt dann, die Iris neben den Kolobomrändern zur Seite drängend, mehr gleitend aus. Ein Schnitt, der ein Drittel des Hornhautumfanges oder bei Leuten über 60 Jahren etwas mehr beträgt, reicht zu glatter Entbindung reichlich aus.

Dieser Umstand ist von großem Vorteil für die spätere richtige Lagerung der Iris. Hat man bei einem solchen Schnitte die Iris gleich nach dem Ausschnitte zurückgelagert, bei der Kapseleröffnung die nötige Vorsicht gebraucht und dann nach dem Staraustritte nochmals die richtige Lage geprüft und im Bedarfsfalle verbessert, dann hat man fast nie eine primäre Einklemmung, dann kommt aber ein nachträglicher Eintritt der Iris auch

[1]) Müller, Nach welcher Methode soll man den Altersstar operieren? Klin. Monatsbl. f. Augenheilk., XL, 1 (1902), S. 358.

bei unruhigen Kranken, bei Wundsprengungen äußerst selten vor. Damit sind aber die dem Verfahren mit Iridektomie gemachten Vorwürfe der so häufig vorkommenden Einklemmungen der Iris beseitigt.

[Nach meiner bisherigen Erfahrung ist zur einfachen Extraktion keineswegs ein größerer Schnitt erforderlich als zur kombinierten. Ich verlege den Schnitt in jedem Falle $^1/_2$—1 *mm* außerhalb des Randes der durchsichtigen Hornhaut in das Skleralband, und finde einen ein Dritteil der Hornhautzirkumferenz betreffenden Lappenschnitt (also analog dem Hornerschen Drittelbogenschnitte, s. Fig. 51, II. Bd., S. 324) immer vollkommen ausreichend.]

Das Kolobom schützt bei nachträglichem Aufgehen der Wunde vor dem Eintreten der Iris in die Wunde zu beiden Seiten des Koloboms, wenn die Wunde eine gewisse Größe nicht überschreitet. Hier bestehen die von Fuchs und Swanzy gegebenen Überlegungen vollständig zu Recht.

Nicht so steht es aber, wenn der Schnitt eine gewisse Größe überschreitet, also beim sog. Halbbogenschnitt ($^3/_4$ und mehr). Hier ist die Entfernung der den Wundwinkeln nahe liegenden Iristeile vom Kolobom so groß, daß beim Aufgehen der Wunde die Iris durch den Druck des hinter ihr befindlichen Kammerwassers sofort in die Wunde getrieben wird, ehe das Kammerwasser in genügender Menge durch das Kolobom abgeflossen sein kann. Ebenso hat bei fehlendem Kammerwasser, wenn dieses langsam absickert, die Iris große Neigung, durch Zusammenquetschung zwischen Hornhaut und Glaskörper durch den Liddruck in die Wunde gepreßt zu werden.

Man sieht deshalb bei großem Bogenschnitte (Halbbogenschnitt oder solchem, der um weniges kleiner ist) nach Ausschneidung eines mittleren Irissektors, wiewohl nach der Operation die Kolobomschenkel tadellos gelagert waren, öfters Eintritt der Iris in eine oder beide Wundecken, wenn sich der Kranke nicht tadellos verhält; es bestehen hier also ähnliche Verhältnisse wie bei einfacher Extraktion, nur insofern ungünstiger, als die Iris nicht die ganze Wundöffnung stopft, sondern zur Seite des Kolobomrandes ein Fistelgang besteht, der erst allmählich geschlossen wird. Die Kammer bleibt viel länger aufgehoben.

Aus diesem Grunde soll man, wenn von vornherein die Operation mit Irisausschnitt angezeigt erscheint, den Schnitt als Drittel- oder höchstens Zweifünftelbogenschnitt anlegen.

Deshalb ist es mißlich, die Anlegung der Iridektomie erst während der Operation zu beschließen. Es gibt ja leider Fälle, wo alles für eine Operation ohne Iridektomie spricht, man sich aber wegen Unregelmäßigkeiten des Schnittes, Verziehung der Pupille, staffelförmigen Klaffens der Wunde, leichter Vorbauchung der Iris u. dgl. nachträglich zur Irisausschneidung genötigt sieht.

Auch das Benehmen des Kranken kann einen dazu zwingen. Aber die Zahl dieser Fälle kann man möglichst vermindern, wenn man das Benehmen des Kranken beim Einüben der nötigen Blickbewegungen, beim Reinigen des Auges, Durchspritzen der Tränenwege und Einlegen des Sperrlidhalters berücksichtigt. Zeigt sich der Kranke hierbei nicht ganz ruhig und vernünftig, dann verzichte man lieber auf die Operation mit runder Pupille und mache den Schnitt so, wie er für die Operation mit Iridektomie nötig ist.

In Fällen, wo die Wunde staffelförmig klafft, weil sich der Hornhautwundrand etwas emporhebt, kann sich freilich auch nach der Irisexzision immer noch eine Falte der Iris einklemmen, die man nicht zurückstreifen kann; aber in solchen Fällen würde eine unversehrt erhaltene Iris erst recht in die Wunde gelangen und vorfallen. Sonst

tritt, wie gesagt, die Einklemmung der Iris in der Heilungsperiode nur nach einem Wiederaufgehen der Wunde ein, jedoch nicht mit jener Häufigkeit wie Irisvorfall nach einfacher Extraktion unter den gleichen Umständen. Die Wunde geht doch meist in der Mitte auf. Da schlüpft dann die unversehrte Iris sehr leicht hinein, während nach kombinierter Extraktion das Kolobom zur sofortigen Entleerung der hinteren Kammer führt und so verhindert, daß die seitlichen Partien der Iris vorgetrieben werden, auch wenn das Aufgehen der Wunde gegen die Ecken fortschreitet, was übrigens durchaus nicht immer der Fall ist. Beschränkt sich aber die Sprengung auf die Wundmitte, dann fehlt eben dort die Iris, die vorfallen könnte.

Ein unleugbarer Nachteil ist es, daß bei Bestehen eines Koloboms leichter Einklemmung eines Kapselzipfels in die Wunde erfolgen kann, während dies bei der einfachen Extraktion, wenn auch nicht unmöglich ist, so doch viel weniger leicht geschieht. Die Folgen der Kapseleinheilung sind dieselben wie die der Iriseinheilung, ja sie verschuldet, wie schon oben auseinandergesetzt wurde, oft die Iriseinklemmung. Dieses Ereignis läßt sich aber durch entsprechende Handhabung der Instrumente zur Eröffnung der Kapsel gewiß häufig umgehen.

Diesen Nachteilen steht als Vorteil gegenüber zunächst die leichtere Entfernung der Starreste. Gerade oben, wo meist mehr Rinde im Kapselsacke zurückbleibt, hat man durchs Kolobom einen besseren Einblick und kann die Reste leicht ausstreifen, was bei der einfachen Extraktion untunlich ist. Die oben liegengebliebenen Reste schwellen dann an, treiben die Iris vor (man betrachtet sie mit als Ursache von Irisvorfällen) und sinken später im Pupillargebiet herab. Aus den anderen Teilen des Linsenäquators werden die Rindenteile ja durch das Emporschieben des Stars leichter ausgestreift.

Die verschieblichen Rindenreste sind durchs Kolobom leicht herauszustreifen oder mit dem Löffel zu holen, während sie bei erhaltener Iris hinter diese gelangen. Nur wenn man die Iris wiederholt zum Vorfall bringt, dann bringt man die hinter ihr geborgenen Massen heraus. Das ist aber eine mißliche Sache wegen Infektionsgefahr für die vorgetretene Iris und wegen späteren Irisvorfalles infolge der Kontusion der Iris bei diesen Handhabungen.

In dem durchs Kolobom erweiterten Pupillarbereiche findet sich auch späterhin leichter eine durchsichtige Stelle neben verbliebenen Trübungen als in der engen, normalen Pupille.

Andererseits ist aber bei der kombinierten Extraktion auch eine vollständigere Entfernung der Reste nötig wegen der großen Öffnung im Diaphragma. Denn wenn man bei runder Pupille eine Nachoperation macht, so ist, wenn die Pupille ihre normale Weite oder richtiger Enge hat, meist das ganze Pupillargebiet schwarz. Ist aber ein Kolobom da, dann bleiben neben der Diszissionsöffnung zur Seite wenigstens meist trübe Schleier, die

das Sehen etwas beeinträchtigen. Panas[1]) hat die von einer Linse entworfenen Bilder photographieren lassen, die mit Ausnahme des Zentrums mit einer Ölschichte bedeckt war und gezeigt, daß diese durchaus nicht rein seien.

Das Kolobom bildet keinen Schutz gegen postoperatives Glaukom, ja dieses kommt etwas häufiger nach der kombinierten Extraktion als nach der einfachen vor, und noch viel weniger gegen Entzündungen, wie man früher glaubte.

Wer die Vorteile des Bindehautlappens schätzt, der ist genötigt, etwas skleral zu schneiden und dann auch meist zu iridektomieren, kann also diesen Vorteil nur bei der kombinierten Extraktion finden.

Der Umstand, daß man unter Beobachtung der genannten Vorsichten weniger oft unreine Wundheilung erhält, da sich Iris- und Kapseleinklemmungen meist leichter vermeiden lassen als Irisvorfall, daß man die Starreste bei gewissen Starformen leichter und vollständiger herausbekommt, bewirkt, daß die kombinierte Extraktion eine etwas größere Sicherheit des Erfolges bietet als die einfache. Dieser Meinung sind Landolt[2]), Fuchs[3]) und viele andere.

Nun wird dagegen eingewendet, daß, wenn die kombinerte Extraktion wirklich eine größere Sicherheit des Erfolges darböte, die Statistik ergeben müßte, daß die Zahl der Mißerfolge bei der einfachen Extraktion größer sein müßte. Das sei aber nicht der Fall. Die Resultate beider Verfahren seien im ganzen und großen gleich.

Das ist allerdings wahr — aber unter den Umständen, wie dieses statistische Ergebnis erreicht ist, beweist es gerade die größere Sicherheit des Erfolges bei der kombinierten Extraktion. Da auch die Verfechter der einfachen Extraktion nur gewisse Fälle, nämlich die günstigen, mit Erhaltung der runden Pupille operieren, so sind die Ergebnisse des einen und des anderen Verfahrens gar nicht unmittelbar vergleichbar.

Wollte man den Wert der beiden Verfahren für die Extraktion kernhaltiger Stare durch die Statistik miteinander vergleichen, dann müßte man nicht bloß die Erfolge der gleichen Anzahl von Operationen der einen und der anderen Art miteinander vergleichen, sondern man müßte auch die Operationen an gleichem Material machen, d. h. man müßte alle Stare unter denselben Verhältnissen, wie man sie mit dem kombinierten

---

[1]) Panas, De l'intervention opératoire dans les cataractes sécondaires. Arch. d'ophtalm., XXII (1902), 549.

[2]) Landolt, Der gegenwärtige Stand der Staroperation. Deutschmanns Beiträge, 6. u. 7. Heft, 1892.

[3]) Fuchs, Die neuen Methoden der Staroperation. Wiener klin. Wochenschr., 1893, Nr. 2.

Verfahren operiert, auch mit dem anderen operieren. So aber sucht man die in jeder Beziehung günstigsten Fälle für die einfache Extraktion aus und weist alle ungünstigen Fälle der kombinierten zu.

Unter diesen Umständen beweist das ungefähr gleiche Prozentverhältnis an Erfolgen, daß das Verfahren mit der runden Pupille unter den, was das Auge und das allgemeine Verhalten der Kranken betrifft, günstigsten Verhältnissen gerade nur ungefähr ebensoviel leistet als das Verfahren mit Iridektomie, obgleich diesem alle ungünstigen Fälle mit zugewiesen wurden; es beweist also, daß die Extraktion mit runder Pupille das weniger sichere Verfahren ist.

Man stelle die Statistik der kombinierten Extraktion nur aus Fällen zusammen, die man für die einfache Extraktion als geeignet befindet, und sehe sich dann die Verlustprozente an — dann wird die größere Sicherheit des Verfahrens unbedingt zum Ausdrucke kommen.

Daß man viele, aber nur gewisse Fälle von kernhaltigen Staren mit der einfachen Extraktion operieren kann und dabei ungefähr denselben Prozentsatz von Erfolgen und Verlusten hat wie bei der kombinierten Extraktion, das hat der jahrzentelange Streit um die Vorzüge und Nachteile der beiden Verfahren mit Sicherheit ergeben. Ja, wenn der Irisvorfall nicht wäre, dann könnte die einfache Extraktion überall die kombinierte ersetzen mit Ausnahme der wenigen Fälle, wo Synechien die Ausschneidung eines Stückes Iris aus optischen oder rein mechanischen Gründen dringend erheischen.

Aber bevor nicht das Mittel gefunden ist, den Irisvorfall mit an Sicherheit grenzender Wahrscheinlichkeit zu vermeiden, liegt die Sache doch anders.

Nur dadurch, daß wir die Fälle für die einfache Extraktion aussuchen, wo der glatteste Operationsverlauf in jeder Richtung verbürgt ist (ganz „reifer" Star oder großer Kernstar ruhiger, vernünftiger Kranker, der die Bewegungen seiner Augen leicht beherrscht usw.) und wo auch das nötige ruhige Verhalten nach der Operation sicher erwartet werden kann, können wir mit der einfachen Extraktion dasselbe Erfolg- und Verlustprozent erringen, wie es die kombinierte Extraktion hat, obwohl ihr außer diesen günstigen Fällen auch alle anderen zugewiesen (bei Operateuren, die eklektisch vorgehen, sogar nur diese weniger günstigen, weil eben die günstigen für die einfache Extraktion ausgesucht werden — doch davon will ich ganz absehen).

Darin aber liegt das Eingeständnis der Überlegenheit der kombinierten Extraktion als allgemeines Verfahren.

Damit ist natürlich nicht gesagt, daß das einfache Verfahren in jenen erwähnten günstigen Fällen nicht angewendet werden soll. Aber man

darf die Sache nicht so darstellen, als sei die einfache Extraktion das Wahlverfahren und in gewissen Ausnahmsfällen sei man zur kombinierten genötigt; die Sache liegt eher umgekehrt, die kombinierte Extraktion ist das allgemein anwendbare Verfahren, aber in gewissen Fällen kann die einfache verwendet werden.

Die einfache Extraktion erscheint somit nach den bisherigen Auseinandersetzungen nur dort angezeigt, wo sich der Star leicht im ganzen aus der Kapsel aushülsen läßt, also bei Leuten, deren Star einen sehr großen, harten Kern enthält (über 55 Jahre) und bei jenen Starformen, die Alfr. Graefe als auch im sogenannten unreifen Zustande operierbar bezeichnet hat, und bei Leuten, wo auf ein ruhiges Verhalten nach der Operation zu rechnen ist. Sie wird besser unterlassen und statt ihrer die kombinierte Extraktion vorgenommen in folgenden Fällen.

Von vorneherein ist die Ausschneidung der Iris angezeigt:

1. Überall, wo Zustände bestehen, die das nötige, ruhige Verhalten des Operierten stören können oder sicher unmöglich machen. Also bei sehr alten Leuten, bei Schwachsinnigen, bei Leuten mit Katarrhen der Luftwege, Emphysem, Herzfehlern, Asthma, mit Schwierigkeiten bei der Harn- oder Stuhlentleerung, Inkontinenz, mit Kyphoskoliose, bei starker Adipositas, bei Krampfzuständen, Epilepsie, Tetanie u. dgl.; ferner bei solchen, wo schon eine frühere Operation über ihr unruhiges Verhalten belehrt hat oder Delirium eingetreten war, oder wo ihr Benehmen bei Desinfektion des Auges, Ausspritzen des Tränensackes, Einlegen des Elevateurs zeigt, daß sie sich nicht mit der nötigen Ruhe und Vernünftigkeit benehmen.

2. Bei Zuständen am Auge, wo entweder glatte Entbindung der Linse ohne Irisvorfall trotz großem Schnitt unmöglich, oder wo das Sturzmanöver gefährlich, oder wo Wundsprengung im Heilungsverlaufe wahrscheinlich ist, ferner wo das Zurückbleiben größerer Mengen von Starresten unvermeidlich erscheint, also:

bei Glotzaugen,

bei Leuten, die pressen, die Lider nicht gut öffnen und nicht gut hinabblicken können,

bei breiten hinteren und auch bei vorderen Synechien,

[bei hochgradiger Rigidität der Iris, welche aus der (einige Tage vor der Operation erprobten) mangelhaften Wirkung von Homatropin erkannt wurde],

bei Iris-, Linsenschlottern, Synchysis corporis vitrei,

bei Subluxation der Linse,

bei unreifen Staren, Staren mit zäher Rinde, bei Staren mit Kapselverdickung, wo man die Kapsel mit der Linse oder nach ihrem Austritte herauszieht,

ferner wo die Anlegung eines Koloboms ohnedies angezeigt ist, also bei Drucksteigerung (präliminäre Iridektomie),

bei optischen Hindernissen in der Hornhautmitte.

3. bei Zuständen, wo ein Vorfall der Iris im Verlaufe der Wundheilung besonders gefährlich erscheinen muß, wegen Infektionsgefahr, Gefährdung des Auges oder des Lebens durch die Umstände, unter denen die Abtragung des Vorfalles erfolgen müßte. Also bei chronischen Bindehaut- und besonders Tränensackleiden (wenn die Exstirpation des Tränensackes verweigert wird); bei Glaskörperverflüssigung (hohe Myopie); dann dort, wo eine allfällige Narkose zur Abtragung des Vorfalles besonders gefährlich oder ganz unzulässig erscheint.

4. Wenn es sich um das einzige Auge des Kranken handelt.

Die von vorneherein nicht geplante Iridektomie ist während der Operation doch auszuführen:

1. Wenn der Schnitt nicht ganz regelmäßig und glatt ausgefallen ist.

2. Wenn eine Verletzung der Iris durch das Messer oder durch Quetschung mit der Kapselpinzette erfolgt, wenn sie nach dem Staraustritte eine Art Zusammenschoppung und lose Faltung zeigt.

3. Wenn Reste unter der Iris liegen bleiben, die sich nicht entfernen lassen.

4. Wenn sich die Linse bei der Kapseleröffnung verschiebt und sich durch sanften Druck von außen nicht in ihre normale Lage zurückbringen läßt.

5. Wenn die Iris mit dem Stare vorgetreten ist und sich nicht sofort tadellos zurückschieben läßt oder wenn sich eine Neigung zu Verziehung der Pupille nach der Wundseite hin zeigt, insbesondere wenn sich die Iris bei Bewegungen des Auges etwas in die Wunde vorbaucht.

6. Wenn Unnachgiebigkeit der Pupille dem Durchtritte des Stars Schwierigkeiten bereitet (rigide Pupille). Meist ist dieser Zustand schon durch die in solchen Fällen kaum sichtbare Wirkung des Kokains auf Erweiterung der Pupille wahrscheinlich.

7. Wenn eine verdickte Kapsel da ist, die nach dem Staraustritte herausgezogen wird, weil in solchen Fällen sonst immer Irisvorfall eintritt.

[Die letzte Indikation zur Irisausschneidung kann ich nicht zugeben. Es lassen sich, wenn man die Vorderkammerpinzette (s. Fig. 61, I. Bd., S. 30) hierzu verwendet — und gerade für diesen Zweck habe ich sie mir seinerzeit konstruieren lassen —, bei runder Pupille ebensogut wie durch ein Kolobom zurückgebliebene Kapselstücke aus dem Pupillarbereiche entfernen.]

b) Art der Ausführung.

v. Graefe[1]) trug den bei seinem ursprünglichen Verfahren gewöhnlich entstehenden Irisvorfall einfach mit der Schere ab, ohne ihn weiter herauszuziehen. Nachdem er den Bindehautlappen mit der geraden Pupillenpinzette von der vorgefallenen Iris abgestreift und auf die Hornhaut herabgelegt hat, faßte er den Irisvorfall an seinem gewölbtesten mittleren Teil, zog ihn so an, daß er sich als dreieckiger Zipfel entfaltete und schnitt ihn an der Basis von dem einen Wundwinkel zum anderen ab, was gewöhnlich zwei Scherenschnitte erforderte. Blieb die Iris, was v. Graefe selbst in der Narkose nur bei hinteren Synechien sah, in der Kammer, dann führte er die Pinzette in die vordere Kammer.

In der Literatur fanden sich folgende Umstände angegeben, die den betreffenden Operateur veranlassen, die Irisausschneidung vorzunehmen, und zwar:

A. Von vorneherein, wegen Ursachen, die schon vor der Operation erkennbar sind (primäre Iridektomie im Sinne von Bettremieux[2]).

a) Allgemeine Ursachen.

Operation am ersten Auge (Dantone[3]).

Ungelehrigkeit, Unfügsamkeit des Kranken (v. Wecker[4]), Bettremieux[2]).

Unruhe des Kranken infolge des Temperaments, Nervosität (Bader[5]), Bettremieux[2]), Parinaud[6]), Pflüger[7]), Terrien[8]);

ferner wo ruhige Bettlage unmöglich, weil Herz-, Lungen-, Leberleiden, Inkontinenz, Krämpfe u. dgl. bestehen (Pflüger[7]), Landolt[9]), Bettremieux[2]), Schweigger[10]), Fuchs[11]), Terrien[8]); Diabetes (v. Wecker[4]), seniler Marasmus (Schweigger[10]),

---

[1]) v. Graefe, Über modifizierte Linearextraktion. Arch. f. Ophthalm., 1865, XI, 3, S. 1.

[2]) Bettremieux, Étude sur l'extraction de la cataracte. Arch. d'ophtalm., 1885, V, pag. 508, u. 1886, VI, pag. 268.

[3]) Dantone, Sull' estrazione della cataratta. Arch. di med. e chir. ed igiene, 1872, IV, fasc. 4.

[4]) v. Wecker, Les indications de l'extraction simple. Annal. d'ocul., 1885, XCIV, pag. 29. — Derselbe, L'avenir de l'extraction de la cataracte. Annal. d'ocul., 1889, CI, pag. 221. — Derselbe, Extraction simple et combinée. Arch. d'ophtalm., 1892, XII, pag. 657.

[5]) Bader, On extraction of cataract. Guys Hosp. Rep., 1874, XIX, pag. 507—516.

[6]) Parinaud, Le prolapsus de l'iris dans l'extraction simple de la cataracte. Réc. d'ophtalm., 1897, pag. 321. — Derselbe, L'enclavement de l'iris dans l'extraction de la cataracte. Soc. franç. d'ophtalm., 1891, Mém. et bull., pag. 239.

[7]) Pflüger, Bemerkungen zum gegenwärtigen Stande der Staroperation. Klin. Monatsblätter f. Augenheilk., 1892, XXX, S. 155.

[8]) Terrien, Sur une indication particulière de l'extraction combinée. Arch. d'ophtalm., 1901, XXI, pag. 214.

[9]) Landolt, Der gegenwärtige Stand der Staroperation. Deutschmanns Beiträge, 1892, H. 6 u. 7.

[10]) Greeff (Schweigger), Über 450 Extraktionen von Cataracta senilis ohne Iridektomie. Arch. f. Augenheilk., 1890, XXII, S. 355.

[11]) Fuchs, Die neuen Methoden der Staroperation. Wiener klin. Wochenschr., 1893, Nr. 2.

Einäugigkeit (Fuchs[1]), endlich äußere Umstände: Geringere Geübtheit des Operateurs (Pagenstecher[2]), Notwendigkeit der Narkose, wegen des nachfolgenden Erbrechens (Bettremieux[3]), große Hitze im Sommer (v. Wecker[4]), Bettremieux[3]), ungenügende Pflege (Bettremieux[3]).

b) Ursachen am Sehorgan.

1. Erkrankungen der Adnexe und Tränenorgane (Hirschberg[5]), Fuchs[1]), Blepharospasmus (Terrien[6]).

2. Hohe Myopie (Ferrer[7]), Schweigger[8]), Terrien[6]), Verflüssigung des Glaskörpers, Zonularíß (Knapp[9]).

3. Hornhauttrübungen, vordere Synechien (Panas[10]).

4. Hintere Synechien und sonstige Komplikationen von seiten der Uvea, Enge und Rigidität der Pupille, Irisatrophie, angewachsene Stare (Bader[11]), Hirschberg[5]), Giraud-Teulon[12]), Gaupillat[13]), Ferrer[7]), Keyser[14]), Bettremieux[3]), Fuchs[1]), Landolt[15]), Knapp[9]), v. Rothmund[16]), Terrien[6]).

5. Unreife Stare, Stare mit klebriger Rinde (Bader[11]), v. Wecker[4]), Landolt[15]), Abadie[17]), Panas[10]), Keyser[14]), Fuchs[1]).

Unreife Stare mit Kapselverdickung (Bader[11]), v. Wecker[4]), Landolt[15]), Panas[10]), Angelucci[18]), Terrien[6]) bei sehr großem Kern (Ferrer[7]), komplizierte Stare (v. Rothmund[16]).

Morgagnische Stare, alte, unvollständige Stare, halbweiche Stare, Cat. siliquata,

---

[1]) Fuchs, a. a. O. II. Bd., S. 468.

[2]) Pagenstecher, Praktische Ratschläge zur Staroperation für angehende Augenärzte. Klin. Monatsbl. f. Augenheilk., 1894, S. 339.

[3]) Bettremieux, a. a. O. II. Bd., S. 468.

[4]) v. Wecker, a. a. O. II. Bd., S. 468.

[5]) Hirschberg, Über Staroperation und diabetischen Altersstar. Deutsche med. Wochenschr., 1896, Nr. 37.

[6]) Terrien, a. a. O. II. Bd., S. 468.

[7]) Ferrer, Report on a series of one hundred and six cases of extraction of cataract with and without iridectomy. Rep. of the committee on ophthalm. and otol. read before the med. soc. of the state of California. April 1889.

[8]) Schweigger, a. a. O. II. Bd., S. 468.

[9]) Knapp, Bericht über 100 Starextraktionen ohne Iridektomie. Arch. f. Augenheilk., 1888, XIX, S. 1.

[10]) Panas, Du choix du meilleur procédé d'extraction de la cataracte. Archiv d'ophtalm., 1885, V, pag. 289.

[11]) Bader, a. a. O. II. Bd., S. 468.

[12]) Giraud-Teulon, L'opération de la cataracte par l'extraction linéaire. Soc. de chir., Gaz. des hôpit., 1874, pag. 1197.

[13]) Gaupillat, Contribution à l'étude de la cataracte. Thèse de Paris 1879.

[14]) Keyser, Remarks on extraction of cataract. Annal. of ophthalm. and otol. Kansas City, 1892, I, pag. 15.

[15]) Landolt, a. a. O. II. Bd., S. 468.

[16]) v. Rothmund, Über die Kontraindikationen der v. Graefeschen Linearextraktion. Klin. Monatsbl. f. Augenheilk., 1876, XII, S. 344—352.

[17]) Abadie, Des enclavements iriens et capsulaires consécutifs a l'extraction de la cataracte avec iridectomie. Annal. d'ocul., 1886, XCVI, pag. 257.

[18]) Angelucci, Una modificazione al processo di estrazione semplificata della cataratta. Arch. di ottalmol., 1897, V, pag. 17.

dicke Nachstare, subluxierte Stare, alte Formen von Wundstaren (Galezowski[1]), v. Rothmund[2]), Panas[3]), Terrien[4]).

B. Während der Operation eintretende Umstände (sekundäre Iridektomie).

Schwerer Staraustritt (Landolt[5]).

Verletzung, Quetschung der Iris (Bribosia[6]), Knapp[7]).

Zurückbleiben vieler Starreste (Bribosia[6]), Ferrer[8]), Pflüger[9]), Keyser[10]), Angelucci[11]).

Neigung der Iris zum Vorfall, mangelnde Spannung der Iris (Ferrer[8]), Knapp[7]), Pflüger[9]), Keyser[10]), Chibret[12]);

schwer oder gar nicht zurückbringbarer Vorfall (Bribosia[6]), Ferrer[8]), Angelucci[11]), Parinaud[13]), Knapp[7]).

Glaskörpervorfall (Fuchs[14]), Knapp[7]).

In ähnlicher Weise gibt Muralt[15]) Horners Vorgehen an. Ist die Iris vorgefallen, so wird die Pinzette so aufgesetzt, daß ihre beiden Arme parallel zu den Schnitträndern liegen und sie nach oben berühren. Die so gefaßte Iris wird nicht vorgezogen, sondern durch Andrücken der wenig geöffneten Schere an die Oberfläche des Augapfels das Fenstern der Iris vermieden und der Ausschnitt so gestaltet, daß die Schenkel nach der Pupille konvergieren.

Mit der weniger peripheren Lage des Schnittscheitels hörte das spontane Vorfallen der Iris nach dem Schnitte auf und das Hervorholen der Iris wurde die Regel.

v. Arlt[16]), dem an einer richtigen Ausschneidung viel gelegen war und der lieber ein Kolobom von mehr als 6 *mm* Breite als ein zu schmales Kolobom mit der Gefahr der Iriseinklemmung erhielt, verfuhr folgendermaßen. Der Assistent übernahm die Fixationspinzette, der Operateur faßte nach Umlegung des Bindehautlappens auf die Hornhaut die Iris nächst dem

---

[1]) Galezowski, Nouveau procédé opératoire pour l'extraction des cataractes incomplètes. Congrès de la soc. franç. d'ophtalm., Session 10. Mai 1892.

[2]) v. Rothmund, a. a. O. II. Bd., S. 469.

[3]) Panas, a. a. O. II. Bd., S. 469.

[4]) Terrien, a. a. O. S. II. Bd., 468.

[5]) Landolt, Clinique des maladies dex yeux. Compt. rend. pour l'année 1878.

[6]) Bribosia, père et E. Bribosia, Avant, pendant et après l'extraction de la cataracte. Annal. d'ocul., 1889, CI, pag. 103.

[7]) Knapp, a. a. O. II. Bd., S. 469.

[8]) Ferrer, a. a. O. II. Bd., S. 469.

[9]) Pflüger, a. a. O. II. Bd., S. 468.

[10]) Keyser, a. a. O. II. Bd., S. 469.

[11]) Angelucci, a. a. O. II. Bd., S. 469.

[12]) Chibret, In der Diskussion zu Schweiggers und Gayets Referaten am internationalen Ophthalmologenkongreß zu Heidelberg 1888. Ber. S. 161.

[13]) Parinaud, a. a. O. II. Bd., S. 468.

[14]) Fuchs, a. a. O. S. II. Bd., 468.

[15]) C. v. Muralt, Die Starextraktionen der ophthalm. Klinik in Zürich. Inaug. Diss., Zürich 1882.

[16]) v. Arlt, Operationslehre, S. 298.

Wundwinkel, der ihm zur Rechten lag, zog sie gegen diesen an, dann auf- und vorwärts, schnitt sie so durch, daß er sie in radiärer Richtung, vom Pupillarrande gegen den Ziliarrand hin spaltete, zog sie dann nach dem entgegengesetzten Wundwinkel, mit der Schere folgend, so daß die Iris längs der Wunde durch die Schere, nicht durch Iridodialyse abgetrennt ward und beendete die Exzision dadurch, daß er, nachdem er die Schere gewendet, mit dieser von der entgegengesetzten Seite die Iris wieder in radiärer Richtung ein- und abschnitt.

v. Arlt bediente sich zu diesem umständlichen Vorgange einer kleinen, der Fläche nach gebogenen Schere (von Louis).

Das später von Mules[1]) beschriebene Vorgehen, um sicher keine Einklemmungen zu erhalten, ist im wesentlichen nichts anderes als das v. Arlts.

Dem gegenüber hat v. Wecker[2]) die Ausschneidung eines schmalen Irisstückes, so daß ein spitzbogenförmiges oder höchstens parallelschenkliges Kolobom entsteht, mit seiner Scherenpinzette eingeführt. Er faßte mit einer kleinen gebogenen Pinzette eine schmale Irisfalte, zog sie vor und trug sie mit einem Scherenschlage ab, wobei er darauf achtete, die Iris bis zur Peripherie auszuschneiden.

Nur wenn ein großer Vorfall der Iris entstand oder wenn die Beschaffenheit des Stars eine mühsamere Entfernung der Rindenmassen erwarten ließ, schnitt er die Iris mit zwei radiären, nicht bis zur Peripherie gehenden Schnitten mit seiner Scherenpinzette ab.

Für die Ausführung solch kleiner Kolobome als einen genügenden Schutz gegen Irisvorfall haben sich auch Swanzy[3]) und Fuchs[4]) entschieden ausgesprochen. Diesem Verfahren haben sich fast alle Operateure angeschlossen.

v. Wecker hat ferner gewiß vollkommen Recht, wenn er sagt, daß ein Operateur, der einmal mit seinen pinces-ciseaux die Iris abgeschnitten habe, nie mehr zur gewöhnlichen Schere greifen werde.

Das Verfahren, das Abschneiden der Iris dem Gehilfen zu überlassen, während der Operateur den Bulbus fixiert und die Iris hervorzieht, hat schon v. Arlt aufgegeben. Auch der geschickteste Gehilfe kann den richtigen Augenblick, wo die Iris die vom Operateur gewünschte Spannung

---

[1]) Mules, Extraction of cataract. Brit. med. journ., 9. u. 16. Juli 1881.

[2]) v. Wecker, Chirurgie oculaire, pag. 57, Paris 1879.

[3]) Swanzy, On a series of one hundred cataract extractions. Transact. of the royal Acad. of med. in Ireland, 1890, VIII, pag. 194.

[4]) Fuchs, Die neuen Methoden der Staroperationen. Wiener klin. Wochenschr., 1893, Nr. 2.

hat, nicht treffen. Man ist daher erstaunt, zu lesen, daß Alf. Graefe diesen Vorgang noch 1878 befolgte.[1])

[Manolescu[2]) hat die vorgefallene Iris durch einen vertikalen Scherenschnitt durchtrennt, so daß durch die tonische Kontraktion des Sphinkters ein dreieckiger Spalt entsteht. Ich habe in einigen Fällen während der Entbindung einer Katarakt in der Kapsel durch die runde Pupille, wenn sich die Iris rigid erwies oder der Star unverhältnismäßig groß war, die vorgedrängte Iris mit der Weckerschere — das stumpfe Blatt hinter den Sphinkter eingeführt — durchtrennt resp. vom Assistenten durchtrennen lassen. Für jede regelmäßige kombinierte Extraktion dürfte wohl eine typische kleine (Häkchen-) Iridektomie vorzuziehen sein. Pascheff[3]) hat sogar zur radiären Iridotomie bei Extraktion ein eigenes tonsillotomähnliches Instrument konstruiert.]

Die sehr wichtige Regel, die Iristeile unmittelbar nach der Abschneidung der Iris sorgfältig zurückzulagern und nicht erst nach dem Staraustritte, ist von Knapp[4]), Horner, Snellen, Gayet und anderen gegeben worden. Sie ist das zuverlässigste Mittel, die Operation ohne Einklemmung der Iris in den Wundwinkeln zu beenden und so das stets sehr mißliche Ausschneiden oder das Einheilen der Iris zu vermeiden.

Das Ausschneiden des nicht zurücklagerbaren Irisgewebes ist stets schwierig, gelingt selten vollständig, kann leicht zu Glaskörpervorfall Anlaß geben und erzeugt eine unschöne und unvorteilhafte Vergrößerung des Koloboms.

Um ein recht kleines Kolobom zu bekommen und zugleich möglichst schonend für den Kranken vorzugehen und Glaskörpervorfall zu vermeiden, ist von manchen auch hier statt der Irispinzette der Gebrauch eines Häkchens empfohlen worden. So von Adler[5]), Levis[6]), Lawrentjew[7]).

Chibret[8]) hinwiederum trägt die Iris mit der Scherenpinzette in situ ab, und zwar nach der Kapseleröffnung.

---

[1]) Alf. Graefe, Die antiseptische Wundbehandlung bei Kataraktextraktionen. Arch. f. Ophthalm., 1878, XXIV, 1, S. 233.

[2]) Manolescu, Extraction de la cataracte combinée à l'iritomie. Clinique ophtalm., 1902, S. 247.

[3]) Pascheff, L'iritomie dans l'extraction de cataracte. Arch. d'ophtalm., 1905, XXV, pag. 244.

[4]) Knapp, Bericht über ein 7. Hundert Starextraktionen. Arch. f. Augenheilk., 1882, XI, S. 49.

[5]) Adler, 4. u. 5. Bericht über die Behandlung der Augenkranken im k. k. Krankenhause Wieden und im St. Josefs-Kinderspital, Wien 1877.

[6]) Levis, Extraction of cararact. Philadelphia med. and surg. Rep., 1877, pag. 57.

[7]) Lawrentjew, Bericht über das 3. Hundert von Starextraktionen. Wjestnik oft., 1889, 3, S. 269.

[8]) Chibret, Procédé très simple de sphinctérectomie et iridectomie applicable à l'opération de la cataracte. Réc. d'ophtalm. 1884, pag. 77 (ref. Arch. f. Augenheilk., XIV). — Derselbe, In der Diskussion zu Gayets und Schweiggers Referat am internationalen Kongreß zu Heidelberg 1888. Ber. S. 161.

Sphinkterektomien statt Iridektomien verrichteten noch Bonagente[1]), Galezowski[2]), Lawrentjew[3]) und Stein[4]).

Je kleiner dieser Ausschnitt ist, desto weniger wird die Form der Pupille geändert und somit der Vorteil einer verhältnismäßig engen Pupille und geringer Blendung erreicht. Aber warum schneidet man dann überhaupt dieses Stückchen aus? Da ist es ja besser, gleich die Pupille ganz unversehrt zu lassen. Denn vor Vorfall der Iris und Einklemmung schützt eine solche Irisausschneidung nicht. Zum leichteren Austritte der Linse durch die Pupille ist der Ausschnitt gewöhnlich ganz unnötig, weil die größten Stare durch die normale Pupille meist leicht durchtreten.

Also nur dort, wo in dieser Richtung Anstände bestehen, also eine sog. rigide Pupille vorhanden ist, könnte die Sphinkterektomie statt der gewöhnlichen Iridektomie in Betracht kommen, um doch noch ungefähr den Erfolg einer Operation ohne Iridektomie zu erreichen.

Allein man darf sich nicht verhehlen, daß die Gefahr einer Iriseinklemmung und eines Irisvorfalles hier größer ist als bei einer Operation ohne Iridektomie, weil der Sphinkter unterbrochen ist und daher der obere Abschnitt an radiärer, zentripetaler Spannung viel eingebüßt hat. Die Verhältnisse liegen eben hier anders, als wenn der Irisausschnitt bis zur Iriswurzel reicht, nämlich ähnlich wie bei einer Operation ohne Iridektomie bei gelähmtem Sphinkter (Atropinpupille), wenn auch die Entspannung der Iris nicht so hochgradig ist.

Im Gegensatz zu den Bestrebungen, die Iridektomie möglichst klein zu machen, steht Nicati[5]).

Er meint, daß die gewöhnliche Iridektomie nichts gegen Iriseinklemmungen nütze, wenn sie auch den Vorfall verhindere. Einen unbedingten Schutz erhalte man durch eine ausgiebige Irisdurchschneidung, die das Starmesser gleich beim Hornhautschnitte ohne Schonung des Sphinkters ausführt. Auch noch andere Operateure haben diese Art, die Iridektomie zu verrichten, indem sie während des Schnittes absichtlich durch Abfluß von Kammerwasser die Iris vor die Messerschneide fallen lassen, empfohlen.[6]) Die sog. einfachste Extraktion mit einem einzigen Instrument

---

[1]) Bonagente, Sulla sfinterotomia dell' iride nell' estrazione a piccolo lembo della cataratta e cura consecutiva. Atti dell' assoc. ocul. ital. Ann. di ottalm., 1881, pag. 467.

[2]) Galezowski, Nouveau procédé opératoire d'extraction de cataractes incomplètes par incision semi elliptique de la cornée avec sphinctérectomie. Rec. d'ophtalm., 1892, pag. 262 (Congr. de la soc. d'ophtalm. Session de Mai 1892).

[3]) Lawrentjew, a. a. O.

[4]) Stein, Eine neue Modifikation der v. Graefeschen linearen Starextraktion. Zentralbl. f. med. Wissensch., 1874, S. 17.

[5]) Nicati, A la recherche d'un procédé d'extraction de la cataracte capable d'éviter les enclavements et les hernies ou d'en atténuer les effets. Arch. ophtalm., 1892, XII, pag. 73.

[6]) So schon Bribosia, Modifications à apporter en certaines circonstances à l'opération de la cataracte par extraction linéaire. Congrès de Londres 1873. Compte rendu, pag. 41–46.

wurde auch in dieser Weise verrichtet: nach dem Einstich Eröffnung der Kapsel mit der Messerspitze, dann Abfluß des Kammerwassers, nach dem Ausstich Mitausschneidung der Iris; nach Beendigung des Schnittes Herausdrücken des Stars mit dem Messerrücken — also Ausführung der Operation in allen Akten mit einem einzigen Instrument, dem Messer. Ich erwähne das hier beiläufig als Absonderlichkeit. Denn daß hierbei von einer genauen und strengen Ausführung nicht die Rede sein kann, liegt auf der Hand.

Hier anzuführen ist noch die periphere Iridektomie, das Widerspiel der Sphinkterektomie, das darin besteht, daß nur aus dem ziliaren Iristeil der Iris ein Stück ausgeschnitten wird. Das Nähere darüber soll etwas später bei den Maßregeln zur Verhütung des Irisvorfalls mitgeteilt werden.

c) Zeitpunkt der Vornahme der Iridektomie.

v. Wecker[1]) empfiehlt die Iridektomie erst nach der Kapseleröffnung und dem Staraustritte vorzunehmen, weil man dann erst erkennen kann, ob man es mit zähen Rindenmassen zu tun hat, die der Kapsel fest ankleben. Sie unterscheiden sich im Aussehen nicht von ganz erweichten Rindenmassen, die sich sehr gut ohne Irisexzision aus dem Auge entfernen lassen. Dasselbe gilt von unvollständig getrübten Staren.

L. Müller[2]), der wünscht, daß man die Operation so lange als möglich als Operation ohne Iridektomie fortführt, macht die Iridektomie jedesfalls erst nach der Kapseleröffnung, weil er darin ein Mittel sieht, die Einklemmung der Kapsel in die Wunde zu vermeiden, da sich bei erhaltener Iris die obere Kapselpartie sicher einrollt und daher auch, wenn dann die Iris ausgeschnitten wird, nicht mehr in die Wunde gelangt. Gewöhnlich soll aber die Iridektomie erst zum Schlusse gemacht werden, wenn die Gefahr eines Vorfalls zu groß erscheint. Das ist dann der Fall, wenn der Schnitt nicht ganz regelmäßig und glatt ist, wenn der Pupillarteil der Iris nach Austritt des Stars eine lose Faltung und Zusammenschoppung zeigt, wenn Reste hinter dem der Wunde zunächst liegenden Iristeile zurückgeblieben sind und endlich, wenn sich die Iris bei Bewegungen des Auges etwas vorbaucht (die Wunde etwas klafft).

Ganz im Gegensatze dazu steht die Vornahme der Iridektomie vor der eigentlichen Extraktion, so daß diese Operation in zwei zeitlich getrennte Operationen zerlegt erscheint (präparatorische oder präliminare Iridektomie).

---

[1]) v. Wecker, Les indications de l'extraction simple. Ann. d'ocul., 1885, XCIV, pag. 41.

[2]) a. a. O.

Von v. Graefe[1]) ist zuerst die Irisausschneidung der eigentlichen Starausziehung vorausgeschickt worden.

Die Gesichtspunkte, die dann auch noch von Mooren und anderen hierfür geltend gemacht wurden, lassen sich folgendermaßen zusammenfassen.

Es wird dadurch die Gefahr eines Irisvorfalles oder bloßer Einklemmung der Iris beseitigt. Der Mangel der Blutung aus der Iris macht die Ausführung des dem Schnitte folgenden Aktes der Kapseleröffnung viel sicherer, auch die Entfernung der Starreste ist infolgedessen erleichtert, überhaupt ist die eigentliche Extraktion dadurch ebenso vereinfacht wie bei der Operation ohne Iridektomie.[2]) Man ist vor einer Infektion mehr gesichert.

Was den ersten Punkt anlangt, so ist es zweifellos richtig, daß man nach Extraktion an Augen, die schon iridektomiert sind, fast nie eine Einklemmung der Iris in die Wunde beobachtet, auch wenn der Wundverschluß nachträglich gesprengt wird.

Der Mangel der Blutung erklärt sich meist daraus, daß nach einer vorhergehenden Iridektomie der Hornhautschnitt in der Bindehautgrenze in die Narbe fällt und daher keine nennenswerte Blutung aus dieser erfolgt. Diese ist aber meist die Ursache der Bluttüllung der Kammer bei der Operation. Nur selten stammt das Blut aus der Iris, nämlich wenn diese durch vorhergehende Entzündungen oder Drucksteigerung oder infolge Arteriosklerose entartete Gefäße hat. Dieser Mangel der Blutung ist allerdings ein großer Vorteil für eine genaue Eröffnung der Kapsel und für die Entfernung der Starreste.

Die Sicherung vor Infektion könnte wohl insofern bestritten werden, als man eigentlich annehmen müßte, daß ein zweimaliger Eingriff auch zweimal die Möglichkeit einer Infektion eröffne und daher auch die Gefahr einer solchen größer sei. Tatsächlich ist dies jedoch wohl nicht so.

Eine Iridektomie ist nämlich fast durchaus ungefährlich. Schon in der vorantiseptischen Zeit kamen Infektionen nach dieser Operation fast gar nicht vor, denn ein kurzer, nicht klaffender Flachschnitt wird eben weniger leicht sekundär infiziert als ein großer. (Wenn sie infiziert werden, ist es natürlich gleich, ob ein Schnitt groß oder klein ist.) Somit kann diese Voroperation praktisch in Hinsicht auf Infektion als ungefährlich betrachtet werden. Die folgende Extraktion ist aber zweifellos ungefährlicher als eine solche mit gleichzeitiger Iridektomie, weil die Verwundung der Iris wegfällt und vielleicht auch, weil der Schnitt in Narbengewebe fällt.

---

[1]) Vgl. Schweigger, Über Star- und Nachstaroperationen. Arch. f. Augenheilk., 1887, XVII, S. 147.

[2]) Landolt hat die Vorzüge der Extraktion an einem schon iridektomierten Auge in seiner Arbeit über den gegenwärtigen Stand der Staroperation (Deutschmanns Beiträge, 1902, Heft 6 u. 7) besonders anerkannt.

Die wichtigsten Einwände gegen dieses Verfahren sind meiner Meinung nach erstens, daß wir ja die Irisausschneidung jetzt wieder nur unter bestimmten Umständen für nötig erachten, in den übrigen Fällen aber mit Vorteil unterlassen. Die präliminäre Iridektomie wäre also höchstens auf jene Fälle zu beschränken, wo wir von vorneherein auf eine Erhaltung der Iris verzichten müssen.

Zweitens ist es aber eine mißliche Sache, die Operation, der ja so häufig eine Nachoperation folgen muß, für den Kranken noch durch eine Voroperation zu komplizieren. Wenn auch das Verhalten nach der Iridektomie nicht so streng zu sein braucht wie nach der Extraktion, so bedeutet das doch eine weitere Belastung des Kranken, die Zeit, bis er zum Sehen kommt, wird wesentlich verlängert, er muß seinen Aufenthalt in der Anstalt entweder sehr ausdehnen oder zweimal eintreten; kurz der Kranke, der die ganze, ihm doch recht unangenehme Behandlungszeit möglichst rasch abgetan haben will und weiß, daß andere mit der ganzen Sache in zwei Wochen fertig waren, wird diesen Vorgang als eine lästige Erschwerung empfinden.

Immerhin gibt es Umstände, wo dieser Vorgang entschieden dem gewöhnlichen vorzuziehen ist. In solchen Fällen wird man den Kranken auch über die zwingenden Gründe belehren können.

Man kann sehr gut mit Hirschberg[1]), wenn man diesen Vorgang auch nicht zum grundsätzlichen erheben will, Fälle unterscheiden, wo man so vorgehen muß, und solche, wo man so vorgehen kann.

A. Fälle, wo die präliminare Iridektomie gemacht werden muß oder wenigstens immer gemacht werden sollte, sind:

1. Fälle, wo Drucksteigerung besteht.

In diesen Fällen besteht die Gefahr einer verderblichen Blutung, wenn man während des Bestandes der Drucksteigerung sofort die Extraktion macht. Es ist das eine alte, schon von v. Arlt betonte Regel.

2. Fälle, wo eine sympathische Entzündung abgelaufen ist.

Man rechnet hierher noch Fälle, wo am anderen Auge infolge einer Extraktion eine sog. expulsive Blutung aufgetreten ist. Diese Anzeige ist aber mehr als fraglich. Iridektomien können an disponierten Augen ebenso expulsive Blutungen hervorrufen als Extraktionen.

B. Fälle, wo die präliminare Iridektomie mit Vorteil gemacht werden kann.

1. Bei Einäugigen, wo man also die denkbar größte Sicherheit für einen tadellosen Ausgang der Operation erreichen will (v. Graefe).

---

[1]) Hirschberg, Zur Ätiologie und Therapie der Katarakt. Deutsche Zeitschr. f. [illegible] 1874. 31.

2. Fälle, wo eine ringförmige oder mehrfache breite hintere Synechien bestehen.

3. Fälle, wo infolge Gemütsart, geringer Intelligenz, Nervosität oder allgemeiner Komplikationen auf ein ruhiges Verhalten des Kranken nach der Operation nicht zu rechnen ist.

4. Fälle, wo man eine Reifung des Stars durch Tritur der Linse erreichen will (vgl. den betreffenden Abschnitt).

Der Zeitraum zwischen der Voroperation und der Extraktion wird von verschiedenen Operateuren verschieden angegeben, und zwar 8 bis 2 Wochen, ja sogar auch nur einige Tage. Wenn man des Vorteils, keine Blutung zu haben, genießen will, dann darf dieser Zeitraum nicht allzu kurz gewählt werden. Es muß nicht bloß jede Röte des Augapfels völlig geschwunden sein, sondern das Narbengewebe am Limbus schon gefäßarm geworden sein, was erst nach einigen Wochen der Fall ist.

d) Maßnahmen zur Verhütung des Irisvorfalles bei der einfachen Extraktion.

Da der Vorzug, den die einfache Extraktion vor der kombinierten verdient, nur durch den Irisvorfall beeinträchtigt wird, so ist es begreiflich, daß nach verschiedenen Mitteln gesucht ward, die Zahl der Irisvorfälle zu vermindern. Wir kommen später noch auf einige Verfahren der Extraktion zu sprechen, die diesem Zwecke dienen; hier handelt es sich um jene Maßnahmen, die bei der gewöhnlichen Lappenextraktion oder bei unbedeutenden Abarten dieser zur Verwendung gezogen werden.

Als solche Maßnahmen wurden empfohlen:

1. Zur Erzielung möglichster Ruhe der Kranken Morphiuminjektionen, wie sie Smith[1]) anwandte. Ebenso andere Beruhigungs- und Schlafmittel, Brom, Codein, Trional usw.

2. Einträufelung von Eserin nach der Operation (v. Wecker), um den Sphinkter zu starker Zusammenziehung zu bringen und derart die kontraktile und elastische Spannung zu erhöhen. Von manchen wird dieses Mittel für ganz wirkungslos gehalten.

3. Möglichst großer Schnitt, um die Iris bei der Entbindung möglichst wenig zu quetschen und so nicht eine Art traumatischer Lähmung des Sphinkters zu erzeugen.

4. Verhinderung eines raschen Wundverschlusses (Parinaud[2]).

5. Wundnaht; Verklebung der Wunde (Galezowski), Überdeckung der Wunde mit einem brückenförmigen [oder schürzenartigen]

[1]) Smith, Cataract: morphine hypodermically, as a means to prevent prolapse of the iris in simple extraction. Arch. of ophthalm., 1894, XXIII, pag. 85.

[2]) a. a. O.

Bindehautlappen (Kuhnt, [Pflüger[1]), Ellet[2])]); Bildung eines adhärenten Bindehautlappens.

6. Anlegung eines sog. Kontaktglases während der ersten Tage nach der Operation.[3])

7. Periphere Iridotomie und Iridektomie (Manolescu, Ch. Bell, Taylor, Schweigger, Pflüger, Bajardi, Pascheff).

8. [Anlegung einer Iridodialyse im Wundbereiche (Kuhnt[4])].

Unzweckmäßig erscheint 4., 6. und 8. Abgesehen davon, daß es sehr fraglich ist, ob das lange Offensein der Wunde den Vorfall verhindern kann (daß er nicht eintreten muß, ist sicher), so wurde schon auf die Gefährlichkeit dieses Zustandes hingewiesen. Daß ein Kontaktglas den Vorfall nicht hindert, ist wohl sicher; ob die Anwesenheit des fremden Körpers ihn durch die reaktiven Zusammenziehungen des Lidschließmuskels nicht geradezu fördert, ist auch gar nicht undenkbar. Doch gebe ich zu, keines dieser Mittel versucht zu haben; allerdings hege ich auch nicht die Absicht, es zu tun. [Dasselbe möchte ich über Kuhnts Iridodialyse behaupten.]

Über die Wundnaht habe ich selbst Versuche angestellt. Sie verhindert das Eintreten von Irisvorfall nicht, macht die Operation sehr umständlich und ist nicht frei von der Gefahr, daß durch die Fäden Wundinfektion entsteht.

[Nach meinen Beobachtungen schützt der rasche Wundverschluß, der durch das Anlegen eines adhärenten Bindehautlappens erzielt wird, keineswegs vor dem Eintritte eines Irisprolapses; aus diesem Grunde dürfte wohl auch die Deckung der Wunde mit gestieltem oder schürzenartigem Bindehautlappen keine besseren Resultate ergeben. Es hat sich ja auch gezeigt, daß sogar die subkonjunktivale Extraktion keineswegs den Irisvorfall verhindert.]

Niemand wird wohl der Ansicht huldigen, daß Gelatinplättchen die Wunde verkleben könnten; dann können sie aber auch keinen Schutz gegen Irisvorfall bieten.

Die periphere Iridotomie und Irisausschneidung [ebensowohl die Iridodialyse] schützen nicht mehr als andere Verfahren, machen aber das Verfahren entschieden komplizierter; man kann dann wohl nicht von einer „einfachen" Extraktion reden.

[1]) Pflüger, Zur Operation komplizierter Stare und luxierter Linsen. Klin. Monatsbl. f. Augenheilk., 1903, XLI, 1, S. 286. Nach Angabe Pflügers hat schon Faure 1888 dasselbe Verfahren angegeben.

[2]) Ellet, A new method of preventing infection from the conjunctiva after operations, involving opening of the anterior chamber. Ophthalm. Record, 1903, pag. 160 (Beutelnaht).

[3]) v. Milligen, Kératoplastie et la mésure à prendre pour éviter le prolapsus de l'iris dans l'opération de la cataracte. 1894. XI. internat. Kongreß zu Rom.

[4]) Kuhnt, Über Starextraktion bei wesentlich eingeengtem Bindehautsacke. Zeitschr. f. Augenheilk., 1905, XIII, S. 103.

Am wenigsten Irisvorfälle wird man bei der einfachen Extraktion erleben, wenn man die richtige Auswahl der Fälle trifft, also die II. Bd., S. 466 und 467 besprochenen Gegenanzeigen dieses Verfahrens beachtet; dabei erscheinen dann noch als wesentlich fördernd: ein großer Schnitt, so daß die Entbindung der Linse ungemein leicht vonstatten geht, Eserin nach der Operation, und dann möglichste Ruhe in den ersten Tagen, besonders Schlaf in den ersten Nächten, ohne Anwendung eines auf die Lider drückenden Verbandes.

Wundnaht.

Williams in Boston war der erste, der die Naht versuchte, und zwar, wie Suarez de Mendoza angibt, hat er sie seit 1867 gemacht.

Williams[1]) verwandte zuerst sehr feine Nadeln. Er hielt sie mit einer ungezähnten, aber gerieften Pinzette, der er vor einem Nadelhalter den Vorzug gab. Er faßte den Lappen mit einer Irispinzette und führte die Nadel erst durch die oberflächlichen Schichten des Lappens und dann des entgegengesetzten Wundrandes. Der Faden mußte sehr fein sein.

Knapp[2]) erzählt ferner, er habe Snellen die Naht nach der Extraktion machen sehen.

Snellen vereinigte nämlich die Ränder der Skleralwunde durch eine feine Naht, wenn sie nicht genau aneinander lagen.

Ich selbst habe im Jahre 1888, ohne von diesen Vorgängern zu wissen, Versuche mit der Nadel angestellt, die ich mir als ein Schutzmittel gegen den Irisvorfall dachte.[3])

Ich ging bei den Operationen folgendermaßen vor. Den bogenförmigen Schnitt legte ich in den Sklerallimbus, ganz nahe an der Hornhautgrenze, fast in ihr, um einen niedrigen Bindehautlappen bilden zu können. Dann legte ich zwei Nähte an. Mit einer feinen, geraden Hakenpinzette faßte ich zuerst den skleralen Wundrand, stieß an der Grenze des mittleren und temporalen Drittels der Wundlänge die mit schwarzer Hornhautseide versehene, feinste gebogene Nadel[4]) durch die oberflächlichen Sklerallagen und dann, indem ich nun den Hornhautlappen am Rande faßte, durch den Limbus, an der Wurzel des Bindehautlappens. Den mittleren Teil des Fadens, der zwischen den Wundlefzen lag, zog ich dann schlingenförmig, 1 *cm* lang heraus und legte ihn auf die temporale Seite um, damit er den Austritt des Stars nicht behindere. Genau ebenso ward die zweite Naht an der Grenze des mittleren und nasalen Drittels der Wundlänge angebracht. Nach Eröffnung der Kapsel ward nun die Linse leicht entbunden, wobei wegen der stark peripheren Lage und der nicht sehr bedeutenden Wundlänge (Drittelbogenschnitt) die sich durch den andrängenden Linsenrand stark vorbauchende Iris mit der Spatel über diesen sanft zurückgestreift ward. Hierauf entfernte ich den Sperrlidhalter, streifte die Reste in gewöhnlicher Weise aus, lagerte die allenfalls ausgetretene Iris mit der Spatel zurück und knüpfte schließlich die beiden Fäden, indem

---

[1]) H. Williams, Des aiguilles pour pratiquer la suture après l'extraction de la cataracte. Congrès de Londres, Compt. rend., 1873, pag. 194.

[2]) Knapp, Reisenotizen. Arch. f. Augenheilk., 1872, II, 2, pag. 182—227.

[3]) W. Czermak, Über Extraktion der Katarakt ohne Iridektomie mit Naht der Wunde. Wiener klin. Wochenschr., 1888, Nr. 29—30.

[4]) Sog. Kornealnadel, fast halbkreisförmig, Sehnenlänge 10 *mm*.

zuerst die hinteren Fadenenden angezogen wurden, bis die Schlingen ausgeglichen waren. Die Fäden wurden beim Knüpfen nicht mit den Fingern, sondern mit feinen gerieften Pinzetten gefaßt.

Die Fäden wurden am vierten Tage entfernt.

Die Naht wurde bei zehn Extraktionen angelegt (im ersten Falle nur eine Naht in der Mitte). In zwei Fällen trat trotzdem Irisvorfall ein, und zwar in jenem Falle, wo nur eine Naht angelegt worden war, und in einem zweiten, wo die Nähte zu nahe an den Wundenden lagen.

In zwei Fällen trat eitrige Iridokyklitis ein, und zwar zunächst in dem eben erwähnten zweiten Fall von Irisvorfall. Dieses Auge ging zugrunde.

In einem zweiten Falle stellte sich am sechsten Tage, also zwei Tage nach Entfernung der Nähte aus der tadellos geheilten Wunde, ein kleines Hypopyon ein und es entstand eine Occlusio pupillae, die sich allerdings nachträglich beseitigen ließ.

Also in zehn Fällen zweimal Vorfall, was 20% entspräche und somit mehr beträgt, als jetzt bei der Operation ohne Iridektomie ohne Naht vorkommt. Freilich ist die Zahl zu klein, um zu einer Prozentberechnung verwendet zu werden.

Der erste Infektionsfall ist nur dem Irisvorfall, nicht den Nähten zuzuschreiben; im zweiten Infektionsfall besteht aber die Möglichkeit, daß nach oder durch Herausnahme der Fäden die Stichkanäle die Eingangspforte einer Infektion wurden. Beide Fälle lagen auf einem Zimmer, wo wenige Tage vor den Operationen ein Wunderysipel vorgekommen war. Es wurde damals eben noch auf den Krankenzimmern operiert, und zwar unter anti- und nicht aseptischen Maßnahmen, deren Zuverlässigkeit mir heute überdies etwas fraglich erscheint.

Ein Jahr nach mir ist Suarez de Mendoza[1]) mit der Naht bei der Staroperation hervorgetreten, indem er eine Mitteilung darüber auf dem französischen Ophthalmologenkongresse machte. Da ergab es sich dann in der Diskussion, daß auch schon Vacher und Galezowski die Naht nach Extraktionen angewandt hatten.

Suarez[2]) legte mit Recht ein Hauptgewicht darauf, daß die Fäden schon vor der Extraktion angelegt werden und nicht erst nach Entbindung des Stars, wie es die anderen Operateure gemacht hatten. Von meinem Verfahren wußte er offenbar nichts.

Suarez legte zuerst im Limbus einen Schnitt an, der nur zwei Drittel, noch besser drei Viertel der Hornhautdicke durchtrennte, also die Kammer nicht eröffnete. Dann legte er die Fäden durch die Wundränder bis zu dieser Tiefe ein, zog die Fadenmitten schlingenförmig heraus und durchtrennte dann erst die Wunde ganz.

Nach Austritt des Stars wurden die Fäden geknüpft.

Kalt[3]) hinwiederum legte die Naht (nur eine) schon vor der Anlegung des Schnittes an. Er stach vor der Extraktion eine sehr feine, kurze, gut stechende Nadel im lotrechten Meridian ungefähr 1 *mm* unterhalb des Limbus in die Kornea ein. Die Spitze

---

[1]) Suarez de Mendoza, La suture de la cornée dans l'opération de la cataracte. Soc. franç. d'ophtalm., 1889. Arch. d'ophtalm., IX, pag. 444.

[2]) Vgl. weiters Suarez de Mendoza, La suture de la cornée dans l'opération de la cataracte. Paris, Octave Doin, 1890. — Derselbe, La suture de la cornée dans l'opération de la cataracte. Rec. d'ophtalm., 1891, pag. 577. — Derselbe, Nouveaux faits à l'appui des avantages de la suture de la cornée dans l'opération de la cataracte. Archiv d'ophtalm., XI, pag. 340. Annal. d'ocul., CV, pag. 265.

[3]) Kalt, Die Kornealnaht nach Extraktion der Katarakt. Arch. f. Augenheilk., 1895, XXX, S. 15. — Derselbe, De la suture cornéenne après l'extraction de la cataracte. Arch. d'ophtalm., 1894, XIV, pag. 639. — Derselbe, On the corneal suture in cataract extraction. Arch. of Ophthalm., 1894, XXIII, pag. 421.

darf nicht in die vordere Kammer eindringen und wird am Rande des Limbus wieder ausgestochen, der Seidenfaden wird ganz nachgezogen. Dieselbe Nadel wird wieder 1 *mm* oberhalb in das episklerale Gewebe eingestochen. Der Faden wird jetzt nicht ganz durchgezogen, sondern es wird zwischen beiden Stichen eine große Öse gelassen, die nach innen gegen die Nase zu gelegt und gut ausgebreitet wird, um jede Drehung zu vermeiden. Hierauf wird der Kornealschnitt und die Entbindung der Linse vorgenommen. Der Faden bleibt zehn Tage liegen.

Unter 50 einfachen Extraktionen erfolgte nachträglich zweimal Irisvorfall (4%). Ohne die Naht erfolgt nach den vorliegenden Statistiken in 8—12% Irisvorfall.

Gegen die Naht von Kalt haben sich auf Grund ihrer Erfahrungen Schweigger[1]) und Cirincione[2]) ausgesprochen.

Für das Verfahren, entweder in gewissen Ausnahmsfällen, wo von vornherein Glaskörpervorfall, Umklappung der Hornhaut oder expulsive Blutung zu befürchten stand, oder nachträglich, wenn der Wundverschluß schlecht war, der Hornhautlappen umklappte usw., sind eingetreten Rohmer[3]), Dolbeau[4]), Galezowski[5]) und Andogsky.[6])

[In letzter Zeit hat Gama de Mendoza[7]) seine Statistik, über 215 Fälle, in denen er nach Staroperation die Naht der Hornhaut ausgeführt, veröffentlicht. Er hatte in 213 Fällen guten Erfolg und meint, daß durch sein Vorgehen auch bei sehr unruhigen Kranken Einklemmungen und Adhäsionen der Iris nach Extraktion sicher vermieden werden können.]

Nach den bisherigen Erfahrungen erscheint es immerhin fraglich, ob der Zweck, Irisvorfälle zu verhindern, durch die Naht erreicht werden kann oder ob ihre Zahl wenigstens so bedeutend vermindert werden kann, daß sich die Umständlichkeit und Schwierigkeit des Verfahrens lohnen würde.

Aber selbst dann wäre es fraglich, ob die Nähte nicht zu anderen Komplikationen des Wundverlaufes Anlaß geben könnten, unter denen die erhöhte Gelegenheit zu einer sekundären Infektion obenan steht. Doch erscheint mir die ganze Frage in dieser Hinsicht noch nicht endgültig erledigt zu sein.

Schränkt man aber die Anzeigen der Naht auf gewisse Fälle ein (große Unruhe des Kranken bei nervösen Zuständen, bei mangelnder oder geringer Intelligenz, ferner bei subluxierten Linsen, Schlottern der Linse, geschrumpften Staren u. dgl., also bei Zuständen, wo von vornherein Glaskörpervorfall zu erwarten ist, endlich bei stärkerer Spannung des Auges und bei Gefahr expulsiver Blutung), dann tritt das Verfahren in Konkurrenz mit anderen Verfahren, die weniger kompliziert sind und mindestens dasselbe leisten.

Anders liegt die Frage, wenn es sich um die nachträgliche Anlegung der Naht in der Periode der Wundheilung handelt, also nach Wundsprengungen, wo Iris-

---

[1]) Schweigger, Extraktion nach unten mit Lappenschnitt. Arch. f. Augenheilk., 1897, XXXVI, S. 26.

[2]) Cirincione, Sulla estrazione della cataratta. Clinica oculistica, 1900, pag. 225.

[3]) Rohmer, De la suture conjonctivale appliquée à l'extraction de la cataracte. Soc. franç. d'ophtalm. Congrès de 1898.

[4]) Dolbeau, Sur la suture de la cornée, pour obvier à quelques accidents survenants après l'extraction de la cataracte. Arch. d'ophtalm., 1899, XIX, pag. 352.

[5]) Galezowski, De la suture de la cornée et de la sclérotique. Soc. franç. d'ophtalm., 1901. Arch. d'ophtalm., XI, pag. 339.

[6]) Andogsky, Über die Hornhautnaht nach Kalt. Wjestnik oft., XVI, pag. 230.

[7]) Gama de Mendoza, Hornhautnaht nach Staroperation. Internat. med. Kongr., Lissabon 1906. Ref. Klin. Monatsbl. f. Augenheilk., 1906, XLIV, I, S. 533.

oder Glaskörpervorfall eingetreten ist, nach Abtragung der vorgefallenen Teile. Hier käme die Naht nach den Grundsätzen zur Anwendung, die bei Gelegenheit der Hornhautnaht schon auf S. 142, II. Bd., dargelegt wurden.

Deckung des kornealen Starschnittes mit einem doppeltgestielten Bindehautlappen.

[Nach Pflüger hat schon Faure 1888 die Deckung der kornealen Extraktionswunde durch schürzenartiges Vorziehen der Bulbusbindehaut empfohlen. Kuhnt[1]), dem wir bahnbrechende Erfolge auf dem Weg der Bindehautdeckung von Hornhautwunden verdanken, hat das Verfahren methodisch ausgebildet.

Kuhnt geht folgendermaßen vor.]

Es wird ein breiter, doppelt gestielter Bindehautlappen in folgender Weise gebildet. Nach Einträufelung von Kokain-Adrenalin wird die Bindehaut unmittelbar am Hornhautrande in der ganzen oberen Hälfte durchtrennt, von der darunter liegenden Episklera abgelöst, bei stark gesenktem Blicke des Kranken nach unten angespannt und etwa 10—15 *mm* weiter nach der Übergangsfalte zu mit einem zweiten, aber nur $^3/_5$—$^3/_4$ so langen Einschnitt versehen. Das abgelöste Bindehautband darf nicht zu locker werden. Danach werden sogleich zwei Seidenfäden je in der Nähe der beiden Stiele durch den unteren Rand des Lappens und durch die für zweckmäßig befundene, tiefer liegende Stelle der Augapfelbindehaut gelegt.

Hierauf wird die Extraktion mit einem etwas kornealen Lappenschnitt verrichtet, dessen Enden 3 *mm* unterhalb vom oberen Hornhautrande im Skleralborde, dessen Scheitel 1 *mm* vom Limbus entfernt liegt. Nach Vollendung der Extraktion werden die Fäden geknüpft und so der Lappen über den oberen Teil der Hornhaut herabgezogen. Die Wunde ist so vollständig gedeckt, vor aller möglichen Infektion geschützt und die Wundlippen mechanisch aneinandergedrückt. (S. Bd. II, S. 106, Fig. 11.) Der Lappen zieht sich in 4—6 Tagen von selbst zurück. Kuhnt empfiehlt diese Operation mit dem prophylaktischen Lappen für Fälle, die durch mangelhaftes Allgemeinbefinden, wie Diabetes, Emphysem, Bronchiektasie, Herzleiden, psychische Affektionen, unbegründete Unruhe, Unvernunft, Schwachsinn, die ein ruhiges Liegen nach der Operation ausschließen oder durch chronische Leiden der Bindehaut oder der Nasenschleimhaut, z. B. Trachom, Ozaena usw. kompliziert sind, hat sie aber im Laufe der Zeit immer häufiger auch bei einfachen und reinen senilen Staren vorgenommen, und zwar zum größten Vorteile seiner Kranken, die man früher aufstehen lassen und auch früher der Nachstaroperation unterwerfen kann.

[Einfacher, daher vorzuziehen ist die Modifikation dieses Verfahrens durch Pflüger[2]), der in der Bd. II, S. 107 (Fig. 13) geschilderten Art den Starschnitt gedeckt hat (schürzenartiges Vorziehen der Bindehaut.)

Kaum Nachahmung finden dürfte Elliots[3]) Vorgehen, das in einer Deckung der ganzen Hornhaut durch die ringsum abgelöste Bulbusbindehaut mittelst Beutelnaht besteht.]

---

[1]) Kuhnt, Über die Verwertbarkeit der Bindehaut in der praktischen und operativen Augenheilkunde. Wiesbaden 1898. — Derselbe, Über Ausziehung des einfachen Altersstars. Zeitschr. f. Augenheilk., 1904, XII, S. 456 (472), und: Diskussion zu Dimmer, Heidelberg 1907.

[2]) Pflüger, Zur Operation komplizierter Stare und luxierter Linsen. Klin. Monatsbl. f. Augenheilk., 1903, XLI, I, S. 286.

[3]) Elliot, A new method of preventing infection from the conjunctiva after operations involving opening of the anterior chamber. Ophthalm. Record, 1903, pag. 160.

Periphere Iridotomie und Iridektomie.

Hauptsächlich um eine runde bewegliche Pupille zu erhalten, kam Bell Taylor auf den Gedanken, die Iris nur am Rande auszuschneiden, den Sphinkter aber stehen zu lassen. Er entband die Linse durch die zuerst breit angelegte randständige Lücke. So sollte die Gefahr der Iriseinheilung vermieden werden, ohne Opferung der beweglichen Pupille. Später[1]) machte er den Ausschnitt klein, trennte aber zu beiden Seiten der Lücke die Iris mit einer feinen Schere von ihrem Ansatze los. Die so entstandene Spalte wird vom oberen Lide gedeckt. Schließlich durchschnitt er gleich beim peripheren Lappenschnitt die Iriswurzel.

Die Entbindung der Linse durch die periphere Irislücke dürfte aber erhebliche Schwierigkeiten machen, wie Wolfe[2]) dagegen einwandte. Jedenfalls ist die ganze Manipulation recht verwickelt, wenn man erst ausschneiden, dann zweimal mit der Schere eingehen muß, um die Iris seitlich längs des Ansatzes einzuschneiden. Bei so großer Ablösung der Iris von der Wurzel muß aber eine Entrundung der Pupille erfolgen wie bei jeder Dialyse.

Bajardi[3]) lehnte sich an Taylors Idee an, machte aber nur einen kleinen, der Irisbasis parallelen Einschnitt (periphere Iridotomie), entband dann nach Kapseleröffnung den Star durch die Pupille und erweiterte dann den Iriseinschnitt mit der Schere nach beiden Seiten, durch den er dann die Rindenschollen entfernte.

Von der Anschauung ausgehend, daß der Irisvorfall bei einer Wundsprengung durch das Wasser der hinteren Kammer entstehe, das die Iris infolge seines Überdruckes sofort in den Wundkanal vor sich her eintreibt, ehe der Ausgleich des Druckunterschiedes durch die Pupille erfolgen kann, ersannen dann Schweigger[4]) und Pflüger[5]) [zuletzt Kuhnt] ganz ähnliche Verfahren. Beide entbinden die Linse zuerst durch die Pupille. Dann legt Schweigger einen Schnitt mit einem über die Fläche gebogenen Messer in die Irisinsertion, Pflüger schneidet ein kleines Stückchen der Iriswurzel aus, [Kuhnt erzeugte eine Iridodialyse]. Durch diese Lücken kann das Wasser der hinteren Kammer beim Aufgehen der Wunde sofort abfließen, es sinkt der Druck in der vorderen und hinteren Kammer gleichzeitig im gleichen Maße und es besteht somit kein Triebmoment von rückwärts, das die Iris in die Wunde schwemmen könnte. Diese kleinen Lücken oder Spalten bewirken keine nennenswerte Entrundung der Pupille; sie scheinen übrigens zuweilen auch zu verheilen. Hat man nach oben extrahiert, dann wird die Lücke ganz vom oberen Lide verdeckt.

Ein Nachteil des Verfahrens scheint zu sein, daß es bei unruhigen, schlecht haltenden Kranken, nach Pflügers eigener Angabe, erhebliche Schwierigkeiten verursacht und oft erneute Fixation des Auges nötig macht.

— — —

[1]) Ch. Bell Taylor, On extraction of cataract by a peripherical section of the iris without injuring the pupil. Lancet, 1871, II, pag. 634 et 802. — Derselbe, On extraction of cataract by peripherical section of the iris without invading the pupil. Med. Times and Gaz., 1872, XLV, pag. 405 et 528. — Derselbe, Méthode propre à empêcher le prolapsus de l'iris après l'extraction de la cataracte, au moyen de la séparation de son insertion périphérique au lieu de l'ablation d'un segment de son limbe. Discussion. Congrès de Londres. Compt. rend., 1873, pag. 38—40. — Derselbe, A method of operation for cataract by which the pupil is preserved. Lancet, 1876, 5. Febr.

[2]) J. R Wolfe, Dr. Taylors mode of extracting cataract. Lancet, 1881, II, pag. 767.

[3]) Bajardi, Un nuovo metodo di estrazione della cataratta; a lembo superiore con iridotomia periferica. Giorn. della R. Acc. di med. di Torino, 1895, pag. 243.

[4]) C. Schweigger, Extraktion mit Lappenschnitt nach unten ohne Iridektomie. Arch. f. Augenheilk., 1897, XXXVI, S. 1.

[5]) Pflüger, Der Irisvorfall bei Extraktion des Altersstares und seine Verhütung. XII. Congr. intern. de méd. à Moscou 1898, Sect. XI, Ophthalm. Bericht S. 50.

Gerade das scheint mir aber bei solchen unruhigen Kranken wegen der Gefahr des Pressens und so hervorgerufenen Glaskörpervorfalles immerhin etwas bedenklich.

Ähnliches dürfte auch für Schweiggers Vorgehen gelten. Vor dem Staraustritt die Lücke anzulegen, was die Sache ganz ungefährlich machen würde, geht aber nicht, weil man dann Schwierigkeiten bei der Linsenentbindung hat. Es drängt sich nämlich die Linse mit ihrem Rande in die Lücke und wird so beim Austritte aufgehalten.

Die Ausführung geschieht nach Pflüger in folgender Weise: Wenn die Linse entbunden, der Elevateur entfernt und die Kammer gereinigt ist, hebt man mit dem kleinen Finger der linken Hand das obere Lid, führt eine kurze, gerade Irispinzette durch die Wunde zur Iriswurzel, faßt ein kleines peripheres Stück, zieht es ein wenig hervor und schneidet es hart an der Pinzette ab.

Unruhe des Kranken verschuldet zuweilen eine größere Irislücke als beabsichtigt war. Den angestrebten Zweck des Sicherheitsventils erfüllt ein außerordentlich kleiner Defekt, 2—4 *mm* breit, 1—1·05 *mm* hoch.

[Kuhnt[1]) geht zur Erzeugung einer Iridodialyse im Bereiche der Lappenwunde folgendermaßen vor: Nach Entbindung des Stares führt er ein kleines, gebogenes, scharfes Häkchen in die Vorderkammer ein, hakt es in die Iriswurzel ein, etwa 0·5 bis 0·75 *mm* von ihrem Ziliarrande entfernt, und reißt durch Vorschieben des Häkchens gegen die Pupillenmitte den Irisrand auf eine Breite von 5—6 *mm* ab. Falls die Iris dem Zuge des Häkchens nicht nachgibt, wird die durch dieselbe angespannte Iris mit einer von der gegenüberliegenden Seite der Wunde her eingeführten Starnadel oder Zystitom eingeschnitten.

Kuhnt hat dies Verfahren bei der subkonjunktivalen (einfachen) Extraktion, die ja bekanntlich nicht vor Irisvorfall schützt, angewendet.]

[Auf die Versuche, durch radiäre Iridotomie den Irisvorfall zu verhindern, wurde oben II. Bd., S. 472 schon hingewiesen (Manolescu, Pascheff).

Verhoeff[2]) führt die Iridotomie zur Verhütung des Irisprolapses in der Weise aus, daß er nach Anlegung des Lappenschnittes an der Iriswurzel eine kleine Öffnung (Knopfloch) schneidet und von diesem aus mit der Irisschere die Iris radiär bis zum Pupillarrande durchtrennt.]

Kapseleröffnung.

Die Eröffnung der vorderen Linsenkapsel soll so geschehen, daß:

1. der Star möglichst vollständig austreten kann, damit so wenig Starreste als erreichbar im Kapselsacke zurückbleiben;

2. daß das Pupillargebiet möglichst frei von vorderer Kapsel wird, damit nicht Starreste im Pupillargebiete zwischen den Blättern der Kapsel eingeschlossen bleiben und die Ränder der Kapselöffnung nicht im Pupillenbereiche mit der hinteren Kapsel verlöten.

Alle diese Umstände bewirken nämlich durch Wucherungen der Kapselzellen und Einschluß der Linsenreste Sehstörungen und dichtere, festere

---

[1]) Kuhnt, Über Starextraktion bei wesentlich eingeengtem Bindehautsacke. Zeitschr. f. Augenheilk., 1905, XIII, S. 103.

[2]) Verhoeff, Cataract extraction with modified Iridotomy. Ophthalm. Record, 1906, pag. 335. (Ref. Jahresber. f. Ophthalm., 1906, S. 887.)

Nachstare, andererseits Runzelungen und Faltungen der Kapsel, die an sich das Sehen stören. Wird den genannten Anforderungen genügt, dann ist entweder eine Nachoperation unnötig oder sie hat es nur mit einem sehr zarten, schleierartigen, elastischen Häutchen zu tun, dessen Trennung leicht und ohne tiefes Eingehen mit dem Instrumente in den Glaskörper zu bewerkstelligen ist und das nur einen einzigen und nicht mehrfache Schnitte erfordert, was die Gefahren der Diszission wesentlich vermindert.

Es ist von Becker[1]) erwiesen worden, daß mit den Instrumenten, die zur Eröffnung der Linsenkapsel benutzt werden (Fliete, Häkchen), diese nicht, wie man glaubte, geschnitten, sondern gerissen wird; und zwar entsteht ein zipfelförmiger Riß, der senkrecht auf der Richtung des Zuges steht, nachdem die Spitze des Instrumentes vorher die Kapsel wiederholt gefaßt, einen Teil der Substanz herausgehoben hat, ohne sie zu durchbohren und dann wieder ausgleitet, so daß eine Aufeinanderfolge mehrerer kleiner dreieckiger, anfangs feinerer, dann größerer dreieckiger, oberflächlicher Risse entsteht, bevor der eigentliche Riß beginnt.

Daraus folgt aber, daß alle die Bestrebungen, durch solche Instrumente, die mit Spitzen, wie die Fliete oder ein feines Häkchen wirken, bei normalen nicht verdickten Kapseln regelmäßige, z. B. T-förmige oder viereckige Öffnungen zu schneiden, ganz illusorisch sind. Man erhält durch mehrfache, sogenannte Schnitte nur unregelmäßige zipfelförmige Zerreißungen der Linsenkapsel. Besser liegt das bei scheibenförmig verdickten Kapseln. Die verdickte Scheibe kann durch zirkuläre oder sie umfahrende geradlinige Risse abgetrennt und, da sie nicht zerreißt, dann im ganzen hervorgezogen werden.

Anders verhält es sich mit den Kapselpinzetten. Hier wird durch jeden Arm je ein Zipfel losgerissen und die Basen dieser stumpf-dreieckigen Zipfel liegen aneinander. Diese beiden durch eine Brücke, die oben und unten noch haftet, zusammenhängenden Zipfel werden sodann mit dieser Brücke zu einer Falte zusammengeschoben, ausgerissen, oder es bildet sich bei verdickter Kapsel zuerst die Falte, die dann zu beiden Seiten der Pinzette losreißt. Es entsteht so eine mehr weniger rundliche ziemlich große Lücke in der vorderen Kapsel, deren Ränder beim Durchtritt des Starkerns noch radiär einreißen.

Natürlicherweise ist bei verdickten Kapseln die Entfernung der verdickten Scheibe viel leichter und sicherer als mit Häkchen oder Fliete, die, wenn man nicht außerhalb der Verdickung eingreifen kann, auch

---

[1]) O. Becker, Kapseleröffnung. Ophthalmolog. Gesellsch. zu Heidelberg, Bericht, Klin. Monatsbl. f. Augenheilk., 1875, S. 440—442.

gänzlich versagen können oder nur an einer Seite (z. B. oben) einen Riß erzeugen, so daß die ganze verdickte Partie im Auge bleibt.

Allen eingangs angeführten Erfordernissen entspricht die Eröffnung der Kapsel mit der Kapselpinzette am meisten.

Allerdings gelingt die Ausreißung eines Stückes der Kapsel mit der Pinzette nicht immer. Insbesondere gelingt sie nicht, wenn die Kapsel stärker gespannt und die Konsistenz der Linse weich oder flüssig ist. Entweder gleitet dann die Pinzette über die Kapsel ohne sie zu faßen oder sie dringt ein, aber die Kapsel platzt und man erhält nur eine unregelmäßige Rißöffnung. Deshalb ist es zweckmäßig, bei geblähten Altersstaren, bei Morgagnischen Staren, dann bei jugendlichen weichen, breiigen oder flüssigen Staren von vornherein die Kapsel mit dem scharfen Häkchen oder der Fliete zu eröffnen.

[Aber auch in diesen Fällen gelingt oft die Ausreißung eines Stückes der Linsenkapsel, wenn man eine Kapselpinzette mit stumpfen Zähnchen verwendet.]

Am besten gelingt das Verfahren, wenn die Kapsel etwas verdickt ist und der Star eine mehr harte Beschaffenheit hat, also ein großer Kern und wenig Rinde vorhanden ist. Auch darf die Pupille nicht zu eng sein. Die durch das Kokain entstehende mittlere Erweiterung der Pupille ist daher recht erwünscht. Wo sie nicht eintritt, ist ohnedies die Irisausschneidung angezeigt, die ja genügenden Platz schafft.

v. Wecker[1]) hat schon 1887 betont, daß die Extraktion der Vorderkapsel die Extraktion in der Kapsel zu ersetzen berufen sei. Die deutschen Kapselpinzetten (v. Arlt[2]), Colsmann[3]) seien nach der Irisausschneidung geeignet; für die einfache Extraktion seien aber nur die schon früher (v. Wecker 1871) angegebenen, französischen Kapselpinzetten (pinces Kystitomes) verwendbar, die ihre Haken dicht an der Spitze hätten und daher das Mitfassen der Iris verhüteten.

Förster[4]), der anfänglich die Irispinzette von Liebreich benützte (seit 1874), ließ sich dann später die Fig. 62, 63 und 64 (I. Band, S. 31) abgebildete Pinzette von Brade in Breslau machen. Seitdem sind noch sehr verschiedenartige Kapselpinzetten angegeben worden, so von Weber, Schweigger, Wicherkiewicz[5]), L. Müller (s. Fig. 66, I. Bd., S. 32) und anderen.

Der Einwand, daß durch die Pinzette eine Verschiebung der Linse bewirkt werden könne, ist nicht stichhältig. Wenn man sie nur mit

---

[1]) v. Wecker, De l'extraction de la capsule antérieure dans l'opération de la cataracte. Bull. et mém. de la soc. franç. d'ophthalm. V. année, 1887, pag. 113.

[2]) v. Arlt, Operationslehre im Handbuche v. Graefe-Saemisch, 1. Aufl., Bd. III, S. 300.

[3]) Colsmann, Über die Entfernung eines zusammenhängenden Stückes aus der vorderen Linsenkapsel. Wiesbaden 1879.

[4]) Förster, Über Reife des Stars usw. Arch. f. Augenheilk., 1883, Bd. XII, S. 14.

[5]) Wicherkiewiz, Über das geeigneteste Verfahren der Kapseleröffnung behufs Starentfernung. Klin. Monatsbl. f. Augenheilk., 1889, Bd. XXVII, S. 169.

sanftem Drucke schließt, so kommt keine Verschiebung hierbei vor. Viel häufiger sehe ich, daß die Fliete oder das Häkchen bei großem, hartem Kerne diesen spießt und so die Linse verschiebt. Wenn aber die Kapselpinzette bei verdickter Kapsel diese nicht einreißt, sondern die ganze Linse mit gegen die Wunde zieht, so sehe ich darin nur einen Vorteil. Es kommt dann eine Extraktion in der geschlossenen Kapsel zustande oder die Kapsel reißt erst beim Durchschneiden des größten Linsenquerschnittes durch die Wunde; dann bekommt man zwar den Kern für sich heraus, aber kann nachträglich immer die schon aus ihrer Verbindung mit dem Ziliarkörper gelöste, verdickte Kapsel ganz entfernen.

Die Extraktion eines Kapselstückes von 6—7 *mm* Durchmesser gelingt in 80—90% der Fälle (Förster, v. Wecker).

v. Graefe benützte seine Fliete so, daß er die Kapsel in zwei Fluchten eröffnete, die vom unteren Teile der natürlichen Pupille ausgingen und hart am nasalen und temporalen Rande der genannten Pupille bis in die Höhe des oberen Linsenäquators aufstiegen.

Zweifellos war so die Eröffnung der Kapsel sehr groß, aber unter Bildung von zwei Lappen mit der Basis nach oben, die durch die Fliete nach oben gezogen wurden und fast unfehlbar in die Wunde eingeklemmt werden mußten, wenn der Star austrat.

Später nahm v. Graefe[1]) Webers Vorgang an, der außer zwei schräg aufsteigenden Rissen eine vierfache Bewegung ausführte, nämlich zweimal längs der seitlichen Pupillar- und Kolobomränder in der ganzen Höhe des Pupillarsaumes und zweimal transversal, das eine Mal hart an der unteren Pupillenperipherie, das andere Mal 1 *mm* unterhalb des oberen Linsenäquators.

Schon v. Graefe stellte sich nicht vor, daß dadurch ein viereckiges Stück Kapsel umschnitten werde, aber wenn die Risse auch nicht an allen Punkten eingriffen, so schiebe das Instrument jedenfalls die bereits eröffnete Kapsel wie einen Vorhang zurück, wodurch leichtere Auslösung der Linse bewirkt werde.

v. Weber[2]) fand die Längsspaltung auch mit zwei divergierenden Rissen für ungenügend und fügte zwei wagrechte Risse mit seinem Doppelhaken hinzu.

v. Arlt[3]) zog der Fliete ein spitzes Irishäkchen vor. Auch er ging bis an den unteren Pupillarrand, selbst noch etwas tiefer und führte zwei Risse bis zur oberen Äquatorialgegend der Kapsel.

---

[1]) v. Graefe, Briefliche Mitteilung an den Herausgeber. Klin. Monatsbl. f. Augenheilk., 1870, VIII, S. 8.

[2]) v. Weber, Die normale Linsenentbindung, der „modifizierten Linearextraktion" gewidmet. Arch. f. Ophthalm., 1867, XIII, 1, S. 256.

[3]) v. Arlt, Operationslehre, 1874, S. 300.

Ich halte alle gegen die Wunde gerichteten Risse für fehlerhaft, weil dadurch unbedingt Kapselzipfel entstehen, die entweder schon durch das Instrument oder nachträglich durch den austretenden Star in die Wunde verlagert werden. Nur der Wunde parallele Risse können davor schützen. Die Sache ist bei einfacher Extraktion allerdings weniger wichtig, weil die sich kontrahierende Pupille oder die Rücklagerung der Iris mit der Spatel die Kapselzipfel wohl sicher wieder herausbringt, die dann hinter der Iris liegen. Aber bei kombinierter Extraktion hat die lotrechte Führung des Zystitoms die Folge, daß die Zipfel leicht in die Wunde geraten und daraus, da man sie nicht sieht, nicht entfernt werden, also einheilen, ja geradezu Iriseinklemmungen mit verschulden können.

Werden außer lotrechten auch wagrechte Risse gemacht, so können die Zipfel doch an der Basis eingerissen, ja auch ganz abgetrennt werden, was erklärt, daß Becker beobachtete, daß mit der Linse unregelmäßige Kapselstücke austraten.

Eröffnung der Linsenkapsel vor dem Schnitte.

Eine Anzahl von Operateuren hat vorgeschlagen, die Eröffnung der Linsenkapsel vor der Anlegung des Starschnittes vorzunehmen, so Bribosia[1]), Badal[2]) und Spencer Watson[3]), E. Smith[4]) u. a., und zwar nicht zu Reifungszwecken, wie dies Muter, Mannhard, v. Graefe getan hatten. Teils war für diesen Vorschlag der Umstand maßgebend, daß sich die Pupille nach der Entleerung der Kammer verengt, man also vorher die Eröffnung ausgiebiger machen könne; teils daß man nicht im Dunkeln arbeite wie nach dem Schnitte, wo häufig das eindringende Blut den Einblick erschwert, sondern bei klarer Pupille, und daß also nicht so leicht eine Verschiebung der Linse entstehe. Ferner komme es nicht so leicht zu einer Verletzung der Iris; außerdem erhalte man eine klare Anschauung über das Verhältnis des Linsenkernes zur Rinde und könne danach die Schnittlänge bemessen. Endlich könne die Operation bei unruhigen Kranken, die jedoch kein Chloroform vertragen, mit größerer Sicherheit gemacht werden, wenn man mit dem Hornhautschnitt absichtlich gleichzeitig die Iris ausschneidet, wie dies Bribosia tat, indem er durch eine leichte Wendung des Messers nach der Kontrapunktion etwas Kammerwasser abfließen ließ. Es erfolgt dann schon nach Vollendung des Schnittes die Entbindung der Linse.

---

[1]) Bribosia, Modifications à apporter en certaines circonstances à l'opération de la cataracte par extraction linéaire. Congrès de Londres. Compte rendu, 1873, pag. 41—46.

[2]) Badal, Sur un point particulier de l'opération de la cataracte. Journ. de méd. de Bordeaux, 1880, X, pag. 228.

[3]) Spencer Watson, On the advantage of opening the capsule before making the corneal section in the operation for cataract. Med. Times and Gaz., 1881, May 7.

[4]) E. Smith, Cataract extraction with preliminary capsulotomy. Ophthalm. Rec., 1906, pag. 456 u. 493. (Ref. Jahresber. f. Ophthalm., 1906, S. 337.)

Man eröffnet die Kapsel mit einer feinen Nadel, die man schräg durch die Hornhaut sticht, damit das Kammerwasser beim Herausziehen der Nadel nicht abfließe. Geschieht dies doch, so genügt es, einige Minuten zu warten, um dann den Schnitt anlegen zu können.

Man kann nicht sagen, daß dieses Verfahren Anklang gefunden hätte. [Es wird in neuester Zeit nur von wenigen Operateuren geübt, welche sich erst durch die Diszission über die Beschaffenheit des Stares glauben Aufschluß schaffen zu können.]

Eröffnung der Linsenkapsel gleichzeitig mit dem Schnitt.

Noch zur Zeit der alten Lappenextraktion, sowohl bei dieser als bei Lanzenschnitten, eröffneten viele Operateure die Kapsel während des Durchganges des Starmessers durch die vordere Kammer mit diesem; so Wenzel 1780, Correnti u. a.

Santerelli[1]), der die Kammer gleich Daviel mit der Lanze eröffnete, verwandte ihre Spitze gleich zur Eröffnung der Kapsel.

v. Graefe[2]) hat diesen Vorgang, der, wie es scheint, wieder der Vergessenheit anheim gefallen war, bei der linearen Extraktion mit der Lanze wieder aufgenommen, jedoch später wieder verlassen, weil die so hergestellte Öffnung nicht groß genug zu sein pflegte und durch die weichen Starmassen nicht erweitert wurde, so daß sich später Kapseltrübungen im Pupillarbereiche bildeten, ferner weil bei flachen Linsen leicht auch die hintere Kapsel zusammen mit der Hyaloïdea durchschnitten ward. Allein diese Nachteile gelten nur für die Eröffnung mit der Lanze und breiige Stare. [Siehe diesbezüglich mein Vorgehen, II. Bd., S. 382.]

Seit 1872 wurde sodann von Gayet[3]) dieses Verfahren wieder systematisch geübt, der es Keratozystitomie nannte. Es war ihm wohl bekannt, daß es von einer großen Zahl jüngerer[4]) und älterer Operateure schon ausgeführt worden war, und er ist also nicht als der eigentliche Erfinder zu betrachten, wie ihn Cuche[5]) nennt.

Nach Gayet haben sich viele Operateure mit dieser Frage beschäftigt und nach ihren Erfahrungen teils zustimmende, teils ablehnende Urteile

---

[1]) Santerelli, Ricerche per facilitare il cateterismo e l'estrazione della cataratta. Vienna 1795, und Delle cataratte, Forli 1810.

[2]) v. Graefe, Über die lineare Starextraktion des Linsenstares. Arch. f. Ophthalm., 1855, I, 2, S. 280.

[3]) Gayet, De la Kératokystitomie dans l'opération de la cataracte. Ann. d'ocul., 1886, XCV, pag. 227.

[4]) z. B. Scriver, Extraction of cataract. Indian med. Gaz., 1870, 1. Oct. — Macnamara, C. H., Return of cataract operations from January to December 1871 (schriftliche Mitteilung an Swanzy).

[5]) Cuche, Du traitement de la cataracte pendant les quinze dernières années dans le service de l'hôtel Dieu de Lyon. Lyon 1886.

abgegeben, so Flarer[1]), Galezowski[2]), Spencer Watson[3]), Sandrecky[4]), Katzaurow[5]), Barban[6]), Wicherkiewicz[7]), Knapp[8]), Schmidt-Rimpler[9]), Pflüger[10]) u. a.

Ein nicht zu leugnender Vorteil des Verfahrens ist die Vereinfachung des Instrumentariums und der ganzen Operation überhaupt, indem ein Akt der Operation als solcher ganz wegfällt. Ja, verschiedene Operateure sind so weit gegangen, daß das ganze Instrumentarium auf das Starmesser allein beschränkt wurde[11]) und die Operation bloß aus zwei Akten besteht: aus dem Hornhautkapselschnitt, bei dem eventuell auch die Iris mit ausgeschnitten wird, und aus der Austreibung des Stares. Die Vereinfachung des Instrumentariums auf ein Instrument stammt übrigens schon von Palucci[12]), der mit seinem Starmesser die Linsenkapsel eröffnete. Ähnlich wurde auch von anderen älteren Operateuren vorgegangen.

Daß die Instrumente, die zur gesonderten Eröffnung der Kapsel dienen, schwer zu sterilisieren seien, und daß daher das Verfahren aus diesem Grunde seine Vorteile habe, weil es solche Instrumente zugunsten des so leicht zu sterilisierenden Messers ganz vermeidet, kann aber nicht gelten gelassen werden. Das Auskochen sterilisiert jedes Zystitom, sei es nun haken- oder flietenförmig, und jede Kapselpinzette wohl mit unbedingter Sicherheit.

Den erwähnten Vorteilen steht aber eine ganze Reihe von Nachteilen gegenüber, die insbesondere Knapp und Wicherkiewicz betont haben.

Dazu ist insbesondere der Umstand zu rechnen, daß die Anlage eines völlig glatten und regelmäßigen Hornhautschnittes viel weniger sicher gelingt. Die Bewegung des Messers nach rückwärts und das Einschneiden der

---

[1]) Flarer, Semplificazione al metodo di Graefe della estrazione lineare della cataratta. Ann. di Ottalm., 1873, III, pag. 109.

[2]) Galezowski, Nouvelle modification du procédé d'extraction de la cataracte. Réc. d'ophtalm., 1874, pag. 357—363.

[3]) Spencer Watson, On the advantage of opening the capsule before making the corneal section in the operation for senile cataract. Med. Times and Gaz., 1874, May 9.

[4]) Sandrecky, Versuch einer einfachen Starextraktionsmethode. Berliner klin. Wochenschr., 1878, S. 199.

[5]) Katzaurow, Ein vereinfachtes Verfahren der Kataraktextraktion. Zentralbl. f. prakt. Augenheilk., 1884, S. 370.

[6]) Barban, Contribution à l'étude de l'extraction capsulaire partielle ou totale dans l'opération de la cataracte, Thèse de Lyon 1889.

[7]) Wicherkiewicz, Über das geeignetste Verfahren der Kapseleröffnung behufs Starentfernung. Klin. Monatsbl. f. Augenheilk., 1889, S. 169.

[8]) Knapp, Kapselspaltung während des Hornhautschnittes bei der Kataraktextraktion. Arch. f. Augenheilk., 1891, XXII, S. 186.

[9]) Schmidt-Rimpler, Über Staroperationen. Berl. klin. Wochenschr., 1890, S. 89.

[10]) Pflüger, Bemerkungen zum gegenwärtigen Stande der Staroperation. Klin. Monatsbl. f. Augenheilk., 1897, S. 155.

[11]) z. B. Katzaurow.

[12]) Guérin, Traité des maladies des yeux. Lyon 1769.

Kapsel, ob es nun in lotrechter oder, wie es Knapp u. a. versuchten, in wagrechter Richtung geschieht, bringt das Messer aus seiner Bahn, und es entsteht schon dadurch leicht eine Unregelmäßigkeit der Schnittlinie. Noch störender ist es, wenn dabei ein Teil des Kammerwassers abfließt und die Kammer seicht wird, wodurch dann Schwierigkeiten bei der Kontrapunktion entstehen, die auf die richtige Form der Schnitte von üblem Einflusse sind. Dazu kommt es infolge dieses Umstandes bei der Kontrapunktion leicht zu Verletzungen der Iris und weiterhin dazu, daß diese nach der Kontrapunktion beim Vollenden des Schnittes leicht vors Messer fällt. Hatte man die Absicht, mit Iridektomie zu operieren, so fällt das freilich weniger ins Gewicht, ja Katzaurow, der angibt, daß das immer geschieht, sieht darin einen weiteren Vorteil des Verfahrens. Allein es ist doch zu bemerken, daß erstens auf diese Weise oft eine Irisausschneidung gemacht wird, wo man die Operation mit dem gewöhnlichen Verfahren des Schnittes sehr gut hätte ohne Irisausschnitt beenden können, und zweitens, daß das so erzeugte Kolobom häufig nicht jene regelmäßige Gestalt und Lage hat, wie wenn es mit Pinzette und Schere angelegt wird.

Endlich hat bei unruhigen oder empfindlichen Kranken das Ausschneiden der Iris mit dem hin- und hergehenden Starmesser den großen Nachteil, daß es viel länger dauert als das nur einen so kurzen Augenblick dauernde Ausschneiden der Iris mit Pinzette und Schere. Das Schneiden der Iris ist aber auch bei gut kokainisierten Kranken schmerzhaft und infolgedessen sieht man die Kranken unter den früher erwähnten Umständen unruhig werden, pressen, mit dem Auge ausweichen, was alles die Regelmäßigkeit und Glätte des Schnittes recht ungünstig beeinflussen kann. Man kennt ja diese Verhältnisse von jenen Extraktionen her, wo wider Willen des Operateurs die Iris vor die Schneide fällt.

Bei verdickten, zähen Kapseln ist die Eröffnung überdies zuweilen unmöglich oder ungenügend, oder es dringt zwar das Messer ein, kommt aber nicht wieder hervor, drängt die Linse und Iris gegen die Hornhaut und muß zurückgezogen werden, wobei dann eben leicht das Kammerwasser etwas abfließt. Eine stark verdickte Kapsel kann der Messerspitze ausweichen, und es kann durch beharrliche Versuche, sie anzuspießen, hierbei zur Verschiebung der ganzen Linse kommen. Es kann auch die ganze Linse angespießt und in die vordere Kammer herausgehoben werden (Pflüger).

Knapp hält das Verfahren daher für geradewegs gegenangezeigt:

1. Bei enger Pupille.
2. Bei flacher vorderer Kammer.
3. Bei verdickter, zäher Vorderkapsel, also bei überreifen, geschrumpften und entarteten Staren.

Im allgemeinen lehnt er das Verfahren als Ersatz für die Eröffnung mit dem Zystitom ab, ebenso Wicherkiewicz.

Für erlaubt hält Knapp das Verfahren:

1. Bei mäßig weiter Pupille. (Manche halten die Erweiterung, die das Kokain bewirkt, für genügend, so Pflüger.)

2. Bei tiefer vorderer Kammer; und

3. bei dünner, leicht zerreißlicher Kapsel.

Gayet verrichtet die Operation folgendermaßen: Das Messer v. Graefes wird in die Hornhaut gestoßen und sodann mit der Spitze bis zur Pupillenmitte geführt, wo diese dann ein wenig in die Kapsel gesenkt wird. Dann wird die Spitze durch Senkung des Griffes nach vorne zurückgehoben.

Dadurch wird die Kapsel eingerissen oder auch ein Lappen emporgehoben, der auch auf dem Messer bleiben kann. Dann erfolgt die Kontrapunktion und die Vollendung des Schnittes, der jede beliebige der üblichen Formen haben kann.

Bei verdickten Kapseln muß der Stich am Rande der Verdickung gemacht werden, die sich dann im ganzen vom Messer emporheben läßt, ja oft von ihm geradezu abgetragen wird. Wenn nicht, so kann sie nach dem Staraustritte hervorgezogen werden.

Die Keratozystitomie stellt also nach ihm ein allgemein anwendbares Verfahren dar. Die Kapselinstrumente sind nur als Notbehelfe bereit zu halten, sowie die Haken, die Schlinge von Snellen u. dgl.

Katzaurow fixiert die Augenlider und durch diese den Augapfel mit zwei Fingern in der linken Hand, macht den Einstich mit dem Graefemesser wie zur modifizierten Linearextraktion und führt das Messer bis zur Pupillenmitte; dann senkt er die Messerspitze und zerschneidet die Kapsel in bogenförmiger Linie. Dann erhebt er die Messerspitze, macht den Ausstich und vollendet durch sägende Bewegungen den Schnitt im Hornhaut-Lederhautborde. Unter diesen Umständen fällt die Iris immer vors Messer und es wird ein Stückchen mit ausgeschnitten. Nach Vollendung des Schnittes übt er einen leichten Druck mit dem aufs untere Lid aufgelegten Finger auf den Augapfel aus und treibt so die Linse samt dem Irisstückchen aus.

Periphere Kapselspaltung.

Den bei der Spaltung der Kapsel an der vorderen Linsenfläche entstehenden Zipfeln haften folgende Nachteile an:

1. Sie können in die Wunde gelangen und so störend auf ihre Heilung einwirken.

2. Sie verkleben mit der hinteren Kapsel und die von ihrem Epithel ausgehenden Wucherungen erzeugen Stränge, die die hintere Kapsel falten und so Sehhindernisse erzeugen.

3. Sie verkleben mit den Rändern der Pupille oder des Koloboms, so daß also „hintere Synechien" entstehen, die die Form und Beweglichkeit der Pupille beeinträchtigen.

Um diesen Nachteilen der unreinen Pupille durch die Lage der Kapselzipfel zu entgehen, hat es zuerst Gayet [1]) versucht, die Extraktion der Linse durch eine äquatorielle Öffnung der Kapsel vorzunehmen, indem er nach Hornhautschnitt und Iridektomie auf die Mitte der Hornhaut drückte und so die Linse mit ihrem Äquator in der aufklaffenden Wunde zur Einstellung brachte. Dann konnte er die Kapsel im Äquator punktieren.

Quioc [2]), der die Priorität dieses Verfahrens für Gayet reklamierte, beschreibt es folgendermaßen. Eine breite Iridektomie ist nötig. Der Operateur vertraut die Faßpinzette dem Gehilfen; darauf nimmt er den Löffel in die linke Hand, in die rechte das Schmalmesser. Unterhalb von der Hornhautmitte übte er einen Druck auf die Hornhaut, bis der Linsenrand zwischen den klaffenden Wundrändern sichtbar wird.

Dann sticht er das Messer in den Äquator und trennt ihn, die Schneide nach oben, in der ganzen Ausdehnung des Schnittes. Die Klinge bleibt immer in einer vertikalen Ebene, im äußeren Wundwinkel steht sie dabei um 45° gegen den wagrechten Durchmesser der Linse geneigt, schließlich fast wagrecht. Quioc meint, daß das Verfahren bei Morgagnischen Staren unbedingt angewendet werden muß, daß es bei weichen Staren und Kernstaren mit weicher Rinde ebensogut wie andere Verfahren, aber unbrauchbar bei reifen, überreifen und Kapselstaren sei.

Gruening [3]) sah sich veranlaßt, ausschließlich die Eröffnung der Kapsel in der Peripherie bei Morgagnischen Staren zu empfehlen, damit sich der verkleinerte Kern nicht in der sich bei zentralerer Kapselöffnung an der Hornhautwunde bildenden Tasche fange.

Wirklich systematisch ausgebildet und auf alle Starformen verallgemeinert hat das Verfahren Knapp [4]), ohne seine beiden Vorgänger zu

---

[1]) Gayet, Modification légère dans un temps de l'opération de la cataracte. Gaz. hebd., 1873, Nr. 35.

[2]) Quioc, De la discision périphérique ou équatoriale avec conservation de deux crystalloides, dans l'extraction linéaire et périphérique de la cataracte. Thèse de Paris 1879.

[3]) E. Gruening, Über periphere Kapseleröffnung bei der Extraktion Morgagnischer Stare. Arch. f. Augenheilk., 1878, S. 469.

[4]) Knapp, Über periphere Kapselspaltung. Sitzungsber. d. ophthalm. Ges. zu Heidelberg, 1878, S. 170 und Arch. f. Augenheilk., VII, S. 203. — Derselbe, Bericht über ein 6. Hundert Starextraktionen. Arch. f. Augenheilk., 1879, VIII, S. 378. — Derselbe, Bericht über ein 3. Hundert Starextraktionen ohne Iridektomie. Arch. f. Augenheilk., 1890, XXII, S. 186.

kennen. Er hielt daran auch fest, nachdem er die Iridektomie aufgegeben hatte, die man bei diesem Verfahren für unerläßlich gehalten.

Knapp übte einen Druck mit der Faßpinzette auf den Augapfel, um die Hornhautwunde nach der Irisausschneidung zum Klaffen zu bringen. Dann spaltete er die Kapsel mit einem sehr scharfen Zystitom (Fig. 18*b*, I. Bd.) nahe dem oberen Linsenrande, den Hornhautschnitt entlang. In der ersten Zeit ging er darauf mit dem Zystitom in die vordere Kammer ein und schlitzte die Kapsel von der Pupillenmitte vertikal aufwärts bis in den horizontalen Schnitt hinein. So entstand ein ⊤-förmiger Schnitt. Bald gab er aber den zweiten Schnitt als überflüssig auf. Statt der sichelförmigen Zystitome, deren Schneiden sich schwer genügend scharf machen lassen, ließ er gerade machen und die Schneide mit dem Schaft einen Winkel von 120—160° bilden.

Auch mit v. Graefes Fliete und Schmalmesser konnte der Kapselschnitt ausgeführt werden.

Die Kapselwunde vereinigt sich in gleicher Weise wie die Hornhautwunde und läßt sich als eine wagrechte, weißliche Linie in manchen Fällen bemerken. Die Starreste bleiben im Sacke eingeschlossen, werden aber in gleicher Weise, wie bei vorne eröffneter Kapsel, wenn auch langsamer und unvollständig aufgesogen.

Reizerscheinungen von seiten der Iris fehlen fast gänzlich und es entstehen keine Anklebungen des Pupillarrandes an die Kapsel. Diese klärt sich in manchen Fällen ganz auf und wird ganz glatt; meist zeigt sie eine leichte, parallel vertikale Runzelung.

Als Nachteil des Verfahrens führt Knapp an, daß in den meisten Fällen zur Erzielung der vollen Sehschärfe nachträglich eine zentrale Kapselspaltung gemacht werden muß. Allein das ist auch bei jedem anderen Verfahren der Fall, besonders heutzutage, wo sehr unreife Stare auch operiert werden.

Ein weiterer Nachteil besteht darin, daß sich Anklebungen zwischen der Kapsel und der Hornhautwunde bilden können, entweder in den Wundecken oder in der Mitte oder sogar in der ganzen Ausdehnung der Narbe, die Kapsel runzelt sich dann stärker und muß diszindiert werden. In der Mehrzahl der Fälle bildet sich aber solch eine Anklebung nicht. Sie hat niemals Protrusion, zystoide Beschaffenheit der Narbe oder Reizzustände zur Folge.

Endlich hat Chisolm [1]) den Nachteil hervorgehoben, der darin besteht, daß Blut in den Kapselsack eindringt und dann lange nicht resorbiert

[1]) Chisolm, Report on the eye and ear infirmerary. Baltimore 1879.

wird. Chisolm hat mehrere Male Blut in der Kapsel gesehen, wo der Kranke sonst schon hätte entlassen werden können.

Dem gegenüber stehen folgende Vorteile: Vereinfachung des Operationsverfahrens überhaupt, weniger verletzende Wirkung des Eingriffes, rasche Verheilung der wagrechten Kapselwunde, die den Kapselsack mit seinem Inhalte abschließt und so das staroperierte Auge unter ähnliche Bedingungen bringt, wie bei einer einfachen Iridektomie. Quellung der Starreste ist vollständig verhindert; ebenso alle Reaktionsprozesse durch Verunreinigung der Wunde und Kammer mit Starresten.

Die periphere Spaltung gestattet der Linse den leichtesten Austritt und beugt der Gefahr, daß sich Kapselzipfel in die Wunde legen, vollständig vor.

Auch bei verdickter Kapsel überreifer Stare macht Knapp die periphere Kapselspaltung. Der Austritt der Linse geht ebenso leicht vonstatten wie sonst. Es wird dann nachträglich über die Verdickung ein horizontaler und darüber ein vertikaler Schnitt bis in den horizontalen angelegt und die verdickte Kapsel hinter die Iris gedrückt.

Bei der Operation ohne Irisausschneidung geht Knapp so vor, daß er eine gerade, am Schafte jedoch geknickte Kystitomnadel mit dem Knie voraus in die Kammer einführt, von der Pupille aus unter den oberen Irisabschnitt bringt und dann die Kapsel horizontal einschneidet.

Das scheint mir allerdings ein recht verwickeltes Manöver zu sein, bei dem man ganz im Dunkeln arbeitet und üble Zufälle (Anspießen der Iris, Abreißung der Iris) nicht ausgeschlossen sein dürften.

Entfernung eines Stückes der vorderen Kapsel.

Um die Bildung des Nachstars durch Verbleiben von Kapselzipfeln im Pupillarbereiche und die dadurch hervorgerufene Bildung von narbenartigen Strängen und um die Einklemmung von Kapselzipfeln in die Wunde zu verhindern, wandten sich die Versuche dahin, ein Stück der vorderen Kapsel zu entfernen. Das wurde von verschiedenen Operateuren auch früher schon durch die Art der Eröffnung mit dem Zystitom angestrebt und ebenso zog man gelegentlich die verdickte Kapsel nach dem Staraustritte aus dem Auge. So redete schon 1870 Knapp [1]) nicht bloß einer ausgiebigen Eröffnung, sondern einer völligen Entfernung der Kapsel das Wort. Perrin [2]) baute eine Griffe capsulaire, die aus einer am Ende eines Heftes angebrachten kleinen ovalen, mit dicht nebeneinander stehenden Zähnen besetzten Scheibe bestand, die beim Aufsetzen eine quere Schnitt-

[1]) Knapp, Remarks on some practical points concerning cataract extraction. Transact. Americ. ophthalm. soc., 1870. pag. 143—147.

[2]) Martin, Clinique ophtalm. du D. de Wecker. Ann. d'ocul., 1872, LXVII, pag. 160.

wunde in der Kapsel machte und beim Zurückziehen ein breites Stück der Kapsel mitnehmen sollte.

Dann erst kamen zur Entfernung der Kapsel Pinzetten mehr in Gebrauch. So benützte v. Wecker [2]) ein Zystitom, das eine gekrümmte oder winklig gebogene Iridektomiepinzette war, von deren Armen jeder am Ende an der konvexen Seite im Niveau ihrer inneren Zähne mit einem kleinen dreieckigen, schneidenden Plättchen versehen war. Ebenso bediente sich Lourenço [1]) einer gekrümmten Pinzette, die an ihrer konvexen Seite mit einigen Häkchen versehen ist.

Allerdings soll schon, wie Nagel [2]) angibt, lange vorher eine Anzahl Operateure, so er selbst auch, derartige Pinzetten benützt haben.

Auch Harpke [3]) konstruierte eine Kapselpinzette, die der von v. Graefes ähnlich war, nur daß an jedem Ende ein kleiner scharfer Haken schräg nach vorne, unten und innen ging.

Colsmann [4]) modifizierte die Liebreichsche Pinzette, indem er sie mit der Schraube von Kuhnt versah, zu dem Zwecke, ein möglichst großes Stück der Kapsel zu entfernen.

v. Arlt [5]) gibt an, daß er ein Stück der unveränderten Kapsel mit der Liebreichschen Pinzette ausgezogen hat. Seine Versuche waren jedoch zu wenig zahlreich.

So recht in Fluß gebracht wurde die Sache, wie schon oben erwähnt, durch Förster [6]), der schon seit 1874 angefangen hatte, auch nicht verdickte Kapseln mit der Pinzette zu entfernen. Er benützte anfänglich die Pinzette von Liebreich. Dann ließ er sich selbst eine solche mit drei Zähnchen an jedem Arme machen. Förster überzeugte sich, daß das entfernte Kapselstück oft die überraschende Größe von 6—7 *mm* Durchmesser erreicht, somit, da die Gesamtausdehnung der Kapsel nur etwa 9 *mm* Durchmesser erreicht, der größte Teil der vorderen Kapsel entfernt wird. Das Einheilen von Kapselzipfeln kann so viel seltener vorkommen.

Daß das entfernte Stück stets wesentlich größer ist, als das zwischen den Zähnen liegende, deutet nach Förster mit Sicherheit darauf hin, daß die Kapsel gegen den Äquator weniger Widerstand leistet, was sich daraus erklärt, daß sie in der Gegend des Pols doppelt so dick ist als am Äquator.

---

[1]) Lourenço José, De la kystitomie et un nouvelle pince kystitome. Journ. d'ophtalm., 1872, I, pag. 418—426.

[2]) Nagel, Jahresber. f. 1872, S. 407.

[3]) Harpke, Neue Kapselpinzette. Klin. Monatsbl. f. Augenheilk., 1872, X, S. 38.

[4]) Colsmann, Über die Entfernung eines zusammenhängenden, möglichst großen Stückes der vorderen Linsenkapsel usw. Wiesbaden 1879.

[5]) v. Arlt, Operationslehre, S. 300.

[6]) Förster, Über Reife des Stars, künstliche Reifung desselben, Korelyse, Extraktion der vorderen Kapsel. Arch. f. Augenheilk., 1883, XII, S. 3.

Nach Förster sind Kapselpinzetten von Wicherkiewicz[1]), Knapp[2]), Schweigger, Terson u. a. angegeben worden.

In ganz anderer Weise suchte Birnbacher[3]) die vordere Kapsel zu entfernen. Er umschneidet mit einem besonderen Messerchen ein Stück der Kapsel, um so eine möglichst glatte Umgrenzung des entfernten Stückes zu erreichen. Das Messer hat den Stiel und die Krümmung einer krummen Lanze, die eigentliche Klinge aber ist etwas länger und zungenförmig schmal mit vorderer, abgerundeter, sehr scharfer Schneide. Nach der Irisausschneidung führt er es längs des inneren Kolobomrandes, die abgerundete Schneide zwischen Iris und Linse schiebend, ohne merklichen Druck auf diese zu üben, bis ein wenig unter den unteren Pupillarrand, dann nimmt er bei zartester Anlegung an die vordere Linsenfläche eine Vierteldrehung in der Fläche vor bis zum äußeren Kolobomrande und zieht es sodann heraus. So wird ein beliebig großes Kapselstück gekappt und danach mit der Pinzette herausgezogen. Die Gefahr, die Linse zu luxieren, sei geringer als bei anderen Zystitomen.

Glaskörperrhexis.

Um die Verklebung der Kapselzipfel mit der hinteren Kapsel, die zu Trübungen im Pupillarbereiche führt, und überhaupt die Bildung des Nachstars zu verhindern, ist von manchen Operateuren die zu diesem Zwecke von Hasner[4]) empfohlene und geübte Durchtrennung der hinteren Kapsel nach der Austreibung des Stares verrichtet worden. Dieses Verfahren wurde zuerst von Richter[5]), Adam Smith, dann von Rivaud-Landrau[6]) gegen hintere Kapselstare, dann gegen den Collapsus corneae nach der Extraktion verwendet, da man diesen für ein ungünstiges Vorkommnis hielt. Es hat sich nie einer größeren Verbreitung erfreut, offenbar da man die Verletzung des Glaskörpers bei noch offener Hornhautwunde und den möglicherweise folgenden Glaskörpervorfall fürchtete.

Durch den vordringenden Glaskörper werden die Kapselzipfel nach der Peripherie verdrängt, die Pupille wird sofort erweitert und schwarz. Die Kammer füllt sich mit Glaskörperflüssigkeit und die Hornhaut erhält ihre normale Wölbung, so daß sich die Wundränder genau aneinander legen. Auch soll die Aufsaugung der Starreste rascher und vollkommener erfolgen. Das Verfahren soll der nachträglichen Diszission der hinteren Kapsel entschieden überlegen sein.

---

[1]) Wicherkiewicz, Über das geeignetste Verfahren der Kapseleröffnung behufs Starentfernung. Klin. Monatsbl. f. Augenheilk., 1889, XXVII, S. 169.

[2]) Knapp, Die Behandlung der Kapsel während und nach der Staroperation. Verhandlungen des X. internat. Kongr. zu Berlin, 1891.

[3]) Birnbacher, Ein neues Verfahren der Kapselentfernung bei Staroperationen. Zentralbl. f. prakt. Augenheilk., 1894, S. 70.

[4]) Hasner, Prager med. Wochenschr., 1864. — Derselbe, Klin. Vorträge. Prag 1865, III, S. 305. — Derselbe, Über die Starextraktion. Prager Vierteljahrsschrift f. praktische Heilkunde, 1871, 110. S. 73—80.

[5]) Richter, Wundarzneikunst, III, S. 356.

[6]) Rivaud-Landrau, Ann. d'ocul., XIX, S. 54.

v. Stellwags Einwand, daß man die Größe des künstlich hervorgerufenen Glaskörpervorfalls nicht ganz in der Hand habe, ist jedenfalls berechtigt; zweifellos wird die ganze Verwundung tiefer und größer und eingedrungene Keime finden den Weg zum Glaskörper eröffnet.

Bei schweren Infektionen mag das immerhin schon gleichgültig sein; bei jenen leichteren Fällen, wo es bloß zu mäßiger adhäsiver Iritis oder Iridokyklitis kommt, könnte es aber wohl einen Unterschied machen, ob die hintere Kapsel und die Hyaloidea unversehrt sind oder ob das Innere des Glaskörpers durch eine Lücke dieser Häutchen zugänglich gemacht ist.

Hasner begnügte sich mit einem zentralen Stich in die Kapsel und Hyaloidea, den er mit der Spitze einer Starnadel ausführte. Andere Operateure (Deloncle[1]), Rheindorf[2]), König[3]) eröffneten den Glaskörper ausgiebiger mit scharfen Irishäkchen oder Flieten von unten nach oben, wodurch verhindert wird, daß sich die Öffnung rasch wieder schließt und so die Wirkung möglicherweise in kurzer Zeit verloren geht.

Der Eingriff wird nach Entfernung des Lidhalters vorgenommen. Entsteht Glaskörpervorfall, so wäre er mit der Schere zu kappen.

Hasner beschreibt den Vorgang folgendermaßen. Der Gehilfe zieht das eine, der Operateur das andere Lid ab. Der Operateur faßt eine Starnadel, führt sie in die Kammer bis in den Pupillarbereich. Hierauf wendet er die Spitze des Instrumentes gegen die tellerförmige Grube und macht in ihrer Mitte einen Einstich. Die Nadel wird sofort in der Richtung des Schläfenwinkels aus dem Auge gezogen. Meist tritt sofort nach der Entfernung der Nadel ein Tröpfchen Glaskörper durch die kleine Wunde der Hinterkapsel, die Pupille erweitert sich in geringem Grade, wird tiefschwarz. Bald füllt sich auch die Vorderkammer mit Vitrina, die früher schlaffe Hornhaut glättet und wölbt sich. Läßt man das Auge länger offen, so sickert die Vitrina auch durch die Hornhautwunde. Ein drückender Verband darf nicht angelegt werden.

Schweigger[4]) gibt jedoch an, daß in vielen Fällen später keine Spur des Glaskörperstichs zu finden sei und daß sich die Hoffnung, die Zahl der Nachstare dadurch zu vermindern, nicht erfüllt habe.

[Es stimmt damit auch meine Beobachtung überein, daß Kortikalisreste der Aufsaugung viel schwerer zugänglich sind, wenn Glaskörper in

---

[1]) Deloncle, De l'opération de la cataracte. Nouveau procédé. Paris 1880.

[2]) Rheindorf, Beobachtungen über Glaskörperrhexis bei Skleralextraktion. 1881, Leipzig-Heidelberg.

[3]) König, Discision de la cristalloide postérieure dans l'opération de la cataracte. Paris 1898. Soc. d'ophthalm. de Paris, II, 98.

[4]) Schweigger, Über Star- und Nachstaroperationen. Arch. f. Augenheilk., 1886, Bd. XVII, 2, S. 125.

die Vorderkammer eingedrungen ist, und zwar sowohl bei alten Individuen, als auch nach Extraktion einer weichen Katarakt bei Kindern.]

Entbindung der Linse.

Das Wichtigste für einen bequemen, anstandslosen Verlauf der Starentbindung ist, wie schon mehrfach hervorgehoben, eine entsprechend große Wunde. Deshalb ging die Starentbindung bei der alten Lappenextraktion so leicht vor sich, deshalb begegnete man bei allen „Linearextraktionen", wenn es sich um harte Stare handelte, so häufig Schwierigkeiten und mußte zu Zugwerkzeugen oder wenigstens zu sehr energischen Schiebe- und Druckmanövern greifen.

Der Star kann nämlich, im allgemeinen gesprochen, aus dem Innern des Augapfels auf zwei Weisen entfernt werden; entweder er wird bloß herausgedrückt (Austreibung, Expulsio cataractae) oder er wird herausgezogen (Ausziehung, Extractio cataractae im engeren Sinne).

Die für die Austreibung des Stars zur Verfügung stehenden Kräfte sind:

1. Die sogenannten natürlichen Triebkräfte, d. h. der nach Eröffnung der Kammer erübrigende Glaskörperdruck, der übrigens durch den Muskeldruck und den Liddruck (also äußere, aber „natürliche" Druckkräfte) gesteigert werden kann.

2. Künstliche Druckkräfte, die vom Operateur mit seinen Fingern (unmittelbar oder durch die zwischenliegenden Lider) oder mit Instrumenten ausgeübt werden, also alles äußere Druckkräfte.

Alle äußeren Druckkräfte, sowohl die sogenannten natürlichen als die künstlichen, bringen neben einer allgemeinen Steigerung des Glaskörperdruckes auch durch örtliche Deformationen Wirkungen hervor, die sich an der Wunde durch Erweiterung und Klaffung ihrer Ränder, an der Einwirkungsstelle durch Bildung schiefer Flächen und dadurch gegebenen Falles Entstehung tangential wirkender Komponenten des Binnendruckes, die wiederum zur Fortbewegung der in ihrem Bereiche liegenden Linse sehr wirksam sein können, und endlich bei Verschiebung ihres Angriffspunktes als Schubkräfte geltend machen.

Die zur Austreibung des Stares benutzten Manöver sind dementsprechend entweder bloße Druckmanöver, oder Schiebemanöver oder Zusammensetzungen dieser beiden, wie sich aus der nun folgenden kurzen Darstellung der gebräuchlichsten Austreibungshandgriffe ergibt.

Die Herausbeförderung des Stars durch Zug (Extraktion im engeren Sinne des Wortes) erfolgt mit Pinzetten, Haken, Löffeln oder Schlingen. Diese Verfahren sind als selbständige heutzutage mit Aus-

nahme der Fälle von Hautstaren und gewisser Fälle von Vollinsenstaren verlassen, da sie unter normalen Verhältnissen unnötig sind und stets etwas mehr Verletzendes und die Aseptik des Operationsverlaufes Gefährdendes haben. Sie kommen jedoch unter anomalen Verhältnissen in Betracht, besonders wo alle Druckeinwirkungen wegen Glaskörperaustrittes oder hoher Gefahr eines solchen vermieden werden müssen, oder wo es sich um die Entfernung weicher Starmassen handelt.

Von jenen Fällen, wo derartige Instrumente angewendet werden müssen, wird in den folgenden Abschnitten an verschiedenen Stellen die Rede sein, weshalb hier darauf verwiesen wird.

Daviel brachte, wenn die Kapsel zerschnitten war, die kleine Spatel zwischen die Linse und die Iris, um den Star durchwegs los zu machen. Dann ließ er die aufgehobene Hornhaut fallen und entband die Linse in folgender Weise. Er drückte mit zwei Fingern (vgl. II. Bd., Fig. 44, S. 315) sanft mit dem unteren Lide auf den Bulbus, unterhalb der Hornhautwunde. Man sah nun, wie sich die Pupille nach und nach öffnete, der Rand der Linse zum Vorschein kam, sie selbst aber in die vordere Augenkammer und von da heraus durch die Wunde über die Backe schlüpfte.

In ähnlicher Weise machten es alle Operateure seit Daviel. In vielen Fällen erwies sich jede Nachhilfe als unnötig, indem die Linse schon beim bloßen Erheben des Blickes austrat. Alle Operateure gingen bei dem Akte der Starentbindung möglichst langsam und schonend vor, um einen Vorfall des Glaskörpers zu vermeiden. Die Hilfen, die man zur Beförderung des Staraustrittes anwandte, waren erstens ein gelinder Druck mit dem unteren Lid auf den unteren Teil des Augapfels, dann ein sanfter Gegendruck oben, mit dem oberen Lid. Dieser Druck unten und oben wurde späterhin auch mit Instrumenten (Löffeln, Spateln) ausgeübt. War die Linse mit ihrem unteren Rande über den Pupillarrand in die Vorderkammer getreten und zögerte dann, so half man mit einem unter ihren Rand vorgeschobenen Löffelchen nach. Als die Extraktion nach oben üblich wurde, war man zur Nachhilfe mit äußerem Druck, sei es mit den Lidern, sei es mit Instrumenten, in allen Fällen genötigt, da der Staraustritt nach oben naturgemäß nicht so leicht erfolgt wie nach unten.

Das von v. Arlt schon seit 1848 geübte und 1853 beschriebene Verfahren des Ausstreifens mit den Lidern[1]) bestand darin, daß der Operateur den Zeigefinger der einen Hand an das untere, den Daumen der anderen an das obere Lid anlegte, so daß er durch Vorschieben des freien Lidrandes gegen die Wunde die Linse gleichsam herausstreifen, aber damit

[1]) v. Arlt, Operationslehre, S. 272.

auch sogleich nachlassen konnte, sobald die Linse mit ihrem größten Durchmesser die Öffnung passierte.

Dieses Verfahren ist nichts anderes als das mit Löffel und Spatel, wie ich es anwende; es ist zweifellos mechanisch das schonendste, aber wegen der Berührung der Wundflächen mit den Lidrändern aus Gründen der Aseptik zu verwerfen.

v. Graefes modifizierte Linearextraktion brachte eine vollständige Änderung des Austreibungsvorganges der Linse. Die periphere, sklerale Lage der Wunde, ihre lineare Form und Enge, endlich die Ausschneidung der Iris brachten ein mehr schlüpfendes Austreten der Linse mit sich, das jedoch infolge des geringen Klaffungsvermögens und der Kürze der Wunde wesentlich schwerer erfolgte als der so leicht ablaufende Austritt bei der Lappenextraktion. Deshalb mußte v. Graefe zunächst bei ungefähr zwei Dritteilen der Stare Zugwerkzeuge beibehalten, wie es bei den schon früher geübten Linearextraktionen bei allen kernhältigen Staren notwendig gewesen war.

Er verwendete, wo kein Zugwerkzeug nötig war, zunächst das sogenannte Schlittenmanöver. Dieses bestand in folgendem[1]):

Er nahm einen breiten Löffel mit mäßig gewölbtem Blatt und drückte dessen Rücken, entsprechend der Wundmitte und hart an dieser der Sklera sanft an, so daß die Wunde zum Klaffen gebracht wurde. Hierbei schieben sich Rindenmassen hervor und der Scheitel des Kernrandes stellt sich ein. Nun ließ er den Löffelrücken auf der Sklera entlang gleiten, und zwar unter Einhaltung desselben Druckes seitwärts nach den Wundwinkeln hin, dann aber von der Wunde zurückziehend nach oben, wobei er den Druck vorsichtig verstärkte. Entwickelte sich der Durchmesser des Kerns während dieser Bewegung, so ließ er mit dem Druck mehr und mehr nach und beendete allenfalls die Entbindung durch Anlegen des Löffelendes an den bereits hervorgetretenen Rand.

Dieses Manöver konnte er bei seiner ersten Schnittform nur bei Staren mit einer reichlichen Schichte weicher Rinde (d. h. bei verhältnismäßig kleinen Starkernen) mit Erfolg anwenden. Er war bei härteren (d. h. größeren) Starkernen, für die der Schnitt zu enge war, zur Anwendung von Haken genötigt.

Bei diesem Manöver war eine weite Eröffnung der Kapsel bis zum Äquator der Linse mit dem Instrumente nötig und die Ausschneidung des vorliegenden Iristeils unbedingte Voraussetzung.

Schon bald änderte v. Graefe jedoch das Verfahren ab, um auch bei harten Kernen gewöhnlich des Hakens zum Herausziehen entraten zu

[1]) v. Graefe, Über modifizierte Linearextraktion. Arch. f. Ophthalm., 1865, XI, 3, S. 29 ff.

können.[1]) Dazu war vor allem eine recht ausgiebige Kapseleröffnung bis zum diesseitigen Äquator nötig.

Es wurde nun beim Ansatz des Löffels auf die Sklera mit der Fixierpinzette ein den Umständen proportionierter, aber doch im ganzen ziemlich dreister Zug nach unten ausgeübt, durch dessen Einfluß sich bereits die Einstellung des Linsenäquators anbahnte. Unter Fortsetzung dieses Zuges (der zu einer Abflachung der Hornhaut und dadurch zu einer leichten Hebung der kornealen Wundlippe führt) schritt er dann zu den beschriebenen seitlich gleitenden Bewegungen, während deren der Löffel bei härteren (d. h. größeren) Starkernen einen etwas intensiveren Druck als sonst auf die sklerale Wundlefze ausüben mußte. So wie die Linse gut vorrückte, ließ er mit dem Zuge der Pinzette nach unten nach, um am Ende der Entbindung sogar den Bulbus aufwärts zu führen.

Dabei gibt v. Graefe schon an, daß, wenn zu Ende der Entbindung die untere Rinde drohte, sich vom Kerne abzulösen, oder wenn der Kern bei geringem Augendrucke nur in Haltepunkten statt gleichmäßig schlüpfend vorrücke, man die konvexe Fläche des Löffels auf die Hornhautmitte flach auflegen und dann sanft aufwärts streichen solle (Schiebemanöver).

Aber schon ein Jahr später hatte v. Graefe das Schlittenmanöver, das ein reines Druckmanöver darstellt, ganz fallen gelassen, um zu einem Schiebemanöver überzugehen.[2])

Während v. Graefe bis dahin noch einen gewissen Spielraum für die Zuginstrumente einräumen mußte, gab er nun das Schlittenmanöver auf, weil dabei ein zu großer Anteil der Kraft lediglich als Steigerung des intraokularen Druckes, ohne direkte Beziehung zur Austrittsbahn des Stars einzugehen, wirkt, und benützte ein Verfahren, das alle Zuginstrumente unnötig machte. Allerdings war v. Graefe inzwischen zu einer weniger steilen Messerführung übergegangen, indem eine Lappenhöhe von $^1/_3$‴ und auch für die harten Stare eine größere Wundlänge zugestanden wurde.

Diese neue Art der Linsenentbindung ist im wesentlichen die Rückkehr zu jenen älteren Verfahren, wie v. Graefe selbst zugibt[3]), die auch bei der Lappenextraktion schon verwendet worden waren.

Der Augapfel wird 1—1·5‴ nasenwärts vom untersten Hornhautpunkt fixiert, dann ein Kautschuklöffel mit der konvexen Seite auf den untersten Hornhautrand gelegt, mit seiner Achse so gedreht, daß die Löffelhöhlung halb nach oben sieht und nunmehr sanft gegen den untersten

[1]) v. Graefe, Nachträgliche Bemerkungen über die modifizierte Linearextraktion. Arch. f. Ophthalm., 1866, XII, 1, S. 171.

[2]) v. Graefe, Notiz über die Linsenentbindung bei der modifizierten Linearextraktion usw. Arch. f. Ophthalm., 1867, XIII, 2, S. 549 ff.

[3]) a. a. O., S. 553 und 554.

Hornhautbezirk gestemmt. In dieser Stellung und unter Einhaltung des Druckes wird mit dem Löffel eine kurze, längs der Hornhautbasis aufwärts schiebende Bewegung von etwa $^1/_2$''' Exkursion gemacht, während deren sofort der obere Starrand in die spontan aufklaffende Wunde vorrückt.

Hiernach drückte er mit demselben Teil des Löffels anfänglich fest gegen das Zentrum des Augapfels, dann aber, je mehr sich der Star entwickelte, in einer immer stärker aufwärts steigenden Richtung, bis endlich der Löffel beinahe in tangentialer Richtung an der Hornhautoberfläche aufwärts rückt, wobei er den Star sozusagen vor sich her- und zur Wunde hinausschiebt.

Es wurde also der Star zunächst durch den Druck auf seinen unteren Rand gestürzt und so gezwungen, sich Raum in der aufklaffenden Wunde zu suchen und danach weiter geschoben. Nur erforderte die stark periphere Lage der Wunde und das Fehlen der Iris keine bedeutende Stürzung, weshalb v. Graefe den Löffeldruck auf die hintere Wundlippe, den er anfangs noch angewendet hatte, als überflüssig aufgab, um die Fixation selbst übernehmen zu können.

In der beschriebenen Weise wird von vielen Operateuren auch heute noch vorgegangen, obwohl der periphere Linearschnitt allgemein verlassen ist. Die weniger periphere Lage der Wunde macht aber an sich schon das leichte Niederdrücken des hinteren Wundrandes wünschenswert, und noch mehr, wenn mit Schonung der Iris operiert wird, weil dann die Linse stärker gestürzt werden muß. Wird sie bloß von unten flach hinausgeschoben, so treibt sie die Iris mit vor sich her, während bei dem aus Druck und Schub kombinierten Sturzmanöver mit zwei Spateln die Iris auch bei der Extraktion nach oben nicht in die Wunde getrieben wird, sondern infolge des Niederdrückens der hinteren Wundlippe vom Linsenäquator abgleitet, ehe er sich in der Wunde einstellt. (Vgl. die genaue Beschreibung II. Bd., S. 397 ff.) Auch kann sich bei etwas mehr zentraler Lage der inneren Wundöffnung der Linsenrand leicht hinter der inneren, peripheren Wundlippe anstemmen, wenn die Linse bloß nach oben geschoben wird. Schon v. Graefe gibt bei seinen Auseinandersetzungen über sein letztes Austreibungsverfahren an, daß es bei der Lappenextraktion (und heutzutage werden doch eigentlich nur mehr solche verrichtet) „in der Tat rätlich ist, den peripheren Hornhautrand herabzudrücken, weil sonst der periphere Linsenrand gegen denselben sich anstemmt und die Iris quetschen kann".

So erscheint denn dieses Niederdrücken der peripheren Wundlippe bei der Lappenextraktion als ein sehr nützliches Hilfsmittel, ja v. Stellwag[1]) hat es bei dem Drittelbogenschnitt für gewöhnlich allein angewandt

[1]) v. Stellwag, Neue Abhandlungen aus dem Gesamtgebiete der praktischen Augenheilkunde. Wien 1886, S. 284.

und nur im Falle, als sich die so aktivierten Triebkräfte als unzulänglich erwiesen, eine zweite Spatel am unteren Hornhautrande angelegt.

Eine Fixation des Augapfels ist bei diesem Akte überhaupt unnötig, wenn man es nicht mit einem Kranken zu tun hat, der die Stellung und Bewegung seiner Augen gar nicht in seiner Gewalt hat.

Sehr großes Gewicht ist auf eine gleichmäßige Einstellung des Kernrandes in die Wunde zu legen, da bei Verschiebungen und ungleicher Einstellung nach der Seite leicht Schwierigkeiten in der Austreibung entstehen können, die zu stärkerem Druck und dadurch zur Sprengung der Hyaloidea und Zonula führen. Allerdings sind solche Schwierigkeiten bei den großen Schnitten, wie sie jetzt verrichtet werden, weitaus seltener. Bemerkt man eine leichte Verschiebung des Kerns nach irgend einer Seite, so läßt sich die Lage gewöhnlich leicht durch sanften Druck mit der Spatel auf den entsprechenden Lederhautabschnitt richtigstellen. Gelingt das nicht, dann kann durch Eingehen mit feinen, spitzen Irishäkchen, das man in den Kern einschlägt, die Korrektur vollzogen werden.

Ein Hindernis für den Austritt des Stars kann bilden:

1. Ein zu kurzer Schnitt. Das kommt beim Halbbogenschnitt im Saume der Hornhaut nicht in Betracht. Beim Drittelbogenschnitt könnte es vorkommen, wenn der Ein- und Ausstich zu hoch gelegt wurden oder die Messerschneide zu flach gehalten wurde, so daß die innere Wunde zu kurz ausfiel. Korrektur erfolgt mit der Schere.

2. Die Iris, durch eine zu rigide Pupille. In solchem Falle müßte iridektomiert werden, wie dies schon Daviel tat. Bloße Sphinkterektomie führt noch leichter als Iridektomie zur Einklemmung der Iris in die Wunde, daher ist die Iridektomie vorzuziehen. Bei Extraktionen nach unten genügt jedoch eine radiäre, vertikale Iridotomie des oberen Pupillarrandes, die man von unten her mit Weckers Scherenpinzette leicht verrichtet.

3. Ungenügende oder mangelnde Eröffnung der Kapsel. Hat man sich überzeugt, daß nicht eine zu kurze Hornhautwunde oder eine rigide Pupille oder eine Verschiebung der Linse die Ursache ist, daß die Linse nicht austreten will, dann liegt das Hindernis an der Linsenkapsel.

Eine Nichteröffnung kann einem bei Benützung konzentrierter elektrischer Beleuchtung wohl kaum entgehen.

Ungenügende Eröffnung hat ihren Grund entweder in Verdickung der Kapsel oder in mangelhafter Spannung bei Kollaps des Bulbus (der Hornhaut).

4. Verschiebung der Linse.

Wie diesem Zustande zu begegnen sei, ist schon besprochen worden (II. Bd., S. 416).

Wundsäuberung.

Dazu gehören alle jene Maßnahmen, die die richtige Lagerung der Teile, die Entfernung von Starresten und Blutgerinnseln bezwecken.

Sie werden teils durch äußere Hilfen (Druck- und Schiebemanöver), teils durch Eingehen mit Werkzeugen (Löffeln, Spateln, Pinzetten), teils endlich durch Abwischen und Abspülen der Wunde, auch durch Ausspülen der Kammern vorgenommen.

Zu ihnen gehört also:

1. Entfernung der Starreste und Blutgerinnsel aus den Kammern und der Wunde.

2. Rücklagerung oder Entfernung uvealer, in die Wunde eingeklemmter Teile, dann der Kapsel, auch Abtragung des vorgetretenen Glaskörpers.

3. Zusammenpassung der Wundränder.

Zu 1. Die Starreste und allfällige Blutgerinnsel können mit Instrumenten aus der Kammer geholt oder durch Streich- und Druckmanöver entfernt werden. Schon seit alter Zeit bestanden diese beiden Verfahren nebeneinander.

Was das Eingehen mit Löffeln anlangt, so war man in der älteren Zeit meist sehr vorsichtig, ja ängstlich damit, indem man dem häufigen Eingehen mit Instrumenten überhaupt Reizung, Entzündung und Zerstörung des Auges zuschrieb. So urteilten Wenzel d. J.[1]), Himly[2]), Beer[3]), M. de Wenzel[4]), Benedict[5]), Mackenzie[6]) u. a. Demgegenüber scheuten sich einzelne nicht, in ausgiebiger Weise von diesem Verfahren Gebrauch zu machen, so Janin[7]), Jungs[8]) u. a.

Es ist nicht zu leugnen, daß die Scheu der Mehrzahl der Operateure in der vorantiseptischen Zeit ihre guten Gründe hatte und daß die Beobachtung, daß dem häufigen Eingehen mit Instrumenten oft schwere Entzündungen folgten, richtig war, wenn man auch damals die richtige Erklärung dafür nicht besaß. Waren doch die Instrumente damals nach

---

[1]) Wenzel d. J., Abhandlung vom Star. Nürnberg 1788, S. 81.

[2]) K. Himly, Die Krankheiten und Mißbildungen des menschlichen Auges und deren Heilung. Berlin 1843, II. Teil, S. 280.

[3]) Beer, Praktische Beobachtungen über den grauen Star und die Krankheiten der Hornhaut. Wien 1791, S. 165.

[4]) M. de Wenzel, Manuel de l'oculiste. Paris 1808, I, pag. 125.

[5]) Benedict, Handbuch der praktischen Augenheilkunde. Leipzig 1824, IV, S. 281.

[6]) Mackenzie, Practical Treatise on the diseases of the eye. London 1854. 4. Edition, pag. 800.

[7]) Janin, Anatomische, physiologische und physikalische Abhandlungen und Beobachtungen über das Auge. Ins Deutsche übersetzt. Berlin 1788, S. 252.

[8]) Jungs, Methode, den grauen Star auszuziehen und zu heilen. Marburg 1891, S. 90 und S. 94.

unseren Begriffen unrein und es wurde so die Gefahr einer Infektion ganz bedeutend erhöht.

Wie steht nun diese Frage heute? Die Mehrzahl der Operateure vermeidet auch heute so viel als möglich, die Starreste mit Instrumenten aus der Kammer zu holen. Andere freilich stehen auf dem Standpunkte, daß es gar keine Bedenken habe, desinfizierte Instrumente in die Kammer einzuführen, so z. B. Schweigger.[1])

Daß sterile Instrumente ungefährlich sind, ist unbedingt richtig; allein die Frage ist nur, ob unsere sicher sterilisierten Instrumente auch bis zu dem Augenblicke, wo sie in die Kammer eingeführt werden, sicher steril erhalten werden können. Es ist das für alle Fälle kaum möglich. Schon das Anstreifen an der Bindehautoberfläche kann das Instrument infizieren. Berücksichtigen wir nun noch, daß das Abscheuern der die Gewebe deckenden Endothelschichte an der hinteren Hornhautfläche und vorderen Irisfläche sie der Infektion zugänglicher macht, daß ferner das häufige Eingehen mit Instrumenten das Hineingelangen von Flüssigkeit aus dem Bindehautsacke begünstigt, so müssen wir gestehen, daß es für die Erhaltung des aseptischen Zustandes das günstigste ist, wenn wir so wenig als möglich mit Werkzeugen in die Kammer eingehen müssen, besonders, wenn die Linse bereits ausgetrieben ist und der Glaskörper so einer Infektion viel zugänglicher gemacht ist. Es kann ja das Eingehen mit den Instrumenten natürlich nicht ganz vermieden werden. Es muß das die Kammer eröffnende Instrument, das Kapselinstrument, eventuell die Irispinzette und -spatel eingeführt werden; aber was man ohne Einführung von weiteren Instrumenten erreichen kann, das sollte so verrichtet werden. Zudem ist das oft wiederholte Eingehen mit den Löffeln bis in die Pupille, um Reste zu holen, wo beim Herausziehen die hintere Hornhautfläche jedesmal sozusagen abgeschabt wird, entschieden beleidigender als die Einführung der früher genannten Instrumente.

Am besten erscheint mir also das Verfahren des Ausstreifens der Reste mit der Spatel oder dem Löffel oder Pagenstechers Glasschieber, wobei allenfalls die periphere Wundlippe mit einem Löffel etwas niedergedrückt werden kann. Ebenso kann der mit dem Kautschukfingerling bewaffnete Finger dazu benützt werden, wie es früher (s. II. Bd., S. 399) geschildert wurde.

Zu verwerfen ist jedoch das alte, noch vielfach geübte Verfahren des Ausstreifens mit dem Lide. Hierbei werden die Wundränder mit dem gefährlichsten Teile, dem immer keimhaltigen, nie sicher steril zu machenden Lidrande, geradezu eingerieben.

---

[1]) Schweigger, Über Kataraktoperation, Bericht über den 7. internat. Ophthalmologenkongreß zu Heidelberg 1888, S. 150.

Dimmer[1]) hat, um das Lid zum Ausstreifen benützen zu können und doch zu vermeiden, daß damit die Wunde selbst massiert wird, folgendes Verfahren angegeben. Während die ganze obere Hälfte der Hornhaut, also auch die Wunde durch das obere Lid gedeckt wird, werden mit dem unteren Lide die bekannten reibenden und schiebenden Bewegungen gemacht. Das obere Lid wird mit dem Daumen der linken Hand in der richtigen Stellung erhalten, indem dieser Finger sogar einen leichten Druck auf den oberen Teil der Hornhaut mit dem Lide ausübt. So ist die Wunde gegen die Berührung mit dem Lidrande ganz geschützt und die Iris fällt nicht vor. Es gelingt, die Reste unter das obere Lid zu schieben, von wo sie mit einem Tupfer leicht herausgewischt werden können. Sind Linsenteile, besonders im oberen Kapselsacke, so nicht herauszubekommen, dann werden sie mit einem frisch ausgekochten Daviellöffel geholt.

Ausspülung der Kammer.

Die Ausspülung der Kammer ist ein altes Verfahren. Schon St. Yves[2]) entfernte bei Hypopyen nach Spaltung der Hornhaut den Eiter durch Ausspülung der Kammer. Zur Ausschwemmung von Starresten scheint dieses Verfahren erst viel später, im letzten Drittel des XVIII. Jahrhunderts, und zwar zuerst von Guérin[3]) und Sommer[4]) verwendet worden zu sein, wie Magnus angibt.[5])

Der Zweck, den man mit der Auswaschung der Kammer im XVIII. und zu Anfang des XIX. Jahrhunderts verband, war dreifach. Erstens Herausschaffen entzündlicher Erzeugnisse, zweitens Entfernung von Starresten und drittens Wiederherstellung der Hornhautwölbung, wenn sie nach der Extraktion zusammengesunken war.

Während sich nun die Ausspülung bei Hypopyon nie besonderen Anklangs erfreute und die zur Wiederherstellung der Hornhautwölbung, eine ganz überflüssige Sache, bloß Eigentum ihres Erfinders Maunoir[6]) geblieben zu sein scheint, erfreute sich die Ausspülung der Starreste zu dieser Zeit eines gewissen Rufes. Bald aber waren ihr teils erbitterte Gegner erstanden, teils wurde sie von den hervorragendsten Augenoperateuren ganz mit

---

[1]) Dimmer, Beiträge zur Starextraktion. Zeitschr. f. Augenheilk., 1901, VI, S. 93.

[2]) St. Yves, Tractat von den Krankheiten der Augen. Aus dem Franz. v. Mischel. Berlin 1730, S. 216, § VI.

[3]) Guérin, Versuch über die Augenkrankheiten usw. Aus dem Franz. Frankfurt und Leipzig 1773.

[4]) Sommer, Von dem Nutzen der Einspritzungen in das Auge, um die dunkeln Körper herauszuschaffen. Leipzig 1779, S. 204.

[5]) Magnus, Zur historischen Kenntnis der Vorderkammerauswaschungen. Arch. f. Ophthalm., 1888, XXXIV, 2, S. 167.

[6]) Maunoir, Bibl. univers., 1829, Oktober.

Stillschweigen übergangen und so sehen wir sie schließlich gänzlich außer Gebrauch kommen.

Zu ihren damaligen Anhängern zählte außer dem fahrenden Heilkünstler Casaamata[1]) unter anderen wirklichen Ärzten insbesondere Forlenze[2]), der das Verfahren durch Vervollkommnung des Injektionsinstrumentes zu verbessern suchte, und Arnemann.[3])

Beer[4]), Richter[5]), M. de Wenzel[6]), Benedict[7]), Pauli[8]), Himly[9]) verwarfen es entschieden.

Man benützte zur Einspritzung reines oder mit anderen Stoffen versetztes Wasser. Unter diesen war insbesondere der Weingeist beliebt. Forlenze schrieb reines Wasser von der Temperatur des Blutes vor.

Als Instrument wurde irgend eine gewöhnliche Spritze verwendet. Erst Forlenze vervollkommnete die Spritze, indem er sie mit einer Graduierung versah, da er von der Ansicht ausging, man dürfe nur soviel Flüssigkeit einspritzen, als die Vorder- und Hinterkammer zu fassen vermöchten, und ihr einen flachen Ansatz gab, der eine abgerundete Spitze haben sollte.

Ohne jedes Instrument ging Maunoir vor, indem er den Bindehautsack mit lauwarmem Wasser füllte und dann den Hornhautlappen vorsichtig lüftete. Das Wasser floß dann in die Kammer.

Das Verfahren fiel schließlich aus den früher genannten Gründen derart der Vergessenheit anheim, daß es im letzten Drittel des XIX. Jahrhunderts von einigen Operateuren neu erfunden werden konnte.

Als solche sind zu nennen Heymann[10]), Ynouye[11]), Mc. Keown[12]),

---

[1]) Feller, De methodis suffusionem ocularum curandi a Casaamata et Simone cultis. Lipsiae 1782, pag. 15.

[2]) Forlenze, 3. Observation sur une cataracte dont le centre était opaque et solide et la circonférence liquide et transparente. Actes de la Soc. de Médecine, Chir. et Pharm. établie à Bruxelles. T. I, 2, pag. 11. Bruxelles 1799.

[3]) Arnemann, System der Chirurgie. Göttingen 1801, 2, S. 172.

[4]) Beer, Praktische Beobachtungen über den grauen Star und die Krankheiten der Hornhaut. Wien 1791.

[5]) Richter, Anfangsgründe der Wundarzneykunst. Frankenthal 1790, III, S. 360.

[6]) M. de Wenzel, Manuel de l'Oculiste. Paris 1808, T. II, pag. 101.

[7]) Benedict, Handbuch der prakt. Augenheilkunde. Leipzig 1824, IV, S. 231.

[8]) Pauli, Über den grauen Star und die Verkrümmungen. Stuttgart 1838, S. 137.

[9]) Himly, Die Krankheiten und Mißbildungen des Auges und deren Heilung. Berlin 1843, 2. Teil, S. 280.

[10]) Heymann, Über Kochsalzeinspritzungen bei Blutung nach Iridektomie. Sitzungsbericht der ophthalm. Ges. zu Heidelberg, 1864. Klin. Monatsbl. f. Augenheilk., 1861, II, S. 365.

[11]) Ynouye, Privataugenklinik. Ber. über das Jahr 1884. Tokio 1885.

[12]) Mc. Keown, The treatment of immature cataract. Address to the ophthalmological Section of the Brit. Med. Assoc. Belfast 1884. — Derselbe, The injection operation for cataract. Meeting of the ophthalm. soc. of Great Britain and Ireland, 1885, 15. Oct.

Panas[1]), Vacher[2]) und Wicherkiewicz[3]), die alle unabhängig voneinander darauf kamen.

In Frankreich fand es nun sofort und auch späterhin viele Anhänger, so v. Wecker[4]), Grandclément[5]), Terson[6]), Gayet[7]), Chibret[8]), [Lagrange und Aubaret[9])] u. a., während man sich in Deutschland mehr zurückhaltend verhielt. Bloß Uhle[10]) und Hoffmann[11]) haben Mitteilungen darüber veröffentlicht.

Auch anderwärts wurde das Verfahren von manchen Operateuren geübt, geprüft und zum Teil anerkannt, zum Teil verworfen, wie die Mitteilungen von Schiess-Gemuseus[12]), Röthlisberger[13]), Secondi[14]),

---

[1]) Panas, Du choix du meilleur procédé d'extraction de la cataracte. Arch. d'ophtalm., 1885, V, Note pag. 289. — Derselbe, Les derniers progrès réalisés dans l'opération de la cataracte. Gaz. des hôpit., 1886, Nr. 30, Janvier, pag. 20. — Derselbe, Nouvelle seringe pour le lavage intraoculaire. Arch. d'ophtalm., 1886, VI, pag. 471. — Derselbe, Opération de la cataracte par extraction avec lavage de la chambre antérieure. Ann. d'ocul., 1888, pag. 478. — Panas hat angeblich schon seit 1874 oder 1878 Ausspülungen der Kammer zur Entfernung von Blutergüssen gemacht (vgl. v. Wecker, Annales d'ocul., 1886, XCV, pag. 128—129, Anm.). Seine antiseptischen Irrigationen machte er seit 1884 und behauptete, der erste gewesen zu sein, der sie zu diesem Zwecke systematisch angewendet hat.

[2]) Vacher, Du bijodure de mercure combiné au jodure de potassium comme pansement antiseptique en chirurgie oculaire. Gaz. hébdom. de méd. et chir., 4. Sept. 1885, pag. 583. — Derselbe, Du lavage de la chambre antérieure. Soc. franç. d'ophtalm. Bull. et Mém., 1887, pag. 117.

[3]) Wicherkiewicz, Über ein neues Verfahren, unreife Stare zu operieren. Klin. Monatsbl. f. Augenheilk., 1885, XXIII, S. 478. — Derselbe, Sur l'irrigation des chambres de l'oeil pour l'extraction de la cataracte. Soc. franç. d'ophtalm. Bull. et Mém., 1886, pag. 207. — Derselbe, Einige Bemerkungen über die Augenkammerauswaschungen und Demonstration eines verbesserten Spülapparates. Bericht des internat. Ophthalmologen-Kongresses zu Heidelberg 1888, S. 529.

[4]) L. v. Wecker, Injections et pansements à l'éserine et antisepsie oculaire. Ann. d'ocul. 1886, XCV, pag. 125 und Bull. et Mém. de la soc. franç. d'ophtalm., 1886, pag. 227.

[5]) Grandclément, Indications des lavages intraoculaires après l'extraction de la cataracte. Ann. d'ocul., 1887, XCVII, pag. 73.

[6]) Terson, Du lavage intraoculaire après l'extraction de la cataracte. Ann. d'ocul., 1887, XCVII, pag. 304. — Derselbe, Du lavage intraoculaire après l'extraction de la cataracte. Toulouse 1887.

[7]) Gayet, zit. bei Landolt, a. a. O.

[8]) Chibret, Nouveau procédé de nettoyage des masses corticales après l'opération de la cataracte. Soc. d'ophtalm. de Paris, Séance du 5. février 1895 (Ann. d'ocul., CXIII, pag. 120).

[9]) Lagrange et Aubaret, Du lavage intraoculaire dans l'opération de la cataracte. Arch. d'ophtalm., 1905, XXV, pag. 73.

[10]) Uhle, Modifikation der Undine von Wicherkiewicz. Klin. Monatsbl. f. Augenheilkunde, 1886, S. 384.

[11]) Hoffmann, Instrument zum Ausspülen der vorderen Augenkammer mit antiseptischer Flüssigkeit. Ber. über d. 19. Versammlung der ophthalmolog. Gesellsch. zu Heidelberg, 1887 (Klin. Monatsbl. f. Augenheilk., 1887, S. 208).

[12]) Schiess-Gemuseus und Mellinger, Jubiläumsbericht der Augenheilanstalt in Basel. Basel 1889.

[13]) Röthlisberger, Über die Ausspülungen der vorderen Augenkammer bei der Starextraktion. Inaug.-Diss. Basel. Bern 1893.

[14]) Secondi, zit. v. Landolt a. a. O.

Lee[1]), Aquilar[2]), Zancarol[3]), Chodin[4]), Knapp[5]), Bull[6]), Pflüger[7]), [Kostenitsch[8]), Mc. Keown[9])] u. a. erweisen.

Wie in alter Zeit verfolgte man verschiedene Zwecke mit der Ausspülung der Kammern und bediente sich dementsprechend auch verschiedener Spülflüssigkeiten.

Der Zweck war entweder ein rein antiseptischer, indem man die in die Kammer und Wunde gelangten Keime abtöten wollte (Vacher, Panas, Römer, zum Teil auch Wicherkiewicz) oder ein mechanischer, indem es sich um die rasche und gründliche Herausbeförderung von Blut (Heymann, Panas), von Starresten, zunächst bei unreifen und unvollständigen Staren, Zonular-, Wundstaren (Mc. Keown, Wicherkiewicz), dann aber überhaupt auch bei reifen Staren, um die Bildung des Nachtstars zu beschränken und so Nachoperationen zu ersparen, handelte (Ynouye, Wicherkiewicz, Uhle, Schiess-Gemuseus, Hoffmann, Grandclément, Terson, Gayet, Chodin, Lee, Knapp, Heymann, Pflüger).

Von v. Wecker endlich wurde die Ausspülung hauptsächlich zur Entfaltung der Iris, indem sich die Pupille durch die mechanische Wirkung der Injektion zusammenzieht, und dadurch zur Adaptation der Wundränder benützt. Die Verengerung der Pupille sicherte er durch einen $^1/_2$prozentigen Zusatz von Eserin. Nur nebenher sollte die bloß in sehr mäßiger Menge ausgeführte Injektion zur Entfernung der Starreste dienen.

Es hat sich nun sowohl durch die klinischen Erfahrungen als durch experimentelle Untersuchungen (Krasowsky[10]) herausgestellt, daß direkte antiseptische Zwecke durch die Ausspülungen nicht erreicht werden können,

[1]) Lee, On the extraction of the soft cataract by injection. Brit. Med. Journ., 1887, pag. 103. — Derselbe, The extraction of soft cataract by intracapsular irrigation. Brit. Med. Journ., 1889, pag. 706.

[2]) Aquilar, Ber. des Kongresses f. med. Wissensch. in Barcelona, 1888, pag. 7.

[3]) Zancarol, De la méthode aseptique dans la chirurgie oculaire. Ann. d'ocul., 1887 T. XCVII, pag. 303.

[4]) Chodin, Sur les lavages de la chambre antérieure dans l'opération de la cataracte. Rev. gén. d'ophtalm. 1887, pag. 35.

[5]) Knapp, Über Starextraktion ohne Iridektomie. Ber. über den period. 7. internat. Ophthalmolog.-Kongr. zu Heidelberg, 1882, S. 163. — Derselbe, Bericht über 100 Starextraktionen ohne Iridektomie. Arch. f. Augenheilk., 1888, XIX, S. 1. — Derselbe, Bericht über ein 2. Hundert Starextraktionen ohne Iridektomie. Arch. f. Augenheilk., 1889, XX, S. 351. — Derselbe, Bericht über ein 3. Hundert Starextraktionen ohne Iridektomie. Arch. f. Augenheilk., 1890, XXII, S. 186. — Derselbe, zit. bei Landolt, a. a. O. S. 15.

[6]) Bull, Stedman, Report on 36 cases of simple extraction of cataracte without iridectomy. New York Med. Journ., 1887, pag. 293.

[7]) Pflüger, Bemerkungen zum gegenwärtigen Stande der Staroperation. Klin. Monatsbl. f. Augenheilk. 1892, S. 155.

[8]) Kostenitsch, Zur Spülung der Vorderkammer nach Kataraktextraktion, Woenno med. Journal., September 1904. (Ref. Jahresber. f. Ophthalm., 1904, S. 378.)

[9]) Killen, Behandlung unreifer Stare. Brit. med. Journal, 1906, Dezember.

[10]) Krasowsky, Der Einfluß der Spülungen der Vorderkammer auf penetrierende infizierte Wunden des vorderen Abschnittes des Auges. In.-Diss., Petersburg 1898.

was schon v. Wecker gegenüber Panas 1886 behauptet hat. Die Dauer der Einwirkung ist hierzu jedenfalls zu kurz. Die Anwendung antiseptischer Flüssigkeiten in der entsprechenden Konzentration und Menge, daß eine bakterientötende Wirkung eintreten könnte, ist überdies für den Bestand der Durchsichtigkeit der Hornhaut durch Schädigung ihres Endothels gefährlich, ja geradezu damit unvereinbar.

Die Untersuchungen von Nuel und Cornil[1]) zumal und Mellinger[2]), nach denen insbesondere die Hg-Salze schädlich sind, sind in dieser Richtung hervorzuheben, die die klinischen Beobachtungen von Wicherkiewicz (Karbolsäure), Knapp, v. Wecker (Sublimat), Grandclément (Hg-Bijodid) u. a. bestätigten und erklärten.

[Eine Ausnahme bildet vielleicht das Argentum colloidale (Kollargol), das schon von Schanz[3]) empfohlen wurde und das auch ich seit mehreren Monaten, in 1—½% iger Lösung frisch bereitet, zum Ausspülen der Vorderkammer bei Infektion nach Traumen verwende. Obwohl meine bisherigen klinischen Erfahrungen sehr zufriedenstellend sind, werden doch erst weitere experimentelle Untersuchungen, wie sie schon an meiner Klinik begonnen wurden, über die bakterizide Wirkung der Vorderkammerspülungen mit Kollargol Aufschluß geben.]

So ist nur die mechanische Wirkung der Auswaschungen als ausnützbar übrig geblieben, wiewohl sich doch gerade deshalb nicht eine indirekte anti- oder aseptische Wirkung ganz in Abrede stellen läßt. Denn eine möglichst gründliche Reinigung der Kammer und Wunde von Starresten und Blutgerinnseln beseitigt eben totes Materiale, das eine sehr beliebte Ansiedelungsstätte eingedrungener Keime bildet, eine Ansicht, die auch Chibret ausspricht. Wenn also die Ausspülung imstande ist, diese toten Bestandteile gründlicher zu entfernen als die gewöhnlichen Druck- und Schiebemanöver, dann muß sie neben der reineren Pupille und der weniger häufigen Entwicklung von Nachstar, die ihr nachgerühmt wird, auch auf den aseptischen Verlauf der Wundheilung einen gewissen günstigen Einfluß haben, vorausgesetzt natürlich, daß mit sterilem Instrument und steriler Flüssigkeit gearbeitet wird. Gerade aber in dieser Richtung scheint die größte Schwierigkeit des Verfahrens zu bestehen.

Röthlisberger, der die Erfahrungen mitteilte, die an der Basler Augenklinik mit den Ausspülungen von Schiess-Gemuseus an 238 Fällen von Extraktion gemacht wurden, stellte aus den früheren Gründen die

---

[1]) Nuel et Cornil, De l'endothélium de la chambre antérieure de l'oeil, particulièrement de celui de la cornée. Arch. d'ophtalm., 1890, X, pag. 319. — Dieselben, De quelques troubles cornéens consécutifs à l'extraction de la cataracte. Congrès de la soc. franç. d'ophtalm. Paris, Mai 1892.

[2]) Mellinger, Experimentelle Untersuchungen über die Entstehung der in letzter Zeit bekannt gewordenen Trübungen der Hornhaut nach Starextraktion. Arch. f. Ophthalm., 1891, XXXVII, 4, S. 159. — Derselbe in der angegebenen Arbeit von Röthlisberger.

[3]) Schanz, Zur Anwendung des Kollargols bei Augenkrankheiten. Zeitschr. f. Augenheilk., 1906, XVI, Ergänzungsheft, S. 61.

Sätze auf, daß die Ausspülung nur zum Zwecke der mechanischen Reinigung des Pupillargebietes und allenfalls zur Reposition der Iris, dagegen niemals zu Zwecken der Antiseptik angewendet werden sollen und daß sie das rascheste und mildeste Verfahren darstellen, um zurückgebliebene Rindenreste aus dem Auge zu entfernen.

Als Spülflüssigkeiten wurden die verschiedensten Lösungen angewendet; so Kochsalzlösung (0·6—0·7% Sattler, Wicherkiewicz, Heymann), 1—4%ige Borsäurelösung (Wicherkiewicz, Ynouye, Panas, Schiess-Gemuseus, Chodin, Uhle, Sattler, Pflüger, Knapp, v. Wecker, Hoffmann, die beiden letzten mit 0·25—0·5% Eserinzusatz); Sublimatlösung (1 : 10.000 Bull, Knapp, 1 : 20.000 Wicherkiewicz); Quecksilberjodid (1 : 20.000 mit 2% Alkoholzusatz Panas, Knapp); Quecksilberbijodid mit Jodkali (1 : 12.000 Vacher); Quecksilbercyanat (0·05 : 1000 mit 7·0 NaCl, Chibret); Jodtrichlorid (1 : 1000—4000 Pflüger); ferner auch destilliertes Wasser (Vacher, Terson, Gayet, Grandclément, Mc. Keown, Wicherkiewicz, Lee, Zancarol).

Von Mellinger sind folgende Flüssigkeiten auf ihre Eignung als Spülflüssigkeiten für das Augeninnere geprüft worden: Sublimat, Chlorwasser, Jodtrichloridlösung, Alkohol, Borsäurelösung, Kochsalzlösung und destilliertes Wasser.[1]) Es zeigte sich, daß die chemisch differenten Mittel, wie das schon vom Sublimat, Karbolsäure u. dgl. durch mitunter traurige klinische Erfahrungen längst festgestellt war (Wicherkiewicz, Knapp, E. Meyer, Schiess-Gemuseus u. a.), bleibende Veränderung des Hornhautgewebes herbeiführen können, die sich als mehr weniger gesättigte und bleibende Trübung kundgibt.

Als unschädlich für das Endothel der Hornhaut haben die schon erwähnten Versuche Nuels und Cornils sowie die von Mellinger nur die physiologische Kochsalzlösung und die konzentrierte Borsäurelösung, auch bei gleichzeitiger Anwendung von Kokain erwiesen. Es dürfen also nur sie auf 30—35° erwärmt und natürlich wohl sterilisiert verwendet werden.

Über den Wert dieser Ausspülungen war man von Anfang an sehr geteilter Ansicht. Manche, darunter auch solche, die sich anfänglich warm für sie eingesetzt hatten, lehnten sie als überflüssig oder geradezu nachteilig ab (Alf. Graefe[2]), E. Fuchs[2]), Knapp[2]), Hansen Grut[2]), Aguilar[2]), Pagenstecher[3]), andere wollten sie nur für gewisse Fälle vorbehalten (Sattler[2]), Vacher[2]), Martin[4]), während wieder viele in

[1]) Mellinger, Experimentelle Untersuchungen über die in letzter Zeit bekannt gewordenen Trübungen der Hornhaut nach Starextraktion. Arch. f. Ophthalm., 1891, XXXVII, 4, S. 159.

[2]) In Zuschriften an Landolt (Der gegenwärtige Stand der Staroperation. Deutschmanns Beiträge zur Augenheilkunde, 1892, Heft 6 u. 7.)

[3]) Pagenstecher, Praktische Ratschläge zur Staroperation für angehende Augenärzte. Klin. Monatsbl. f. Augenheilk., 1884, XXXII, S. 344.

[4]) Martin, Soc. franç. d'ophtalm. Bull. et Mém., 1887, pag. 122.

ihnen ein sehr erwünschtes und nützliches Hilfsmittel bei den Staroperationen erblickten und verteidigten (Wicherkiewicz, Panas, Schiess-Gemuseus, Gayet, v. Wecker, Pflüger, Röthlisberger, Dransart, Chibret, Parinaud, Darier).

Die instrumentellen Hilfsmittel, deren sich die Operateure bedienten und noch bedienen, sind Undinen (Ynouye, Wicherkiewicz, Uhle, Schiess-Gemuseus), das sind retortenähnliche Gefäße aus Glas oder Hartgummi, die ein langes, entsprechend gebogenes Ausflußrohr besitzen, auf das das Ansatzstück gesetzt wird, dann nach Art der Irrigatoren wirkende Behälter (auch bloße Trichter), bei denen der Flüssigkeitsdruck durch Heben und Senken des Gefäßes geregelt wird (Vacher, Terson, Chodin, Lee, Mc Keown), gewöhnlichen Augentropfgläschen ähnelnde Gläschen mit Gummiverschluß (Hofmann, v. Wecker) und endlich, wie schon in früherer Zeit, Spritzen (Heymann, Panas, Knapp, Chibret).

Auch das bloße Aufgießen der Flüssigkeit auf die durch Druck aufklaffende Wunde, also ähnlich wie bei Maunoirs Vorgang ohne Instrument, ward von Zancarol, Knapp u. a. empfohlen.

Als Ansätze, die in die Kammer eingeführt wurden, dienten hohle Löffel, die man zugleich zum Auskratzen der Reste benützen konnte, so bei Ynouye und Mc Keown; bei den meisten jedoch flache Kanülen, die entweder eine spaltförmige Öffnung an ihrem breiten Ende oder eine rundliche nahe ihrem freien Ende besaßen, auch solche, die durch eine oder zwei Öffnungen einen rückläufigen Strom erzeugten (Uhle, Wicherkiewicz). Diese verschiedenen Formen sind durch die Art der Anwendung bedingt, indem der Ansatz bald bloß zwischen die Hornhautränder geführt wird, oder tief in die vordere Kammer hinter etwa vorhandene Starschollen oder endlich durch die Pupille verschieden weit in den Kapselsack.

Die von den einzelnen Operateuren verwendeten Mengen von Flüssigkeit sind recht ungleich. Während manche einen reichlichen Strom durch die Kammern fließen lassen wollen, sind andere sparsamer, ja einzelne füllen gerade nur, eventuell wiederholt, die Kammern und entfernen dann die Flüssigkeit mit den Star- und Blutmassen durch das Streichmanöver (v. Wecker). Das lange dauernde Durchspülen von großen Flüssigkeitsmengen hat auch bei indifferenten Lösungen Reizzustände, Brennen, Schmerz, die 5—10 Stunden andauern, im Gefolge.

Wicherkiewicz hält nicht bloß eine ausgiebige Kapseleröffnung, sondern auch die Iridektomie für nötig, während die meisten gerade bei der Extraktion mit runder Pupille das Pupillargebiet durch die Ausspülung reinigen und die Iris gut entfalten wollen.

Die meisten sind darin einig, daß die Ausspülung erst angewendet werden soll, wenn die gewöhnlichen Austreibungsmaßnahmen die Pupille nicht klar machen, und dann bei unvollständigen Staren.

Es ist nicht zu verkennen, daß jene Recht haben, die die Einführung der Kanüle tief in die Kammer am beweglichen Auge, besonders bei Schnittlage nach oben, wo das Auge dazu stark herabblicken muß, für eine etwas schwierige und auch nicht ungefährliche Handhabung halten. So sagt doch selbst Vacher[1]), der einer der feurigsten Verteidiger der Ausspülungen war: . . . „j'ai employé moins souvent le lavage intra-oculaire, qui demande une sûreté de main et des précautions minutieuses qui ne sont pas toujours faciles."

Den größten Fortschritt in der Technik der Ausspülungen scheint die von Chibret angegebene Spritze à double courant, die er von Aubry verfertigen ließ, zu bedeuten.[2])

Er verbindet dabei die Einspritzung mit der Aussaugung und beseitigt dadurch verschiedene wichtige Übelstände. Es entsteht ein Flüssigkeitswirbel, der die zu entfernenden Massen hinausschwemmt, ohne daß dabei eine Erhöhung des Druckes in der vorderen oder hinteren Kammer entsteht. Spritzt man nämlich bei dem gewöhnlichen Verfahren in die vordere Kammer, dann können, infolge des dort entstehenden Überdruckes, die Massen aus der hinteren Kammer nicht austreten; spritzt man aber in diese, dann wird wieder leicht die Iris in die Wunde getrieben. Außerdem ist die Druckzunahme in den Kammern für den Kranken schmerzhaft. Das alles haftet dem Verfahren Chibrets nicht an.

Ein auf demselben Grundsatze beruhendes Instrument, also zur gleichzeitigen Ausspülung und Aspiration, hat auch Darier[3]) angegeben.

Chibret verwendet sein Instrument in folgender Weise: Wenn die groben Starflocken in gewöhnlicher Weise durch Ausstreifen entleert sind, führt er die Doppelkanüle in das Pupillargebiet. Dabei lenkt er die Spitze der Kanüle so, daß die Flüssigkeit hinter den Rand der Pupille gelangt. So entsteht ein Flüssigkeitswirbel in der hinteren und vorderen Kammer; die Flüssigkeit mit den Resten fließt durch die Aspirationskanüle ab.

Die Menge der verbrauchten Flüssigkeit beträgt 20—30 *g*, also, da Chibret die Anelsche Spritze verwendet, 3—4 Spritzen voll. Er bedient

---

[1]) Zit. bei Landolt, a. a. O. S. 17.

[2]) Chibret, Nouveau procédé de nettoyage des masses corticales après l'opération de la cataracte. Soc. d'ophtalm. de Paris. Séance du 5. février 1895. (Ann. d'ocul., 1895, CXIII, pag. 120.) — Dransart, Du nettoyage des masses corticales dans l'opération de la cataracte par injection et aspiration. Soc. et franç. d'ophtalm. Bull. et Mém., 1895, pag. 308. — Chibret, Le lavage de la chambre postérieure après l'opération de la cataracte. Arch. d'ophtalm., 1897, XVII, pag. 545.

[3]) Darier, in der Diskussion zu Dransarts Vortrag, a. a. O. S. 313.

sich einer lauen Lösung von 1 *g* HgCy auf 20.000 *g* Borlösung. Verstopft eine größere Rindenscholle die Öffnung der Aspirationskanüle, was man sofort erkennt, indem nun das Instrument nur mehr als Injektionsspritze wirkt, dann ziehe man es heraus und wische die Kanüle mit einem aseptischen Läppchen ab.

Chibret empfiehlt diese Ausspülung für weiche und unvollständige Altersstare, wo mehr weniger käsige, klebrige, der Kapsel anhaftende Reste da sind und wo die Spannung des Auges gering ist, weil in diesen Fällen die Ausstreifmanöver wenig oder gar nicht wirksam sind.

Ebenso empfiehlt er sie für Stare bei Leuten unter 30 Jahren und bei klaren Linsen (Myopie). Bei den weichen Staren macht er einen Einschnitt von 3·5—4 *mm*. Nach Ausspülung der Starmasse in der hinteren Kammer macht Chibret den Glaskörperstich. Bei durchsichtigen Linsen eröffnet er zuerst die Kammer mit einem 3·5 *mm* langen Schnitt und eröffnet dann breit die Vorderkapsel. Drei Tage später geht er durch dieselbe Hornhautwunde mit der Spritzenkanüle ein, spült die Linsenmasse aus und beendet die Operation mit dem Glaskörperstich. Dieser ist bei so kleinen Hornhautwunden ganz ungefährlich (?).

Ich benütze die Spritze von Chibret erst seit kurzer Zeit bei Extraktionen, will mich also eines abschließenden Urteils unbedingt enthalten. Ich kann aber bestätigen, daß sie, rein technisch genommen, vorzüglich arbeitet und daß sie ein außerordentlich schonend wirkendes Mittel darstellt. Das von Aubry gelieferte Original hat aber den Fehler, daß die Dichtungen und der Stempel aus Leder sind, also nicht im Autoklaven sterilisiert werden können. Das halte ich aber für unbedingt nötig. Ich habe deshalb diese Bestandteile aus Durit und Asbest fertigen lassen. Zur Spülung benütze ich physiologische Kochsalzlösung, die ebenfalls im Autoklaven sterilisiert wird. [Auch Czermak hat in den letzten Jahren die Ausspülung der Vorderkammer nach Starextraktion wegen verschiedener Unzukömmlichkeiten wieder aufgegeben.]

[Es wäre hier noch besonders das Verfahren wieder zu erwähnen, weiche Starmassen und Starreste nach Extraktion durch Aussaugen (Suktion) zu entfernen. So empfiehlt Tone[1]) das Aussaugen mit der Kanüle von Redard (Aussaugen mit dem Munde). Die Entbindung der Linse in der Kapsel nach Stoewer[2]) durch Einführung eines hohlen mit einem Gummiball verbundenen Löffels, der, auf die Linsenvorderfläche angelegt, die Linse ansaugt und in toto herauszieht, ist kaum zur Nachahmung zu empfehlen.]

Zu 2. Die alten Operateure trachteten die in die Wunde getretene Iris durch sanftes Reiben der Hornhaut mit dem oberen Lide zurückzubringen, indem sie durch das Reiben eine Zusammenziehung des Sphinkters auslösten. Führte das zu keinem Ziele, dann schoben sie die Iris mit dem

[1]) Tone, L'aspiration-succion dans l'extraction myopique du crystallin. Clinique ophtalm., 1901, pag. 322.

[2]) Stoewer, Demonstration eines Instrumentes zur Extraktion der Linse in der Kapsel. Bericht der 30. Versammlung der ophthalmologischen Gesellschaft Heidelberg, 1902, S. 296.

Daviellöffel zurück. Wir gehen heute bei der Lappenextraktion ohne Iridektomie genau entsprechend vor.

Bei der Operation mit Iridektomie muß jedenfalls, wenn die Iris nach dem Staraustritte an einem oder beiden Wundwinkeln eingeklemmt erscheint, zunächst die Rücklagerung mit der Spatel vorgenommen werden.

Es wurde schon II. Bd., S. 400 auseinandergesetzt, in welcher Weise L. Müller vorgeht, wenn die Rücklagerung mit der Spatel nicht gelingt.

Nach der Operation mit Iridektomie besteht immer die Gefahr, daß ein Kapselzipfel eingeklemmt ist und deshalb soll man die Wunde genau mit scharfer fokaler Beleuchtung daraufhin ansehen.

Knapp[1]), Förster[2]) und Swanzy[3]) empfehlen ein genaues Durchsuchen der Wunde auf Kapselzipfel mit der Pinzette. Man geht mit der gezähnelten Irispinzette, indem man mehrfach öffnet und schließt, durch die ganze Länge der Wunde. Faßt man einen Kapselzipfel, so zieht man ihn langsam heraus, bisweilen mit einer zweiten Pinzette nachhelfend. Man braucht nicht zu befürchten, dadurch einen Glaskörperausfluß zu bekommen, wenn man das Manöver nach Entfernung des Sperrlidhalters vornimmt.

Gerinnsel, die auf der Wunde und zwischen ihren Lippen liegen, werden mit einem feuchten Tupfer weggewischt oder mit der Pinzette abgezogen.

Zu 3. Die Anpassung der Wundränder erfolgt bei dem Durchstreichen der Spatel durch die ganze Wundlänge, wobei auch Bindehautzipfel und Starflocken herausgestreift werden.

Ebenso wird der Wundrand, wenn er wo eingerollt sein sollte, dabei in die richtige Lage gebracht. Dieser Anpassung dient auch das schließliche Ausglätten der Wundränder, indem man mit dem Rücken der Spatel unter sanftem Drucke darüber hinfährt.

[Wurde ein Bindehautlappen angelegt, so ist ganz besonders genau darauf zu achten, daß sein freier Rand nicht eingerollt bleibt; durch wiederholtes Darüberstreichen in radiärer Richtung, vom Hornhautrande beginnend, läßt er sich leicht ausbreiten und durch sanftes Andrücken an die Unterlage dort fixieren, so daß das Oberlid nicht neuerlich beim Lidschlusse den Lappen verschieben kann. Um dies sicher zu verhindern, hebt man hierbei mit dem Spatel das obere Lid vom Augapfel ab.]

---

[1]) Knapp, Über ein 6. Hundert Starextraktionen. Arch. f. Augenheilk., 1879, VIII, S. 392.

[2]) Förster, Über die Reife des Stars usw. Arch. f. Augenheilk., 1888, XII, S. 16.

[3]) Swanzy, On a series of one hundred cataractoperations. Transact. of the royal Academy of medicine in Ireland, 1890, VIII, pag. 194.

Andere Ausführungen der Extraktion.

Wir besprechen im folgenden einige abgeänderte Extraktionsverfahren, die teils zu ganz bestimmten Zwecken, also nur für gewisse Fälle angegeben sind, wo die gewöhnlichen Verfahren entweder versagen oder weniger vorteilhaft sind, teils aber die typischen Verfahren auch unter gewöhnlichen Umständen gewisser Vorteile halber ersetzen sollen.

Außer dem bereits (II. Bd., S. 479) besprochenen Verfahren mit Wundnaht (Williams, Czermak, Suarez de Mendoza, Kalt) und dem Verfahren Kuhnts mit dem doppeltgestielten Bindehautlappen, gehören hierher das Verfahren von Angelucci, von Schulek-Plehn, von Müller, von Bourgeois, von Heddaeus (das bloß einen Vorschlag darstellt), Jacobsohn [1]), von Wenzel-Wecker, dann die Extraktionsverfahren in der geschlossenen Linsenkapsel (Pagenstecher, Gradenigo, [Henry Smith, Stoewer]) und endlich die subkonjunktivalen Verfahren (Desmarres, Hasner, Vacher, Pansier und Czermak).

Ausführung des Extraktionsverfahrens von Angelucci. [2])

Nachdem der Augapfel an der Sehne des oberen geraden Augenmuskels mit der Pinzette gefaßt ist, wird ein Drittelbogenschnitt im oberen Hornhautrande geführt, wobei gleich die Kapsel eröffnet wird. Entbindung der Linse durch Druck mit Daviels Löffel.

1. Akt. Fassen des Augapfels. Mit dem Daumen der rechten Hand wird das obere Lid hinaufgezogen, wobei man es über den Augenhöhlenrand hingleiten läßt. Die linke Hand faßt mit einer Fixationspinzette, deren Armenden breit und mit nicht zu spitzen Zähnen versehen sind, die Konjunktiva in ihrem oberen Teile, 4—5 *mm* vom oberen Hornhautrande entfernt, und zwar so tief, daß das Sehnenende des oberen geraden Muskels noch mitgefaßt wird.

2. Akt. Schnittführung. Die rechte Hand läßt nun das obere Lid los, das von der Pinzette zurückgehalten wird, und verrichtet mit dem Schmalmesser den Schnitt. Ein- und Ausschnitt liegen im Korneoskleralborde, der Lappen schließt wenig mehr als ein Drittel des Hornhautumfanges in sich. Der Kapselschnitt geschieht mit der Messerspitze, indem man damit über die Kapsel in der Horizontalen hinfährt, ohne sich jedoch damit aufzuhalten oder das Instrument zu drehen. Zur Ausschneidung des Lappens sind keine sägenden Bewegungen mit dem Messer notwendig. Das Messer wird ausgiebig und rasch durchgezogen und erst gegen das Ende die Schnelligkeit und Kraft ermäßigt; hier sind dann leichte und kurze sägende Bewegungen eher am Platze.

3. Akt. Entbindung der Linse. Während die Pinzette noch immer an ihrem Platze bleibt, wird mit Daviels Löffel die Entbindung und Austreibung der Linse ver-

[1]) Jacobsohn, Die Extraktion in der Kapsel. Zentralbl. f. prakt. Augenheilk., 1889, XIII, S. 129.

[2]) A. Angelucci, Una modificazione al processo di estrazione semplificata della cataratta. Arch. di ottalm., 1897, V, pag. 71. — Derselbe, Einige Modifikationen der einfachen Starextraktion. Ophthalm. Klinik, 1898, Nr. 6, S. 106, und Clin. oftalm., 1898, Nr. 2. — Derselbe, Risposte. II. Sopra una modificazione da me portata al processo di estrazione della cataratta. Arch. di ottalm., 1899, VI, pag. 377.

richtet. Zuletzt wird, wenn nötig, die Iris zurückgeschoben und erst dann die Pinzette sanft abgenommen.

Würdigung des Verfahrens. Die Vorteile dieses Verfahrens sind folgende: Das Auge kann während der Operation nach vorne gezogen werden, was besonders wertvoll bei senilem Enophthalmus ist. Dadurch, daß die Pinzette in der Nähe des zu umschneidenden Lappens angelegt wird, ist die Schnittführung leichter und bequemer, da das Auge durch die direkte Gegenwirkung der Pinzette und des Messers vollständig fixiert ist. Der während der Extraktion aufs Auge ausgeübte Druck ist bedeutend geringer, weshalb fast nie eine Verletzung der Iris oder ein Vorfall der Iris in die Wunde vorkommt. Die Iris kehrt nach dem Linsenaustritt von selbst in die Kammer zurück, weil der sklerale Wundrand durch die Pinzette nach oben gezogen wird. Die Gefahr eines Glaskörpervorfalles ist bedeutend verringert; der Austritt der Katarakt kann durch den Gegendruck der Pinzette in jeder Beziehung geregelt werden. Die Beihilfe eines Assistenten ist unnötig.

Angelucci hebt in seiner späteren Arbeit, gegenüber einer Bemerkung von Sgrosso, die mehrfachen Vorteile hervor, die die von ihm geübte Fixation oben bei Extraktion nach oben bietet. Der Blepharostat, der bei reizbaren Patienten, zumal mit Blepharophimose und Enophthalmus, manche Nachteile hat, fällt weg. Das Pinzettenende muß 3 *mm* breit sein und 4—5 *mm* vom Limbus entfernt das episklerale Gewebe und die äußerste Sehnenausbreitung des R. superior mitfassen.

Ich kann hierzu nur bemerken, daß das Fassen an der Sehne schmerzhaft ist und lebhaftes Pressen von seiten des zu Operierenden hervorrufen kann. [Und der gefährliche Druck des Unterlides ist nicht beseitigt, daher bei dem geringsten Pressen des Kranken Glaskörpervorfall zu befürchten.]

Gutmann [1]) hat dieses Verfahren Angeluccis vorerst warm empfohlen [aber vor kurzem [2]) mitgeteilt, daß er es für Altersstarextraktion und Iridektomie wieder aufgegeben; Gründe gibt Gutmann hierfür nicht an].

Extraktionen mit in zwei Ebenen liegendem Starschnitt.

Hierher gehört das Verfahren von Schulek [3]) und Plehn [4]), sowie das von L. Müller. [5])

Ausführung der Staraustreibung mit konkav gestutztem Lappenschnitt nach Schulek.

1. Akt. Hornhautschnitt. Der Augapfel wird mit einer von Schulek angegebenen Faßpinzette („Fixator") unten am Hornhautrande gefaßt, nachdem ein Sperrlidhalter („Apertor") eingelegt worden ist. Mit dem Schmalmesser wird 4 *mm* unter dem oberen Hornhautrande in einer wagrechten Linie durchgestochen und dann das Messer mit etwa drei sägenden Bewegungen 2·5 *mm* nach oben geführt. Hier wird es nun mit einer Winkeldrehung von 90° so steil gestellt (es muß sehr schmal sein), daß sich der

---

[1]) G. Gutmann, Über Erfahrungen mit den Angeluccischen Modifikationen der einfachen Starextraktion und ihre Verwendung bei anderen Operationen. Bericht über die 30. Versammlung der ophthalmologischen Gesellschaft zu Heidelberg, 1902, S. 239.

[2]) Gutmann, Diskussion zu Dimmer, s. Fußnote 1, II. Bd., S. 554.

[3]) Schulek, Staraustreibung mittelst konkav gestutztem Lappenschnitt und rund erhaltener Pupille. Ungarische Beiträge zur Augenheilkunde, 1895, I, S. 254.

[4]) Plehn, Über einen Extraktionsschnitt in zwei Ebenen. Zeitschr. f. Augenheilk., 1901, V, S. 259.

[5]) L. Müller, Ein Operationsverfahren für komplizierte Stare und luxierte Linsen. Klin. Monatsbl. f. Augenheilk., 1903, XLI, 1, S. 11.

Messerrücken an den Skleralfalz stemmt, die Schneide hingegen nach vorne sieht. Jetzt wird vorerst mit einem leichten Querzug das Eingreifen der Schneide in das Gewebe an den oberen Enden der aufsteigenden Wundlinien gesichert, dann die Klinge in weiteren (am besten in drei) Zügen unter gleichzeitigem Drängen der Messerfläche gegen die Hornhautmitte an die Oberfläche gezogen. Während der Ausführung des queren Schnittes sieht man, wie die Schneide von beiden Seiten gegen die Mittellinie zu fortschreitet und die Fläche gleichmäßig tiefer gleitet, bis der unterste Punkt des konkaven Querbogens erreicht und das Messer frei geworden ist.

2. Akt. Eröffnung der Kapsel.

Dies geschieht mit der Kapselpinzette („Ereptor"), die von Schulek angegeben worden ist.

3. Akt. Austreibung der Linse. Der Augapfel wird stark nach unten gezogen, der Operateur legt eine gebogene Spatel (Starschieber, „Expulsor") im untersten Teil der Hornhaut quer von der Schläfenseite her an. Zugleich setzt er ober der Wunde einen schaufelartigen Löffel (Hilfsschaufel, „Adlator") an die Sklera, womit diese 1—2 *mm* hinter dem Hornhautrande niedergedrückt wird. So wird der Star stark gestürzt.

Der obere Linsenrand drängt auf diese Weise nach vorne, streift entlang der hinteren Irisfläche, klappt den oberen Wundrand als Lappen in geringem Grade in die Höhe. Der Linsenrand tritt nun, zunächst noch vom Pupillarteile der Iris bedeckt, in die Wunde. Nun beschleunigt sich, indem der Irisrand von der Linse abgleitet, der Staraustritt, weshalb mit dem Drucke nachzulassen und mit der Spatel in eine mehr schiebende Richtung überzugehen ist. Dabei rückt auch die oben angelegte Schaufel bis innerhalb des Limbus vor.

4. Akt. Wundsäuberung. Indem man die beiden Instrumente des 3. Aktes wieder anlegt und einander in einemfort nähert, streift man alle Reste aus.

Dabei muß die Starschaufel auch bis zum oberen Pupillarrand in die Kammer vorgeführt werden.

Allfällige Irisvorfälle werden mit der Hilfsschaufel zurückgebracht.

Es ist zu bemerken, daß Schulek bei diesem Verfahren 10% Irisvorfall hatte, also nicht weniger als auch beim großen Lappenschnitt vorkommt.

Zu einem ähnlichen Verfahren benützt Plehn sein schon auf S. 450, Bd. II, geschildertes Messer.

Ausführung der Extraktion nach Plehn.

1. Schnitt. Das Messer wird so in der Limbusebene der Hornhaut eingeführt, daß der Rücken im Horizontaldurchmesser läuft. Die dem Rücken parallele Schneide ist nach oben gewandt. Nach dem Ausstiche wird die Klinge so weit gegen die Nase fortgeführt, bis nur noch die glatte Stange in dem Hornhautschnitte liegt. Sodann wird mit der Stange nach aufwärts geglitten, bis sie von der stehen gebliebenen Hornhautbrücke aufgehalten wird, dann das Messer um seine Längsachse gedreht, bis die Klinge einen Winkel von $^2/_3$ R. mit der Limbusebene macht, wobei also der Rücken oben, die ihm parallele Schneide nach unten und vorne gerichtet ist und dann die Klinge quer durch die Hornhautbrücke zurückgezogen.

Der Hornhautschnitt liegt also in zwei Ebenen, die innerhalb der Hornhautsubstanz unter einem Winkel von $^2/_3$ R. zusammenstoßen. Er teilt die Hornhaut in zwei sehr ungleiche Lappen. Der untere größere wird begrenzt von den in den Limbus fallenden zwei seitlichen Schnittflächen und einem sie verbindenden bogenförmigen Hornhaut-

schnitt. Dieser begrenzt zugleich den oberen, zungenförmigen Lappen, der gewissermaßen einen Falz bildet, in dem der untere Lappen ein festes Widerlager findet. So hält der kleinere Lappen den größeren fest und verhindert das Klaffen des Hornhautschnittes.

2. Kapseleröffnung. 3. Austreibung des Stars, wonach sich der untere Lappen leicht in den Falz zurücklagern läßt.

Wesentlich anders und nur für bestimmte Fälle ging Müller vor. Er macht den in zwei Ebenen liegenden Schnitt, um Nähte anlegen zu können.

Ausführung der Extraktion nach L. Müller.

1. Akt. Bildung eines Hornhautlappens mit der Basis oben am Limbus (Fig. 72 *a, b*), dessen Länge 5 *mm*, dessen Höhe 2 *mm* beträgt. Der Lappen wird mit einem sehr schmalen Graefemesser geschnitten, das oben im Limbus (Richtung *a, b*) mit der Schneide nach unten in das Hornhautparenchym eingestochen wird, ohne in die Vorderkammer zu perforieren.

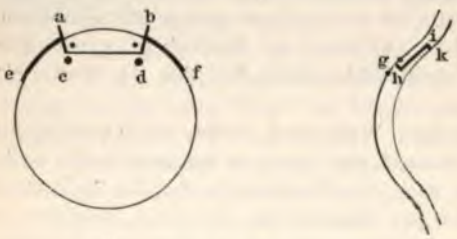

Fig. 72.
L. Müllers Extraktion.

Das Messer wird in einem Zuge 2 *mm* nach abwärts geführt, dann rechtwinklig nach vorne gedreht und die gebildete Hornhautbrücke durch Ausschneiden des gedrehten Messers bei *c, d* zu einem Lappen *(a, b, c, d* und *i, h, g)* geformt. Durch diese rechtwinklige Drehung wird bewirkt, daß auch das Ende des Lappens nicht dünn ist, sondern dieser außer seiner hinteren Fläche eine schmale untere Randfläche erhält *(h, g)*.

2. Akt. Anlegung von zwei Nähten bei *c* und *d*, die den unteren Lappenrand an jenen Teil der Hornhaut nähen, von dem er eben durch das Ausschneiden des nach vorne gedrehten Messers abgetrennt worden ist. Die Nähte werden nicht gespannt, sondern erhalten, damit die Wunde klaffen könne, ein loses Fadenstück zwischen beiden Stichkanälen.

3. Akt. Kammereröffnender Schnitt. Dieser Schnitt wird mit dem Graefemesser wie bei der gewöhnlichen Lappenextraktion als Drittelbogenschnitt (Einstich in *e, f*, Ende in *k, i*) geführt. Der Schnitt hat also genau an der Basis des zuerst gebildeten Lappens zu enden, wobei darauf geachtet werden muß, daß der Schnitt nicht zu rasch gemacht werde, damit man nicht etwa den ersten Lappen an seiner Basis abtrenne.

4. Akt. Iridektomie.

5. Akt. Kapseleröffnung in gewöhnlicher Weise.

6. Akt. Austreibung der Linse.

7. Akt. Wundsäuberung und Knüpfen der Nähte.

Die Vorteile dieses Verfahrens sieht Müller in folgendem:

1. Die Nähte werden vor Eröffnung des Bulbus gelegt.

2. Die Verklebung der Wunde ist wegen ihrer Flächenhaftigkeit sehr breit und fest.

3. Ein Irisvorfall ist, wenn ohne Iridektomie operiert wurde, selbst in komplizierten Fällen wenig wahrscheinlich.

4. Es erfolgt genauester Wundverschluß.

5. Die Nähte führen nicht in die Vorderkammer, sondern begreifen höchstens die halbe Hornhautdicke, wodurch auch eine allenfalls durch die Nähte eingeleitete

Infektion oberflächlich bleibt, um so mehr, als einerseits eine Entfernung von 2 *mm* zwischen der Naht und der Extraktionswunde liegt, andrerseits wegen der flächenhaften Beschaffenheit der Wunde die Nähte schon nach 1—2 Tagen entfernt werden können.

Diese Operation hält Müller für angezeigt:

1. Bei Luxation einer hartkernigen Linse in den Glaskörper, wofern die Linse sehr weit vorne im Glaskörper liegt, so daß man voraussichtlich mit einem Instrumente dahinter kommen kann; bei Linsenluxation in die vordere Kammer, insbesondere wenn Drucksteigerung besteht. Dabei Ausführung der Operation in tiefer Narkose.

2. Für alle Fälle von Star, wo das andere Auge durch Chorioidealblutung (expulsive Blutung) verloren ging.

3. Bei Linsenextraktionen gegen Drucksteigerung, die trotz Iridektomien fortbesteht.

4. Bei Geisteskranken, schweren Säufern, bei schwerer Bronchitis, Asthma usf.

[Die letztgeschilderten drei Verfahren, welche einen raschen und sicheren Wundverschluß bezwecken und damit eventuell auch bei einfacher Extraktion den Irisvorfall hintanhalten sollen, bieten der Deckung der Wunde mit Bindehautlappen nach Kuhnt oder Pflüger gegenüber keine Vorteile, erfüllen andererseits den Hauptzweck, Wundverschluß, weniger vollkommen als das Kuhntsche Verfahren; letzteres viel einfachere, auch schonendere Verfahren ist daher zweifellos vorzuziehen (II. Bd., S. 482).]

Verfahren von Bourgeois mit lateraler Schnittlage. [1])

Zur Ausführung der Operation bedient sich Bourgeois eines doppelten Messers, das aus zwei parallel zueinander gekuppelten Broadneedles besteht. Die Klingen liegen in einer Ebene und sind durch einen Zwischenraum von 1 *mm* voneinander getrennt. Durch eine einfache Vorrichtung werden ihre Griffe fest aneinander gehalten, lassen sich aber leicht einer vom anderen trennen. Die Ausführung der Operation erfolgt auf folgende Weise:

1. Akt. Schnittführung. Nachdem das Auge gut kokainisiert ist, wird der Sperrelevateur von Panas eingelegt, das Auge innen im horizontalen Meridian vom Assistenten fixiert und hierauf das Doppelmesser außen im Limbus vom Operateur mit der rechten Hand eingestochen (Operateur beim linken Auge links vom Kranken, beim rechten hinter seinem Kopfe oder etwas rechts von ihm; Assistent immer auf der anderen Seite). Sind die Klingen genügend weit eingestochen, trennt der Operateur die beiden Messergriffe, hält den unteren mit der linken, den oberen mit der rechten Hand und führt zuerst die obere Klinge längs des oberen äußeren Hornhautrandes bis zum vertikalen Meridian und zieht sie rasch heraus; danach führt er den unteren bis zu demselben Meridian. So entsteht ein langer (Eindrittel- bis Halbbogen-) Schnitt, der in seiner Mitte noch durch eine 1 *mm* breite Hornhautbrücke geteilt erscheint.

2. Akt. Anlegung der Nähte. Man legt zuerst in der Mitte des unteren Schnittes, dann in der Mitte des oberen Schnittes je eine feine Seidennaht an. Zuerst wird der Hornhautrand durchstochen und die Nadel ganz durchgezogen, dann der Skleralrand. Zwischen den Wundlippen bleibt einstweilen eine Fadenschlinge.

3. Akt. Man durchschneidet sodann mit einem gekrümmten, geknöpften Messerchen die stehen gebliebene Hornhautbrücke.

---

[1]) Bourgeois, Extraction simple de la cataracte sénile par kératotomie latérale. Ann. d'ocul., 1901, CXXV, pag. 10.

4. Akt. Entbindung der Linse. Bourgeois nimmt sie auf dreierlei Weise vor: 1. Auf die gewöhnliche Art, nämlich nach Kapselschnitt oder Kapselausschnitt, Austreibung durch Druck innen neben der Hornhaut und Gegendruck außen. 2. Als Ausziehung in der Kapsel. Mit einem kleinen Löffel geht er schief in die Kammer (vom oberen Wundende gegen den unteren Tränenpunkt zu). Die Höhlung des Löffels ist dabei gegen die Linse gewendet. Er schiebt den Löffel hinter die Iris bis in die hintere Kammer und dreht dann den Löffel so, daß die hohle Fläche an die hintere Linsenfläche kommt. Indem er die Linse emporhebt und gegen die hintere Hornhautfläche andrückt, leitet er sie möglichst sanft zur Wunde heraus. 3. Läßt sich der Ringmuskel der Iris nicht leicht erweitern, dann macht er eine „interne Iritomie", indem er mit der Iritomiesehere in die Kammer geht und die nasale Irispartie horizontal einschneidet. Dann läßt sich die Linse in der später angegebenen Weise leicht in der Kapsel entfernen. Die Iriswunde soll wenig sichtbar sein.

5. Akt. Nach Entfernung der Linse werden die Fäden geknotet, indem man am Bindehautende des Fadens anzieht, um nicht die Hornhaut zu zerren. Man kürzt die Fadenenden auf 1 *cm* Länge. Gewöhnlicher Verband. Die Fäden werden am 5. oder 6. Tage entfernt. Man schneidet sie auf der Hornhautseite durch, um nicht beim Herausziehen die Wunde zu öffnen.

Würdigung des Verfahrens. Bourgeois sieht in der Lage des Schnittes am äußeren Hornhautrande folgende Vorteile: Das Operationsgebiet bietet das Maximum von Sicherheit für die Operation. Das Auge kann innen fixiert und während der ganzen Dauer der Operation der Sperrlidhalter belassen werden. Bewegungen des Auges sind von geringer Gefährlichkeit. Die Nähte lassen sich ungemein leicht anlegen. Der äußere Hornhautrand ist der von den Tränenpunkten am weitesten entfernte Punkt und daher die Gefahr einer Infektion von dort aus am geringsten. Während der Operation ist Glaskörpervorfall nicht zu befürchten, Brechbewegungen sind ungefährlich. Die Extraktion mit dem Löffel ist sehr leicht.

Der Einwand, den man gegen das Verfahren machen könnte, ist, daß es länger dauere als das einfache Verfahren. Die Nähte verlängern die Zeit um 5 Minuten. Ein anderer Einwand ist, daß man, im Fall man gezwungen sei, zu iridektomieren, eine laterale Pupille bekomme. In diesem Fall würde Bourgeois den Ausschnitt durch die obere Wundhälfte machen. Die Sicherung gegen Irisvorfall könne man noch erhöhen, wenn man eine dritte Naht an Stelle der durchtrennten Hornhautbrücke anlege.

Anzeigen. Bourgeois weist ausdrücklich die Absicht zurück, als wollte er das Verfahren für die gewöhnlichen Fälle von Extraktion angewendet wissen, „Für einfache Stare die einfache Extraktion". Er gibt folgende Anzeigen: 1. Bei sehr ungelehrigen Leuten; 2. bei sehr stark vortretenden Augen (Glotzaugen) oder Druckerhöhung; 3. bei ganz alten Leuten; 4. bei zu enger Lidspalte; 5. bei regressiven Staren, wenn die Zonula die Neigung zu reißen hat; 6. bei subluxierten Staren. Bourgeois hat vier Fälle in der beschriebenen Weise mit bestem Erfolge operiert, in denen die genannten Anzeigen bestanden und ein glatter Verlauf bei gewöhnlichem Verfahren ausgeschlossen erschien.

Ausführung der Extraktion nach Wenzel-Wecker.[1])

Bei der Anlegung des Drittelbogenschnittes geht man mit dem Messer hinter die Iris und durchtrennt diese gleichzeitig

[1]) Wenzel, Manuel d'oculistique, Paris 1808, I, pag. 120. — Derselbe, Traité de la cataracte. Deutsch, Nürnberg 1788, pag. 188. — v. Wecker, De l'extraction des cataractes adhérentes. Ann. d'ocul., 1873, LXIX, pag. 256—261.

mit der Hornhaut. Danach Entbindung der Linse und Ausschneidung eines dreieckigen Irislappens.

1. Akt. Schnittführung. Es wird ein 3 *mm* hoher Hornhautlappen gebildet. Doch wird, sobald man nach dem Einstich mit der Messerspitze in die Kammer gelangt ist, diese sofort durch die Iris gestoßen und nun die Klinge wagrecht hinter der Iris durchgeführt.

Kommt man in die Nähe des jenseitigen Hornhautrandes, dann durchsticht man die Iris von hinten nach vorne und macht den Ausstich symmetrisch zum Einstich. Der Schnitt wird nun in der gewohnten Weise im Rande der klaren Hornhaut vollendet. Dabei entsteht in der Iris ein dem Hornhautschnitte konzentrischer Bogenschnitt an ihrem Rande und wird gleichzeitig die Lidkapsel eröffnet.

2. Akt. Entbindung der Linse. Hierauf wird durch das gewöhnliche Sturzmanöver die Linse entbunden. Sollte bei kurzem Hornhautschnitte die Kapsel hierbei nicht eröffnet worden sein, so muß dies nachträglich am Linsenäquator in der ganzen Wundlänge geschehen. Man drückt unten sanft auf den Hornhautrand, daß sich der Äquator der Linse einstellt, und nimmt dann die Spaltung mit der Spitze des Starmessers vor. Beim Drittelbogenschnitte jedoch wird die Kapsel in der Regel schon vorher eröffnet sein.

3. Akt. Irisausschnitt. Man führt nun, von den Wundecken ausgehend, mit der Scherenpinzette zwei konvergierende (radiäre) Schnitte durch das ganze Diaphragma (Iris, Schwarte und Kapsel), die sich in der Pupille treffen. Die Blätter der Scherenpinzette stehen dabei radiär, eines in der vorderen Kammer, das andere hinter dem Diaphragma. Dieses soll das stumpfe Blatt sein, um Verletzung des Glaskörpers zu vermeiden. Das umschnittene Diaphragmastück wird nun mit einer feinen Irispinzette gefaßt und herausgezogen, allfällige Verbindungsbrücken nachträglich mit der Schere durchtrennt. Es ist so ein breites Kolobom gebildet.

4. Akt. Wundsäuberung. Diese geschieht nun in der gewöhnlichen Weise durch Entfernung der Linsenreste usw.

Anzeigen und Würdigung des Verfahrens.

Dieses Verfahren ward von v. Wecker für die Fälle von angewachsenem Stare nach Iridokyklitis angegeben, wo eine Flächenverwachsung der Iris besteht. Da wäre es bei dem gewöhnlichen Verfahren nicht möglich, die Iris zu fassen und herauszuziehen, abgesehen davon, daß die an ihrer Hinterfläche liegende Schwarte nicht mit ausgeschnitten würde. Auf die beschriebene Weise ausgeführt, gelingt aber die Extraktion sehr leicht und ergibt ein sehr schönes, breites Kolobom in der Iris und der retroiridischen Schwarte.

Auch in Fällen, wo die vordere Kammer durch Vortreibung der Iris im ganzen oder in der Peripherie fehlt und wo trotzdem keine Drucksteigerung besteht, die eine präliminäre Iridektomie erheischen würde, kann in dieser Weise vorgegangen werden.

Bei peripherer Vortreibung kommt es dann gewöhnlich nicht zur Kapseleröffnung während des Hornhaut-Irisschnittes, da die hintere Kammer stark vertieft ist.

Ausführungen der Linsenextraktion in der geschlossenen Kapsel nach Pagenstecher.[1])

Nach dem Drittelbogenschnitt nach oben mit Bindehautlappen wird iridektomiert und hierauf die Linse entweder durch das bloße Druckmanöver oder mit dem flachen Löffel, der bloß als Gleitfläche dient, entbunden.

1. Akt. Schnittführung. Pagenstecher operiert immer mit dem Schmalmesser. Er führt den Schnitt nach oben, in der Korneoskleralgrenze, um einen Bindehautlappen zu bekommen. Ob der Schnitt mehr linear oder lappenförmig ist, darauf ist weniger Gewicht zu legen, als daß er nicht zu klein gemacht werden darf. Nur Morgagnische Stare schlüpfen auch durch kleinere Öffnungen eiförmig aus. Keinesfalls aber soll der Schnitt größer als ein Drittel des Hornhautumfanges sein.

2. Akt. Irisausschneidung. Die Iridektomie wird immer vorgenommen, danach die Irisschenkel aus den Wundwinkeln entfernt.

3. Akt. Austreibung der Linse. Es übernimmt der Operateur die Fixation und drückt den oberen Wundrand sanft mit dem Löffel nach rückwärts. Zuweilen stellt sich dann schon die Linse ein und läßt sich unter Fortsetzung des Handgriffes entbinden.

Gelingt das nicht, dann wird der flache Löffel hinter den oberen Linsenrand zuerst bei steiler Führung eingeführt, nachher der Stiel gesenkt und nur noch mäßig vorgeschoben, jedenfalls nicht über den hinteren Linsenpol hinaus. Darauf übt der Gehilfe mit einem besonders gebauten Glasschieber einen Druck auf den unteren Hornhautrand und drückt unter leichtem, beständigem Vorschieben die Linse nach oben, die sich dann bald in der Wunde einstellt. Der flache Löffel hat hier mehr den Zweck

[1]) H. Pagenstecher, Extraction de la cataracte sans ouverture de la capsule. Ann. d'ocul., 1871, LXVI, pag. 126—130. — Derselbe, Zur pathologischen Anatomie des Glaskörpers. Zentralbl. f. d. mediz. Wissenschaft, 1875, S. 708. — Derselbe, Die Extraktion des grauen Stars in der geschlossenen Kapsel. Wiesbaden 1877. — Derselbe, Über Extraktion der Katarakte in der geschlossenen Kapsel nebst Bericht über 117 Fälle. Arch. f. Augenheilk., 1881, X, 2, S 166. — Derselbe, Über Starextraktion mit und ohne Entfernung der Kapsel. Arch. f. Ophthalm., 1888, XXXIV, 2, S. 145. — Derselbe, Über die Kataraktextraktion in der geschlossenen Kapsel. Bericht des VII. internat. Ophthalmologen-Kongresses zu Heidelberg, 1888, S. 506.

einer geeigneten schiefen Ebene, auf der die Linse nach außen geschoben wird, als die Bestimmung eines Zugwerkzeuges und hält den Glaskörper zurück, der nicht gegen die Wunde vordrängen kann und deshalb nicht so leicht platzt. Nur in Fällen, wo die Zonula noch ziemlich fest ist und wo die Linse durch mäßigen Druck von außen nicht ganz entbunden werden kann, ist der Löffel weiter vorzuschieben, die Linse gleichsam noch von hinten zu fassen.

Es wird dazu der flache Löffel vorsichtig hinter den Linsenäquator so weit nach unten vorgeschoben, bis sein Rand den unteren Umkreis der Linse umfaßt. Dann wird der Griff des Löffels gegen den Augenhöhlenbogen und dadurch die Linse an die Hornhaut angedrückt. Durch einen leichten Zug wird dann die Linse mit dem Löffel entbunden. Dabei kann der Gehilfe das Austreten der Linse wesentlich erleichtern, wenn er mit dem Glasschieber an geeigneter Stelle einen leichten Druck auf die Hornhaut ausübt.

Im Falle, als sich bei luxiertem Star der obere Rand der Linse unter den oberen Wundrand verschiebt und die Linse nicht wieder herabgebracht werden kann, wird der Star mit dem Löffel gewendet und dann extrahiert. Dies Verfahren geschieht in der Weise, daß man mit dem Löffel bei steiler Führung den oberen Linsenrand nach unten in den Glaskörperraum drückt, durch weiteres Vorschieben die Linse um die von rechts nach links verlaufende Horizontalachse zur Wendung bringt und dann die Austreibung vornimmt.

Anzeigen dieses Verfahrens (nach H. Pagenstecher).

1. Alle überreifen Stare, die an ihrer gleichmäßig grauen oder graugelben Trübung leicht zu erkennen sind. Auch bei seitlicher Beleuchtung sieht man keine schärfer begrenzte Zeichnung mehr in ihnen. Zu den überreifen Staren gehören auch die Morgagnischen und alle geschrumpften und verkalkten Stare. In allen diesen Fällen ist die Zonula atrophisch und weniger fest als die Kapsel der Linse, die hierbei sogar meist eine erhöhte Festigkeit besitzt.

2. Alle luxierten Stare, und zwar nicht bloß solche, die schon von vornherein verschoben sind, sondern auch, wenn nach der Schnittführung oder Irisausschneidung oder bei einer präparatorischen Iridektomie der Glaskörper kommt.

3. Stare, die in Augen entstanden sind, die an chronischer Iridochorioiditis mit Pupillensperre gelitten haben, weil in solchen Augen eine Lockerung der Linse in der tellerförmigen Grube des Glaskörpers besteht.

Gegenanzeigen.

1. Auch wenn der Star nach seiner Beschaffenheit als für die Operation geeignet bezeichnet werden muß, so ist von der Operation in geschlossener Kapsel abzusehen, wenn sich die Spannung des Glaskörpers nach der Schnittführung und Iridektomie als hoch erweist oder wenn der Kranke sehr unruhig ist.

2. Stare, die nach dem Verfahren Försters zur Reifung gebracht sind, soll man nicht in der Kapsel extrahieren, da diese in der Regel durch die Quellung der Linsenmassen sehr gespannt ist und beim Versuche der Entbindung zu leicht platzen würde.

3. Überhaupt Stare, die erst seit kurzer Zeit zur Reife gekommen sind und die verhältnismäßig sehr rasch, im Verlaufe einiger Monate gereift sind, soll man nicht in der Kapsel operieren, weil diese gegenüber der Zonula noch nicht die genügende Stärke erreicht hat.

Würdigung des Verfahrens.

Die Technik ist nicht ganz leicht, doch ist das Verfahren schonender, als in vielen Fällen von Extraktion mit Eröffnung der Kapsel, wo man nicht allein zur Entfernung des Kerns, sondern auch zur nachträglichen Entfernung der Rindenmassen einen nicht unbedeutenden Druck auf die Hornhaut ausüben muß.

Die Vorteile des Verfahrens liegen, wie überhaupt bei der Extraktion in der Kapsel, darin, daß die Möglichkeit der Bildung eines Nachstars ausgeschlossen ist, also die Nachoperationen entfallen; man erhält sofort eine reine Pupille, also immer, auch bei schweren Komplikationen, die möglich beste Sehschärfe. Das einmal erlangte Sehvermögen kann nicht mehr abnehmen.

Einheilungen der Kapsel in die Wunde können natürlich nicht vorkommen.

Der Vorteil, daß man einen Star ganz unabhängig von der Höhe seiner Entwicklung, also auch beginnende Stare, ja sogar ganz durchsichtige Linsen entfernen kann, besteht nur für jene, die über Pagenstechers Anzeigen hinausgehen.

Diesen Vorteilen stehen folgende Nachteile gegenüber: Die Wundheilung dauert in einzelnen Fällen etwas länger.

Es kommt eine größere Zahl von Glaskörperverlusten vor. Auch für die von Pagenstecher zuletzt geübte, hier geschilderte, schonendste Art der Ausführung muß er dies zugeben. Allerdings hält er die Glaskörperverluste, wenn nur aseptisch vorgegangen wird, für keinen Nachteil. Er hat zwar seine frühere Ansicht, daß man, ohne dem Heilungsverlaufe oder dem künftigen Sehresultate irgend einen Nachteil zuzufügen, den Glaskörper nach jeder Richtung insultieren, zerstechen, zerschneiden, zer-

trümmern, ja zum größten Teile aus dem Auge entfernen kann, nicht aufrechterhalten, aber doch meint er, daß ein mäßiger Glaskörperverlust (ungefähr ein Viertel) bei der Extraktion in der Kapsel zu den unschuldigsten Komplikationen gehört und daß dadurch dem betreffenden Auge keinerlei Gefahren für die Zukunft erwachsen. Es sei ihm selbstverständlich erwünscht, wenn kein Glaskörperverlust zustande komme. Insbesondere leugnet er aber, daß nach Glaskörpervorfall Neigung zur Netzhautabhebung entstehe.

Trotz Pagenstechers Erfahrungen kann man den Glaskörpervorfall nicht als ein gleichgültiges Ereignis ansehen, auch wenn er in mäßiger Menge erfolgt. Die von Pagenstecher selbst angegebenen, häufiger vorkommenden Glaskörpertrübungen sind doch sicher eine Folge davon. Freilich sollen sie nach 1—1½ Jahren verschwinden.

Gar als ein erfreuliches Ereignis, wie es Castorani tut[1]), weil er die Wunde reinige, dürften nur wenige den Glaskörperverlust betrachten.

Schon das häufige Nachgeben der Hyaloidea nach der Sprengung der Zonula, ohne daß Glaskörper in die Kammer tritt, ist insoferne unangenehm, als danach der Glaskörper deutlich nach vorne vorgebeugt wird und gegen die Wunde drängt. Diese klafft dann stets ein wenig und sehr leicht wird da die Iris faltenförmig zwischen die Wundlippen eingeklemmt, ob sie nun mit einem Kolobom versehen ward oder nicht. Das Kolobom wird hierbei auffällig verbreitert und die Schenkel lassen sich häufig nur mit Mühe, oft gar nicht glatt ausstreifen.

Hat man aber wirklich Glaskörperverlust, dann gibt es meist eine bleibende Erweiterung des Koloboms, eine starke Verlagerung der Kolobomschenkel. Das ist keineswegs gleichgültig für den kosmetischen und den Seherfolg.

Auf die Gefahren, die durch die Einheilung des Glaskörpergewebes in die Wunde späterhin drohen, brauche ich hier nicht weiter einzugehen.

Der Astigmatismus wird nach der Extraktion in der Kapsel durchschnittlich größer.

Von einzelnen Operateuren (Gayet[2]), Landesberg[3]) wurde als weiterer Nachteil die größere Kompliziertheit des Verfahrens und die höheren Anforderungen, die es an die Ruhe und das Verhalten des Kranken stellt, angeführt.

---

[1]) A. Germanò, Rendiconto statistico della Clinica oftalmiatrica di Napoli, diretta dal prof. R. Castorani. Il Morgagni, 1878, Nr. 3 u. ff.

[2]) Gayet, Rapport sur l'opération de la cataracte. Bericht des VII. internationalen ophthalmologischen Kongresses zu Heidelberg, 1888, S. 108.

[3]) Landesberg, Bericht über 123 Staroperationen. Arch. f. Ophthalm., 1878, XXIV, 3, S. 59.

Als Nachteil der Extraktion in der geschlossenen Kapsel wurde auch das Platzen der Kapsel angegeben.[1]) Doch ist dieses Ereignis bei der neueren Art der Ausführung sehr selten geworden und kommt, wenn die Operation auf die von Pagenstecher angeführten Fälle beschränkt wird, fast gar nicht mehr vor (Pagenstecher unter 117 Fällen 4mal). Außerdem kann eine verdickte Kapsel gewöhnlich nach dem Linsenaustritte, wenn es zum Platzen kommt, nachträglich im ganzen entfernt werden.

Endlich wurde die Einführung des Löffels als ein Hauptnachteil betrachtet.

Man stellt sich häufig vor, sagt Pagenstecher, der Löffel werde tief in den Glaskörper eingesenkt, man arbeite ganz im Dunkeln, schabe möglicherweise mit dem vorderen Löffelrande den entgegengesetzten Teil des Ziliarkörpers ab und Glaskörperverlust und -vorfall seien ganz unvermeidlich und unberechenbar. Dem gegenüber sagt er, daß das ganz falsche Begriffe seien. Nach Abfluß des Kammerwassers und nach vollendeter Iridektomie rückt das Linsensystem nach vorne, die Spannung des Glaskörpers sinkt gewöhnlich beträchtlich und in allen geeigneten Fällen besteht eine im Verhältnisse zur Zonula starke Kapsel, ferner ist die Verbindung der Linse in der tellerförmigen Grube sehr locker und völlig aufgehoben. Durch alle diese Umstände ist es ermöglicht, bei regelrechter Löffelführung fast ausnahmslos mit ihm zwischen hintere Linsenkapsel und vordere Glaskörperfläche zu gelangen. Eine irgendwie gröbere Beschädigung des Ziliarkörpers oder der Iris ist bei richtiger Löffelführung ebenfalls ausgeschlossen.

Bemerkungen über die Extraktion in der geschlossenen Kapsel.

Wie schon II. Bd., S. 333 gesagt, reichen die Versuche, die Linse in der Kapsel zu extrahieren, weit zurück. Außer den dort Genannten wären auch Janin, Henkel, Mohrenheim anzuführen. Doch haben alle diese Versuche keine praktische Bedeutung gewonnen.

Erst A. Pagenstecher bildete ein neues Verfahren aus und, ihm sowie seinem Bruder H. Pagenstecher, der zusammen mit ihm sowie nach dessen Tode allein unentwegt das Verfahren vervollkommnete, gebührt das Verdienst, es methodisch angewendet und genaue Anzeigen gefunden und begründet zu haben.

Auch eine Reihe anderer Operateure hat sich danach damit beschäftigt, doch ist es zunächst nicht gelungen, ihm anders denn als Ausnahmsoperation und in ganz bestimmten Fällen allgemeine Geltung zu verschaffen.

„Die Ursache, warum dieses Verfahren nur von wenigen Fachgenossen angewendet wird, liegt einesteils in dem Bestreben, an dem einmal erlernten und geübten Verfahren festzuhalten, zum anderen und größten Teil in einer unbestimmten Fucht vor dieser Methode, die teils durch theoretische Erwägungen gestützt wird, teils auch künstlich

[1]) Pagenstecher selbst a. a. O., 1881. — J. Lourenço, De la kystitomie et d'une nouvelle pince-kystitome. Journ. d'ophtalm., 1872, pag. 418—426.

erzogen ist und die noch genährt wird durch die Unsicherheit in der Diagnose . . . Man stellt sich einmal das Eingehen mit dem flachen Löffel zum Zwecke der Linsenentbindung als einen schweren Eingriff vor; dann ist man daran gewöhnt, den Glaskörperverlust als einen gefährlichen Zufall zu betrachten und weiter macht man den Einwand, daß man niemals sicher sei, die Linse auch wirklich mit ihrer ganzen Kapsel zu entfernen. Nun kommt noch hinzu, daß viele dieses Verfahren nie haben anwenden sehen und deshalb aus eigener Anschauung nicht urteilen können." All dies, was H. Pagenstecher 1881[1]) geschrieben hat, gilt heute noch wörtlich.

Wie Pagenstecher, so gingen auch die meisten Operateure nach ihm derart vor, daß sie die Linse bloß durch äußeren Druck oder mit Hilfe von Zugwerkzeugen (Löffeln, Schlingen, Haken und Pinzetten) zu entbinden suchten. Dabei ließen viele die Iridektomie weg, während diese von anderen als unumgänglich nötig erachtet ward, besonders mit Hinblick auf die Gefahr der Kapselsprengung.

Während A. Pagenstecher ursprünglich ein Verfahren finden wollte, das für die Mehrzahl der Stare tauglich sein sollte[2]), aber daran nicht festhalten konnte, sondern sein Verfahren schon durch ihn und H. Pagenstecher auf ganz bestimmte Fälle beschränkt ward, und während sich die meisten Operateure, die das Verfahren üben, ihnen anschließen, dehnen es andere auf die gewöhnlichen Fälle von Altersstar aus.

Mit dem Löffel extrahierte Macnamara[3]), und zwar durch einen lateralen Schnitt, Gioppi[4]), Fenoglio[5]), Gradenigo[6]) und Rosmini; mit der Schlinge Caspar[7]), Higgens[8]), Hock[9]); mit der Pinzette Terson[10]); mit einem Haken Borysiekiewicz.[11])

Außer mit diesen Zuginstrumenten entbinden einzelne dieser Operateure, wo es leicht geht, wie Pagenstecher selbst bloß durch äußeren Druck, so z. B. Terson. Wolkow[12]) aber vermeidet grundsätzlich jedes Zugwerkzeug und sprengt durch stoßweise wirkenden Druck zweier Löffel die Zonula, um die Linse dann leicht herauszubefördern. Er macht auch keine Iridektomie und extrahiert die gewöhnlichen Altersstare mit seinem Verfahren.

Wie Wolkow durch äußeren Druck, so suchten schon früher Cannstatt[13]) und

---

[1]) H. Pagenstecher, Über Extraktion in geschlossener Kapsel. Arch. f. Augenheilk., X, 2, S. 166.

[2]) Becker, Bericht in Nagels Jahresb. f. 1870, S. 387.

„Am konsequentesten strebte Pagenstecher die Beseitigung der ganzen Linse an, indem er sich bemühte, eine Methode zu schaffen, durch welche es in allen Fällen möglich wäre, die Linse samt der Kapsel zu extrahieren." (Klinische Beobachtungen 1866.)

[3]) Macnamara, A manual of the diseases of the eye. 1871, II. ed.

[4]) G. A. Gioppi, Cenni ulteriori sulla expulsione totale dell apparato capsulo-lenticolare. Gaz. med. ital. Venet., 1870, No. 20, 21. Giornale d'oft. it. X, pag. 171.

[5]) Fenoglio, Sugli ultimi metodi di estrazione lineare della cataratta. Padova 1870.

[6]) P. Gradenigo, Nuove felici prove del metodo di estrazione della cataratta del Gioppi. Giornale venet. di scienze med., Serie III, T. XII, pag. 38 u. 323.

[7]) Caspar, Über Extraktion der kataraktösen Linse in geschlossener Kapsel. Inaug.-Dissert., Berlin 1878.

[8]) Higgens, On extraction of immature cataract. Lancet (1888) Nr. 19.

[9]) Hock, Über die Extraktion des angewachsenen Stars. Wiener med. Blätter (1882), Nr. 43 u. 44.

[10]) Terson, De l'extraction du cristallin et de sa capsule. Revue méd. de Toulouse (1872), Nr. 3 et 4; Annal. d'oculistique, LXVII, pag. 313.

[11]) Borysiekiewicz, Beiträge zur Extraktion des grauen Stars der Erwachsenen. Klin. Monatsbl. f. Augenheilk. (1880), S. 199.

[12]) Wolkow, Ist die Kapsulotomie bei der Extraktion des Altersstares nötig? Wjestnik oftalmologii (1894), XI, S. 366.

[13]) Cannstatt, Briefl. Mitteilung betreffend eine neue Idee zur operativen Heilung des grauen Stars. Klin. Monatsbl. f. Augenheilk. (1870), S. 131—133.

Roosa[1]) in anderer Weise die Zonula zu sprengen und so Verhältnisse zu schaffen, die bei sonst normalen Augen jene Voraussetzungen schaffen, die in den von Pagenstecher als geeignet bezeichneten Fällen von vorneherein gegeben sind.

Cannstatt luxierte nach dem Hornhautschnitt mit einer schon vorher skleral von hinten her in die Kapsel eingeführten Nadel die Linse in die vordere Kammer worauf sie auf leichten Druck austrat.

Roosa drehte in der Hälfte des Schnittes das Messer so, daß seine Ebene senkrecht zur Iris stand, die Zonula zerriß und so die Linse disloziert ward. Dann entband er sie durch äußeren Druck mit Kautschuklöffeln.

Eine weitere Änderung des Verfahrens versuchten dann Andrew[2]) und Gradenigo[3]), die eine instrumentelle Einreißung der Zonula der Austreibung vorausschicken, auch zu dem Zwecke, jeden Star, ja jede Linse in der Kapsel entfernen zu können.

Andrews Vorgang war noch ziemlich roh. Er benützte Macnamaras seitlichen Schnitt ohne Iridektomie und führte einen hakenförmig gekrümmten Draht mit abgerundetem Ende vor dem Hornhautschnitt durch eine Punktionsöffnung oder nach diesem über die Linse unter den gegenüberliegenden Pupillarrand und zerriß, sich mit der Spitze an den Linsenrand haltend, die Zonula in beliebiger Ausdehnung.

Gradenigos Verfahren besteht in ganz ähnlicher Weise im wesentlichen in Durchtrennung der Zonula mit einem cystitomartigen, stumpfen Haken (Zonulotom) längs der unteren Peripherie der Linse. Der Stiel des zarten Instrumentes ist wie der eines gewöhnlichen Cystitoms im Winkel gebogen, aber außerdem der Linsenkrümmung entsprechend bogenförmig gekrümmt. Sein Verfahren ist insbesondere durch seine Schüler genau geschildert worden, so von Cassiani Ingoni[4]), Ovio[5]) und Saggini[6]), [wie auch zuletzt durch ihn selbst[7])].

Von diesen suchte Ovio der Frage auch experimentell nahe zu treten, um über die Ablösung der Kapsel von der Fossa patellaris klar zu werden und Anhaltspunkte für das praktische Vorgehen zu gewinnen. An einem Ochsenauge wurde Cornea und Iris vorsichtig entfernt. Wurde jetzt die ganze Zonula, also beide Faserreihen langsam durchtrennt, so fiel zunächst durch die Lücke stets der Glaskörper vor und nach Ablösung der Linse blieb an deren hinterem Pole stets etwas Glaskörper hängen. Wurde jedoch die vordere Faserreihe allein und nur auf etwa ein Drittel der Linsenperipherie durchtrennt, so drehte sich die Linse um die betreffende Querachse und konnte leicht vollständig mit unversehrter Kapsel isoliert werden, ohne daß der Glaskörper an ihr haften blieb oder sonst Neigung zu Vorfall zeigte. Bei Verletzung der Fossa patellaris entstand jetzt der Eindruck wie von Durchbohrung einer Membran. Dasselbe ergab

---

[1]) Roosa, Remarks on the extraction of the crystalline lens in its capsule. Transaction of the Amer. ophthalm. society. XXI. Meeting. Amer. Journ. of ophthalm. (1885) II.

[2]) Andrew, On the operation of senile cataract in its capsule. Brit. med. Journ. Januar 1883, pag. 41.

[3]) P. Gradenigo, Sull' estrazione capsulo-lenticolare. Congr. dell'associaz.-oft. Suppl. 1895, pag. 15.

[4]) Cassiani Ingoni, Dell' estrazione capsulo-lenticolare della cataratta. Annal. di ottalmol. XXVI, 1897, pag. 460.

[5]) Ovio, Sul mecanismo dell' estrazione capsulo-lenticolare col metodo Gradenigo. Annal. di ottalmol. XXVII, 1898, pag. 86.

[6]) Saggini, Nouveau procédé d'extraction capsulo-lenticolaire de le cataracte du professeur Gradenigo. Annal. d'oculistique 1899, CXXII, pag. 344.

[7]) Gradenigo, Estrazione di cataratta capsulo-lenticolare per scleram. Annali di ottalmol. e lavori della clinica ocul. di Napoli, 1902, XXXI, S. 702 und Gradenigo, De l'extraction de la cataracte dans la capsule par la sclérotique après zonulotomie. Annal. d'oculistique 1903, CXXX, pag. 25.

sich auch bei anderen Tieren und beim Menschen, und deshalb nahm Ovio an, daß die zurückbleibende Membran als die Hyaloidea zu betrachten sei. Für Gradenigos Extraktion folge hieraus, daß das Zonulotom vorsichtig und sehr leicht gehandhabt und die Zonula nur auf eine kurze Strecke eingerissen werden müsse, bis gerade nur eine Verschiebung an der Linse wahrnehmbar werde. Der nachfolgende Druck müsse sanft sein und oft die Richtung wechseln.

Saggini beschreibt Gradenigos Vorgang folgendermaßen:

Der Operateur stellt sich hinter den Kopf des zu Operierenden, der nur dann narkotisiert wird, wenn er sehr ungelehrig ist, und behält diese Stellung während der ganzen Operation bei, wenn er am rechten Auge operiert; beim linken begibt er sich zur Schnittführung vor das Gesicht des Kranken.

Der Operateur macht nach Fixierung des Augapfels in gewöhnlicher Weise und Einlegung des Sperrlidhalters mit dem Messer von v. Graefe (oder dem von Gradenigo modifizierten) oben einen peripheren Lappenschnitt (Halbbogenschnitt).

Dann führt er das Zonulotom flach in die Kammer und in den Raum zwischen hinterer Irisfläche und Linse bis zum Rande dieser. Hierauf wird die Spitze des Zonulotoms fast senkrecht zur Zonula gedreht und diese in der ganzen unteren Hälfte dicht am Linsenrande zerrissen. Dabei muß man achtgeben, die Linsenkapsel nicht mit zu zerreißen und mit der Spitze nicht zu tief einzudringen, um nicht die Hyaloidea zu verletzen.

Dieser Handgriff scheint schwer zu sein, ist es aber tatsächlich nicht, da man das Ende des Zonulotoms unter der Iris mit dem Auge verfolgen kann.

Gewöhnlich macht man nun eine breite Iridektomie, kann sie aber auch unterlassen oder nur eine schmale verrichten.

Die Entbindung der Linse ist nun der heikelste Akt der ganzen Operation und erfordert Geduld und Mühe.

Der Operateur nimmt zwei Spateln, eine gewöhnliche in die linke Hand und in die rechte eine ringförmige. Mit der gewöhnlichen wird die sklerale Wundlippe niedergedrückt, indem man ihren Rücken dicht neben die Wunde legt; die ringförmige wird auf die Hornhaut gelegt, und zwar so, daß der Vereinigungspunkt des Ringes mit dem Stiele am äußeren Hornhautrande liegt. Mit diesem Instrumente wird nun leicht gedrückt und nach oben geschoben. Druck und Gegendruck mit der anderen Spatel müssen mählich und sanft steigen, bis der größte Durchmesser der Linse durchgeschnitten hat. Dann hört man mit dem Drucke auf und wälzt den Star mit der ringförmigen Spatel um seine Sagittalachse aus der Wunde. Bei vorsichtigem Gebaren erfolgt kein Glaskörperverlust. Er soll überhaupt nicht häufiger sein als bei allen anderen Operationsverfahren. Allein Saggini gibt selbst an, es sei unter 202 Fällen 25mal Glaskörper gekommen. Das ist 12·37 Prozent, also entschieden viel mehr, als bei den gewöhnlichen Verfahren der Extraktion beobachtet wird.

Das Verfahren Gradenigos wird von Saggini nicht als Operation für ganz bestimmte Fälle, sondern als das regelmäßige für die meisten Stare in Anspruch genommen.

Was die Anzeigen der Extraktion in der geschlossenen Kapsel anlangt, so folgen viele Operateure ungefähr jenen, die Pagenstecher angegeben hat, und betrachten das Verfahren als Ausnahmsverfahren. So Terson, Caspar, Borysiekiewicz, Morano, Hock, v. Stellwag, Laqueur, Nikolükin, Haase und andere.

Als das regelmäßige Verfahren ward es jedoch betrachtet und empfohlen von Cannstatt, Roosa, Macnamara, Andrew, Gioppi, Fenoglio, Higgens, Wolkow und Gradenigo [H. Smith].

Das Verfahren Pagenstechers hat zur Voraussetzung, daß die Ablösung der Kapsel von ihrer Verbindung mit der Zonula Zinnii und dem Glaskörper leichter von statten geht als bei normalen Augen. Deshalb eignen sich hierfür Fälle mit Schwund der Zonula und erhöhter Festigkeit der Kapsel, wie bei allen überreifen, geschrumpften, verkalkten, morgagnischen Staren, oder Lockerung der Linse in der tellerförmigen Grube des Glaskörpers, wie bei Staren mit Pupillarabschluß, subluxierten Linsen, Zitterstaren u. dgl. Es liegt also hier die Wichtigkeit einer genauen Diagnostik auf der Hand, wie schon Becker in seinem Werke über die Pathologie des Linsensystems hervorgehoben hat. Aber gerade in dieser Richtung hat die unermüdliche Arbeit Pagenstechers[1]) ein sehr vollkommenes Ergebnis geliefert. Wenn es ihm, wie er selbst anführt, „gelungen ist, die Diagnostik der Beschaffenheit des Stares und seiner Anhänge soweit sicherzustellen, daß von 117 mit der Kapsel operierten Staren nur viermal die Kapsel platzte, so ist wohl eine Höhe der Sicherheit erreicht, wie man sie kaum größer wünschen kann". Dem muß man wohl rückhaltlos beistimmen.

Indem das Verfahren Andrews und Gradenigos künstlich durch Einreißen der Zonula ähnliche Verhältnisse schafft, wie sie bei den von Pagenstecher für geeignet befundenen Fällen von selbst bestehen, will es die Extraktion in der Kapsel auch für gewöhnliche Stare ermöglichen. Damit erweitern sich seine Anzeigen ganz bedeutend. Beide Verfahren würden sich somit in gewissem Sinne ergänzen.

Ob sich Gradenigos Verfahren bewähren wird, muß erst die Zukunft lehren. Wie immer man über das Verfahren denken möge, ich glaube in folgenden Fällen wird es entweder einen Vorzug vor der gewöhnlichen Extraktion verdienen oder sogar allein anwendbar sein.

1. Bei überreifen Staren mit stark verdickter Vorderkapsel. Wer gewohnt ist mit der Kapselpinzette zu operieren, wird auch unabsichtlich schon in solchen Fällen in der Kapsel entbunden haben. Die Linse folgt im ganzen dem Zuge der Pinzette, und wenn die Wunde nicht zu eng ist und der periphere Wundrand mit dem Löffel oder der Spatel etwas niedergedrückt wird, so folgt die Linse der Pinzette oft anstandslos. Freilich geschieht es hierbei mitunter, daß gerade während des Durchschneidens der dicksten Teile der Linse durch die Wunde infolge des stärkeren Zuges die Kapsel durch die Zähnchen der Pinzette eingerissen wird, so daß die Linse doch nicht in der Kapsel herauskommt, das läßt sich fast sicher vermeiden, wenn man statt einer Hakenpinzette eine geriefte Pinzette benützt. Die verdickten Kapseln lassen sich sehr leicht in Form einer größeren Falte fassen, und wenn nur der Schnitt nicht zu klein ist (Halbbogenschnitt), so gelingt die Extraktion in geschlossener Kapsel gewöhnlich leicht. Platzt die Kapsel beim Durchschneiden der Linse durch die Wunde, so hat das auch keinen Schaden; die Linse wird in gewöhnlicher Weise entbunden und hierauf die Kapsel ausgezogen.

Ich pflege bei solchen Staren von vornherein zur gerieften Pinzette zu greifen. Wenn die Kapsel in der Pupillenmitte gefaßt ist, dann führt man zwei- bis dreimal eine kreisende Bewegung mit der Pinzette recht vorsichtig und langsam aus, um die Zonula zu zerreißen.

Glaskörperverlust sehe ich hierbei fast nie. Es ist vorteilhaft, die Iris vorher auszuschneiden, wenn die Pupille rigid ist und sich auf Kokaïn nur wenig oder gar nicht erweitert.

2. Bei subluxierten Linsen. Für durchsichtige Linsen oder Stare ohne Kapselverdickung und ohne großen harten Kern wäre hier der Löffel nach Pagenstechers

[1]) a. a. O. 1881, S. 168.

Vorschrift zu benützen, bei sehr hartem, großem Kerne allenfalls auch das Doppelhäkchen von Reisinger und bei verdickten Kapseln und mehr weniger geschrumpften Linsen die geriefte Pinzette.

3. Bei schlotternden Linsen. Hier kann man zunächst die Entbindung durch bloßen äußeren Druck versuchen, indem man das Sturzmanöver mit sanft ansteigendem Drucke ausführt; dazu ist es wohl am besten, vorher die Iris auszuschneiden. Gelingt dies nicht oder käme Glaskörper, dann ist zu einem Traktionsinstrumente zu greifen (Löffel).

4. Bei überreifen, bei morgagnischen, bei balgartigen, stark geschrumpften und bei verkalkten Staren. Bei den einfach überreifen Staren, also solchen ohne sichtbare Kapselverdickung, ebenso wie bei den morgagnischen, ist das Verfahren bloß durchs Sturzmanöver oder mit dem Löffel nach Pagenstechers Vorschrift am zweckmäßigsten, während bei geschrumpften oder verkalkten Staren, entweder das Verfahren mit Reisingers Hakenpinzette oder das Fassen mit einem etwas größeren, schärferen Häkchen, ähnlich wie es Borysiekiewicz angab, am vorteilhaftesten sein dürfte.

Ein großer Teil dieser Stare kann auch in der gewöhnlichen Weise nach Eröffnung der Kapsel entbunden werden; ausgenommen sind die etwas stärker luxierten, dabei recht beweglichen Stare und stark geschrumpfte Stare.

Insbesondere gilt das erste von den einfach überreifen und den morgagnischen dann von den schlotternden Staren.

[Mit imponierenden Ziffern tritt Henry Smith für die Extraktion der Katarakt in der Kapsel ein. Sein Verfahren ist von allen den bisher geschilderten das einfachste, obwohl es im übrigen dem Pagenstechers nachgebildet ist. Es wird ein großer Korneallappen nach oben angelegt. Ursprünglich hatte Smith einen steilen Lappen mit Ausschnitt zwischen der normalen Pupille und Kornealrand empfohlen. Nach dem Schnitte wird der Sperrlidhalter entfernt, der Assistent hält mit einem Schielhaken das obere, mit dem Daumen das untere Lid. Der Operateur drückt mit einem Schielhaken durch die Hornhaut gegen den unteren Linsenrand (in die Gegend zwischen unterem und mittlerem Drittel der Linse) und mit einem Löffel gegen die sklerale Wundlefze und entbindet durch langsamen stetigen Druck die Linse in der Kapsel.

Soll die Iridektomie ausgeführt werden, so geschieht dies nach dem Lappenschnitte. Im übrigen wird die Operation in gleicher Weise vollendet.

Smith hat 1905 bereits über 9000 derartige Operationen ausgeführt, gegen 2000 nach der alten Methode. Kindliche und atrophische Stare eignen sich nicht für sein Verfahren, immature („halbgelatinöse") mit bläulichem Farbenton gleichfalls nicht, da hier zu häufig die Kapsel platzt. Von den im letzten Jahre (1904/1905) ausgeführten 2767 Kataraktoperationen eigneten sich 5·4% nicht für die Extraktion in der Kapsel. In 8% der Fälle platzte aber die Kapsel, doch konnte dieselbe häufig, während der Druck des Schielhakens ihr Zurückschlüpfen verhinderte, mit der Pinzette samt Inhalt entfernt werden.

Stellt sich mit der Linse Glaskörper ein, so wird (analog Pagenstechers oben beschriebenem Verfahren) ein Löffel hinter die Linse eingeführt und auf diesem durch fortgesetzten Druck mit dem Schielhaken die Linse in der Kapsel entbunden.

Unter 2616 Extraktionen in der Kapsel (der letzten Berichtsjahre) hatte Smith 0·3% Iritis, 6·8% Glaskörperverlust, 99·27 erstklassige Resultate und nur 0·34% Verluste.[1])

[1]) Smith Henry, Brit. med. Assoc., 1903. Referiert klin. Monatsbl. f. Augenheilk., 1903, XLI, II, S. 587. — Smith Henry, Extraktion der Katarakt in der Kapsel. Arch. of Ophthalm., 1905, XXXIV, Nr. 6 (Übers. Arch. f. Augenheilk., 56, S. 298).

Soweit das Smithsche Verfahren ernstlich nachgeprüft wurde — Versuchsreihen von einigen wenigen Fällen zählen da natürlich nicht mit — hat sich bisher kein eindeutiges Resultat ergeben. So hatte Oxley[1]) unter 40 Fällen zwölfmal Glaskörpervorfall, allerdings stets ohne nachfolgende Komplikationen, 3mal barst die Kapsel während der Extraktion und 1mal konnte sie noch nachträglich entfernt werden; 5mal hatte er Iritis, schließlich 17mal ein glänzendes Resultat. Oxley hatte immer kombinierte Extraktionen gemacht.

Maynard[2]), welcher 175 „Kataraktexpressionen" nach Smith ausgeführt, glaubt auf Grund seiner Erfahrungen die allgemeine Verwendung derselben nicht empfehlen zu können; nur für überreife Stare und solche mit verdickter Kapsel sei es anzuraten. Maynard hatte 67mal, also über 38%, Glaskörpervorfall, 30mal platzte die Kapsel intra operationem. Häufig wurde nach der Operation Blutung, längere Druckherabsetzung, Hornhauttrübung, schlechte Wundheilung und längere Reizung beobachtet. Schließlich war 162mal das Resultat gut, 9mal mäßig, 5mal schlecht (3mal Iritis), also Verlust zirka 2·8%.

Cheney[3]) empfiehlt die Expression nur für ausgesuchte Fälle, ebenso Green[4]); Herbert[5]) — und darin ist ihm wohl zuzustimmen — hält sie nur für sehr geübte Operateure gerechtfertigt, und, wegen der kürzeren Heilungsdauer und Wegfallen der Diszission, bei beschränkten Platzverhältnissen. Meine eigenen Erfahrungen — ich begann vom 1. Oktober 1907 an mit Auswahl die Expression anzuwenden — sind noch zu gering, als daß ich mir ein Urteil erlauben könnte; jedenfalls ist sie der Nachprüfung wert. E.]

Verfahren mit retroiridischem Schnitte haben Jacobson und Heddaeus vorgeschlagen. Das Verfahren von Heddaeus ist nur an der Leiche versucht worden.

Jacobsons Verfahren der retroiridischen Extraktion in der Kapsel.[6])

(Am rechten Auge.)

[Ein Tropfen Atropinlösung 1 : 500, Kokain bis zur Anästhesie der unteren Hälfte inklusive Konjunktiva.] Eine halbe Stunde vor der Operation wird ein Bindehautlappen von 10 bis 12 *mm* Breite und 6 bis 8 *mm* Höhe ungefähr rechteckig umschnitten und so unterminiert, daß möglichst viel subkonjunktivales Gewebe an der hinteren Bindehautfläche bleibt.[7])

---

[1]) Oxley, Cataract extraction in the capsule. Indian med. Gaz. 1905, Dezember. (Ref. Jahresber. f. Ophthalm. 1906, S. 340.)

[2]) Maynard, Cataract expression in the capsule (Smith Operation). Ophthalm. Review 1906, pag. 225. (Ref. Jahresber. f. Ophthalm. 1906, S. 341.)

[3]) Cheney, Extraction of cataract in the capsule. Transaction of the Amer. Ophthalm. Society, 42. meeting, 1906, pag. 153.

[4]) Green, Extraction of the cataract within the lens. Ophthalm. Record. 1906. (Ref. Jahresber. f. Ophthalm. 1906, S. 341.)

[5]) Herbert, Extraction of the lens in the capsule. The Ophthalmoscope. 1906, pag. 113. (Ref. Jahresber. f. Ophthalm. 1906, S. 341.)

[6]) Jacobson, Die Extraktion in der Kapsel. Zentralbl. f. prakt. Augenheilk. XIII, 1889, S. 129.

[7]) [Die schwer verständliche Beschreibung der Operation ist fast wortgetreu der schwerverständlichen Originalabhandlung entnommen! Ich halte die Operation in der geschilderten Art für unausführbar, und kann die genannte Abhandlung, die der hochverdiente Ophthalmologe unmittelbar vor seinem Tode geschrieben haben muß, nicht ernst nehmen. E.]

1. Akt. Mittelgroße Iridektomielanze. Einstich in die Halbierungslinie des äußeren, unteren Quadranten, etwa 4 *mm* vom Lederhautborde, innere Hornhautwunde 3—4 *mm* groß. Von der Wunde aus wird ein kleines, dem Schielhaken ähnliches Instrument mit der Konvexität des Bogens nach oben, dem Knopfe nach links mit seiner Fläche auf der Iris durch die Pupille, hinter die Iris bis über den Linsenrand fortgeschoben, durch eine Vierteldrehung mit dem Knopfe abwärts gestellt, so daß die Konkavität des Bogens den Linsenrand umfaßt, dann sehr leise gegen den Beobachter hingezogen.

Ist der Operateur sicher, die Linse gefaßt zu haben, so dreht er das Häkchen aus der letzten Stellung so nach oben, daß der Knopf nicht gegen die Linse, sondern nach links sieht und schiebt nun an ihrem Raume hinter dem Linsenrande den Haken langsam etwa 180° nach links und nach links unten fort, als ob er eben die Zonula verschieben wollte.

Unten angekommen, zieht er, um durch die Drehung nichts zu verletzen, das Instrument heraus und führt es mit dem Knopfe nach rechts vom temporalen Wundwinkel aus wieder so ein, daß er etwa 30° nach außen von der Vertikalen anfängt und rechts unten ankommt.

2. Akt. Vorbereitung, Chloroform. Eserin so viel, daß im Notfalle ein Haken durch die Pupille nach oben geschoben werden kann. Denkt man sich nun die Kornea in ein Rechteck eingezeichnet, dessen Seiten die Treffpunkte der vertikalen und horizontalen Trennungslinie im Skleralborde berühren, so ist der Verlauf folgender:

Der Operateur sticht ein spitzes Graefe-Messer mit dünnem Rücken 3 *mm* über der unteren Tangente in die nasale ein, dann ebenso in die temporale; von beiden Punkten werden unmittelbar nach dem Einstiche die kurzen Verbindungslinien zu der zu bildenden unteren Tangente gezogen. Die Tiefe dieser kurzen Schnitte wird dadurch bestimmt, daß der Operateur keinen Widerstand gegen das Messer fühlt.

Nun geht der Operateur mit einem Messer, dessen 1 *cm* lange, vorne runde, stumpfe, rechteckige Klinge eine Höhe von $^3/_4$ *mm*, eine sehr scharfe, plane Schneide und einen festen, nicht biegsamen Rücken hat, mit der Schneide nach abwärts in die temporale Wunde ein, hinter der Iris fort, in der nasalen, die der Assistent etwas öffnen kann, heraus, bis die Schneide in der Tangente liegt, dreht dann das Messer schnell um 70° und durchschneidet langsam von hinten nach vorne.

Dann bleibt nichts, als an dem etwas gehobenen Lappen die Wunde ein wenig voneinander zu ziehen, und man sieht die beweglich gemachte Katarakt in ihrem Teller, mit dem Rande 1·5—2 *mm* von der Wunde vor sich liegen und hat sie nur mit einem Häkchen herauszuziehen. Naht des Lappens, Jodoform, Verband.

Verfahren der skleralen, retroiridischen Extraktion in der Kapsel von Heddaeus.[1])

1. Schnitt von außen nach innen, Extraktion der Linse in der Kapsel. Dazu benützt Heddaeus eine Linearlanzette oder ein eigenes Skleralmesserchen. Die Linearlanzette besteht aus der zwischen zwei Schalen gefaßten Klinge eines kurzen Graefemessers, deren vordere schneidende Hälfte unverändert geblieben, deren hintere abgestumpft und zum besseren Fassen verbreitert und beiderseits gerieft ist. Man sticht diese Lanzette, wie eine gewöhnliche Lanzette gefaßt, seicht in die Sklera ein und führt sie ebenso seicht, immer in der Distanz eines Millimeters von der Kornea weiter,

[1]) Heddaeus, Ausziehung des Stares durch die hintere Kammer. Klin. Monatsbl. f. Augenheilk. 1900, XXXVIII, S. 737.

bis die beabsichtigte Schnittlänge erreicht ist. Es befindet sich immer nur die äußerste Spitze subskleral und ist ein zu tiefes Eindringen durch die an dieser Stelle $^3/_4$ *mm* dicke Sklera leicht zu vermeiden. Ebenso kann man mit dem von H. angegebenen Skleralmesser statt einzustechen einschneiden. Es ist das ein um der Schärfe willen hohlgeschliffenes Miniaturrasiermesser mit 4 *mm* langer und 3 *mm* breiter, spitzer Klinge und starkem, nicht biegsamem Halse. Man schneidet damit die Sklera an und benützt zum Weiterschneiden eine über die Kante gebogene Schere. Man steht hinter dem Kranken, fixiert das linke Auge am äußeren, das rechte am inneren Limbus und verrichtet den Schnitt in ausgiebiger Länge in der Skleralinie unterhalb der Pinzette. Man kann den Schnitt aber auch nach jeder beliebigen Seite hin anlegen. Nach Vollendung des Schnittes schlüpft die Linse entweder spontan aus oder dadurch, daß man auf den der Mitte der Wunde gegenüberliegenden Punkt des Skleralrandes mit dem Lide oder einem Löffel einen leichten schnellenden Druck ausübt, während eventuell die andere Hand auch mit einem Löffel den peripheren Wundrand niederdrückt. Tritt die Linse so nicht aus, dann geht man mit einem Löffel von Pagenstecher oder der Schlinge, die Zonula durchbrechend, tiefer ein, um die Linse zu holen, oder man hakt das Graefesche Iris- oder das Webersche Kapselhäkchen in die vordere Linsenfläche, indem man es bis über den jenseitigen Pupillarrand vorschiebt und zieht die Linse so heraus. Bindehautnaht gewöhnlich nicht erforderlich.

Nachteile des Verfahrens: Gefahr des Glaskörpervorfalls, geringe Wirkung der Kokaïnisierung, Gefahr einer Blutung durch Zerschneidung eines Astes der Arterie oder Vena cil. ant. (wohl überhaupt der zur Iris ziehenden Arterien oder des Circulus arteriosus iridis major!). Vorzüge des Verfahrens: Der Star kann in jedem Stadium operiert werden; jeder Nachstar ist ausgeschlossen, voraussichtlich bessere Sehschärfen, weil Hornhautwölbung und Diaphragma unberührt gelassen werden, keine Entstellung.

2. Schnitt von innen und außen mit dem Graefemesser.

a) Extraktion der Linse samt Kapsel. Nach Atropinisierung wird das Linearmesser einige Millimeter vom horizontalen Meridian entfernt 1 *mm* von der Hornhautgrenze hinter der Iris eingestochen, man führt es durch die Pupille, als ob man vor den entgegengesetzten Pupillarrand gelangen wollte, richtet es, sobald man dort angelangt ist, wieder etwas nach hinten, führt es wieder dicht hinter der Iris vorbei und sticht in der Sklera symmetrisch zum Einstich aus. Hierauf wird in der Skleralinie ausgeschnitten, wobei die Klinge die Linse nach hinten drängt. Alles folgende wird wie bei dem ersten Verfahren gemacht. Bei noch stark in Quellung befindlicher Katarakt ist dieses zweite Verfahren ohne Verletzung der Kapsel nicht ausführbar.

b) Extraktion der Linse ohne Kapsel. Von dem Verfahren 2. *a)* unterscheidet sich dieses nur dadurch, daß man die Kapsel der Linse unberücksichtigt läßt. Das auf der lateralen Seite eingestochene Linearmesser wird also in gerader Richtung hinter der Iris her durchgeführt. Vor der Operation von Vollstaren ist Eserin einzuträufeln.

Hier fällt der Vorzug der Kapselentfernung weg, aber auch alle Schwierigkeiten des Verfahrens I und II a.

Jede dieser Operationen besteht aus zwei Akten. Indikationen jetzt schon aufzustellen, wäre nach H.'s Meinung verfrüht. H. zweifelt nicht, daß sich jede dieser Operationen in der Hand gewiegter Operateure langsam einbürgern werde.

Ausführung der subkonjunktivalen Extraktion mit Bindehauttasche, nach W. Czermak.[1])

A. Ohne Irisausschnitt, nach unten.

Einstich am temporalen Ende des wagrechten Hornhautmeridians, schräger Bindehautschnitt vom Einstich nach außen unten, Ablösung der Bindehaut in der unteren Bulbushälfte unterhalb der Hornhaut.

Hierauf Führung des Kammerschnittes mit der Schere, Eröffnung der Linsenkapsel und Austreibung der Linse in die Bindehauttasche und aus dieser heraus. Nach der Wundsäuberung Naht der Bindehautwunde.

Das zu operierende Auge wird kokaïnisiert und erhält während des Kokaïnisierens auch Adrenalin. Ich benütze 5%ige Kokaïnlösung, die dreimal in Zwischenräumen von fünf Minuten eingeträufelt wird, und das englische Adrenalin.

Die Operation wird am liegenden Kranken verrichtet, und zwar tritt der Operateur fürs rechte Auge hinter den Kopf des Kranken, während er fürs linke vor ihm steht oder sitzt.

Zunächst wird nach Beendigung der vorbereitenden Maßnahmen ein Sperrelevator eingelegt, und zwar ein solcher, der über die Nase her angelegt wird. Der Gehilfe, der bei der Operation des rechten Auges zur linken Seite des Kranken steht, legt den Daumen seiner rechten Hand aufs Lid des Kranken, zieht es sanft empor und drückt es leicht gegen den oberen Augenhöhlenrand. Bei der Operation des rechten Auges sitzt er vor dem Kranken und zieht das Oberlid mit dem Zeigefinger der linken Hand empor. Mit der jeweilig freien Hand kann er bei jenen Akten, wo es nötig ist, den Elevateur emporheben.

Während der Operation läßt man von Zeit zu Zeit einen Tropfen steriler Kochsalzlösung auf die Hornhaut aufträufeln, um Vertrocknungsvorgänge zu verhindern.

1. Akt. Führung des Kammerschnittes und Bildung der Bindehauttasche.

a) Einstich mit dem Graefemesser.

Man faßt die Bindehaut des Bulbus, während der Kranke geradeaus oder etwas nach oben blickt, mit der Fixationspinzette dicht am nasalen

---

[1]) W. Czermak, Über subkonjunktivale Extraktion. Bericht über die 31. Versammlung der ophthalmolog. Gesellsch. zu Heidelberg 1903, S. 115. — Derselbe, Subkonjunktivale Extraktion mit Bindehauttasche. Klin. Monatsbl. f. Augenheilk. 1903, XLI, II.

Hornhautrande, hier etwas (1 *mm*) über dem inneren Ende des wagrechten Meridians. Dann sticht man mit einem breiten Graefemesser (3·0 *mm*) im horizontalen Meridian von außen her so ein, daß man zunächst mit der Spitze die Bindehaut ungefähr 2 *mm* vom Bindehautsaume entfernt aufnimmt und dann dicht hinter dem Bindehautsaume eindringt.

Um die Bindehaut aufnehmen zu können, hält man das Messer zuerst schief von oben-außen nach innen-unten gerichtet, legt es mit dem Rücken der Spitze 2 *mm* weit vom Hornhautrande an die Bindehaut und schiebt diese, unter leichtem Aufdrücken der Spitze, gegen den Hornhautrand zusammen.

Dann erst, wenn man dort angelangt ist, senkt man den Messergriff, so daß die Achse wagrecht liegt und sticht ein. Die Schneide sieht dabei nach unten, der Rücken liegt horizontal und im wagrechten Hornhautmeridian. Man sticht mit einem Worte so ein, als ob man einen Halbbogenschnitt nach unten ausführen wollte, der dicht hinter dem Bindehautsaume verlaufen soll.

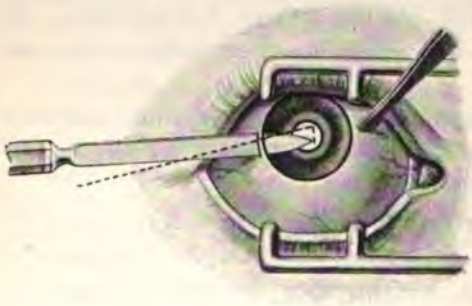

Fig. 73.

Einstich mit dem Graefemesser.
(Die punktierte Linie bedeutet die Hebung des Messers zur eventuellen Eröffnung der Kapsel.)

Dann schiebt man das Messer wagrecht weiter vor, mindestens so weit, bis seine Spitze vor die Mitte der Pupille gelangt ist (vgl. Fig. 73). Ja man kann es noch weiter vorschieben und die symmetrische Kontrapunktion vornehmen, doch ist dies nicht notwendig, und ich unterlasse es schon seit längerer Zeit in der Regel.

Wenn aber die Kontrapunktion gemacht wird, dann muß sie symmetrisch zum Einstich liegen. Die Spitze wird nur so weit vorgeführt, daß sie die Bindehaut 1 *mm* hinter dem Limbus gerade durchsticht. Die Kontrapunktion hat nur den Zweck, die Länge des Kammerschnittes mit der Schere zu verringern. Also nur in Fällen, wo der Augapfel sehr tief liegt, der untere äußere Augenhöhlenrand stärker vorspringt und daher die Führung der Schere bei der Wendung nach innen und oben etwas behindert wird, kann man sich dadurch den Scherenschnitt erleichtern. Ein gewisser Nachteil ist es, daß die Bindehaut an der Gegenstichstelle eine, wenn auch kleine Lücke bekommt.

Hierauf wird das Messer herausgezogen. Ist die Linse stark gebläht und ist keine verdickte Kapsel vorhanden, dann kann man diese beim

Ausziehen des Messers eröffnen. Hat man keinen Ausstich gemacht, dann wird, sobald das Messer vor die Pupille gelangt ist, die Spitze bis in die Nähe des oberen Pupillenrandes gehoben, dann durch eine sanfte bogenförmige Bewegung nach unten bis gegen den unteren Pupillenrand bewegt (vgl. Fig. 73, die punktierte Linie) und damit die Kapsel lotrecht angeschnitten. Derselbe Handgriff wird vollführt, wenn man den Ausstich gemacht hat, nachdem die Messerspitze bis zur Pupillenmitte zurückgezogen ist.

Ist die Kapsel durchtrennt, dann zieht man das Messer wieder wagrecht aus dem Auge. Ich bemerke hier, daß die Führung des später folgenden Scherenschnittes in der Korneoskleralgrenze durch diese vorherige Kapseleröffnung etwas erschwert wird. [Czermak hat daher in letzter Zeit nie mehr die Eröffnung der Linsenkapsel mit dem Messer ausgeführt.]

b) Bildung der Bindehauttasche.

Nun nimmt man eine feine, gerade Schere in die rechte, eine feine Irispinzette (mit Zähnchen) in die linke Hand und führt vom unteren Ende des Bindehauteinstiches an der temporalen Seite einen Schnitt in der Augapfelbindehaut, der 1·2—1·5 *cm* schräg nach außen-unten läuft, also den Übergangsteil der Bindehaut fast erreicht. Dazu faßt die feine Pinzette den einen Rand des beim Einstich entstandenen Bindehautschlitzes und hebt ihn etwas empor. (Vgl. Fig. 74, wo der Bindehautschnitt bereits klaffend dargestellt ist. Doch verläuft er in der Figur lotrecht nach abwärts, wie ich es zuerst machte. Die Wunde bleibt aber besser gedeckt, wenn der Schnitt, wie ich es nun schon seit längerer Zeit tue, in radiärer Richtung angelegt wird.)

Fig. 74.

Der Bindehautschlitz.
(Die punktierte Linie bezeichnet die Grenze der Bindehauttasche nach innen zu.)

Nun muß die Bindehaut zur Bildung einer Tasche, von dem schrägen Einschnitte angefangen, nach unten von der Hornhaut bis zu einer lotrechten Linie unterminiert werden, die man sich vom nasalen Ende des wagrechten Hornhautmeridians nach abwärts gezogen denkt. Man faßt hierzu mit der feinen Irispinzette den nasalen Rand des lotrechten Bindehautschlitzes, hebt ihn etwas empor und geht mit einer geraden, feinen (Louisschen) Schere [1]), die scharfe Spitzen haben muß, ein und löst die Bindehaut bis zur genannten Grenze ab. Die Unterminierung läuft genau längs der ganzen

[1]) Vgl. I. Bd., S. 16, Fig. 24.

unteren Hälfte des Bindehautsaumes und reicht nach unten so weit als der Bindehautschlitz lang ist, nach innen bis zu der früher genannten Linie (vgl. die punktierte Linie in Fig. 74). Man vermeide es dabei sorgfältig, die Bindehaut zu fenstern.

Es ist sehr wichtig, die Bindehaut genau bis zu ihrem Anwachsungsrande abzulösen. Man löst zuerst die mittlere Zone der Bindehaut ab, indem man mit der Schere, kurze Schläge machend, von außen nach innen wagrecht vordringt, dann die unterste Zone in gleicher Weise und endlich die oberste, der Hornhaut benachbarte. Hierauf schiebt man die Schere, nur mit den Spitzen kurz schneidend und am Einstich beginnend, dicht am Bindehautsaume Schritt für Schritt vorwärts, bis man das nasale Ende des wagrechten Hornhautmeridians erreicht hat. Je sorgfältiger man das macht, desto genauer fällt der Scherenschnitt, der den Korneoskleralbord zu durchschneiden hat, dicht hinter den Bindehautsaum und nicht ein Stückchen dahinter in den Skleralbord. Es ist das wegen der Entstehung von Iriseinklemmung und Vorfall wichtig.

c) Führung des Scherenschnittes.

Hierauf nimmt man eine mit abgerundeten Spitzen versehene Louissche Schere, um den Kammerschnitt zu vollenden.

Die Schere, nach der Fläche gebogen, muß sehr dünne und feine Blätter haben. Das eine Blatt soll um 1—1·5 *mm* kürzer sein. Das längere Blatt wird in die Kammer eingeführt und im Kammerfalz weitergeschoben. Wird die Schere geschlossen, so bleibt auch nach dem Schnitte die Spitze dieses Blattes im Kammerfalz liegen und dient so als Leitsonde wie das längere Blatt der Darmschere der pathologischen Anatomen in der Taenie des Dickdarms. Man muß also zwei Scheren, für rechts und links, besitzen.

Indem man mit der linken Hand mit der feinen Irispinzette den temporalen Rand der Bindehauttasche sanft emporhebt, schiebt man das längere, untere Blatt der Schere durch die Einstichöffnung in den Kammerfalz flach ein (vgl. Fig. 75), während das andere Blatt unter den Bindehautlappen eingebracht wird. Der Schnitt wird nun in 3—4 Absätzen vollführt, entweder bis zum nasalen Ende des wagrechten Hornhautmeridians oder bis zum Ausstich, falls ein solcher gemacht worden war.

Während des ganzen Schnittes wird der Rand der Bindehauttasche mit der feinen Pinzette festgehalten. (In der Fig. 75 ist diese Pinzette weggelassen, um die Zeichnung nicht zu sehr zu komplizieren.)

Was nun die Handhabung der Schere anlangt, so stützt man dabei anfangs die Hand mit dem kleinen Finger beim rechten Auge, wo man hinter dem Kopfe des Kranken steht, auf die Schläfe des Kranken, beim linken Auge, wo man vor dem Kranken ist, auf die Hand des Assistenten sowie später auch beim rechten Auge. Das in die Kammer dringende (hintere) Blatt muß gleich so weit im Kammerfalz vorgeschoben werden, daß man beim vollen Schluß ein 4—5 *mm* langes Stück durchtrennt. Dann

schiebt man die Schere, indem man sie etwas öffnet, wieder 4—5 *mm* vor (vgl. Fig. 75, *2* und *3*), schließt in gleicher Weise und umschneidet so die Hornhaut längs der unteren Hälfte.

Wichtig ist, daß man beim Schneiden das innere Blatt sanft gegen die Bulbuswand hebt und daß man die Schere nicht ganz flach hält, sondern mit der Fläche ihrer Blätter etwas schräg gegen die Skleralfläche, um ihre Krümmung gleichzeitig für den bogenförmigen Schnitt auszunützen. Geht man so vor, dann fällt der Schnitt dicht hinter die Ansatzlinie der Bindehaut und wird ganz glatt bogenförmig, ohne vorspringende Ecken. Man vermeidet so, daß er zu weit in der Sklera liegt und etwa den Schlemmschen Kanal trifft. Wenn er richtig geführt ist, sieht man zwischen der Ansatzlinie der Bindehaut und ihm keinen weißlichen Lederhautsaum. Nach Verklebung der Wunde ist sie überhaupt nicht sichtbar.

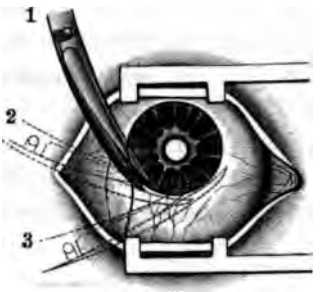

Fig. 75.
Führung des Scherenschnittes.
(*1*, *2*, *3* Stellungen der Schere.)

2. Akt. Eröffnung der Linsenkapsel.

Wurde die Kapsel nicht schon mit dem Graefemesser im ersten Akte eröffnet, so geschieht dies nun. Ich hebe mir den temporalen Rand der Bindehauttasche mit der feinen Irispinzette etwas empor und gehe mit der Kapselpinzette oder besser der Fliete oder dem spitzen Irishäkchen fast horizontal, nur etwas von außen-unten nach oben-innen durch den temporalen Wundwinkel in die Pupille ein und eröffne die Kapsel in der gewöhnlichen Weise.

3. Akt. Austreibung der Linse und Wundsäuberung.

Während der Kranke geradeaus blickt, oder, was noch bequemer ist, etwas herab sieht, legt man eine krumme Spatel (Kniespatel) am oberen Hornhautrande an und schiebt eine zweite unter die abgelöste Bindehaut auf die untere Wundlippe. So führt man nun das gewöhnliche Sturzmanöver aus.

Um die untere Spatel bequem in die Bindehauttasche einführen zu können, läßt man sich vom Assistenten den Rand der Tasche mit der feinen Irispinzette während des Einführens emporheben. Während die am oberen Hornhautrande angelegte Spatel den Linsenrand sanft nach hinten und etwas nach unten drängt, drückt die unten angelegte Spatel den skleralen Wundrand nach hinten, so daß die Wunde aufklafft. Die Linse

vollführt so die bekannte Drehung um ihre Horizontalachse und tritt unter querer Erweiterung der Pupille, mit dem unteren Rande voraus durch diese in die Kammer. Sobald der untere Linsenrand durch die Pupille vor die untere Irishälfte getreten ist, schiebt die obere Spatel die Linse nach abwärts und beim Tiefertreten auch leicht temporalwärts, während die andere Spatel die Iris zurückhält, indem ihre Spitze ein klein wenig in die Kammer vorgeschoben wird. So tritt nun die Linse, meist überraschend leicht (wie bei allen Extraktionen nach unten), in die Bindehauttasche (vgl. Fig. 76) und, indem die obere Spatel nach außen unten schiebt, durch den Bindehautschlitz nach außen.

Wenn die Linse die Wunde halb durchschnitten hat, ist es vorteilhaft, den Kranken hinaufblicken zu lassen. Dadurch wird die Linse vollends ausgetrieben und fällt förmlich in die Bindehauttasche. Die sich dem Kerne unmittelbar anschließenden Rindenteile werden zugleich mit ihm mit der Spatel herausgeschoben. Alles, was von ihnen in der Bindehauttasche liegen bleibt, läßt sich sehr leicht und vollständig durch Darüberstreichen mit der Kante der Kniespatel herausbringen.

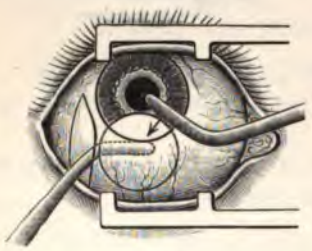

Fig. 76.
Linsenaustritt in die Bindehauttasche.

Im Pupillengebiete oder in der vorderen Kammer befindliche Reste werden nachträglich ebenfalls mit der Spatel in die Bindehauttasche gestreift und dann aus dieser durch mehr wagrechtes Streifen zum Schlitz herausbefördert.

Ist nun die Pupille nicht vollkommen kreisrund oder die Iris ganz vorgefallen, so streift man die Iris mit der Kniespatel glatt, was nur dann schwieriger ist, wenn eine größere Menge Blut in die Kammer gedrungen ist. Dies tritt jedoch wegen der Lage der Wunde nach unten weniger leicht in störender Weise ein. Außerdem kann ja die Blutung durch nicht zu sparsame Anwendung des Adrenalins meist so beschränkt werden, daß sie nicht als hinderlicher Umstand in Betracht kommt.

4. Akt. Naht der Bindehautwunde.

Ist nun auf die geschilderte Weise die Wundsäuberung beendet, dann legt man noch eine Bindehautnaht an.

Bei sehr unruhigen Kranken oder sehr enger Lidspalte lasse ich hierzu noch den Sperrlidhalter liegen, sonst entferne ich ihn jetzt.

Dort, wo sich der Bindehautschnitt an die Einstichstelle anschließt, besteht ein einspringender Winkel. An dieser Stelle setze ich eine feine

Bindehautnaht (vgl. Fig. 77). Der Gehilfe zieht die Lidspalte ein wenig auseinander und der Operateur faßt den freien Rand der Bindehauttasche an der genannten Stelle mit der feinen Irispinzette, sticht zuerst dort die mit schwarzer Seide armierte, sehr zarte Nadel durch, um sie dann etwas schräg nach aufwärts durch den gegenüberliegenden Rand des Bindehautschlitzes zu führen. Man macht nun bloß den ersten Teil eines chirurgischen Knotens, schürzt also mit zweimaligem Durchschlingen des einen Endes, aber unterläßt den sogenannten Sicherheitsknoten. Der Knoten lockert sich auf diese Weise nach 3—4 Tagen und geht von selbst auf. Bis dahin ist die Bindehaut mit der Unterlage genügend fest verklebt.

Man braucht nun bloß gelegentlich den Faden bei einem Ende mit einer feinen, gerieften Pinzette zu fassen und herauszuziehen. Doch eilt es gar nicht damit. Ich habe den Faden schon bis zu 12 Tagen liegen lassen, ohne daß er irgendwie lästig gefallen wären. Sollte der Knoten ausnahmsweise nicht von selbst aufgehen, dann gibt man nach 10—12 Tagen einige Tropfen Kokain, zieht den schon gelockerten Knoten mit einem stumpfen Häkchen oder zwei feinen, gerieften Pinzetten leicht auseinander und zieht den Faden am temporalen Ende heraus.

Fig. 77.
Naht der Bindehautwunde.

Sollte nach Anlegung der ersten Naht der untere Teil der Bindehautwunde noch klaffen, was aber gewöhnlich nicht der Fall ist, so hätte es keine Schwierigkeit, noch eine zweite Naht zu setzen.

Zum Schlusse der Operation wird Eserin eingeträufelt und das Schutzgitter angelegt.

Eine Stunde vor der Operation erhalten die Leute ein Schlafmittel (Trional, Veronal oder ähnliches), damit sie die für den Irisvorfall kritische Zeit der nächsten Stunden möglichst ruhig verbringen.

Ich will hier nur noch einige Punkte betonen, die mir für die Aseptik der Operation von Wichtigkeit scheinen.

Die vollständige Deckung der Wunde durch die Bindehaut macht die sekundäre Wundinfektion fast unmöglich, erschwert sie mindestens, wenn ich sehr skeptisch sein will, in sehr hohem Maße. Die Infektionsgefahr wird also vorwiegend auf die primären Infektionen, die während der Operation erfolgen, beschränkt.

Diese lassen sich ja bei keinem Verfahren ganz beseitigen, lassen sich aber in hohem Maße durch unsere aseptischen Maßnahmen einschränken.

So oft mit einem Instrumente in die Kammer eingegangen werden soll (Kammerschere, Fliete, Spatel), lasse ich, bevor der Assistent den nasalen Wundrand des Bindehautschlitzes aufhebt, die im unteren Übergangsteil angesammelte Flüssigkeit (Tränen, Blut, Kochsalzlösung) vorher rasch mit einem ausgedrückten, feuchten Tupfer absaugen,

da sie sonst beim Emporheben der Bindehaut und beim Eingehen des Instrumentes in die Kammer meist angesaugt wird und in ziemlicher Menge eindringt. Sie führt aber zweifellos Keime, die sie von der Oberfläche der Bindehaut mitgespült hat, und Schleimpartikelchen mit sich und kann so die Hornhaut und Iris von der Kammer aus infizieren, was dann zu Ringabszeß und Iritis führen kann.

Für sehr wichtig halte ich ferner die Erhaltung des sterilen Zustandes der Instrumente, ein Punkt, auf den besonders Bach mit vollstem Rechte hingewiesen hat.

Aus diesem Grunde sollen bei allen Staroperationen alle Wimperhaare mit der Schere hart an der Haut des Lidrandes weggeschnitten werden.

Kein Instrument, das mit der Haut des Lidrandes auch nur in flüchtigste Berührung gekommen ist, verwende ich weiter. Aber auch der Bindehautoberfläche begegne ich mit größtem Mißtrauen. Aus diesem Grunde hebe ich bei Einführung der Schere und des Kapselinstrumentes in die Kammer, der Spatel in die Bindehauttasche zum Sturzmanöver den Rand dieser mit der feinen Pinzette empor oder lasse ihn vom Assistenten emporheben und bestrebe mich dabei, mit den Instrumenten die Oberfläche der Bindehaut nicht zu berühren, sondern, was wegen des klaffenden Bindehautschnittes leicht gelingt, mit ihnen nur über Wundflächen zu streifen. Aus diesem Grunde spare ich nicht mit Instrumenten und verwende zur Anlegung des Bindehautschlitzes eine andere Schere, als zur Unterminierung der Bindehaut; ebenso darf zum Ausglätten der Iris bei nicht ganz runder Pupille oder zum Zurückschieben von Iristeilen, die in die Bindehauttasche eingetreten sind, nicht jene Spatel benützt werden, die man beim Sturzmanöver oben, also auf der Hornhaut benützt hat. Je weniger man mit Instrumenten in die Kammer eingehen muß, desto besser.

Nachbehandlung. Diese kann, sobald die ersten 24 Stunden nach der Operation um sind, recht frei geführt werden.

Frühzeitiges Offenlassen des anderen Auges, Heraussetzen des Kranken, ja mäßige Bewegung, Besuche-Empfangen, Sprechen, Genuß der gewohnten Kost können gestattet werden.

Es ist klar, daß die Operation auch nach oben verrichtet werden kann. Ich habe das auch in einigen Fällen, wo ich Irisvorfall befürchtete, gemacht. Natürlich ist die Ausführung nach unten entschieden bequemer.

B. Mit Irisausschnitt nach oben.

Ausführung der Operation im übrigen wie unter A geschildert, jedoch nach oben. Irisausschnitt durch einen kleinen Bindehautschlitz am oberen Ende des lotrechten Hornhautmeridians.

Der Operateur befindet sich hier, wenn er ambidexter ist, sei es das rechte oder linke Auge, vor dem Kranken. Nur bei Führung der Schnitte mit der Schere am rechten Auge tritt er zur rechten Seite des Kopfes.

I. Akt. Führung des Schnittes und Anlegung der Bindehauttasche. Alles bleibt sich gleich, was darüber unter A gesagt wurde, mit entsprechender sinngemäßer Änderung aller Bezeichnungen von oben und unten.

Sobald der Kammerschnitt mit der Schere vollendet ist, wird noch ein Schlitz in der Bindehaut zur Einführung der Irisschere angelegt.

Dazu geht man folgendermaßen vor:

Dicht am oberen Hornhautrande, neben dem lotrechten Meridian des Augapfels, hebt man mit der feinen gezähnelten Irispinzette eine kleine wagrechte Bindehautfalte empor und schneidet sie in diesem Meridian mit der spitzen, geraden Schere lotrecht auf 2—2·5 *mm* ein. Der so entstehende Schlitz (Knopfloch) beginnt am Bindehautsaum; in seinem unteren Wundwinkel sieht man den Rand der kornealen Wundlippe. Seiner Kürze wegen klafft dieser Schlitz gar nicht.

2. Akt. Irisausschneidung. Während der Kranke sanft hinabblickt (bei widerspenstigen Kranken oder in Narkose muß das Auge vom Gehilfen mit der Fixationspinzette herabgezogen werden), geht man nun mit der geschlossenen Irispinzette von Liebreich durch den Schlitz in die Kammer ein, faßt eine entsprechend breite Irisfalte, zieht sie durch das Knopfloch so weit als nötig vor und kappt sie mit v. Weckers Schere. Falls sich die Iris aus der Korneoskleralwunde nicht von selbst tadellos zurückzieht, was fast ausnahmslos der Fall ist, ist die sofortige Rücklagerung mit der vom ersten Bindehautschlitze aus durch den temporalen Winkel des Kammerschnittes eingeführten Irisspatel vorzunehmen.

Das Knopfloch am oberen Ende des lotrechten Hornhautmeridians dient ausschließlich zur Einführung der Irispinzette. Die mir seinerzeit von Liebreich selbst empfohlene Irispinzette hat den großen Vorteil, daß sie das Bindehautknopfloch bei Öffnung ihrer Arme nicht erweitert, also keine unliebsame Ausdehnung oder Aufreißung dieser Wunde hervorruft.

3. Akt. Kapseleröffnung. Eingehen mit der Fliete durch den lateralen Wundwinkel. Eine nach Muster von Liebreichs Irispinzette gebaute Kapselpinzette könnte auch durch das Knopfloch eingeführt werden. Doch vermeide ich lieber das mehrmalige Eingehen durch diese kleine Wunde.

4. Akt. Austreibung der Linse. Sie erfolgt wie früher geschildert. Der Kranke muß dabei gerade vorwärts oder besser etwas nach oben blicken.

Die Naht der Bindehautwunde unterlasse ich gewöhnlich, weil sie bei der Operation nach oben nicht so bequem anzulegen ist und weil hier, nach der Iridektomie, keine Gefahr eines Irisvorfalles besteht. Das Herausnehmen des Fadens ist hier auch etwas schwieriger. Immerhin kann man sie aber wegen der völligen Deckung der Wunde auch anlegen.

Die **Nachbehandlung** kann hier noch freier sein als bei *A*.

Üble Zufälle bei diesen Operationen.

1. Starke Blutung aus der Bindehaut. Das Adrenalin ist gewöhnlich imstande, diese Blutung fast ganz zu hemmen oder doch so zu beschränken, daß sie nicht weiter lästig wird. Zuweilen aber dringt so viel Blut in die Kammer, daß die Iris und Pupille von einer dünnen Schichte bedeckt sind. Es genügt hier ein Druck mit einem Tupfer auf die Hornhaut oder mit einer Spatel oder dem Rücken irgend eines Instrumentes, um das Blut zu entleeren und volle Einsicht in die Lage zu bekommen.

Zuweilen kommt aber, bei stark entarteten Bindehautgefäßen, eine überaus reichliche Blutung vor, so daß der Bindehautlappen noch während der Operation zu einem dicken, blauschwarzen Wulste anschwillt

und eine dicke Blutmasse in die Kammer dringt. Nichtsdestoweniger kann man meist die Operation glücklich vollenden. Schwierigkeit macht da nur 1. die Eröffnung der Kapsel, wenn eben schon vor ihr viel Blut in die Kammer gelangt, das sich nicht verdrängen läßt, weil man da ganz, ohne etwas zu sehen, diesen Akt vollziehen muß, 2. die Rücklagerung der Iris. Da man nichts sieht, so weiß man nicht, wie diese gelagert ist. Man erhält dann sehr leicht Iriseinheilung, weil man die Iris eben gar nicht zurückgeschoben hat. Die Iris aus Vorsicht auszuschneiden geht aber auch nicht, weil man sie nicht findet.

Der Bluterguß kann während und nach der Operation fort und fort zunehmen, so daß das Auge erschreckend aussieht und man eine expulsive Blutung vor sich zu haben meinen könnte, wenn nicht der beim Auftreten der expulsiven Blutung so charakteristische, heftige Schmerz und das Erlöschen der Lichtempfindung fehlte.

Man macht in solchen Fällen sofort Überschläge mit Eistupfern (vgl. II. Bd., S. 7, wegen der Herstellung steriler Eistupfer).

Ich betone jedoch nochmals, daß dieser Zufall höchst selten ist.

2. Fenstern der Bindehaut. Das kommt beim Ablösen dieser von der Lederhaut und Hornhautgrenze vor und hat den Nachteil, daß die Wundfläche an dieser Stelle nicht ganz gedeckt ist. Von Bedeutung ist diese Fensterung daher nur an der Ansatzlinie der Bindehaut, weil dann in der Spalte die Wundlippen des Kammerschnittes bloßliegen und sekundär infiziert werden können.

Denselben Nachteil hat es, wenn beim Einstich mit dem Graefemesser kein Bindehautsaum am Einstich entsteht, sondern die Bindehaut dicht am Hornhautrande durchbohrt wird. Es kommt einem das ab und zu vor.

3. Abschneiden der Bindehaut an ihrer Ansatzlinie beim Scherenschnitt.

Hat man die Bindehaut nicht bis dicht an ihre Ansatzlinie abgelöst und blickt der Kranke bei Führung des Scherenschnittes unten nicht hinauf, sondern hinab, dann kann es geschehen, daß die Bindehaut durch das subkonjunktival liegende Scherenblatt faltenförmig auf die Hornhaut hinübergestülpt wird und der Schnitt nun korneal fällt. Dabei wird natürlich die Bindehaut mit durchschnitten. Tritt dieser Zufall gleich beim ersten Scherenschlage ein, dann bricht man die Operation sofort ab, läßt alles verheilen und macht sie dann später nach der anderen Seite (also nach oben). Tritt er jedoch erst beim letzten Scherenschlage ein und steht lateral eine breite Bindehautbrücke, dann vollendet man die Operation. Zeigt die Iris Neigung zum Vorfall, so opfere man sie.

Eine zweite Ursache für das Abschneiden der Bindehaut kann eine vorhandene Fensterung der Bindehaut an ihrer Ansatzlinie an der Hornhaut während des Ablösens sein. Das subkonjunktivale Blatt tritt dann während des Vorschiebens bei der Spalte heraus und wenn das nicht bemerkt wird, so wird bei der Fortsetzung des Schnittes die Bindehaut weiterhin mit durchschnitten. Das läßt sich also durch Aufmerksamkeit vermeiden, wenn man weiß, daß man ein solches Fenster geschnitten hat.

4. Neigung der Iris zum Vorfall. Wird die Pupille, auch nach mehrfachen Rücklagerungsversuchen, nicht dauernd rund, sondern bleibt sie nach unten (unten-außen) leicht verzogen, dann ist ihr peripherster Teil zwischen den inneren Wundlippen eingeklemmt und es tritt dann in den ersten Stunden nach der Operation sehr leicht Vorfall des betreffenden Irisabschnittes unter die Bindehaut ein. Man kann nicht darauf rechnen, daß das Eserin diesen Vorfall verhindere, denn es bringt die Iris aus ihrer Einklemmung nicht heraus. Freilich muß ja nicht ein Vorfall entstehen, sondern es kann auch bloß die periphere Einklemmung der Iris bestehen bleiben. Die Kammer ist dann in dem betreffenden Abschnitt seichter, die Iris zieht zur Narbe hin. Da aber, wie gesagt, Vorfall häufig daraus entsteht, so ist es vorsichtiger, die Iris gleich auszuschneiden.

Ich bemühe mich dabei, nur eine kleine periphere Lücke zu bekommen und den zentralen Iristeil stehen zu lassen. Liegt die Einklemmungsstelle außen-unten, wie sehr oft, dann läßt man den Bindehautsaum vom Gehilfen mit der feinen Irispinzette samt dem Hornhautlappen lüften, geht mit der gebogenen Irispinzette ein und kappt die nur mäßig vorgezogene Iris. Man erhält so ein peripheres, halbmondförmiges Kolobom, das meist sehr nieder ist und späterhin gar nicht belästigt. Nach dem Ausschnitte wird die Iris mit der Spatel zurückgeschoben und gut ausgebreitet.

Liegt aber die Einklemmungsstelle unten oder gar unten-innen, dann kann man nicht in der beschriebenen Weise vorgehen, weil das der Bindehautlappen verhindert. Man macht dann an der betreffenden Stelle (wie bei der Operation mit Iridektomie) ein kleines Knopfloch in die Bindehaut dicht am Saume und schneidet durch dieses die Iris, wo möglich auch bloß peripher, aus.

5. Glaskörpervorfall. Dieser Zufall ist bei dieser Operationsart außerordentlich selten, sogar bei sehr unruhigen Kranken, bei Kneifern u. dgl. Er entsteht eigentlich meist nur, wenn die Linse beim Eröffnen der Kapsel verschoben und so die Zonula zerrissen wird oder wenn diese von vornherein schadhaft war (Schlotterlinsen, subluxierte Linsen). Fast nie wird er nennenswert; er erfolgt bloß in die Kammer (Tiefwerden der Kammer) oder unter den Bindehautlappen; selten tritt noch etwas Glaskörper durch

den Bindehauteinschnitt hervor. Man schließt in solchen Fällen die Bindehautwunde mit 2—3 Nähten; vor ihr liegende Glaskörperteile kappt man mit der Schere ab. Es ist merkwürdig, wie gut sich in solchen Fällen der Glaskörper gewöhnlich zurückzieht. Schon am nächsten Tage findet man fast regelmäßig die Kammerwunde gut geschlossen, den Bindehautlappen mit der Sklera fest verklebt.

Zur Geschichte der subkonjunktivalen Extraktion.

Bekanntlich wurde ein eigentümliches Extraktionsverfahren zuerst von Wenzel 1808[1]), dann von Alexander in London im Jahre 1820[2]) und endlich von Desmarres[3]) benützt. Sie ließen eine Hornhautbrücke während der Operation stehen, die sie nach Vollendung der Kapseleröffnung durchtrennten.

1851 hat Desmarres das subkonjunktivale Verfahren, indem er eine schmale Bindehautbrücke stehen ließ, erfunden und in 6 Fällen geübt.[4]) Er durchtrennte den Lappen, wenn er ihm bei der Austreibung des Stars Schwierigkeiten bereitete.

Hasner veröffentlichte 1873[5]) sieben von ihm subkonjunktival mit günstigem Erfolge operierte Fälle. Er wußte nichts von seinem Vorgänger, wie es denn bisher das Schicksal dieses Verfahrens war, immer wieder gänzlich in Vergessenheit zu geraten.

Auch Schweigger[6]) kam auf den Gedanken der subkonjunktivalen Extraktion, als er nach Verfahren zur Sicherung gegen den Irisvorfall bei einfacher Extraktion suchte und machte 1897 davon Mitteilung. Er verließ das Verfahren jedoch wieder, da es Irisvorfälle nicht sicher verhütete, aber die Operation erschwerte.

Unabhängig voneinander operierten Pansier[7]) und Vacher[8]) 1899 zahlreiche Fälle à lambeau conjonctival adhérant. Sie wollten mit der Bindehautbrücke die Wundnaht ersetzen und so den Irisvorfall nach einfacher Extraktion verhüten; sie legten das Gewicht auf den raschen Wundverschluß und auf die dadurch ermöglichte Erleichterung der Nachbehandlung. Sie verwenden die Operation als typische für alle Fälle von Altersstar.

Desmarres, Hasner und Schweigger extrahierten nach unten, Vacher und Pansier nach oben.

Ich selbst begann im Jahre 1899 das Verfahren zu verwenden, ohne noch von den Versuchen Pansiers und Vachers Kenntnis zu haben. Wie ich schon im Jahresbericht für Ophthalmologie fürs Jahr 1899 angegeben habe, kam ich durch einen Zu-

---

[1]) Wenzel (fils), Manuel de l'oculiste (Paris), 1898.

[2]) Alexander, Annalen der gesamten Heilkunde von Hecker, 1825.

[3]) Desmarres, Traité des maladies des yeux, 1858, III, pag. 186 und 187, 2. édition.

[4]) a. a. O. S. 255 ff.

[5]) Hasner, Die Subkonjunktivalextraktion. Vorläufige Mitteilung. Wiener med. Wochenschr., 1873, S. 829—830.

[6]) Schweigger, Extraktion mit Lappenschnitt nach unten, ohne Iridektomie. Arch. f. Augenheilk., 1897, XXXVI, S. 1.

[7]) Pansier, L'extraction de la cataracte par incision avec lambeau conjonctival adhérant. Ann. d'ocul., 1899, CXII, pag. 302.

[8]) Vacher, Communication à la Soc. de médecine du Loiret, 18. oct. 1822. — Derselbe, De l'opération de la cataracte par le procédé à lambeau conjonctival adhérant. Soc. d'ophtalm. de Paris, août 1899. — Derselbe, Communication au Congrès de Paris, août 1900. — Derselbe, Communication à la Soc. franç. d'ophtalm., mai 1901. — M. Rollet, De l'extraction de la cataracte par le procédé à pont kératoconjonctival. Thèse de Paris, 1901, L. Boyer.

fall darauf. Dieser Zufall führte mich auch dazu, das Verfahren zunächst als Sicherungsverfahren bei der Operation gewisser schwieriger Fälle anzuwenden.

Wenn man, wie meine Vorgänger und ich selbst in den ersten 30 Fällen[1]), so vorgeht, daß man den Lappen erst nach Vollendung des Schnittes anlegt, indem man mit dem Starmesser nach dem Kammerschnitte unter der Bindehaut weiter gegen den Übergangsteil schneidet oder nach dem Herausziehen des Messers die Bindehautschlitze mit der Schere verlängert und die Brücke dann unterminiert, dann erhält man stets einen verhältnismäßig schmalen Bindehautstreifen. Die Breite schwankt zwischen 5—8 *mm*; man ist ihrer von vornherein auch nicht recht sicher.

Die Vorteile, die man jedoch dem haftenden Bindehautlappen während der Operation, insbesondere aber auch während der Heilungsperiode zuschreiben kann, sind aber um so mehr zu erreichen, je breiter der Lappen ist.

Um nun einen möglichst breiten Lappen zu erzielen, änderte ich das Verfahren zunächst so ab, daß ich den Lappen vor Anlegung des Schnittes bildete.[2]) 2—3 *mm* über dem wagrechten Hornhautmeridian schnitt ich außen und innen die Bindehaut am Limbus ein und verlängerte die Schnitte meist etwas schräge nach oben auf 1—1·5 *cm*, so daß ein sehr breiter Bindehautlappen entstand, dessen Ränder parallel oder leicht divergent waren. Danach wurde er mit der Schere von der Sklera abgelöst. Hierauf erst wurde der Halbbogenschnitt angelegt, bei dem das Messer dicht hinter dem Bindehautansatz geführt und, sobald der Scheitel losgeschnitten war, hervorgezogen ward.

Wenn auch beim Aufwärtsschneiden der untere Rand des Lappens zuweilen etwas eingeschnitten ward, so erreichte ich doch auf diese Weise durchschnittlich einen wesentlich breiteren Lappen, der den größten Teil der Wunde deckte. Ich bezeichne diese Abänderung kurz als Verfahren II.

Aber die Verbreiterung des Lappens brachte gewisse Schwierigkeiten mit sich. Die Iridektomie, die ich bei der Operation nach oben mit so breitem Bindehautlappen für notwendig hielt, fiel anfänglich stärker seitlich, so daß ein ziemlich geneigtes Kolobom entstand.

Um es nun streng nach der Regel senkrecht nach oben zu bekommen, legte ich dicht am Hornhautrande einen lotrecht stehenden Schlitz im Bindehautlappen an, der im lotrechten Meridian lag, 2—3 *mm* lang war und die Iridektomie tadellos nach oben gestattete. Aber auch daraus ergaben sich Schwierigkeiten.

Wenn das Knopfloch nicht sehr klein ist, so dehnt es sich beim Anspannen des Lappens während des Staraustrittes quer aus, der Rand der Linse stemmt sich dann leicht dort ein und man bekommt die Linse ohne Nachhilfe mit einem Zuginstrumente nicht weiter. Es verhält sich also der Schlitz ähnlich wie die Irislücke bei der peripheren Iridektomie Pflügers oder der peripheren Iridotomie Schweiggers bei der Extraktion, die aus diesem Grunde erst nach dem Staraustritte angelegt werden müssen.

Diese Schwierigkeit ist zu umgehen, wenn man den Schlitz sehr klein anlegt und Liebreichs Irispinzette, die er mir selbst hierzu im Jahre 1902 bei der Naturforscherversammlung in Karlsbad empfahl, verwendet. (In dieser Weise gehe ich jetzt

---

[1]) Vgl. Poduschka, Über subkonjunktivale Extraktion. Bericht der Versammlung deutscher Naturforscher und Ärzte f. 1902, II., Ophthalm. Sektion.

[2]) Bericht deutscher Naturforscher und Ärzte f. 1902. Czermak in der Diskussion zu Poduschkas Vortrag. — Ferner Bericht der 31. Versammlung der ophthalm. Gesellsch. zu Heidelberg, 1903. — Aus Rollets Arbeit (a. a. O. S. 19) ersehe ich erst jetzt, daß dieser angibt: „on peut modifier cette manière de faire, soit en sectionnant le pont conjonctival avant de tailler le lambeau cornéen, soit . . . .". daß also Vacher gelegentlich auch in ähnlicher Weise vorgegangen zu sein scheint.

bei Verfahren III, *B* vor.) Ich verließ jedoch diese Abänderung damals wieder, weil sie sich bei Verfahren II als unnötig erwies.

Wenn man nämlich mit der Irispinzette bei einem Wundwinkel horizontal eingeht und dann die Iris in der Nähe des Pupillarrandes im oberen lotrechten Radius faßt, so kann man sie ganz gut seitlich herausziehen und am Wundwinkel abtragen: man erhält dann ein reguläres, meist genau lotrecht stehendes oder nur ganz unbedeutend nach der Seite geneigtes Kolobom. Man muß nur bei der Abtragung darauf achten, daß man den darunter liegenden Seitenrand des Bindehautlappens nicht mit einschneidet und so eine Verschmälerung des Lappens erzeugt.

Allein trotz der verhältnismäßig günstigen Erfolge in oft sehr verwickelten Fällen befriedigte mich das Verfahren II doch nicht ganz wegen der Aufopferung der Iris.

Ich wurde nun durch die Operation von in die Vorderkammer getretenen Linsen auf eine weitere Abänderung gebracht; sie beseitigt eine Reihe von Nachteilen und besitzt die Vorteile des subkonjunktivalen Verfahrens in hervorragendem Maße, ja sie verdient eigentlich erst den Namen einer subkonjunktivalen Operation in strengem Sinne. Ich bezeichne sie kurz als Verfahren III.

Man kann das Verfahren als subkonjunktivale Extraktion mit Bindehauttasche bezeichnen. Französisch würde man vielleicht extraction sousconjonctivale en bourse sagen.

Es ist das ausführlich geschilderte Verfahren *A*. Für jene Fälle, wo das Verfahren II wegen der Irisausschneidung angezeigt erschien, änderte ich das Verfahren III so ab, wie es unter *B* geschildert ist.

Würdigung des Verfahrens.

Die Vorteile der subkonjunktivalen Extraktionen überhaupt bestehen in folgendem:

1. Während der Operation ist die Möglichkeit des übermäßigen Aufklaffens der Wunde, des Umklappens des Hornhautlappens und damit vor allem eines bedeutenden Glaskörperverlustes auch unter sehr mißlichen Verhältnissen (stark vorstehende Augen, Lidkneifer, Ungebärdigkeit des Kranken, Verflüssigung des Glaskörpers, Atrophie der Zonula, subluxierte Linsen) wesentlich eingeschränkt (umsomehr je breiter der Lappen ist).

2. Während der Heilungsperiode wird die glatte, sichere und raschere Verklebung der Wunde gefördert, die Wundsprengung sicherlich eingeschränkt, und wenn sie eintritt, unschädlicher. Infolgedessen wird auch dem Spätvorfall der Iris (d. h. jenem, der nach bereits eingetretener Wiederherstellung der Kammer eintritt) und der sekundären Infektion bis zu einem gewissen Grade vorgebeugt. Dagegen wird der Irisvorfall in den ersten 24 Stunden nicht verhindert.

Die Nachbehandlung kann viel freier sein.

Was den Nutzen während der Heilungsperiode anlangt, so steht das Verfahren in Wettbewerb mit dem Verfahren der Wundnaht und dem der Deckung mit einem doppeltgestielten Bindehautlappen von Kuhnt; seine Vorteile während der Operation können diese Verfahren naturgemäß nicht besitzen.

Zu den Vorteilen der anderen subkonjunktivalen Verfahren kommt bei dem Vorgehen nach Verfahren III noch die vollständige Deckung der Wunde durch die Bindehaut.

Sprengung der bereits verklebten Wunde und deshalb Vorfall der Iris sind infolge dieses Umstandes bei diesem Verfahren in einer Weise erschwert — ich sage aus-

drücklich nicht unmöglich gemacht — wie bei keinem anderen. Das erklärt sich aus der wirklich subkonjunktivalen Lage der Wunde; die rasche Verklebung der Bindehaut mit der Unterlage sichert die Wunde vor dem Aufgehen in ihrer ganzen Ausdehnung.

Ich habe Irisvorfall nach der Operation ohne Iridektomie nach unten nur innerhalb der ersten Stunden nach der Operation entstehen sehen, mit Ausnahme eines einzigen Falles unter mehr als hundert, wo durch einen sehr groben mechanischen Druck die Wunde am sechsten Tage gesprengt wurde. War am Nachmittage nach der Operation die Kammer hergestellt und die Pupille rund, dann kam ein Irisvorfall sonst nicht mehr vor.

Man sah ihn fast nur in Fällen entstehen, wo man schon bei der Operation seine Möglichkeit ins Auge fassen mußte; es zeigte sich in solchen Fällen starke Vordrängung der Iris gegen die Wunde, keine vollkommen runde Gestalt der Pupille, daneben auch zu periphere Lage des Schnittes und sehr unvernünftiges Betragen des Kranken, zuweilen auch schwerer Durchtritt der Linse durch die Pupille infolge großer Rigidität dieser mit bedeutender Quetschung der Iris.

Dazu muß bemerkt werden, daß sich dies so verhielt in einer großen Reihe von Extraktionen, wo ich absichtlich jeden Fall ganz wahllos nach dem Verfahren III, *A* operierte, also nicht bloß ausgesuchte Stare, wie man sie sonst zur Operation ohne Iridektomie auswählt, sondern auch die allerungünstigsten Fälle mit, die nach den Bd. II, S. 466 erörterten Anzeigen unbedingt mit Iridektomie zu operieren gewesen wären.

Wenn aber ein Irisvorfall eintritt, dann erfolgt er unter die Bindehaut.

Die subkonjunktivale Lage des Vorfalles macht ihn aber in jeder Richtung weitaus unbedenklicher; denn erstens ist er vor Infektion durchaus geschützt, und zweitens heilt er oft viel besser, ohne Ektasie, kaum sichtbar ein. Er hat also im allgemeinen nur die Folgen eines nach unten angelegten Koloboms.

Etwas größere Vorfälle beseitigt man allerdings am besten (vgl. später) am Tage nach der Operation.

Die vollständige Bedeckung der Wunde hat aber auch den Vorteil, daß die sekundäre Infektion der Wunde, möge sie von wo immer drohen, außerordentlich erschwert, vielleicht fast unmöglich gemacht ist. Der Schutz ist jedenfalls viel ausgiebiger als bei Verfahren I und II.

Die Gefahren der Infektion werden also auf die der primären, die während der Operation erfolgt, beschränkt. Diese lassen sich bekanntlich bei keinem Verfahren ganz beseitigen, lassen sich aber in hohem Maße durch aseptisches Vorgehen einschränken.

Ich habe bisher keinen Grund anzunehmen, daß das Verfahren in dieser Hinsicht den gewöhnlichen irgendwie nachstünde.

Was ferner die Operation nach Verfahren III, *A* anlangt, so kommt zu den anderen Vorteilen noch die Lage der Wunde nach unten hinzu.

Durch die Lage der Wunde nach unten nimmt es teil an all den längst anerkannten Vorteilen, die die Extraktion nach unten während der Operation und während der Nachbehandlung hat, und die ich nicht weiter aufzuzählen brauche.

Der Nachteil der nach unten liegenden Starschnitte aber, daß sich der Lidrand leicht gegen den Lappenrand stemmt, die Heilung also mechanisch stört und die Wunde auch leicht infiziert, besteht hier durch die deckende Bindehaut gar nicht. Die Lider gleiten ganz ungehindert über die die Wunde überziehende Bindehaut hin.

Was endlich das Verfahren III, *B* anlangt, so hat es allerdings die größere Schwierigkeit der Schnittlage nach oben, aber es nimmt erstens Teil an allen übrigen Vorteilen des Verfahrens III, *A*, und verhindert zweitens durch die Aufopferung der

Iris die Möglichkeit einer Störung der Wundheilung von dieser Seite. Ich möchte glauben, daß dieses Verfahren die denkbar größte Sicherheit, die dermalen für den Erfolg erreicht werden kann, bietet.

Die Nachteile der subkonjunktivalen Extraktion sind: 1. Eine etwas größere Verwickeltheit der Technik, 2. eine etwas längere Dauer der Operation, als eine sogenannte einfache Extraktion.

Ich muß hierzu bemerken, daß das Verfahren durchaus nicht sonderlich verwickelt ist. Die langwierige Beschreibung könnte vielleicht diesen Anschein erweckt haben. Die Operation dauert nicht wesentlich länger als eine kombinierte Extraktion. Nur die Zeit für die Anlegung der Naht — kaum $^1/_4$ Minute — kommt noch hinzu.

In schwierigen Fällen (bei ungebärdigen Kranken, starker Blutung, sonstigen Komplikationen) kann die Operation auch längere Dauer und mühsamere Arbeit beanspruchen — aber das ist unter solchen Umständen bei den gewöhnlichen Lappenextraktionen genau ebenso der Fall.

Daß die Technik erst gelernt werden muß und daß mit der Zunahme der Fertigkeit auch die Glattheit des Operationsverlaufes und seine Geschwindigkeit zunimmt, sind selbstverständliche Dinge.

Komplikationen im Heilungsverlaufe.

Es ist hier vom Irisvorfall nach Verfahren III, *A* zu sprechen.

Bloße periphere Einklemmungen oder ganz schmale Irisvorfälle läßt man am besten unberührt.

Sie verheilen spurlos oder hinterlassen nur einen schmalen, dunklen Streifen an der betreffenden Stelle der Narbe. Der Narbenastigmatismus wird dann natürlich größer.

Größere Vorfälle kann man entweder zurücklagern oder ganz ausschneiden oder peripher ausschneiden, so daß die runde Pupille erhalten bleibt.

Man geht dazu folgendermaßen vor:

Nach Einträufeln von Kokain und Adrenalin macht man 6 bis 8 *mm* unter der Hornhaut einen horizontalen, ungefähr 1 bis 1·5 *cm* langen Schnitt durch die Bindehaut, löst diese stumpf bis zur Wunde hin ab und legt so den Vorfall frei. Während nun der Gehilfe mit einem feinsten Doppelhäkchen den abgelösten Bindehautstreifen nach oben zieht, wird der Vorfall nach den bei der Exzision von Irisvorfällen, II. Bd., S. 287 angegebenen Regeln mit der konischen Sonde frei gemacht, ohne die Korneoskleralwunde weiter zu lösen, als es unbedingt nötig ist. Nun kann man ihn mit einer Spatel zurückschieben, was jedoch nur dann geschehen sollte, wenn es ganz leicht geht und sich keine Neigung zum neuerlichen Vortreten zeigt, was in solchen Fällen meist nicht geschieht; oder man schneidet ihn nun völlig aus und lagert sodann die Schenkel sorgfältig richtig. Das ist in allen Fällen zu empfehlen, wo man den Vorfall schon längere Zeit hat liegen lassen, weil er anfangs ganz klein war, sich aber allmählich etwas ausgedehnt und vergrößert hat.

In allen frischen, nur wenige Stunden alten Fällen (am Nachmittag nach der Operation oder am nächsten Morgen) kann man aber eine bloß periphere Exzision versuchen. So wie der Vorfall freigemacht ist, faßt man mit der feinen, geraden Irispinzette nur seinen peripheren Teil, kappt ihn mit der Weckerschere und lagert das Übrige sorgfältig zurück.

Sobald der Vorfall in einer der genannten Weisen versorgt ist, wird der Bindehautstreifen zurückgelagert, ausgeglättet und die wagrechte Wunde mit 1 bis 2 feinen Seidennähten geschlossen.

Hat man bloß einen peripheren Ausschnitt gemacht, so erhält man allerdings eine Doppelpupille. Doch ist das Kolobom meist klein und einerseits vom Arcus senilis, andererseits vom Kristallwulst bedeckt, so daß es nicht weiter stört. Ich habe in einigen Fällen eine derartige Verkleinerung im Verlaufe der Heilung beobachtet, daß es späterhin kaum zu sehen war.

Eine Ausnahme bilden die äußerst seltenen Fälle, wo die Iris etwa stecknadelkopfgroß in der Höhe des lateralen Wundwinkels vortritt und wegen des Mangels eines Bindehautsaumes an der Einstichstelle, der ja zuweilen vorkommt, nun bloßliegt. Einen solchen Vorfall schneidet man ohne weiteres nach den gewöhnlichen Regeln aus.

Die Operation des Vorfalles soll sobald als möglich vorgenommen werden. Deshalb lasse ich jeden Fall am Nachmittag nach der Operation betrachten, was bei der Operation nach unten ohne jeglichen Anstand geht und operiere, wenn ein Vorfall da ist, sofort oder am nächsten Morgen.

Eine weitere Komplikation des Heilungsverlaufes, die Abhebung der Aderhaut, die freilich keine weitere schädliche Bedeutung hat und nur schlimmstenfalls die Behandlungsdauer etwas verlängert, scheint nach der Operation mit Bindehauttasche nach unten häufiger aufzutreten als bei der gewöhnlichen Lappenextraktion. Zu ihrer Beseitigung hat sich die Anlegung eines Verbandes, der nur mäßig drückt, aufs beste bewährt.

Anzeigen. Das Verfahren mit Bindehauttasche und Iridektomie nach oben (III, *B*) kann gemacht werden:

I. In Fällen, wo ein weites Aufklaffen der Wunde, Umklappen der Hornhaut und Glaskörpervorfall zu befürchten sind, und zwar:

a) wegen voraussichtlichen, unzweckmäßigen Benehmens des Kranken, Pressens mit den Lidern, Unvermögens hinab- oder hinaufzublicken, bei heftigem Nystagmus, Tremor capitis, Demenz, Schwerhörigkeit, Taubheit, Aufregungszuständen;

b) bei stark vorstehenden Augäpfeln (Myopie, Morbus Basedowii);

c) bei Glaskörperverflüssigung und bei geschrumpften Staren;

d) bei Schlottern, Subluxation der Linse.

II. In Fällen, die Wundsprengungen und Irisvorfall voraussehen lassen:

Außer den unter I *a* und *b* genannten, die auch hierher gehören, Fälle mit Husten (Emphysem, Bronchitis), dyspnoischen und stenokardischen Anfällen, mit Urinbeschwerden, Magenkrämpfen, Erbrechen, ferner solche, wo allgemeine Konvulsionen eintreten können (Tetanie, Epilepsie), wo Koliken vorkommen oder Einklemmung einer Hernie zu befürchten ist; endlich Fälle, wo die Operation in Narkose gemacht werden muß (wegen des häufig folgenden Erbrechens).

III. In Fällen, die wegen hohen Alters, pathologischer Zustände überhaupt, einer freieren Nachbehandlung bedürfen. (Leute, die man gar nicht oder nur kurze Zeit liegen lassen kann, ferner solche, wo nur das operierte oder gar kein Auge bedeckt gehalten werden kann. Es sind also außer vielen, schon unter II genannten, Fälle von schwerem Marasmus senilis, solche, wo Gefahr einer Psychose besteht u. dgl. m.)

IV. In Fällen, wo trotz bestehender Gefahr einer sekundären Infektion operiert werden muß.

V. Bei Leuten, die nur dieses eine sehfähige Auge haben.

Es sind das im ganzen die Anzeigen, die ich ursprünglich für das Verfahren II aufgestellt hatte, das nun zweckmäßig durch das Verfahren III, *B* ersetzt wird.

Das Verfahren III, *A* kann gemacht werden:

I. in allen Fällen einfacher, sog. „klassischer" Katarakte, wenn sie Individuen über 55—60 Jahre befallen hat, oder bei jüngeren Leuten, wenn sie voll-

ständig („reif") ist, also in Fällen, wo die gewöhnliche einfache Extraktion angezeigt erscheint, weil es größere Sicherheit in betreff des Irisvorfalles darbietet;

II. bei Glaskörperverflüssigung, Schlottern, Subluxation der Linse, bei Luxation der Linse in die Vorderkammer, bei geschrumpften Staren;

III. bei Fällen, die einer freieren Nachbehandlung von dem der Operation folgenden Tage ab bedürfen, aber nicht eine von den unter II bei den Anzeigen für das Verfahren III, *B* angeführten Komplikationen zeigen;

IV. bei Fällen, die, im übrigen unkompliziert, die Gefahr einer sekundären Infektion darbieten und trotzdem operiert werden müssen.

Wie man sieht, sind die Anzeigen für das Verfahren III, *A* beschränkter als für III, *B*. Die Ursache hierfür bildet die nicht völlig ausgeschaltete Möglichkeit des Irisvorfalles. Nur die Anzeige bei den einfachen Staren kommt dabei hinzu. Da aber die Fälle mit den Komplikationen, die die Iridektomie wünschenswert erscheinen lassen, denn doch viel seltener sind als die gewöhnlichen, reinen Fälle, so kann die Mehrzahl aller senilen Stare mit dem Verfahren III, A operiert werden.

Folgt man den angeführten Anzeigen für das Verfahren III, *A* und *B*, so bleiben nur sehr wenige Fälle für die gewöhnliche Lappenextraktion übrig, nämlich:

1. solche, wo eine präparatorische Iridektomie gemacht wurde,

2. solche, wo bei Kranken zwischen dem 40. und 60. Lebensjahre ein sehr unvollständiger („unreifer") Star besteht und mit der Operation nicht zugewartet werden kann.

[Dimmer[1]) hat das Czermaksche Verfahren der subkonjunktivalen Extraktion in der Weise modifiziert, daß er lateral-unten, 8 *mm* außerhalb des Hornhautrandes, einen diesem konzentrischen, 8 *mm* langen Bindehautschnitt anlegt, von da aus die „Bindehauttasche" bildet, die Vorderkammer mit einem eigens konstruierten, 2·5 *mm* breiten Messer eröffnet und dann wie Czermak den Halbbogenschnitt mit der Schere, aber nach beiden Seiten vollendet. Dimmer versprach, demnächst ausführlicher über seine Erfahrungen zu berichten.

Kuhnt[2]) bringt gegen die subkonjunktivale Extraktion eine Reihe von Einwänden und Bedenken vor, die jedenfalls der Beachtung wert sind. Kuhnt findet die Methode zu kompliziert, den Schnitt nicht glatt genug; durch Verletzung der venösen Skleralgefäße kommen oft vehemente Blutungen zustande; dies und die Schwierigkeit, den Schnitt genügend zum Aufklaffen zu bringen, kann der Fortsetzung der Operation enorme Schwierigkeiten bieten, zumal, wenn etwa frühzeitig die Zonula birst und Glaskörper vorfällt. Auch könne beim Lüften der Bindehauttasche zweifellos sehr leicht Bindehautflüssigkeit in die Vorderkammer aspiriert und dadurch Infektion erzeugt werden.

Wenn subkonjunktival operiert werden soll, dann sei die Desmarres-Hasnersche Methode vorzuziehen, weil sie wesentlich einfacher ist. Im

---

[1]) Dimmer, Eine subkonjunktivale Methode der Staroperation. Bericht der 34. Versammlung d. ophthalm. Gesellsch. Heidelberg 1907, S. 218.

[2]) Kuhnt, Über Starextraktion bei wesentlich eingeengtem Bindehautsacke. Zeitschr. f. Augenheilk., 1905, XIII, S. 103, und Kuhnt, Diskussion zu Dimmer, a. a. O.

übrigen sei ein Schnitt im Skleralband mit Bindehautlappen oder ein Kornealschnitt im Limbus mit nachfolgender Deckung durch einen doppeltgestielten Bindehautlappen allen Anforderungen, die heute an ein tadelloses Extraktionsverfahren gestellt werden können, genügend.

Tatsache ist, daß die subkonjunktivale Extraktion die Zahl der Infektionen nicht vermindert und die ohne Iridektomie (III, *A*) den Irisvorfall nicht verhindert.[1]) E.]

Über die sog. Starreife und die Reifungsoperationen.

Man verstand unter Starreife seit v. Arlt einen Zustand des Stars, wobei die Rinde vollständig bis zur Kapsel getrübt ist und sich der Star somit aus dieser „wie eine reife Frucht aus ihrer Schale" leicht aushülsen läßt. Dann war der Star operations-, d. h. wie Schweigger bemerkt, extraktionsreif.

Dieser Begriff der „Reife" mußte fallen gelassen werden, als sich zeigte, daß sich sehr viele ganz unvollständig getrübte Stare ganz ebenso leicht aus der Kapsel auslösen lassen, also ebenfalls „operationsreif" seien. Vollständige und unvollständige Trübung des Stars einerseits und Extraktions-Reife und -Unreife andererseits decken sich eben durchaus nicht völlig.

Hirschberg[2]) hat dargetan, daß der Begriff der Starreife ursprünglich von einer ganz irrigen humoral-pathologischen Anschauung stammt. Man hielt den Star für eine Flüssigkeit (daher ὑπόχυμα, später καταράκτης), die allmählich erstarrte (daher stammt nach Hirschbergs Vermutung auch der deutsche Name Star) und die erst bei genügender Erstarrung (πῆξις) „reif" war, nämlich reif zur Operation — und das war damals die Niederdrückung des Stars.

Später, als man bereits wußte, daß der Star auf einer Trübung der Linse beruht, wurde der Begriff der Reife immer wirrer, wie Hirschberg an Beispielen aus den Schriften Richters, Ruetes usw. dartut, und erst v. Arlts Fassung schuf einen klaren Begriff, wenn dieser auch, wie Hirschberg sagt, nur zuweilen genau zutrifft und keine Tatsache darstellt.

Schon v. Graefe hat die sog. Starreife, d. h. die vollständige Trübung der Linse nicht für alle Starformen als notwendige Voraussetzung der Operierbarkeit erklärt, sondern ausdrücklich betont[3]), „daß bei einer Reihe von Starformen die Frage der Reife für den mechanischen Operationsakt gleichgültig ist".

[1]) [S. meine Bemerkungen zu Dimmer, a. a. O.]

[2]) Hirschberg, Über die Extraktion unreifer Stare. Zentralbl. f. prakt. Augenheilk., Juli 1890, XIV, S. 210.

[3]) v. Graefe, Über die Kapseleröffnung als Vorakt der Starextraktion. Arch. f. Ophthalm., X, 2, S. 209.

Er führte als solche Starformen die total harten Katarakten an, da schon bei den höheren Graden der einfachen, senilen Linsensklerose eine leichte und vollständige Auslösung der Rinde aus der Kapsel feststehe; andererseits jene Stare, bei denen die äußerste Rinde einer hochgradigen Erweichung und Blähung unterliegt, so vornehmlich der weiche Rindenstar jugendlicher Leute, mögen auch noch einzelne Rindenbezirke und die zentralen Teile durchsichtig sein.

Waldenström[1]) sprach die Ansicht aus, daß man die sog. Reife nicht abwarten, sondern operieren solle, wenn das Auge nicht mehr brauchbar sei.

Viel später hat dann Alfred Graefe[2]) insonderheit für die Altersstare festgestellt, „daß eine Reihe von „unreifen" Staren existiert, bei denen jene Annahme einer unvollkommenen und schwierigen Entkapselung und Entbindung der Linse durchaus nicht zutrifft und bei welchen sich diese Akte sogar viel leichter abspielen, als bei gewissen Formen reifer oder gar überreifer Katarakten". Er stellte dabei folgende drei Typen auf:

„*a)* Katarakten mit dunkelgelbem resp. braunem (zuweilen an Cataracta nigra erinnernden) Kern und durchsichtiger, hier und da wohl auch mit einzelnen Punkten und Streifen durchsetzter Kortikalis, die sich vorzugsweise, doch nicht mit Notwendigkeit in myopischen Augen entwickeln.

b) Kortikalstare, bei welchen namentlich die hintere Rindenschichte sich immer mehr zu einer fast homogenen, schaligen Trübung verdichtet, während in den relativ, zum Teil auch ganz durchsichtigen, vorderen und zentralen Schichten mehr vereinzelte streifige und punktförmige Trübungen suspendiert erscheinen.

c) Linsen, welche in sämtlichen, den peripheren und zentralen Schichten, mehr gleichmäßig von einer Unzahl gestrichelter und punktförmiger, hier und da zu größeren Konglomeraten konfluierenden Trübungen durchsetzt sind. Zwischen ihnen liegende, kleinste Linsenteilchen pflegen noch ihre volle Transparenz zu besitzen."

Schweigger[3]) und Hirschberg[4]) haben sodann die in Fluß geratene Frage der Operation „unreifer" Stare auf den richtigen Weg gebracht.

---

[1]) Waldenström, När bör den harda aldustarren opereras? Upsala läkare-förenigings förhandlingar, 1870, IV, S. 475 und Nord. med. Ark., 1870, II, Nr. 14.

[2]) Alf. Graefe, Wundbehandlung bei Augenoperationen mit besonderer Berücksichtigung der Starextraktion. Operation unreifer Stare. Arch. f. Ophthalm., 1884, XXX, 4, S. 211.

[3]) Schweigger, Über Extraktion unreifer Stare. Deutsche med. Wochenschr., 1890, Nr. 28; Zentralbl. f. Augenheilk., Juli 1890, S. 206.

[4]) Hirschberg, Über die Operation unreifer Stare. Zentralbl. f. prakt. Augenheilk., Juli 1890, S. 210. — Derselbe, Über Kernstarausziehung. Berliner klin. Wochenschr., 1892, Nr. 26; Zentralbl. f. prakt. Augenheilk., 1892, XVI, S. 375.

Schweigger wies nach, daß die ganze Frage, welche Stare denn jene Eigentümlichkeiten besäßen, daß sie „unreif" einer Extraktion unterworfen werden können, überhaupt unrichtig gestellt sei. Ob sich ein Star als zusammenhängende harte Masse ohne störende Reste vollständig aus der Kapsel ausschälen läßt, hängt nicht von der Eigentümlichkeit der Starform, sondern von dem Linsenkern ab und damit einfach vom Alter des Individuums.

In jenem Lebensalter, wo die Akkommodation vernichtet ist, also gegen Ende der fünfziger und ganz sicher nach dem sechzigsten Jahre, könne jeder Star extrahiert werden, auch wenn der größte Teil der Linse noch ungetrübt ist.

Im mittleren Lebensalter aber bestehe die noch durchsichtige Rinde aus zähen, klebrigen Massen, die großenteils bei der Extraktion zurückbleiben. Sie trüben sich und quellen auf und es könne zu schweren Entzündungen kommen; jenseits der vierziger Jahre sei das Vorhandensein quellender Starmassen in der vorderen Kammer gefährlich. Bei einem Starkranken dieses mittleren Lebensalters könne man also eine unvollständige Trübung erst nach vorhergehender künstlicher Reifung extrahieren, wenn man das entsprechende Alter nicht abwarten wolle oder könne. In diesem Lebensalter komme aber hierfür nur die Rindenknetung nach Förster in Betracht (allerdings ohne Iridektomie, nur nach bloßer Punktion der Kammer). Es entscheide für die Frage des Operationsverfahrens eben auch das Alter des Kranken. Die Diszission hätte hier dieselben und noch größere Nachteile als die unmittelbare Extraktion. Sie sei angezeigt für die unvollständigen Stare von Kranken unter 40 Jahren und diene dann als Vorakt der Lanzenextraktion.

Hirschberg, der sich schon 1889 dahin ausgesprochen hatte[1]), daß die künstliche Reifung keinen Wert habe, also ähnlich wie Knapp[2]) und andere, ging noch weiter als Schweigger. Er zog die untere Grenze für die ohneweiters extrahierbaren Stare schon beim 50. Lebensjahre[3]), indem er sagt: „Die menschliche Linse hat einen harten Kern gegen das vierzigste Jahr und hart ist jeder Star, wenigstens im Kern, jenseits des vierzigsten Jahres. Wird ein geräumiger Schnitt in der Hornhaut angelegt und die Linsenkapsel ordentlich gespalten, so tritt bei sanftem Druck auf den Augapfel der Star aus, gleichgültig ob er halbreif, ganz reif oder überreif ist. Man schließt das Auge für eine Minute und entfernt durch

---

[1]) Hirschberg, Über Staroperation und diabetischen Altersstar. Deutsche med. Wochenschr., 1899, Nr. 37.

[2]) Knapp, auf dem amerikan. ophthalm. Kongreß 1893.

[3]) a. a. O. 1890. — Ähnlich auch Bäuerlein, Meine Erfahrungen über Star und Staroperationen in 25 Jahren. Wiesbaden 1893.

sanftes Reiben die Reste. Diese treten aus, ob sie getrübt oder noch klar sind. Die Sehkraft der unreif operierten Stare ist im allgemeinen ganz ebensogut wie die der reifen, die Operationserfolge natürlich die nämlichen; die Zahl der Nachoperationen dieselbe."

„Seit einer Reihe von Jahren behandle ich diese Frage nicht nach der Lehrmeinung der Alten, sondern nach rein praktischen Grundsätzen[1]): Ich operiere bei dem harten Altersstar, d. h. bei Leuten jenseits des fünfzigsten Lebensjahres, sowie die Sehkraft durch die Linsentrübung erheblich beschränkt ist, d. h. sowie der Kranke keine rechte Freude mehr am Leben hat oder durch Arbeit seinen Lebensunterhalt nicht mehr gewinnen kann. Bannflüche der Gegner, auch aus neuester Zeit, machen keinen Eindruck. Auf solchen Gebieten entscheidet nur die Erfahrung."

Das Hauptgewicht legt Hirschberg auf einen geräumigen Schnitt. Dasselbe Gewicht ist auch auf genügende Eröffnung der Kapsel zu legen, wie auch Barck[2]), dem sich Schweigger und Hirschberg ganz anschließt, betont.

Man muß Schweigger und Hirschberg im allgemeinen Recht geben und ich stimme Laqueur bei, der in der Operation unreifer Stare eine wesentliche Erweiterung der Staroperation sieht.[3])

Nur möchte ich glauben, daß die untere Grenze mit Schweigger beim 60. (55.) Lebensjahre zu ziehen ist. Zwischen dem 40. und 60. Lebensjahre erhält man doch häufig sehr viel Reste und dementsprechend viel mehr und viel dichtere Sekundaria und lange dauernde Reizzustände, wenn man unvollständige Stare operiert, während, wenn man vollständige, „reife" Stare operiert, sehr häufig nur ganz unbedeutende Sekundarien entstehen und die Ergebnisse der Operation viel reiner sind. Fälle, wo nach der Extraktion die Pupille (und das Kolobom) fast oder wirklich ganz schwarz war und ein Visus = 0·5, 0·6, 0·7 ohne Diszission vorhanden war, habe ich doch nur nach Extraktion sog. „reifer" Stare in diesem Lebensabschnitte gesehen. Bei so zarten Häutchen, wie sie nach der Extraktion der vollständigen Stare entstehen, ist auch die Diszission viel weniger eingreifend und gefährlich als bei derben, dichten Nachstaren.

Viele Reste bringen überdies bei Augen jenseits des 40. Lebensjahres zuweilen länger dauernde Reizung mit sich. Allein wirkliche Iritis (fibrinöse oder gar eitrige und nicht etwa jene vereinzelten Anklebungen

---

[1]) a. a. O. 1892.

[2]) Barck, Extraction of immature sen. cataract. Am. Journ. of ophthalm., 1898, pag. 141.

[3]) Laqueur, Über den gegenwärtigen Stand der Lehre von der Staroperation. Deutsche med. Wochenschr., 1891, Nr. 5.

des Pupillarrandes an die Kapsel oder die Starreste, wie man sie beim glattesten Heilungsverlaufe sehen kann, beruht wohl immer auf Infektion.

Allerdings muß man indes zugeben, daß ein durch Starreste verunreinigtes Wundgebiet (und dazu gehört der ganze Weg, den die Linse von ihrem Lager aus nimmt) der Ansiedlung und Vermehrung von Kleinlebewesen einen günstigeren Boden abgibt als ein ganz reiner Wundkanal.

Hirschberg hat ganz recht, wenn er sagt, daß in solchen praktischen Dingen die Erfahrung zu entscheiden habe; aber sie ist es eben, die uns einerseits lehrt, daß es jenseits des 60. Lebensjahres für das Operationsergebnis gleichgültig ist, ob der Star mehr weniger vollständig ist, daß es aber andererseits in den Lebensjahren vorher nicht so ist.

Man wird also bei unvollständigen Staren zwischen dem 40. und 55.—60. Lebensjahre die Operation noch verschieben, bis der Star vollständig geworden ist oder, wenn dies aus anderen Gründen nicht zweckmäßig ist, eine Reifungsoperation vorausschicken, und zwar Försters Linsenknetung. Die Diszission ist nach dem 40. Lebensjahre wegen der häufig, wenn auch nicht immer auftretenden Blähung der ganzen Linse, der dabei entstehenden Reizung und der dadurch hervorgerufenen ungünstigen Verhältnisse, unter denen dann extrahiert werden muß, nicht angezeigt. Es ist in diesen Lebensjahren nicht ganz gleichgültig, ob sich in der Kammer einige größere Starflocken aufblähen oder ob die Linse im ganzen anschwillt. Gerade dieser Zustand ist weitaus gefährlicher, wie Elschnig[1]) betont und wie man oft bei Wundstaren zu sehen Gelegenheit hat.

Neuerdings wird darauf ausgegangen, die Reifungsdiszission auch bei jungen Leuten ganz aufzugeben und die Linse bei umschriebenen Trübungen, ebenso bei voller Klarheit kurzweg zu extrahieren.

Ich kann mich hierfür nicht erwärmen. Nicht als ob man die Linse nicht herausbrächte und als ob etwas mehr Starreste etwas besonders Nachteiliges bei so jungen Leuten darstellten.

Gerade bei solchen Augen liegt daran am wenigsten. Überdies entsteht ja weniger Quellung als nach einer Diszission, die wir ja ungescheut vornehmen.

Aber will man die wenig getrübte Linse größtenteils herausbekommen, muß man einen entsprechend großen Schnitt machen, wenigstens einen Drittelbogenschnitt. Und da liegt die Schwierigkeit für die Operation und für die Nachbehandlung bei so jungen Leuten. Jugendliche Augen haben eine viel elastischere Lederhautkapsel, infolgedessen auch nach Eröffnung des Augapfels eine viel höhere Glaskörperspannung als alte Leute, wo sich

---

[1]) Elschnig a. a. O., Fußnote 5 zu II. Bd., S. 359.

die rigide Lederhaut nur wenig zusammenzieht, wie man an dem Einsinken der Hornhaut in den extremeren Fällen erkennt. Außerdem halten junge Leute auch bei der Operation nicht so ruhig wie alte und pressen mehr. Daher wird immer die Iris stark vorgetrieben und klemmt sich leicht in die Wunde. Das geschieht nicht oder nur selten bei dem verhältnismäßig kurzen und sehr flachen, ventilartig schließenden Lanzenschnitte, wohl aber bei einem Starschnitt mit dem Schmalmesser von der früher genannten Ausdehnung.

Und erst die Nachbehandlung! Kinder zumal bleiben nicht ruhig auch nur 1—2 Tage auf dem Rücken liegen. Die Gefahr der Wundsprengung ist hier viel größer als bei alten Leuten. Aber auch halbwüchsige und erwachsene junge Leute sind im allgemeinen weniger ruhig, als es wünschenswert ist und als es betagtere Menschen in der Regel sind.

Aus diesen Gründen, deren Richtigkeit ich aus eigener Erfahrung kenne, kann ich mich für meine Person nicht entschließen, bei Kindern und jungen Leuten die Diszission mit nachfolgender Lanzenextraktion mit kurzem Schnitte gegen die Extraktion mit längerem Schnitte ohne vorhergehende Reifungsoperation einzutauschen. Hier will man doch, wo irgend möglich, die runde Pupille erhalten. Daß dies bei der Lanzenextraktion (eigentlich Punktion) nicht gelingt, ist eine ganz seltene Ausnahme. Macht man Extraktionen mit längerem Schnitte, dann wird man viel öfter die Iris, wenigstens nachträglich, auszuschneiden genötigt sein.

Fasse ich alles zusammen, so steht heute fest, daß alle Stare jenseits des 60., viele auch jenseits des 55. Lebensjahres, ganz ohne Rücksicht auf die Ausbreitung der Trübung in der Rinde extrahiert werden können. Im mittleren Lebensalter haben aber die Reifungsoperationen ihren Platz, wenn man es nicht vorzieht, die volle Durchtrübung der Linse, wie sie von selbst eintritt, abzuwarten.

Im jugendlichen Alter ist zur Beseitigung der Linse mit unvollständiger Trübung ebenfalls die Reifungsdiszission der Extraktion vorauszuschicken, ja bei kleinen Kindern genügt oft die Diszission, indem sie die Aufsaugung der Linse veranlaßt.

Gehen wir nun zu den sog. Reifungsverfahren selbst über. Sie beruhen auf der Setzung eines Wundstars, fallen also schon nach ihrem Begriffe zum Teil mit der Diszission zusammen. Aber die breite Eröffnung der Kapsel ist nicht das einzige Verfahren, sondern außer ihr noch die Knetung der Linse (ohne Eröffnung der Linsenkapsel), die schonender, aber auch langsamer wirkt, endlich die intrakapsuläre Injektion. Auch die Iridektomie wurde als reifende Operation betrachtet und geübt.

1. Die Diszission. Wiewohl sie auch für Altersstare verwendet ward, so geht doch das Urteil der meisten Operateure dahin, daß sie bei

diesen zu verwerfen ist. Wohl aber dient sie sehr gut bei jüngeren Individuen, bis zum 30., ja 35. Lebensjahre, um die Linse sehr rasch und vollständig zur Trübung zu bringen. Sie kann auch bei vollständig klaren Linsen, die aus dem Auge entfernt werden sollen, zur Anwendung kommen.

2. Die Knetung (Tritur, Massage) der Linse. Dieses Verfahren eignet sich für solche Altersstare, wo überhaupt eine ausgedehnte Trübung bei Ausführung der Extraktion erwünscht ist, also vom 40. bis zum 60. Lebensjahre. Wenn auch von Schirmer und Hess nachgewiesen ist, daß auch kernlose und ganz klare Linsen dadurch zur Trübung gebracht werden können, so bildet für seine Anwendung in der Praxis doch das Bestehen unvollständiger Rindentrübungen und eines harten Kerns die Voraussetzung seiner Anwendung, weil es gerade unter diesen Umständen am besten wirkt und bei kernlosen Linsen die Diszission vorzuziehen ist.

3. Die intrakapsuläre Injektion einer Flüssigkeit. Dieses Verfahren ist nur theoretisch konstruiert, in der Tat kommt es dabei stets zu einer ausgedehnten Eröffnung der Kapsel und dadurch zur Trübung der Linse. So plausibel das Verfahren an sich erscheinen mag, so ist es doch zu verwerfen.

4. Die Iridektomie. Das Vorrücken der Linse kann zu einer Verschiebung ihrer Faserlagen gegeneinander führen und, wenn schon Star da ist, die Ausbildung beschleunigen. Ihre Wirkung ist aber durchaus unzuverlässig und unsicher.

Zu 1. Diszission.

Muter[1]) hat zuerst den Vorschlag gemacht, durch einen Schlitz in die vordere Kapsel, als Vorakt zur Extraktion, unreife Stare zur Reife zu bringen.

v. Graefe[2]) hat dann dieses Verfahren in der Weise aufgenommen, daß mindestens fünf Wochen nach der vorbereitenden Iridektomie nach unten durch einen Kreuzschnitt die vordere Linsenkapsel eröffnet und 6—12 Tage darauf die Linse ausgezogen wurde.

Mannhardt, Völkers[3]), Steffan[4]), Schmitz[5]), Mooren[6]) Rohmer[7]) sind ihm, wenn auch teilweise mit Abänderung des Vorgehens (Weglassen der Iridektomie,

---

[1]) Muter, Pract. observations on various novel methods of operating on cataract. London 1813.

[2]) v. Graefe, Über die Kapseleröffnung als Vorakt der Starextraktion. Arch. f. Ophthalm., X, 2, S. 209.

[3]) Schmidt, Beitrag zur Statistik der modifizierten Linearextraktionen. Inaug.-Dissert., Kiel 1878.

[4]) Steffan, Der periphere flache Lappenschnitt nebst einem Referate über 300 weitere Kataraktextraktionen. Arch. f. Ophthalm. 1883, XXIX, 2, S. 167.

[5]) G. Schmitz, Notizen zur Staroperation. Klin. Monatsbl. f. Augenheilk., 1883, S. 483.

[6]) Mooren, Die Indikationsgrenzen der Kataraktdiszission. Deutsche med. Wochenschrift, 1893, S. 857. — Derselbe, Die operative Behandlung der natürlich und künstlich gereiften Starformen. Wiesbaden 1894.

[7]) Rohmer, Maturation artificielle de la cataracte. Annal. d'oculistique, 1887, T. 97, pag. 241.

einfacher lotrechter Schnitt, Verbindung mit Linsenknetung u. dgl.), auf diesem Wege gefolgt.

Widerspruch dagegen hat zuerst v. Arlt[1]) erhoben. Er sagt, daß dieser Eingriff bei Altersstaren zu leicht Iritis oder Iridokyklitis, wohl auch starke Blähung zur Folge hat und dann die Extraktion mit Iridektomie unter sehr ungünstigen Verhältnissen vorgenommen werden muß. Steffans Einwand, v. Graefe habe ja ausdrücklich angegeben, man solle nachher eine präparatorische Iridektomie machen und er könne daher v. Arlts Bemerkung nicht verstehen, ist zwar formell richtig, allein er selbst hat ja die Iridektomie dabei aufgegeben und andere Operateure konnten sich von der Ungefährlichkeit der Operation beim Altersstar nicht überzeugen, so Alfred Graefe, Stellwag, Panas und andere. Es ist geradezu merkwürdig, wie verschieden die Erfahrungen und daher die Urteile über dieses Verfahren sind. Die einen stellen es als ganz ungefährlich hin, haben Hunderte von Operationen so verrichtet, die anderen haben meist ungünstigen Verlauf gesehen. Abgesehen von anderen hat erst neuerdings Elschnig Versuche Schnabels veröffentlicht[2]), die dartun, daß die Diszission als Reifungsoperation bei Altersstar zu verwerfen ist.

Das Diszissionsverfahren wurde später noch mit der Knetung der Linse verbunden, nachdem Förster sein Verfahren angegeben hatte.

Rohmer[3]) ging darauf aus, ein durchaus sicheres Mittel, die Linse in kurzer Zeit zur vollständigen Trübung zu bringen, zu finden. Er vereinigte daher das Muter-Graefe-Mannhardtsche Verfahren der Kapselspaltung mit der Knetung der Linse nach Förster. Nach einer ausgiebigen Eröffnung der Kapsel mit der Nadel und Parazentese der Kammer reibt er das Auge mit dem oberen Lide. Die Trübung der Linse ist schon nach 24—36 Stunden vollständig. Die übeln Folgen der Operation seien fast Null (obwohl er Fälle von Iridokyklitis erlebt hat, die nach der Operation zu Phthisis führten!), die einzige Gefahr sei Zurückbleiben von Linsenresten bei der Extraktion. Diese könne man durch Ausspülung der Kammer beseitigen, sonst könne plastische Iridokyklitis entstehen. (Ja wozu macht man denn die Reifungsoperation, kann man fragen, wenn dann erst viele Reste bleiben können? Das kann man ohne Reifungsoperation auch haben.)

Ähnlich war schon Mooren[4]) seit dem Herbste 1881 vorgegangen, indem er nach Vollendung des Kapselschnittes und dem Abfließen des Humor aqueus das Zusammenhangsverhältnis zwischen Kapsel und Linse durch kreisförmige und seitliche Reibungen über die geschlossenen Lider zu lockern suchte. Das Verfahren genügte bei Erwachsenen durchschnittlich in 10 Tagen zur Trübung der ganzen Linse.

[Alessandro[5]) empfiehlt eine mehrfache Punktion der Vorderkapsel; er geht vom äußeren Hornhautquadranten aus mit der Diszissionsnadel ein und setzt 5—10 Stiche an verschiedenen Punkten der vorderen Linsenkapsel.]

---

[1]) v. Arlt, Operationslehre, S. 324.

[2]) Elschnig, Über die Diszission. Wiener klin. Wochenschr., Jahrg. 1896, Nr. 53.

[3]) Rohmer, A propos de quelques nouveaux cas de maturation artificielle de la cataracte. Soc. franç. d'ophtalm. 1888, Bull. et mém., pag. 123.

[4]) Mooren, Die operative Behandlung der natürlich und künstlich gereiften Starformen. Wiesbaden 1894.

[5]) Alessandro, Maturazione della cataratta mediante punzione multiple della cristalloida anteriore. Arch. di Ottalm. 1902, VIII, pag. 201.

Die Diszission der hinteren Kapsel als Reifungsverfahren hat v. Stellwag[1]) versucht, um den Gefahren auszuweichen, die durch die Berührung der aus der Kapselwunde hervortretenden Starflocken mit dem vorderen Uvealtraktus begründet würden, um die Iridektomie zu vermeiden und um sicher auch die hinteren Rindenschichten zur Trübung zu bringen, die nach seinen Erfahrungen in der Zeit, die man zwischen der Kapselspaltung und der Ausziehung des Stares verstreichen läßt, häufig noch nicht von der Zersetzung ergriffen sind. Es wurde eine gewöhnliche Diszissionsnadel durch die Lederhaut in den Glaskörper eingeführt, dann ihre Spitze in die Mitte der hinteren Kapsel vorgestoßen und dabei jede Druckwirkung auf die Linse sorgfältig vermieden. In keinem Falle zeigten sich Zeichen entzündlicher Reizung, die Starreifung schritt rasch vorwärts und war in 3—4 Wochen vollendet. Doch ergab sich in zwei Fällen bei der Extraktion Glaskörpervorfall, der entweder auf die Durchtrennung der Hinterkapsel oder auf Dehnung und Einreißung der Zonula zurückzuführen war, weshalb v. Stellwag die Sache wieder aufgab.

Zu 2. Linsenknetung.

Förster[2]) erklärte sich die „reifende" Wirkung der Iridektomie so, daß die Linse bei ihrem Vorrücken, nach Abfluß des Kammerwassers, die Gestalt etwas verändern müsse und daß die hierbei eintretende Verschiebung ihrer Elemente innerhalb der geschlossenen Kapsel den Zerfall der bereits gelockerten Fasern vermehre.

Wenn diese Erklärung richtig ist, so folgt daraus, daß die Iridektomie bei alten Leuten mit großem, hartem Kern gar keine beschleunigende Wirkung auf den Fortschritt der Trübung haben kann, weil sich bei solchen wegen des großen, harten Kernes keine Gestaltsveränderung der Linse mehr einstellt, wie der Mangel der Akkommodation im höheren Alter beweist.

Förster hat nun den Zerfall der Linsenfasern durch streichende und reibende Bewegungen, die nach vollzogener Iridektomie mit dem Knie eines Schielhakens unter leichtem Drucke ausgeübt werden, befördert. Die Wirkung, die man durch die Hornhaut hindurch auf die Linse ausüben kann, ist sehr bedeutend. Pupillen, die vor dieser Manipulation noch durchleuchtbar sind, lassen oft schon sechs Tage später keine Spur von Durchleuchtung erkennen. Nach 6—8 Wochen pflegt die Reife (d. h. die Trübung) vollständig zu sein.

Das Verfahren von Förster kann so verrichtet werden, daß man nach einer Iridektomie nach oben oder einer Punktion, während der Gehilfe die Lider mit den Fingern öffnet, den Augapfel im horizontalen Meridian mit einer Faßpinzette hält und dann mit dem Knie eines Schielhakens, einer Kniespatel oder einem Glasschieber (Pagenstecher) teils kreisende, teils radiäre Reibungen langsam und unter mäßigem Drucke ausführt und damit 2—3 Minuten fortfährt.

„Die einzige Schwierigkeit bei dieser Manipulation beruht vielleicht in der Bemessung der Stärke des anzuwendenden Druckes. Ein zu starker Druck könnte wohl ein Einreißen der Zonula Zinnii bewirken und bei der später erfolgenden Extraktion

---

[1]) v. Stellwag, Neue Abhandlungen aus dem Gesamtgebiete der praktischen Augenheilkunde. Wien 1886, S. 125.

[2]) Förster, Über künstliche Reifung des Stars. Korelysis. Eröffnung der Kapsel mit Pinzette. Bericht der Heidelberger ophthalmolog. Gesellsch. 1881, S. 133. — Derselbe, Über Reife des Stars, künstliche Reifung desselben, Korelyse, Extraktion der vorderen Kapsel. Arch. f. Augenheilk., 1883, XII, S. 3ff.

wären Glaskörperausfluß und schwierige Linsenentbindung die unvermeidlichen Folgen. Eine Zersprengung der Kapsel selbst ist nicht zu befürchten. War hingegen der Druck zu schwach, so wird der Zusammenhang der Linsenfasern zu wenig gestört und die raschere Reifung bleibt aus. Diese Schwierigkeit ist indes nur scheinbar. Wer Staroperationen machen kann, besitzt das hierzu erforderliche Tastgefühl vollständig."

Schirmer[1]) stellte bei seinen Versuchen über die Wirkung der Linsenknetung fest:

1. Entartungsvorgänge in den Kapselepithelien, die eine unmittelbare Wirkung der Quetschung darstellen, zu ihrem Zerfall und Neubildung von seiten der erhaltenen Epithelien der äquatorialen Gegend führen.

2. An der Linsensubstanz selbst zunächst Veränderungen, die unmittelbar durch den Druck des Schielhakens hervorgerufen sind: Auseinanderweichen der Linsenfasern, zwischen denen mit klarer Masse gefüllte Lücken auftreten, die Faserenden der vorderen Schichten aufgequollen zu gekörnten Blasen, die später platzen. Dann dringt das Kammerwasser ein und findet sich zunächst zwischen Epithel und Linsenfasern als nicht unbedeutende Schichte, in der geronnene, eiweißhältige Massen liegen.

Hernach bildet sich eine Zone nahe der Vorderkapsel, in der ein Geflecht spindelförmiger Lücken auftritt, die eine körnige Masse enthalten. Besonders am vorderen Sternstrahl erreicht das System seine größte Tiefe. Die trennenden Faserbüschel zerfallen in den nächsten Tagen zu einem körnigen Brei, der später resorbiert wird. Wo sich Totalstar entwickelt, treten zahlreiche Lücken und Spalten auch in der hinteren Rinde und in dem Gleichergürtel auf. Auf die Veränderungen der Kerne der Linsenfasern, das Auftreten von Vakuolen in den Fasern wollen wir hier ebensowenig eingehen, wie auf die Bildung der Bläschenzellen während der Resorption der Zerfallmassen, und auf die Bildung des Epithelüberzuges auf der hinteren Kapsel.

Es ergibt Schirmers Arbeit, daß als Ursache für die Trübung die reibende Bewegung des knetenden Instrumentes anzusehen ist, die ein Auseinanderweichen, eine Verschiebung der Faserschichten, und zwar bei genügender Dauer in der ganzen Linse hervorruft, die durch die eingeleiteten Diffusionsvorgänge zum Zerfalle der Linsenmasse führt. Ein Widerlager (harter Kern), Trübung der hinteren Rinde ist zur Erzeugung der Veränderungen nicht notwendig, es genügt, daß die Linse durch die Zonula in ihrer Lage festgehalten wird. Der Erfolg tritt um so leichter ein, je ausgedehnter eine schon vorhandene Trübung ist. Die Tritur ist auf alle Starformen anwendbar.

Im wesentlichen hat Hess[2]) schon früher dasselbe gefunden, wie Schirmer.

Für das Verfahren hat sich eine große Anzahl von Operateuren ausgesprochen, und zwar durchwegs zur Reifung von Altersstaren, wie es Förster angegeben hatte. Ich nenne hier Noyes[3]), Meyer[4]), Gallenga[5]), Stellwag[6]), Pagen-

---

[1]) O. Schirmer, Experimentelle Studien über die Förstersche Maturation der Katarakt. Arch. f. Ophthalm., 1888, XXXIV, 1. S. 131.

[2]) C. Hess, Über die Naphthalinveränderungen im Kaninchenauge und über die Massagekatarakt. 19. Versammlung der ophthalmolog. Gesellschaft in Heidelberg 1887. Ber. S. 55.

[3]) Noyes, On Försters operation for ripening immature cataract. Med. Rec., New-York 1883, XXIV, S. 118.

[4]) V. Caudron, La maturation de la cataracte. Revue générale d'ophtalm. 1883, Nr. 6.

[5]) Gallenga, Dei metodi di peraccellerare la maturazione della cataratta etc. Torino 1883.

[6]) v. Stellwag, Neue Abhandlungen aus dem Gebiete der praktischen Augenheilk. Wien 1886.

stecher[1]), Snell[2]), Antonelli[3]), Widmark[4]), Schweigger, zu denen noch viele andere kommen, die alle aufzuzählen ich hier unterlassen muß.

Dem Försterschen Verfahren sind folgende Nachteile zum Vorwurfe gemacht worden:

Es entstehe oft ein länger dauernder Reizzustand, ja Iritis durch die Quetschung der Iris[5]) oder durch stürmische Quellung[6]) der Linse, es könne zum Platzen der Linsenkapsel[7]) kommen, Zonula und Glaskörper seien gefährdet.[8]) Ja Mooren hat sogar in einem Falle einen Hornhautabszeß und in einem anderen eine schleichende Phthisis bulbi sich entwickeln sehen.[9])

Man kann wohl sagen, daß alle diese Gefährdungen nur durch zu derben Druck[10]) oder durch Infektion bei der Eröffnung der Kammer entstehen können. In der Weise ausgeführt, wie es Förster angibt, und unter strengster Aseptik kann das Verfahren bei entsprechender Übung des Operateurs als gefahrlos bezeichnet werden, wie Hunderte von Operationen beweisen, die von einzelnen Operateuren ohne jeden üblen Zufall verrichtet worden sind.

Die vollständige Trübung der Rinde stellt sich, je nach der Beschaffenheit der Linse und der Dauer der Massage, nach 1—8 Wochen ein.

Gegenangezeigt ist das Verfahren nach Angabe Moorens[11]), wie übrigens alle Reifungsverfahren, bei vorgeschrittener Atheromatose, weil dann leicht ein Glaukom hervorgerufen werde; ebenso bei Starbildung mit diffuser Kerntrübung bei marastischen Individuen, weil sie gewöhnlich mit schleichender Chorioiditis verbunden ist. Endlich nach Scheffels[12]) bei Verflüssigung des Glaskörpers.

Nach Schirmers Versuchen bildet allerdings das Vorhandensein eines großen harten Kernes nicht unbedingt eine Voraussetzung für das Verfahren, wiewohl die Angabe Försters, daß die beschleunigte Reifung am sichersten eintritt, wenn ein fester Kern vorhanden ist, sicher zu Recht besteht: die Rinde wird dann zwischen der eingedrückten Hornhaut und dem festen Kern gewissermaßen zermalmt.

Da aber bei jüngeren Individuen die Diszission rascher zum Ziel führt und bei solchen auch ohne besondere Gefahren vorgenommen werden kann, da ferner eine künst-

---

[1]) Pagenstecher, Über Staroperationen mit und ohne Entfernung der Kapsel. Arch. f. Ophthalm., 1888, XXXIV, 2, S. 145.

[2]) Mc. Hardy, The artificial maturation of immature senile cataract by trituration. Brit. med. Journ., 1890, I, pag. 1072. — Mc. Hardy and Snell, The artificial maturation of immature senile cataract by trituration, Försters operation. Brit. med. Journ., 1890, I, pag. 1478.

[3]) Antonelli, Studio critico ed osservazioni cliniche intorno alla maturazione arteficiale della cataratta. Napoli 1891.

[4]) Widmark, Über die operative Behandlung unreifer und partieller Stare. Zeitschr. f. Augenheilk., 1897, S. 91.

[5]) Mittendorf, On Försters method of artificially ripenin cataracts. Med. Record, New-York 1883, XXX, pag. 717.

[6]) Jacobson, Präparatorische Iridektomie und antiseptische Behandlung. Arch. f. Ophthalm., 1884, XXX, S. 267.

[7]) Nicolini, Sulla maturazione arteficiale della cataratta. Bull. d'ocul., 1889, XI, pag. 105.

[8]) Mittendorf, a. a. O. — Lapersonne, Étude clinique sur la maturation artificielle de la cataracte. Thèse de Paris 1883.

[9]) Mooren, Die Indikationsgrenzen der Kataraktdiszission. Deutsche med. Wochenschrift, 1893, S. 858.

[10]) Öttinger, Die künstliche Reifung des Stars. Inaug.-Dissert. Breslau 1885.

[11]) a. a. O.

[12]) Scheffels, Zur Kasuistik der Verluste nach Försterscher Starreifung. Ophthalm. Klinik, 1899, H. 3, S. 38.

liche Reifung bei Leuten über 55—60 Jahren überflüssig ist, so bleiben als Anzeige für dieses Verfahren nur jene unvollständigen Stare übrig, die sich bei Leuten zwischen dem 40. und 55.—60. Lebensjahre vorfinden.

Die Abänderungen, die man an Försters Verfahren vorgenommen hat, betreffen erstens das Weglassen der Iridektomie[1]), indem die Entleerung der Kammer lediglich durch eine Punktion vorgenommen wird, zweitens auf die Ausführung der Knetung, indem diese einerseits „indirekt", bloß mit dem Oberlide vorgenommen[2]), andrerseits unmittelbar[3]) auf der Linse, durch Einführung eines Davielschen Löffels oder einer Spatel ins Auge, ausgeführt wird.[4])

Rothmund machte die Förstersche Knetung unmittelbar vor der Extraktion, vor und nach der Iridektomie in einer Sitzung.[5])

Zu 3. Intrakapsuläre Injektion.

Mc. Keown[6]) war der erste, der es versucht hat, einen unreifen Star durch Injektion von Wasser in den Kapselsack zur vollständigen Trübung zu bringen, also zu reifen, ja er übertrug das auch auf vollständig klare Linsen. Er stützte sich dabei auf die Beobachtung Bowmans, der bei einer im Wasser liegenden Linse sah, daß die Flüssigkeit durch Endosmose unter die Kapsel derart aufgenommen wurde, daß die Linsenmasse von ihrer Hülle abgedrängt wurde. Mc. Keown benützte Wasser von 100° F, das er mit einer Pravazspritze einspritzte.

Später hat dann Jocqs[7]) ein ähnliches Verfahren ersonnen, indem er ganz durchsichtige Linsen dadurch zur Trübung bringen wollte, daß er mit der Pravazspritze in die Kammer einging, etwas Kammerwasser aufzog, dann in die Linse einstach und das Kammerwasser in diese auspreßte.

Auf Mellingers Veranlassung stellte P. Knapp[8]) über dieses Verfahren Versuche an Kaninchenlinsen an und erbrachte den Beweis, daß es sich dabei einfach um traumatische Stare durch Zerreißung der Linsenkapsel handle.

---

[1]) C. Gallenga, Secondo contributo allo studio della maturazione arteficiale della cataratta. Gaz. d. clin. Torino, 1885, XXI, pag. 51, 67. — M. W. Gunning, Sur la maturation de la cataracte. Annal. d'ocul., 1886, T. XCV, pag. 226. — Mayhöfer, Bemerkungen über Staroperation. Bericht der Augenklinik, 1884—1885, S. 22. — Schweigger, Über Star- und Nachstaroperationen. Arch. f. Augenheilk., 1886, XVII, 2, S. 125. — Parisotti, Maturazione arteficiale della cataratta. Boll. della R. accad. med. di Roma, 1895, XXI, fasc. V e VI.

[2]) Jackson, Indirect massage of the lens for the arteficial ripening of cataract. Transact. of the amer. ophthalm. soc., 29. meeting, 1893, pag. 623. — Derselbe. Indirect massage of the lens for the arteficial ripening of cataract. Ther. Gaz., January 1894.

[3]) H. Pagenstecher, a. a. O. S. 153.

[4]) Bettmann-Boerne, Arteficial ripening of cataracts. Journ. of the amer. med. assoc., Dec. 3, 1887. — Derselbe, A new operation for the speely ripening of immature cataracts. Chicago med. Rec., 1892, III, pag. 82. — Derselbe, Ripening of immature cataract by direct trituration. Annal. of ophthalm. and otal. St. Louis 1893, pag. 26. — Rinaldi, Maturazione della cataratta per mezzo del massaggio pratticato direttamente sulla cristalloide. Annal. di ottalm., 1895, XXIV, pag. 479.

[5]) v. Rothmund, Über die gegenwärtige Nachbehandlung der Staroperationen. Münchener med. Wochenschr., 1886, Nr. 19.

[6]) Mc. Keown, The treatment of immature cataract. Brit. med. Journ., 1884, II, pag. 238. — Derselbe, Clinical lectures on massage, scoops and irrigation in the extraction of cataract. Lancet, 19. Oct. 1889, pag. 783.

[7]) Jocqs, Ein Verfahren, die durchsichtige Linse rasch zur vollständigen Durchtrübung zu bringen. Intern. Kongreß zu Utrecht. Bericht in der Zeitschr. f. Augenheilk., 1899, II, S. 53.

[8]) P. Knapp, Experimentelle Untersuchungen über das Verfahren, „künstliche Katarakte zu erzeugen, ohne die vordere Kapsel zu zerreißen". Zeitschr. f. Augenheilk., 1899, II, S. 553.

Das Verfahren, gegen das sich auch Spataro[1]) nach seinen Versuchen an Kaninchenlinsen ausspricht, weil fast immer Iritis eintrat, ist also für Altersstare geradeso zu verwerfen wie die Kapseldiszission und ist bei Staren jugendlicher Leute ebenfalls eine unnötige Komplikation, weil die viel einfachere Diszission dasselbe leistet.

[Nur Erwähnung finden soll hier der Vollständigkeit halber der Versuch Wolffbergs[2]), durch Einwirkung hoher Hitzegrade (Heißluftstrom, mit dem Kalorisator von Vorstädter) den Star zur Reifung zu bringen. Das Verfahren scheint jedenfalls der Nachprüfung wert.]

Über die Wahl des Operationsverfahrens im Einzelfall.

Nachdem wir nun die verschiedenen Operationsverfahren, die gegen den Star gerichtet sind, und ihre Anzeigen besprochen haben, erübrigt es aus praktischen Gründen, den umgekehrten Weg zu gehen, wie es dem klinischen Bedürfnisse entspricht, und die Wahl des Verfahrens im Einzelfall zu erörtern. Dabei kann natürlich nur das schon Besprochene kurz zusammengefaßt werden, ohne langwierige Erörterung der Gründe, die die Wahl veranlassen, und nur einzelne besondere Fälle werden eine ausführlichere Auseinandersetzung erfordern. In den übrigen Fällen mögen die Hinweise auf die betreffenden Anzeigen genügen, wo die Einzelheiten schon besprochen sind.

Wie schon in der Einleitung zu den Linsenoperationen (II. Bd., S. 305) erwähnt, kommen für die Wahl des Operationsvorganges hauptsächlich folgende Gesichtspunkte in Betracht. Es sind das die Art und Beschaffenheit des Stars (der Linse) selbst, die Beschaffenheit des betreffenden Auges und seiner Nachbarschaft sowie die allgemeinen und leiblichen Zustände des Kranken.

Danach wären zwei Hauptgruppen zu unterscheiden: 1. Die Wahl des Verfahrens nach der Beschaffenheit der Linse, 2. die Wahl des Verfahrens bei Komplikationen. Bei 2. wären wieder zwei Untergruppen zu unterscheiden: *a)* Wahl des Verfahrens bei Komplikationen am Augapfel, *b)* Wahl des Verfahrens bei Komplikationen von seiten der Nachbarschaft und des allgemeinen Zustandes.

A. Wahl des Verfahrens mit Rücksicht auf die Beschaffenheit der Linsensubstanz.

In den Kreis der Erwägungen ist die Beschaffenheit der Linsenkapsel, die Konsistenz der Linsenmasse, die Entwicklungsstufe des Stars, seine Kerngröße zu ziehen. Wir betrachten also:

---

[1]) Spataro, Maturazione arteficiale della cataratta. Clinica oculistica, 1900, pag. 33

[2]) Wolffberg, Eine neue Methode der künstlichen Starreifung etc. Wochenschr. f. Therap. u. Hygiene d. Auges, 1904, VII, Nr. 52.

1. Die Operationen bei kernlosen und kleinkernigen (weichen) Vollinsenstaren und bei reinen Kapselstaren;

2. die Operationen bei großkernigen und ganz harten Vollinsenstaren;

3. die Operationen bei höhergradig entarteten Staren (geschrumpfte, verkalkte, häutige, verflüssigte Stare früher kernloser oder kernhaltiger Linsen);

4. die Operationen bei durchsichtigen Linsen.

Zu 1. Operationen bei kernlosen und kleinkernigen (weichen) Vollinsenstaren und bei reinen Kapselstaren.

Solche Stare kommen in der überwiegendsten Mehrzahl bei Kindern und jüngeren Erwachsenen bis zum 30., höchstens gegen das 35. Lebensjahr vor. Sie haben eine weiche Beschaffenheit.

Nur ganz ausnahmsweise kommen Stare ohne harten Kern bei älteren Leuten vor.

Die weichen Stare betreffen entweder die ganze Linse, Total- oder Ganzstare, oder nur gewisse Abschnitte, Partial- oder Teilstare. Diese Teilstare sind ständig oder fortschreitend.

Die Kapselstare betreffen stets nur einen Teil der Kapsel.

Selten werden demgegenüber angeborene Kern- oder Ganzstare von wachsartig harter Konsistenz bei Kindern beobachtet.[1])

Das Alter des Kranken hat bei den Weichstaren insofern einen Einfluß auf die Wahl des Verfahrens, als Kinder (bis zum 14. Lebensjahre) in der Regel nur der Diszission, allenfalls mit nachfolgender Punktion unterworfen werden sollen, da bei ihnen die Extraktionen entschieden gefährlicher sind (II. Bd., S. 559 ff.). Keinesfalls aber soll man bei kleinen Kindern mit der Operation lange warten, sondern recht früh operieren[2]), damit nicht eine mangelhafte Entwicklung des zentralen Sehorganes eintrete.

Die Ganzstare jugendlicher Personen geben die Anzeige zur Lanzenextraktion ohne Iridektomie (vgl. II. Bd., S. 380). Allerdings ist für sie auch die ausgiebige Diszission und die nach wenigen Tagen folgende Aussaugung angeraten worden (vgl. II. Bd., S. 385).

---

[1]) Alfred Graefe, Über kongenitalen harten Kernstar. Versamml. d. ophthalm. Gesellsch. zu Heidelberg 1879, Ber. S. 25. — Just, Kernstar im Kindesalter. Zentralbl. f. prakt. Augenheilk., Januar 1880. — Panas, Sur la cataracte nucléaire de l'enfance, simulant la cataracte stratifiée ou zonulaire etc. Arch. d'ophtalm., 1882, II, pag. 481.

[2]) Hirschberg, Beiträge zur Augenheilkunde. Berlin 1876. — Alt, Some remarks on congenital cataract. Amer. Journ. of Ophthalm., 1887, pag. 337. — Becker, Die Universitäts-Augenklinik in Heidelberg. Wiesbaden 1888. — Dolard, La cataracte chez les jeunes sujets. Thèse de Lyon, 1890. — Macnamara, Brit. med. assoc., section of ophthalm., 1891, July.

[Nach meiner Erfahrung ist die primäre Extraktion ohne Iridektomie bei allen Ganzstaren jugendlicher Individuen, nach dem 2. Lebensjahre etwa, das beste Verfahren; es vermeidet die nach Diszission so häufig auftretende Iritis und kürzt das Heilverfahren sehr bedeutend ab. Wesentlich ist hierbei nur, die Kapsel möglichst ausgedehnt zu eröffnen, da dann auch eventuell rückbleibende Reste rasch aufgesaugt werden.]

Die Teilstare können, wenn überhaupt eine Operation erforderlich ist, entweder bloß die Anzeige zu einer Iridotomie oder Iridektomie geben (vgl. II. Bd., S. 179 und 278) oder zur vollständigen Beseitigung. Hierzu werden sie gewöhnlich zunächst diszindiert und dann, wenn die Trübung vollständig geworden ist, bei Individuen über 14 Jahren mit der Lanze operiert (punktiert, eventuell ausgesogen). Vgl. II. Bd., S. 343 und 380.

Operation des Schichtstars.

Die Frage, welche Teilstare überhaupt einer Operation zu unterwerfen seien, hat schon v. Graefe[1]) für den Schichtstar beantwortet. Dieselbe Regel gilt auch für andere, in der Achse der Linse gelegene Stare, wie den Kernstar, den vorderen Zentralkapselstar usw.

Ist der Schichtstar vollkommen ständig und kann der Kranke ohne künstliche Erweiterung der Pupille feinere Druckschrift (Sn. 0·75) fließend lesen, dann erscheint v. Graefe keine Operation angezeigt, weil der Kranke durch eine Entfernung des Stars wohl vielleicht etwas an Sehschärfe gewönne, aber dafür die Akkommodationsfähigkeit verlöre und meist zweierlei Sammelgläser tragen müßte, gewiß ein Zustand, den er gegenüber dem vor der Operation als schweren Nachteil empfinden würde. Von einer Iridektomie könnte in einem solchen Falle noch viel weniger die Rede sein, weil diese durch die Erweiterung des Sehloches die Sehschärfe verschlechtern würde. Critchett[2]) gab als Maßstab für die Beurteilung, ob operiert werden solle, den Umstand an, ob das Kind dem Schulunterrichte folgen könne. Sei dies der Fall, dann sei die Operation zu unterlassen. Horner[3]) verwarf jede Therapie des Schichtstars, wenn die Sehschärfe $^1/_3$—$^1/_4$ (0·3--0·25) betrug. Noch etwas weiter gab Lessing[4]) die Grenzen, innerhalb deren die Operation nicht zu machen ist, wie es dem Vorgange an der Berliner Universitätsklinik entsprach, an. Betrage die Sehschärfe $^1/_6$ (= 0·15) oder mehr, so solle man sich nur in Ausnahmsfällen zur Operation entschließen, wenn z. B. das Auge zu sehr feiner Arbeit benützt werden muß.

Es ist richtig, daß man keine streng ziffermäßige Grenze angeben kann. Es hängt von dem zukünftigen Berufe des Kindes, also auch von der Gesellschaftsschichte, der es angehört, mit ab, ob operiert werden soll oder nicht. Die Sehschärfe, die für einen künftigen Feldarbeiter genügt, kann zu gering sein für einen Menschen, der in Zukunft mit feinerer Arbeit, mit Lesen und Schreiben seinen Erwerb finden soll.

---

[1]) v. Graefe, Über die lineare Extraktion des Linsenstars. Arch. f. Ophthalm., 1854, I, 2, S. 266.

[2]) Critchett, Remarques pratiques sur la cataracte congénitale. Annal. d'ocul., 1875, LXXIV, pag. 220—233.

[3]) Arx, Zur Pathologie des Schichtstars. Inaug.-Diss. Zürich 1883.

[4]) Lessing, Schichtstar und Schichtstaroperationen. Inaug.-Diss. Berlin 1895.

Kann jedoch der Kranke bei normal weiter Pupille nicht lesen und kann man annehmen, daß die Sehstörung wesentlich durch die Linsentrübung und nicht etwa durch eigentliche Sehschwäche der nervösen Organe (Amblyopie) hervorgerufen sei, dann ist die Anzeige zu einem Eingriffe gegeben und es entsteht die Frage, ob bloß eine künstliche Erweiterung der Pupille oder eine Beseitigung der Linse verrichtet werden solle.

Wenn eine zentrale Trübung nicht größer als 3, höchstens 4 *mm* im Durchmesser ist, wenn der Randgürtel der Linse ganz klar ist, wenn keine Zeichen eines Fortschreitens der Startrübung bestehen und bei Vorsetzen einer stenopaeischen Spalte eine wesentliche Besserung des Sehens (v. Graefe, Critchett) eintritt (Horner verlangt, daß die Sehschärfe auf 0·5, mindestens 0·3 steige), dann kann eine optische Iridektomie gemacht werden (vgl. II. Bd., S. 278). Doch ist es nicht zweckmäßig, das Kolobom nach innen anzulegen. Es handelt sich ja nach den Voraussetzungen um keine periphere optische Iridektomie, sondern eine mehr zentrale. Wird aber der Star (z. B. der Schichtstar) späterhin progressiv und erfordert dann eine Entfernung der Linse, dann hat man das in der Lidspalte liegende Kolobom, das nun als bloße Erweiterung der Pupille für die optischen Verhältnisse recht ungünstig liegt. Deshalb sollte, wenn man in solchen Fällen zur Iridektomie greift, das Kolobom nach oben gemacht werden. Das obere Lid deckt nicht so viel von der Hornhaut, daß bei einem 3 *mm* im Durchmesser haltenden Schichtstar zum Beispiel das Kolobom ganz gedeckt würde.

Ergibt also die Prüfung nach Erweiterung der Pupille mit einer vertikalen stenopaeischen Spalte eine wesentliche Besserung des Sehens, dann, aber nur dann, erscheint mir eine Iridektomie gerechtfertigt. Kommt es später zur Extraktion, dann schadet das Kolobom nicht erheblich.

Im ganzen großen ist der Nutzen der Iridektomie nicht sehr bedeutend. Schon Mooren[1]) gibt an, daß die Ergebnisse dieses Verfahrens bei Schichtstar in praxi weniger befriedigend waren, als sie sich nach den theoretischen Anschauungen hätten gestalten müssen. Im günstigsten Falle waren die Kranken immer von Blendung geplagt, unter anderen Umständen war das Sehvermögen wegen außerordentlicher Schmalheit der durchsichtigen Randzone ein zu dürftiges, und in einer Reihe entwickelte sich die früher ständige Linsentrübung nach einigen Jahren zu einem Ganzstar. Auch ein unter den denkbar günstigsten Verhältnissen iridektomierter Kranker mit Schichtstar hat sein Gesicht immer ungewöhnlich stark anzustrengen, wenn er den an die Lektüre gemachten Anforderungen genügen will. Mooren hat daher die Iridektomie für diese Art von Staren aufgegeben und durch die künstliche Reifung ersetzt. Auch Hirschberg[2]) erklärt die Beseitigung der Linse beim Schichtstar für das Hauptverfahren; der Wert der Iridektomie werde im allgemeinen überschätzt.

Ich glaube nicht unrichtig zu schätzen, wenn ich sage, daß wohl die überwiegende Mehrzahl der Operateure heute die Iridektomie beim Schichtstar aufgegeben hat.

Ist die trübe Scheibe beim Schichtstar größer als 4 *mm*, kann der Kranke mittlere Druckschrift nur mühsam, feinere gar nicht lesen oder zeigen sich Zeichen des Fortschreitens der Trübung, besteht ein höherer Grad von Kurzsichtigkeit, ergibt die Erweiterung der Pupille und das Vorsetzen einer stenopaeischen Spalte keine oder nur unwesentliche Besserung des Sehens, dann ist unbedingt die Beseitigung der Linse angezeigt.

---

[1]) Mooren, Die operative Behandlung der natürlich und künstlich gereiften Starformen. Wiesbaden 1894.

[2]) Hirschberg, Über Schichtstar. Zentralbl. f. prakt. Augenheilk., 1895, S. 75.

Horner riet nach Arx[1]) zur Operation, wenn die Sehschärfe kleiner als 0·25 war, und bei größeren Schichtstaren. Critchett[2]) gab als Grenze für die Operation an, wenn das Atropin die Sehschärfe nicht besserte und wenn der durchsichtige Rand der Linse weniger als ein Drittel des Durchmessers betrug. Critchett war im allgemeinen gegen die Diszission, weil sie erstens nicht ungefährlich sei; zweitens weil Stargläser in früher Jugend nicht getragen werden können und drittens, weil ein solches Auge weniger widerstandsfähig sei.

Wie schon gesagt, denkt man gegenwärtig anders über diese Sache und die Beseitigung der Linse bildet beim Schichtstar das regelmäßige Verfahren.

Als Verfahren hierfür kommen überhaupt in Betracht die Diszission, die Lanzenextraktion und die Lappenextraktion.

Bei jüngeren Personen bis zum 30., ja 35. Lebensjahre und bei Kindern kann die unmittelbare Lanzenextraktion beim Schichtstar gemacht werden und wird neuerdings, nachdem das schon von anderen Operateuren versucht worden war, von Sattler[3]) und Hess[4]) empfohlen. Sattler verrichtet die Extraktion mit Webers Hohlzange. Es kürzt dieses Verfahren die ganze Heilungsdauer bedeutend ab und soll die nach Diszission so oft eintretenden Drucksteigerungen nicht mit sich bringen.

Doch bleibt auch da ein Teil der Rinde ($^1/_4$—$^1/_3$ der ganzen Linsensubstanz nach Sattler) zurück, der sich danach trübt und eine gewisse Zeit zur Aufsaugung braucht.

Bei älteren Personen scheint mir, daß gegen diese Ausführung nichts einzuwenden sein dürfte. Nicht so bei Halbwüchsigen und bei Kindern. Vgl. das II. Bd., S. 559 ff. darüber Gesagte.

Für Kinder halte ich daher die vorhergehende Reifungsdiszission für vorteilhaft. Gibt man innerlich Jod und bei eintretender Injektion gleich Eisüberschläge, dann kommt es häufig überhaupt nicht zur Drucksteigerung, und wenn sie eintritt, so ist sie, gehörig überwacht, in diesem Alter sehr ungefährlich.

Die Durchweichung der Linse hat aber den großen Vorteil, daß man nach 1 bis 3 Wochen mit einem verhältnismäßig kurzen Lanzenschnitte, bei dem keine Gefahr von Iriseinklemmung besteht, den größten Teil der Linsenmassen entfernen kann.

Für Fälle von Schichtstar bei Leuten jenseits des 35. Lebensjahres, die einem allerdings selten unterkommen, dürfte die gewöhnliche Lappenextraktion am meisten Vorteile bieten.[5])

Ähnliche Erwägungen wie für den Schichtstar, gelten auch für andere Teilstare. Nur wenn sie eine wesentliche Beeinträchtigung des Sehens bewirken, ist überhaupt eine Operation angezeigt.

Bloß die Extraktion zu machen ist nur bei älteren Erwachsenen vorteilhaft, bei jüngeren Individuen schickt man die Reifungsdiszission voraus, bei kleinen Kindern kommt man meist mit der bloßen Diszission, die nötigenfalls wiederholt wird, aus.

---

[1]) Arx, a. a. O.

[2]) Critchett, a. a. O. und A case of lamellar cataract, in which different modes of operating have been adopted. Transact. of ophthalm. soc. of united Kgdm., London 1881—1882, II, pag. 2.

[3]) Sattler, Über ein vereinfachtes Verfahren bei der operativen Behandlung der Myopie usw. Bericht der XXVII. Versammlung der ophthalmolog. Gesellsch. zu Heidelberg 1898, S. 207.

[4]) Hess, ebenda.

[5]) Vgl. Hirschberg, Bericht über die XXVII. Versammlung der ophthalmolog. Gesellschaft zu Heidelberg 1898. (Diskussion zu Sattler, S. 216.]

[Ich halte für alle partiellen Stare bei Individuen vor dem 35. Lebensjahre die Diszission mit bald nachfolgender Linearextraktion (durch die runde Pupille, von oben) für das beste Verfahren. Es soll mit der Extraktion aber nicht allzu lange gewartet werden; sobald die Vorderkammer seicht wird und hauptsächlich, sobald die geringste Verfärbung der Iris (beginnende Iritis) eintritt, soll extrahiert werden. Doch soll hierbei vor der Entleerung der Starmassen noch die vordere Linsenkapsel allenthalben mit dem spitzen Häkchen zerrissen oder mit der Vorderkammerpinzette ausgerissen werden, da dann zurückbleibende Reste sehr leicht aufgesaugt werden und die Bildung eines Kapselnachstares verhindert wird (s. II. Bd., S. 344).]

Selten wird bei reinen Kapselstaren überhaupt ein Eingriff nötig sein. Sie sind meist von wesentlich geringerem Durchmesser als die Pupille. Wo es aber der Fall wäre, daß ein solcher Zentralkapselstar die ganze Pupille deckt, ist wohl eine Iridektomie das zweckmäßigste Verfahren. Sie kann hier wohl nasalwärts gemacht werden. Ich für meine Person würde sie allerdings wegen der Möglichkeit späterer Linsenstarbildung auch nach oben anlegen.

Zu 2. Operationen beim großkernigen und harten Star.

Hier handelt es sich gewöhnlich um den großkernigen Altersstar. Am Platze sind da die Verfahren mit langem Schnitte (vgl. auch II. Bd., S. 438, Anzeigen der Lappenextraktion). Was die Schnittlänge und die sog. Reife anlangt, so ist auf das dort und II. Bd., S. 558 bei der Starreife Gesagte zu verweisen. Dort, wo sich bereits eine deutliche Verdickung der Kapsel entwickelt hat (Überreife), kann auch die Extraktion in der geschlossenen Kapsel vorgenommen werden, und zwar nach Pagenstecher (vgl. II. Bd., S. 524) [oder H. Smith (II. Bd., S. 533)] oder, so wie es II. Bd., S. 532 angegeben ist, mit der gerieften Pinzette. In diesen Fällen gebe ich dem zuletzt genannten Verfahren den Vorzug.

Die sog. Cataracta nigra erfordert bloß einen entsprechend großen Schnitt (Halbbogenschnitt), weil der verhärtete Kern fast die Größe der ganzen Linse hat. Da die Zonula hierbei oft atrophisch ist, so kommt es bei diesem Zustande leichter zu Glaskörperaustritt als sonst [und ist deshalb besondere Vorsicht während der Operation, eventuell die Deckung der Wunde mit einem gestielten oder schürzenförmigen Bindehautlappen vorzubereiten, wenn kein Bindehautlappen beim Schnitte gebildet wurde].

Die wachsartigen Stare der Kinder sind ebenfalls hart und erfordern auch bei Säuglingen die Extraktion. Da der gewöhnliche Lanzenschnitt nicht geräumig genug ausfällt, so empfiehlt sich der Schnitt mit Webers Hohllanze oder der Drittelbogenschnitt mit dem Graefemesser. Vorsichtigerweise wird man aber hier die Operation mit der Iridektomie verbinden. Man braucht sich nicht zu scheuen, auch schon Säuglinge der Operation zu unterwerfen; bei ihnen ist sogar, da ihre Arme eingewickelt werden können, die Heilung der Wunde weniger Gefährdungen ausgesetzt

als bei etwas größeren Kindern. Der Verband kann hier vollständig weggelassen werden.[1])

Zu 3. Operationen an höhergradig entarteten Linsen.

Hierher gehören die mehr weniger geschrumpften (überreifen) Altersstare, die infolge des im Kapselsacke eingeschlossenen großen Kerns noch ein entsprechendes Volumen haben; dann solche ohne Kern, wie die trockenhülsigen Stare und andere Balgstare, die angeboren oder spontan oder nach Verwundungen entstanden sind, ferner die verkalkten Stare und die verflüssigten Linsen, der sog. Milchstar und der Morgagnische Star nämlich, endlich spontan, doch ungenügend aufgehellte Stare.

Es hängt natürlich von der Masse und der Dicke eines geschrumpften Stars ab, ob er mit der Lappenextraktion, der Lanzenextraktion (vgl. II. Bd., S. 380) entfernt wird oder ob er zu diszindieren ist.

Die Lanzenextraktion bei den Balgstaren stammt von F. Jaeger[2]), der dafür den Ausdruck „einfache Linearextraktion" einführte. Critchett hält die Prognose bei angeborenen Balgstaren stets für sehr zweifelhaft, auch wenn es gelingt, eine schwarze Pupille zu erhalten[3]), besonders wenn die Kapsel sehr widerstandsfähig ist. Hirschberg[4]) rät, angeborene geschrumpfte Stare wiederholt zu diszindieren.

Bei ungleichmäßig dicken Hautstaren kann unter Umständen die Iridektomie genügen, wenn sie einzelne durchsichtige Stellen enthalten, die bei normal weiter Pupille bedeckt sind.

[Kuhnt hat in letzter Zeit vorgeschlagen, solche Stare nach Zonulotomie zu reklinieren, s. II. Bd., S. 310 und 312.]

Verflüssigte Linsen ohne Kern (Cataracta cystica lactea) verlangen bloß eine Lanzenextraktion, ja v. Graefe begnügte sich mit dem bloßen Einstich mit einer breiteren Diszissionsnadel, da ja hier der ganze Kapselsackinhalt schon durch eine kleine Öffnung vollständig abrinnt (vgl. II. Bd., S. 340).

Die Morgagnischen Stare werden wie andere Altersstare entfernt, nur legt man einen mittelgroßen Lappenschnitt an. [Gerade hier ist der Versuch, die Linse in der Kapsel durch die runde Pupille zu entbinden, gewiß gerechtfertigt, u. zw. bei verdickter Kapsel durch Zug mit einer nicht scharf gezähnelten Kapselpinzette, im übrigen nach Pagenstecher-Smith.]

Ich kann nicht finden, daß die Prognose der Morgagnischen Stare weniger günstig sei als die anderer überreifer Stare. Es ist wahr, daß

[1]) Vgl. Just, a. a. O.

[2]) E. v. Jaeger, Der Hohlschnitt. Eine neue Starextraktionsmethode. Wien 1873.

[3]) Critchett, Remarques pratiques sur la cataracte congénitale. Ann. d'ocul., 1887, LXXIV, pag. 220—233.

[4]) Hirschberg, Beiträge zur prakt. Augenheilkunde. Berlin 1876.

auch hier die Zonula zerreißlicher ist.[1]) Dafür aber genügt hier ein kürzerer Schnitt, was die Gefahr des Glaskörpervorfalles sehr vermindert. Die von vielen angegebene Schwierigkeit bei der Entbindung des Kerns besteht nicht, wenn man den Kern mit dem Sturzmanöver mit zwei Spateln herausbefördert, auch wenn keine Iridektomie gemacht ward. Selbst der kleinste Kern macht hierbei die Drehung um die wagrechte Achse und kommt glatt durch die Pupille. Nach oben entschlüpfen kann er aber sehr wohl, wenn das Schiebemanöver v. Graefes angewandt wird, wie schon Martin[2]) 1878 hervorgehoben hat. Denn dabei wird er bloß von unten nach oben geschoben, mit seinem unteren Rande nicht nach hinten, also mit dem oberen nicht nach vorn gedrängt und so kann er leicht hinter den oberen Irisabschnitt geraten. Es ist dann bei diesem Entbindungsverfahren die Iridektomie nötig. Macht man also die kombinierte Extraktion, dann läßt sich der verkleinerte Kern ebenso leicht herausstreifen wie die doch noch kleineren und dazu weicheren Rindenschollen bei gewöhnlichen Staren.

Macht man aber Webers Sturzmanöver und geht man dabei noch mit der Spitze des oberen Löffels (Spatels) ein wenig in die Kammer ein, dann läßt sich, wie gesagt, jeder auch noch so verkleinerte Starkern auch bei erhaltener Iris leicht und sicher entbinden. Alle Zuginstrumente (Löffel, Curetten) sind unnötig. Daß die Kapsel genügend eröffnet sein muß, ist selbstverständlich, sonst schiebt man den Kern in dem Kapselsacke nach oben. Das läßt sich aber in solchem Falle leicht verbessern, indem man den nach oben verschobenen Kern durch einige streichende Bewegungen mit dem Löffel herabschiebt und dann die Kapsel weiter aufmacht. Dazu muß aber natürlich der Kern hinter jener Stelle liegen, wo man die Kapsel faßt, sonst würde man die dahinter liegende hintere Kapsel mit einreißen und Glaskörper bekommen. [Mit der Vorderkammerpinzette (I. Bd., S. 30, Fig. 61) ist aber die Entfernung der Kapsel in jedem Falle ohne Gefahr des Glaskörpervorfalles möglich.]

Den Rat Gaupillats[3]), gegebenenfalls den Kern im Auge zu lassen, wenn man die richtige Diagnose nicht gemacht hat und die Rinde gleich nach dem Kapselschnitte austritt, halte ich für verwerflich.

Wer mit Iridektomie operiert, kann hier Grüning-Knapps peri-

---

[1]) Creniceanu, Klin. Erfahrungen über den Zustand der Zonula Zinnii bei gewissen Starformen. Szemészet 1884, S. 69.

[2]) Martin, Sur les cases ordinaires d'insuccès dans l'extraction de la cataracte de Morgagni et sur les moyens d'en triompher. Ann. d'ocul., 1878, LXXIX, pag. 5.

[3]) Gaupillat, Contribution à l'étude de la cataracte, des rapports entre le diagnostic de la cataracte et le manuel opératoire, qui convient à la nature. Thèse de Paris 1879.

phere Kapselspaltung anwenden, die Kerschbaumer[1]) sehr vorteilhaft gefunden hat. Doch ist dies durchaus nicht notwendig.

Verkalkte Linsen, die stets an Volumen sehr abgenommen haben, erfordern nur einen kleinen Schnitt, eventuell nur mit der Lanze. Gaupillat[2]) rät, den Einschnitt außen zu machen und den Star mit der Pinzette herauszuziehen.

Da Augen mit verkalkten Linsen meist blind sind, so handelt es sich nur um eine kosmetische Operation, wenn nicht etwa auch Drucksteigerung da ist. Noyes[3]) machte bei solchen blinden Augen einfach Küchlers Querextraktion. Nach dem Schnitte wird sofort die Kapsel mit der Irispinzette gefaßt und die Linse langsam herausgezogen. Verlust von Glaskörper sei so am geringsten. Die Hornhautnarbe sei kaum sichtbar.

Man kann sich in solchen Fällen auch mit Tätowage der Hornhautwunde begnügen.

Zu 4. Operation durchsichtiger Linsen.

Eine solche kommt in Betracht:

1. Bei Achsenmyopie, um den Brechzustand des Auges herabzusetzen, bei sog. Linsenmyopie durch vorderen oder hinteren Linsenkegel, bei Linsen mit doppeltem Brennpunkt; endlich bei Keratokonus (letzteres ist ziemlich aufgegeben).

2. Bei angeborener Linsenektopie.[4]) Eversbusch benützt dazu ein Kystitom, das er durch eine kleine Lanzenwunde einführt, Sattler Knapps Diszissionsmesserchen; Pflüger bewährte sich hierbei Nicatis Messer.

3. Bei Linsenluxation (vgl. wegen 2. und 3. den Abschnitt über Operation von verlagerten Linsen).

4. Bei gewissen malignen Glaukomen, wo sich trotz Iridektomie die Kammer nicht herstellt und der Druck hoch bleibt.

5. Bei totaler hinterer Flächensynechie (Extraktion nach Wenzel-Wecker).

Die Beseitigung der Linse bei hoher Myopie bildet jetzt eine sehr aktuelle Frage. Schon früher vorgeschlagen und sogar von einzelnen geübt, ist sie doch erst durch Fukalas und Vachers praktisches Eintreten dafür in Fluß geraten. Ob und inwieweit sie eine bleibende Er-

---

[1]) Kerschbaumer, Ber. über das Jahr 1878 und über 112 Staroperationen nach v. Graefes Methode. Hannover 1881.

[2]) a. a. O.

[3]) Noyes, Removal of calcareous cataract. Transact. of the amer. ophth. soc. 44. Annual meeting 1898.

[4]) Eversbusch auf der Naturforscherversammlung zu Nürnberg 1893. — Sattler, Bericht der ophthalmolog. Gesellschaft zu Heidelberg 1897.

rungenschaft darstellen wird, ist jedoch dermalen noch nicht ganz entschieden. Sie erfordert eine ausführlichere Besprechung.

Operation der Myopie durch Beseitigung der Linse.

Geschichtliche Vorbemerkung.[1])

Die Beobachtung, daß starke Myopen, denen wegen grauen Stars die Linse entfernt ward, nach der Staroperation viel besser in die Ferne sehen, als vorher im myopischen Zustande, war den Augenärzten schon im Anfange des 18. Jahrhunderts bekannt.

Boerhave[2]), der sie 1708 in seinen Vorlesungen erwähnt, und Woolhouse[3]), der im Jahre 1717 schrieb, daß Kurzsichtige, die vor ihrem 55.—60. Jahre operiert werden, keine Konvexgläser nötig hätten, waren die ersten, die sie mitteilen. Boerhave gab auch die richtige Erklärung für diese Tatsache in kurzen Worten.[4]) In den Werken von Janin (1766), Desmonceaux (1776), Gleize (1786), Beer (1799), Ettmüller (1799) wird sie späterhin überall erwähnt.

Sie brachte verschiedene Operateure auf den Gedanken, daß man durch Entfernung der durchsichtigen Linse die Myopie beseitigen könnte. Haller erzählt schon von Higgs[5]), daß dieser „myopiam depressa lente crystallina curavit". Vor allem ist aber hier Desmonceaux zu nennen, der die Myopieoperation durch Beseitigung der Linse in seinem Werke „Traité des maladies des yeux et des oreilles" (Paris 1776, T. I, pag. 406, u. II, pag. 140) bespricht.

Ob Ottos Vermutung richtig ist, daß Janin als Erfinder der Operation zu betrachten ist, wie er aus einem Briefe Desmonceaux's, der als Abbé selbst nicht operierte, an Janin aus dem Jahre 1772 schließt, muß dahingestellt bleiben.

Nach Desmonceaux's eigener Angabe hat Wenzel die Operation auf sein Anraten hin mehrere Male verrichtet.[6])

Von deutschen Operateuren äußerte sich zuerst Richter[7]) (1790) über die Extraktion der Linse als Mittel gegen die hochgradige Kurzsichtigkeit, doch hielt er das Verfahren für zu gefahrvoll.

Beer, der es noch 1799 ablehnte[8]), gab 1817 zu, daß sich in gewissen Fällen von Myopie, die fast an Blindheit grenzt, ein solcher Heilversuch doch lohnen würde.

---

[1]) Man vergleiche hierzu: Fukala, Beitrag zur Geschichte der operativen Behandlung der Myopie. Arch. f. Augenheilk., 1894, XXIX, S. 42. — Otto, Beobachtungen über hochgradige Kurzsichtigkeit und ihre operative Behandlung. I. Teil. Arch. f. Ophthalm., 1897, XLIII, S. 323. — Fukala, Richtigstellung zu Ottos Publikation. Arch. f. Ophthalm., XLV, S. 228. — Otto, Berichtigung der sog. Richtigstellung usw. Arch. f. Ophthalm., 1899, XLVII, S. 243.

[2]) Boerhave, De morbis oculorum praelectiones publicae, e codicibus auditorum editae. Göttingen 1708.

[3]) Woolhouse, Dissertations savants et critiques sur la cataracte, 1717.

[4]) „Lente suppressa focus in puncto a cornea remotiori figitur, ut in retinam ipsam indicat, qui antea ante retinam colligebatur."

[5]) Higgs, A practical essay on the cure of veneral, scorbutic, arthritic lesions etc., 1755.

[6]) Wenzel, Lettres et observations anatomiques, physiologiques et physiques sur la vue des enfants naissants etc., 1775 (zitiert von Panas, Arch. d'ophtalm., 1897, XVII, pag. 66).

[7]) Richter, Anfangsgründe der Wundarzneikunst, 1790, III, 2. Aufl.

[8]) Beer, Repetitorium aller bis Ende des Jahres 1797 erschienenen Schriften über Augenkrankheiten.

Auch Weller[1]), Benedikt[2]) und Andreae[3]) haben in ihren Schriften die Möglichkeit und Ersprießlichkeit der Extraktion der Linse bei Myopie besprochen.

Demgegenüber war Radius[4]) der erste (1836), der zur Beseitigung der Linse bei Myopie die Diszission empfahl.

Doch blieb es bei diesen Vorschlägen, ohne daß die Operation ausgeführt ward, während daneben andere Verfahren zur operativen Behandlung der Myopie (Hornhautexzision, Tenotomie der Augenmuskel) teils vorgeschlagen, teils geübt wurden.

Erst 1858 trat Weber und Mooren auf der Heidelberger Versammlung wieder für die Beseitigung der Linse bei Myopie ein. Weber hatte die Operation wiederholt mit gutem Erfolge verrichtet. Doch trat v. Graefe sofort nachdrücklich und später Donders[5]) sehr entschieden dagegen auf und damit war die Sache für lange Zeit völlig abgetan. Vereinzelte Versuche, wie die von Ansiau[6]) (1865), Smith (1880), Wicherkiewicz (1881), Ruiz und König[7]) (1888), fanden keine Beachtung, um so mehr, als einzelne von diesen Operateuren dabei über Mißerfolge durch Infektion zu berichten hatten. Auch Mauthners[8]) Widerspruch gegen die Einwände von Donders konnte keine Wirkung haben, da er selbst zugab, daß man kein ungefährliches Verfahren besitze.

Das Verfahren, die Myopie durch Beseitigung der Linse zu operieren, war so ganz in Vergessenheit geraten, was schon daraus hervorgeht, daß bis 1889 diese Operation von keinem Operateur empfohlen ward, wie Silex mit Recht hervorhebt.[9])

So stand also die Frage, als Fukala[10]) 1889 mit einem Berichte über seine 14 ersten Operationen, die zum Teil schon seit 1887 datierten, und bald darauf mit weiteren Mitteilungen über diesen Gegenstand und das dabei von ihm geübte (längst an Teilstaren jugendlicher Leute bekannte und allgemein angewandte) Verfahren hervortrat. Es ist ein unbestreitbares Verdienst Fukalas, diese Frage, mit der ganz ausgesprochenen Absicht, durch die Beseitigung der Linse die Brechkraft des myopischen Auges zu vermindern, neu aufgenommen und durch zahlreiche erfolgreiche Operationen ihre praktische Durchführbarkeit erwiesen zu haben, nicht entmutigt durch Einwände und Bedenken, die begreiflicherweise von vielen, sehr maßgebenden Seiten erhoben wurden.

Viel weniger bedeutete in dieser Frage zunächst das Vorgehen Vachers[11]), der

---

[1]) Weller, Die Krankheiten des menschlichen Auges, 1831, 4. Aufl.

[2]) Benedikt, Ausführliches Handbuch der praktischen Augenheilkunde, 1822 bis 1825, V.

[3]) Andreae, Grundriß der gesamten Augenheilkunde, 1834.

[4]) Radius, Jäger und Walther, Handbuch der gesamten Chirurgie und Augenheilkunde, 1839.

[5]) Donders, Die Anomalien der Refraktion und Akkommodation des Auges, 1866.

[6]) Coppez, Bull. et mém. de la soc. franç. d'ophtalmol., 1896, Séance du 5 mai, S. 154.

[7]) Ruiz und König, Pathogénie et traitement de la myopie progressive. Rec. d'ophtalm., 1888.

[8]) Mauthner, Die optischen Fehler des Auges, 1876.

[9]) Silex, Die operative Behandlung der hochgradigen Myopie. Therapeut. Monatsh., 1899, Nov.

[10]) Fukala, Vortrag in der k. k. Gesellschaft der Ärzte am 8. November 1889. Wiener klin. Wochenschr., S. 888. — Derselbe, Die operative Behandlung der höchstgradigen Kurzsichtigkeit. Arch. f. Ophthalm., XXXVI. — Derselbe, De l'extraction du cristallin dans la myopie forte par discision. Soc. franç. de l'ophtalm. Bull. et Mém., 1894, pag. 117.

[11]) Vacher, in der Diskussion zu den Vorträgen über progressive Myopie in der Soc. franç. d'ophtalm. am 7. Mai 1890. Bull. et Mém., S. 197.

die Linsenextraktion, ohne von Fukalas Operationen, aber auch ohne von denen von Ruiz und König etwas zu wissen, als Vorbeugungsmittel der übeln Folgen hoher Myopie, insbesondere der Netzhautabhebung, versuchte.[1]) Dieser Gedanke hat sich als irrig erwiesen. Späterhin hat auch Vacher mehr die optischen Zwecke der Operation verfolgt.

Nach den ersten Mitteilungen Fukalas wurde das Verfahren von den meisten Seiten sehr skeptisch betrachtet, dann aber, insbesondere nachdem sich Schweigger, Pflüger und Thier auf dem Kongreß zu Heidelberg 1892[2]), später v. Hippel[3]), Sattler[4]) und andere dafür ausgesprochen und entsprechende Reihen erfolgreicher Operationen veröffentlicht hatten, gewann es rasch an Ausbreitung und es folgte nun eine Periode eines fast zu weit gehenden Enthusiasmus als Reaktion auf die anfängliche Ablehnung.

Schon 1896 betrug die Zahl der veröffentlichten Operationen ungefähr 1000[5]) und auch die sich an diese Operation knüpfenden theoretischen Fragen wurden eifrig erörtert, so daß heute die Arbeiten über diesen Gegenstand nach Hunderten zählen.

Doch sind noch nicht alle Fragen befriedigend gelöst. Der Enthusiasmus, der die ganze Sache zu diskreditieren drohte, hat nüchterner Überlegung Platz gemacht, insbesondere ist eine maßvolle Beschränkung[6]) der Anzeigen eingetreten. Ebenso bemüht man sich mit Recht, die Zahl der Eingriffe, die zur Erreichung des Zieles nötig sind, möglichst zu verringern[7]) und weiters Verletzungen des Glaskörpers, besonders Einklemmungen in die Wunde, tunlichst zu vermeiden.[8])

---

[1]) Vacher, Traitement de la myopie progressive chorioidienne et prophylaxie du décollement de la rétine par l'extraction du cristallin transparent, 1891. — Derselbe, De l'extraction du cristallin transparent comme moyen prophylactique de la myopie forte progressive et du décollement de la rétine. Bull. et Mém. de la soc. franç. d'ophtalm., 1894, pag. 122.

[2]) Bericht der Versammlung der ophthalmolog. Gesellsch. zu Heidelberg 1892.

[3]) v. Hippel, Über die operative Behandlung hochgradiger Kurzsichtigkeit. Münchener med. Wochenschr., 1894, S. 157 u. 660. — Derselbe, Über die operative Behandlung der hochgradigen Myopie. Bericht über die 24. Versammlung der ophthalmolog. Gesellsch. zu Heidelberg 1895, S. 17.

[4]) Sattler, Über die operative Behandlung der hochgradigen Myopie. Bericht über die 24. Versammlung der ophthalmolog. Gesellsch. zu Heidelberg 1895, S. 24.

[5]) Fukala, Heilung höchstgradiger Kurzsichtigkeit. Leipzig u. Wien 1896, S. 87.

[6]) Vgl. z. B. Meyerhoff, Die Myopieoperationen der Bromberger Augenklinik. Arch. f. Augenheilk., 1902, XLIV, S. 135 (146). — Hess, Die Anomalien der Refraktion und Akkommodation. II. T. Handbuch von Graefe und Saemisch, 2. Aufl., VIII, 12. Kapitel, S. 330. — v. Hippel, Über die dauernden Erfolge der Myopieoperation. Arch. f. Ophthalm., 1900, XLIX, S. 387 (396). — Fröhlich, Über spontane und postoperative Kurzsichtigkeitsnetzhautabhebungen. Arch. f. Augenheilk., 1899, XXXVIII, S. 11. — Haedicke, Beitrag zur operativen Behandlung hochgradiger Kurzsichtigkeit. Inaug.-Dissert., Potsdam 1898.

[7]) Gelpke und Biehler, Die operative Behandlung myopischer Schwachsichtigkeit. Deutschmanns Beiträge, 1898, XXVIII, S. 15. — Voigt, Über die operative Behandlung hochgradiger Kurzsichtigkeit. Arch. f. Ophthalm., 1902, LIV, S. 226 (235, 253). — v. Wecker, Diskussion zu Pflügers Vortrag auf dem französischen Ophthalm.-Kongreß 1899. Ber. S. 226. — Magen, Der heutige Stand der operativen Behandlung hochgradiger Myopie nach Fukala. Wiener med. Presse, 1898.

[8]) Haab, in der Diskussion in der Sitzung der ophthalmolog. Gesellsch. zu Heidelberg 1895. — Pflüger, in der Diskussion zu den Referaten über Myopieoperation am internat. Kongreß zu Moskau 1897, Sektion XII. — Hirschberg, Über die Verminderung der Kurzsichtigkeit durch Beseitigung der Kristallinse. Zentralbl. f. prakt. Augenheilk., 1897, XXI, S. 65. — E. Fuchs, Zur operativen Behandlung hochgradiger Kurzsichtigkeit. Wiener klin. Wochenschr., 1899, Nr. 6.

Überhaupt macht sich in letzter Zeit bei vielen, die den Wert der Operation völlig anerkennen, doch das Streben nach äußerster Beschränkung der Operation auf die dringendsten Fälle geltend[1]), abgesehen von jenen, die, wohl mit Unrecht, das operative Verfahren wieder ganz verwerfen. Hirschberg, Schweigger, Silex, v. Wecker u. a. hatten schon früher gegen das zu viele Operieren ihre Stimme erhoben.

Wert der Linsenentfernung bei hoher Myopie.

Wenn wir den Wert der Linsenentfernung als Operation bei hochgradiger Myopie beurteilen wollen, so müssen wir folgende Fragen beantworten:

A. Welches sind die Nachteile hochgradiger Myopie?

B. Welchen Zweck und welche Wirkung hat die Operation? Was verliert das Auge durch die Operation, welche Vorteile gewinnt es?

C. Welche Einwände können gegen das operative Verfahren erhoben werden?

A. Die Nachteile hoher Myopie.

Die schon bei mittleren Graden von Myopie (3—6 D) vorhandenen Schwierigkeiten steigern sich bei hohen und höchsten Graden außerordentlich und verursachen ihrem Besitzer eine Reihe von wichtigen, oft nicht zu beseitigenden Nachteilen.

Zunächst entsteht schon in der Jugend durch die mit der Zunahme der Myopie veranlaßte, stark vornüber gebeugte Haltung eine Schädigung in der Entwicklung von Brust und Atmung. Hat die Myopie dann höhere Grade erreicht, dann tritt eine durch nichts zu beseitigende Beeinträchtigung der Erwerbs- und Arbeitsfähigkeit ein. Stehen jüngere Leute noch vor der Berufswahl, so sind ihnen alle Berufe, die ein gutes Sehen in die Ferne erfordern, verschlossen. Noch schlimmer ist die Lage der Myopen, die einen, vielleicht unter schweren Opfern, durch teure Studien errungenen Beruf wegen ihrer inzwischen bedeutend gesteigerten Myopie aufgeben müssen.

Bei den hohen und höchsten Graden entbehren die Kranken nicht bloß (auch wenn sie Gläser tragen, die jedoch immer bedeutend unterkorrigieren) einer Menge von Lebensgenüssen und Freuden, sondern sie erleben durch Übersehen von Bekannten, Vorgesetzten usw. gesellschaft-

[1]) Axenfeld, Eine Bemerkung zur Statistik der Myopieoperation. Klin. Monatsbl. f. Augenheilk., 1903, XLI, 1, S. 60. — Schmidt-Rimpler, Einige Bemerkungen über die Fukala-Operation. Verhandlungen der Naturforscherversammlung, 1903, II. T., 2. Hälfte, S. 303. — Emmert, 50 Operationen gegen Myopie durch Evacuatio lentis. Arch. f. Ophthalm., 1903, H. 2, S. 358. — Schreiber, Die Indikationen der Myopieoperationen. Festschrift für den 50jähr. Bestand der med. Gesellsch. in Magdeburg 1898.

liche Unannehmlichkeiten, gelten in höheren Stellungen als hochmütig, sind unsicher in ihren Bewegungen auf der Straße und besonders auf Stiegen, sind bei dem heutigen Verkehre und den heutigen Verkehrsmitteln (Fahrräder, Automobile, Straßenbahnen) geradewegs gefährdet.

Nun läßt sich ja ein Teil dieser Unbequemlichkeiten und Nachteile bei einer Reihe von Fällen (wir sprechen hier nur von M. über 6 D überhaupt) ganz oder teilweise beseitigen, und zwar durch Konkavgläser — aber bei vielen nur teilweise und bei vielen gar nicht.

Denn die Konkavgläser werden nur bei den niedrigeren Graden der hohen Myopie (6—16 D) überhaupt vertragen, oft nur solche, die, weil sie wesentlich schwächer als die vollkorrigierenden genommen werden müssen, für die Ferne wenig nützen. Bei den höchsten Graden helfen sie kaum für die Nähe und werden gewöhnlich nicht vertragen.

Die Ursache, daß entsprechend starke Konkavgläser nicht vertragen werden, liegt in einer Reihe von Umständen. Zunächst ist es die starke Verkleinerung der Bilder, die ungünstig auf die Sehschärfe wirkt und dann die dadurch hervorgerufene, scheinbare Abrückung der Objekte in die Ferne, die im Verein mit der prismatischen Verzerrung der Bilder durch die Randteile der Gläser von seitlich liegenden Objekten zu falscher Projektion und Schwindelgefühl führen. Zugleich entsteht durch die starke Inanspruchnahme der Akkommodation, die bei höheren Myopien durch einen wenig stark entwickelten Akkommodationsmuskel aufgebracht werden muß, akkommodative Asthenopie, Kopfschmerz, Druckgefühl in den Augen.

Hohe Myopen bis zu 10 D vertragen im allgemeinen Gläser mit voller Korrektur gut; schon seltener ist das bei solchen bis zu 15 D der Fall. Darüber hinaus wird eine volle Korrektur wohl nie vertragen. Schon von 12 D an müssen meist Gläser getragen werden, die nur unterkorrigieren, aber doch für die Ferne noch ziemlich genügen; oft aber werden nur solche vertragen, die für die Ferne schon fast nichts oder nur sehr wenig nützen. Von 18 D an liegt die Sache aber immer so, daß entweder nur viel zu schwache Gläser, die kaum für die Nähe ein mäßiges Hinausrücken der Arbeitsobjekte ermöglichen, oder daß überhaupt gar keine Gläser ertragen werden.

Man sieht also, daß, trotzdem daß die Konkavgläser der großen Mehrzahl der Myopen überhaupt ausreichende Hilfe bringen, doch eine nicht zu übersehende Anzahl solcher übrig bleibt, wo dies durchaus nicht der Fall ist.

Keinem vernünftigen Menschen kann es beifallen, einem Myopen, der das für seinen Beruf und seine Lebensstellung ausreichende Konkavglas verträgt, seinen Refraktionsfehler in anderer Weise beseitigen zu wollen. Allein für jene, die bei ausreichender Sehschärfe diese Hilfe durch Gläser

nicht finden und nicht finden können, ist die operative Beseitigung ihrer Refraktionsanomalie nicht bloß gestattet, sondern häufig eine Notwendigkeit, um ihnen eine materielle und soziale Existenz zu ermöglichen, und es ist hier die operative Behandlung eine Wohltat und ein Segen, auch wenn sie den der Achsverlängerung zugrunde liegenden Prozeß nicht zum Stillstand bringt, wenn sie die Gefahr der Netzhautablösung, der zentralen Erblindung durch Netzhaut-Aderhautatrophie nicht beseitigt.

Wenigstens kann der Myope, dem es bestimmt ist, daß sein Sehvermögen einmal diesen Veränderungen zum Opfer fällt, bis dahin nicht bloß einen Beruf ausüben, sondern seine materiellen Verhältnisse so gestalten, daß, wenn ihn das Unglück, die Brauchbarkeit seiner Augen zu verlieren, trifft, er in einer viel besseren Lage dasteht, als wenn er bis dahin wegen seines Sehgebrechens nur in unsicheren Stellungen vorübergehend untergekommen ist oder seine Stellung aufgeben mußte.

B. Zweck und Wirkung der Operation.

Der Zweck der Operation ist, den allzu hohen Brechzustand herabzusetzen und so an Stelle der hohen Myopie eine geringe Hypermetropie, Emmetropie oder geringe Myopie zu bekommen. Die günstigsten Fälle sind jene, wo Emmetropie oder geringe Myopie entsteht; die ersteren benötigen dann nur eines Leseglases, die letzteren oft nur eines schwachen Fernglases, zuweilen auch gar keines Glases. Ein Myope, der früher 25—26 D hatte und nach der Operation 2—3 D M hat, sieht auch ohne Korrektionsglas so unvergleichlich viel besser in die Ferne als früher auch mit dem Korrektionsglas, das natürlich selten mehr als 10 D betragen konnte, also nur unvollständig korrigierte (selten sind ja die Fälle, wo 14 und 15 D vertragen werden), daß er auf die Besserung des Sehens durch das Glas — 2 oder 3 D — unter gewöhnlichen Umständen gern verzichtet; dabei kann er gewöhnlichen Druck in 40 oder 30 *cm* gut lesen, benötigt also überhaupt keiner Korrektur. Eventuell bedient er sich zum Lesen eines Konvexglases von 1—2 D, wenn er feinere Schrift lesen muß.

Anfänglich glaubte man auch eine günstige Wirkung auf den Verlauf des krankhaften Prozesses im hinteren Bulbusabschnitte und eine vorbeugende Wirkung auf die Entstehung der Netzhautablösung erreichen zu können.

Ob das erstere stattfindet, ist noch zweifelhaft, das letztere ist jedoch unzweifelhaft unrichtig.

Manche glauben allerdings, daß allmählich eine Besserung der Netzhautfunktion entstehe.

Senn[1]) will diese noch durch gleichzeitig angewendete subkonjunktivale Einspritzungen von Hg. oxycyanat. steigern.

Der Nutzen der operativen Behandlung liegt in dem Vorteile, der dem Myopen durch Entfernung seiner Linse als einem dioptrischen, die Lichtstrahlen brechenden Medium erwachsen. Ob er sich darauf beschränkt, wie Schweigger meint, kann aber dermalen noch nicht mit Sicherheit entschieden werden.[2])

Was verliert nun das myopische Auge durch die Operation?

1. Brechwert. Das ist der Zweck der Operation, da ja dieser [relativ zur Achsenlänge] beim hochgradigen Myopen in schädlicher Weise erhöht ist.

2. Die Akkommodationsfähigkeit. Das ist nur dort ein Verlust, wo durch Vorsetzen eines Konkavglases für die Nähe volle Arbeitsfähigkeit bei einer nennenswerten Akkommodationsstrecke erzielt werden kann, nicht aber dort, wo das nicht mehr möglich ist, d. h. bei Myopien über 18 D.

Schnabel[3]) sagt mit Recht: „Das Akkommodationsvermögen hat für Augen, deren Fernpunkt zwischen 75 und 60 *mm* (13—16 D Hauptpunktmyopie) vor dem Hornhautscheitel liegt, wenig Wert, solange sie unbewaffnet sind. Ganz anders aber verhält es sich, wenn sich solche Augen verhältnismäßig schwache Konkavgläser, die ganz gut vertragen werden können, vorsetzen. Solche Gläser verschaffen dem literarischen Arbeiter ein Akkommodationsbereich, das trotz seiner Kürze höchst wertvoll ist. Ich kenne eine stattliche Anzahl von Gelehrten, die durch solche Gläser eine höchst respektable Arbeitsfähigkeit haben, dieselbe aber sofort verlieren würden, wenn man ihnen mit der Linse einen großen Teil der Brechkraft des dioptrischen Apparates und die Akkommodation nähme. Es ist deshalb auch jetzt noch sehr zu raten, daß man sich in geziemender Bescheidenheit des Urteils von Donders erinnere. Es ist wirklich für viele durch Staphyloma posticum Scarpae hochgradig kurzsichtige Augen der Verlust der Akkommodation ein Verlust, der durch die mögliche Zunahme der Sehschärfe durchaus nicht kompensiert werden kann. Es bedeutet aber auch noch überdies die Herabsetzung der Brechkraft, aus der der Vorteil fließt, den die Operation beim Sehen in die Ferne bringt, eine ernste Schädigung der Arbeitsfähigkeit. Dagegen hat Donders dadurch geirrt, daß er keine Ausnahme gelten ließ. Denn Augen, deren Fernpunkt dem Hornhautscheitel näher liegt als 60 *mm* (M > 16 D), können in der Tat von ihrem Akkommodationsvermögen keinen Gebrauch machen und sind weder ohne noch mit Brille zur Arbeit fähig."

Die sogenannte Pseudoakkommodation der operierten Augen im aphakischen Zustande deckt aber diesen Verlust. Wie Gelpke[4]) sagt, muß diese Pseudoakkommodation, deren hoher Wert nach Pflüger einem Vielfachen der

---

[1]) Senn, Beitrag zur operativen Behandlung der hochgradigen Kurzsichtigkeit. Arch. f. Augenheilk., 1901, XLIII, S. 241.

[2]) Haedicke, Beitrag zur operativen Behandlung hochgradiger Kurzsichtigkeit. Inaug.-Dissert., Potsdam 1898.

[3]) Schnabel, Über Myopieheilung. Wiener med. Wochenschr., 1898, Nr. 23.

[4]) Gelpke, Über die definitiven Erfolge der Phakolyse. Monatsbl. f. Augenheilk., 1904, XLIX, Heft 2, S. 123 (128).

linearen Amplitude der wirklichen Akkommodation der stark Kurzsichtigen entspricht, jene Autoren, denen die Preisgabe der Akkommodation als Verstümmelung erschien, versöhnen.

Vorteile der Aphakie für früher hochgradig myopische Augen:

1. Das Sehen in die Ferne ist ohne oder bloß mit schwachen Konvex- oder Konkavgläsern möglich.

2. Das Sehen in der Nähe ist in der gewöhnlichen Lesedistanz entweder ohne Glas oder mit mäßig starken Konvexgläsern möglich, und dabei besitzt das Auge die Fähigkeit, dasselbe Objekt innerhalb einer verhältnismäßig großen Strecke zu erkennen (Pseudoakkommodation).

3. Infolge dieser Umstände ist in vielen Fällen das Binokularsehen ermöglicht, wenn beide Augen operiert sind.

4. Die Sehschärfe zeigt fast stets eine Zunahme, indem sie auch beim Blicke in die Ferne mindestens in ihrer wahren Größe zur Geltung kommt.

5. Oft tritt auch eine Vergrößerung des Gesichtsfeldes ein.

Diese Umstände zusammen bewirken, daß sich viele höchstgradig Kurzsichtige nach gelungener Beseitigung der Linse wirklich wie neugeboren fühlen. Eine unbekannte Welt tut sich ihnen auf, Freuden und Genüsse, die sie nie gekannt haben, werden ihnen nun zugänglich, wie der Genuß einer Landschaft u. dgl. Sie werden aus Halbblinden, die sich mit Mühe und oft mit Lebensgefahr in fremder Umgebung zurechtfanden, Sehende, sie werden für ihren Beruf mehr als bis dahin oder überhaupt erst für einen Beruf tauglich.

Zu 1. Anfänglich war man erstaunt, zu finden, daß die Abnahme der Refraktion nicht auch wie bei annähernd normalen Augen ungefähr 10 D betrage, sondern mehr. Man wurde zu der irrigen Annahme geführt, es sei im hochgradig myopischen Auge der Brechwert der Linse um so viel erhöht.

[Man hatte eben anfänglich ganz übersehen, daß der Brechungsunterschied eines aphakischen Auges, das durch eine 2 *cm* vor dem Hornhautscheitel angebrachte Konvexlinie von 11 D korrigiert wird, gegenüber dem emmetropischen Auge nicht 11 D, sondern ca. 14 D beträgt, dagegen ein myopisches Auge, das durch eine 2 *cm* vor dem Hornhautscheitel angebrachte Konkavlinie von 11 D korrigiert wird, nur um etwa 8 D stärkere Brechkraft besitzt, als das emmetropische Auge! Demzufolge muß, falls im myopischen Auge die Kristallinse denselben Wert besitzt, wie im emmetropischen, eine Myopie, welche durch ein 2 *cm* vor dem Hornhautscheitel angebrachtes Konkavglas von 20 D korrigiert wird, durch die Extraktion der Linse annähernd emmetropisch werden, und das ergibt sich tatsächlich in allen Durchschnittsfällen!]

Ostwalt und Schön haben zuerst darauf hingewiesen, daß es die Achsverlängerung ist, die es bei gleichem Brechwerte der Linse wie im Normalauge mit sich bringt, daß der Brechverlust um so größer ausfällt, je höher die Myopie ist. Auch die Hornhautrefraktion und die Entfernung der Linse von der Hornhaut hat auf die Ver-

schiedenheit des Brechverlustes einen Einfluß.[1]) So erklärt es sich auch, daß bei gleicher Refraktion vor der Operation doch nachher die Refraktion innerhalb gewisser Grenzen schwankt.

Es ist von praktischem Interesse, die im Einzelfalle zu erwartende Refraktion ungefähr vorausbestimmen zu können.

Am einfachsten ist die von Ostwalt[2]) und Hirschberg[3]) angegebene Formel.

Bezeichnet man die zu erwartende Refraktion mit R_1, die Refraktion vor der Operation mit R und nimmt man die Refraktion eines aphakischen Auges, das früher emmetrop war, mit H 11 D (Ostwalt) oder mit H 10 D (Hirschberg) an, so ist

$$R_1 = 11 - \frac{R}{2} \text{ (Ostwalt)}$$

$$R_1 = 10 - \frac{R}{2} \text{ (Hirschberg).}$$

Zu derselben Formel wie Hirschberg gelangt Pflüger[4]), doch gilt sie, wie er darlegt, genauer genommen nur bei Hornhautrefraktionen von 43—38 D (Hornhautradius 7·85—8·9 *mm*). Nimmt man noch auf die Hornhautkrümmung Rücksicht so ergibt sich

bei einer Hornhautrefraktion von	50—49 D (r = 6·75—6·9 *mm*)	$R_1 = 9$	$- \frac{R}{2}$
„ „ „	48—45 D (r = 7—7·5 *mm*)	$R_1 = 9{\cdot}5$	$- \frac{R}{2}$
„ „ „	44 D (r = 7·7 *mm*)	$R_1 = 9{\cdot}75$	$- \frac{R}{2}$
„ „ „	43—38 D (r = 7·85—8·9 *mm*)	$R_1 = 10$	$- \frac{R}{2}$

Eigentlich ist noch auf die Tiefe der vorderen Kammer Rücksicht zu nehmen, die die zu erwartende Refraktion in dem Sinne beeinflußt, daß je tiefer die Kammer vorher ist, eine desto geringere Verminderung der R. zu erwarten ist.[5]) Da jedoch der Tiefenunterschied der Kammern nur 1—1·5 *mm*, höchstens 2—3 *mm* beträgt, so genügt es wohl für die Praxis, bei auffallend tiefer Kammer eine etwas geringere Refraktions-

---

[1]) Das Nähere über diese Beziehungen findet man in den Arbeiten von Schön, Ostwalt, Eperon, Pflüger, Salzmann, Hirschberg und Bjerke. — Schön, Erworbene Brechungsänderungen des Auges. Arch. f. Augenheilk. 1893, XXVII, S. 268. — Ostwalt, Revue générale d'ophtalmol., 1892, Janvier, u. Diskussion in Heidelberg, Bericht der XXIV. Versammlung der ophthalm. Gesellsch., 1895, S. 35. — Salzmann, Die Brechungsverminderung durch Verlust der Linse. Arch. f. Augenheilk. 1897, XXXIV. — Hirschberg, Über die Verminderung der Kurzsichtigkeit durch Beseitigung der Kristalllinse. Zentralbl. f. praktische Augenheilk., 1897, XXI, S. 65. — Eperon, De la correction opératoire de la myopie forte. Arch. d'ophtalm., 1895, XV, pag. 750. — Noch einmal die operative Korrektion der hochgradigen Myopie. Arch. f. Ophthalm., 1898, XLV, S. 108. — Pflüger, Suppression du cristallin transparent. Compte rendu de la XVIIe réunion de la soc. franç. d'ophtalm., 1899, pag. 1 und Pflüger, Die operative Beseitigung der durchsichtigen Linse (vervollständigte Übersetzung des vorstehenden Berichtes). Wiesbaden 1900. — Bjerke, Die operative Beseitigung der durchsichtigen Linse wegen hochgradiger Myopie. Zeitschr. f. Augenheilk., 1902, VIII, Erg.-Heft, S. 136. — Derselbe, Über die Veränderung der Refraktion und Sehschärfe nach Entfernung der Linse. I. Arch. f. Ophthalm. 1902, LIII, S. 5, 10 und II. Arch. f. Ophthalm., 1903, LV, S. 191.

[2]) Ostwalt, a. a. O.

[3]) Hirschberg, a. a. O.

[4]) Pflüger, a. a. O.

[5]) Salzmann a. a. O.

abnahme zu erwarten, als sie die Berechnung nach den angeführten Formeln ergibt (nämlich nach Schöns Berechnung zwischen 0·7—2·4 D).

Streng genommen haben ja die Linsen infolge Änderungen des Brechungsindex auch einen etwas schwankenden Brechwert; doch bleiben nach Pflüger die sich daraus ergebenden Fehler in der Vorausbestimmung der Refraktion des aphakischen Auges unter jenen, die sich aus ungenauer Aufstellung des Korrektionsglases ergeben, können also vernachlässigt werden.

Bjerke[1]) berechnet zur Bestimmung der Refraktion des aphakischen Auges die Formel

$$R_2 = H - \frac{H}{M} R_1.$$

(R_2 die zu findende Refraktion, H die Refraktion des aphakischen Normalauges, M die Myopie jenes Auges, die im Zustande der Aphakie gerade Emmetropie gibt, R_1 die Myopie des zu operierenden Auges. Setzt man H = 10 und M = 20, so erhält man Hirschbergs und Pflügers Formel

$$R_2 = 10 - \tfrac{1}{2} R_1.)$$

Bjerke gibt nun dazu Tabellen, die gestatten, die Hornhautrefraktion, die Entfernung des Hornhautscheitels von der vorderen Linsenfläche (δ), die Linsenrefraktion mit in Rechnung zu ziehen.

Die Stellung der Korrektionsgläser beträgt 15 *mm* vor dem Hornhautscheitel.

Verschiedenheiten in der Brechkraft der Linse spielen bei der starken Brechungsverminderung des myopischen Auges gegenüber dem emmetropischen keine solche Rolle, wie man anfangs gedacht hatte.

Heine[2]) suchte zu erweisen, daß die Indizes der Linse im kurzsichtigen Auge keine anderen seien als im normalen Auge. Gewisse Verschiedenheiten in der Refraktion des aphakischen Auges, gegenüber der aus den anderen Faktoren voraus zu berechnenden, dürften sich aber trotzdem durch gewisse Schwankungen in der Brechkraft der Linse erklären. Bjerke[3]) erklärt es für unmöglich, daß, wenn die Refraktion des aphakischen Auges bei einem und demselben Grade der Myopie, wie es tatsächlich vorkommt, um 10 D variiert, dies durch Veränderungen des Wertes der Hornhautrefraktion und der Kammertiefe allein begründet sein kann. Es liege näher, Änderungen des Brechwertes der Linse neben solchen der Hornhautrefraktion und solchen des Wertes von δ (Kammertiefe, eigentlich Entfernung des Hornhautscheitels von der vorderen Linsenfläche) anzunehmen.

Zu 2. Obgleich die Akkommodation mit der Linse verloren geht, besitzen die Augen die Fähigkeit, mit dem entsprechenden Konvexglase oder, wo Myopie zurückgeblieben ist, auch ohne solches die Nahobjekte nicht bloß in einer ganz bestimmten Entfernung, sondern auf einer, oft gar nicht unbedeutend langen Strecke deutlich zu sehen. Man nennt diese Erscheinung, auf die Thier[4]) bei den wegen Myopie Operierten zuerst aufmerksam gemacht hat, Pseudoakkommodation.

---

[1]) a. a. O.

[2]) Heine, Änderungen in der Gestalt und dem Brechungsindex der menschlichen Linse nach Durchschneidung der Zonula, mit Bemerkungen über den Brechungsindex aus myopischen Augen. Ber. über die 27. Versamml. der ophthalm. Gesellsch. in Heidelberg, 1898, S. 33.

[3]) Bjerke, Über die Veränderungen der Refraktion und der Sehschärfe usw. Arch. f. Ophthalm., 1902, LIII, S. 511 (545). — [S. a. Bjerke, Über die Berechnung des Brechwertes der Linse nach Myopieoperation. Arch. f. Ophthalm., 1903, LV, S. 389.]

[4]) Thier, Bericht des ophthalm. Kongresses zu Edinburg, 1894, S. 173.

Gelpke[1]) meint aus seiner statistischen Zusammenstellung feststellen zu können, daß das Pseudoakkommodationsvermögen wie die wirkliche Akkommodation in gewisser Beziehung zum Alter und zudem zur Intelligenz des einzelnen Individuums steht.

Es ist dieselbe Erscheinung, wie sie von anderen aphakischen Augen schon bekannt war und manche Autoren zur Annahme einer wirklichen Akkommodation irrtümlich verführt hat. Wegen ihrer Erklärung verweise ich auf das von Hess[2]) darüber Gesagte. Die von Thier[3]) versuchte Erklärung für aphakische Langaugen hat Schoute[4]) als unrichtig erwiesen.

Zu 3. Auf die Ermöglichung des Binokularsehens, wenn beide Augen operiert werden, wird von vielen Seiten Gewicht gelegt. Ja Otto[5]) schreibt ihm einen schützenden Einfluß gegen das Weiterschreiten des Ausdehnungsprozesses zu, weil ja, wenn das eine Auge myopisch bleibt und zum Nahesehen verwendet wird, in vielen Fällen die Schädlichkeit der starken Annäherung fortbesteht.

Andere legen kein besonderes Gewicht auf diesen Umstand. So sagt Hess[6]), daß die durch die hochgradige Anisometropie nach einseitiger Operation verursachten Störungen meist nur vorübergehend seien. Emmert[7]) will beobachtet haben, daß akkommodationslose Augen das Binokularsehen weniger hochschätzen als solche, die frei über ihre Akkommodation verfügen können.

Immerhin muß man wohl die Ermöglichung oder Wiederherstellung des zweiäugigen Sehens für einen Gewinn erklären.

Senn[8]) hat in zwölf Fällen von seinen 17 beiderseitig Operierten die Beobachtung gemacht, daß sie alle der lecture combinée von Javal genügten, also einen für alle praktische Verwertung durchaus genügenden binokularen Sehakt besaßen.

Bei zwei Fällen fehlten die Aufzeichnungen und bei dreien bestanden Verhältnisse, die das zweiäugige Sehen ausschlossen. In einem bestand vollständige Neutralisation des schlechteren Auges, in einem stark herabgesetzte Sehschärfe durch zentrale Chorioiditis an einem Auge, im dritten entstand während der Resorption der Linsenmassen Strabismus divergens.

Diese Ergebnisse verleihen der Forderung nach beiderseitiger Operation eine kräftige Stütze.

Zu 4. Die in vielen Fällen gefundene Zunahme der Sehschärfe, die bis zum Vier-, ja Zehn- bis Zwanzigfachen der früheren ging, erregte anfänglich Verwunderung. Dann stellte sich freilich heraus, daß Schweigger[9]), der von Anfang an nicht so bedeutende Zunahmen finden konnte, mit seiner Behauptung Recht habe, daß diese

---

[1]) Gelpke, Über die definitiven Erfolge der Phakolyse. Arch. f. Augenheilk., 1904, XLIX, Heft 2, S. 123 (128).

[2]) Hess, Die Anomalien der Refraktion und Akkommodation. Handbuch von Graefe-Saemisch, 2. Aufl., VIII, Kap. XII, S. 401.

[3]) Thier, Zur operativen Korrektion der höchstgradigen Myopie durch Diszission der Linse. Wiener klin. Wochenschr., 1894, VII, Nr. 22, S. 399.

[4]) Schoute, Die scheinbare Akkommodationsfähigkeit aphakischer Langaugen. Arch. f. Ophthalm. 1899, XLVIII, S. 438.

[5]) Otto, a. a. O.

[6]) Hess, a. a. O. S. 336.

[7]) Emmert, Fünfzig Operationen gegen Myopie durch Evacuatio lentis. Arch. f. Ophthalm., 1903, LV, 2, S. 358.

[8]) Senn, Beitrag zur operativen Behandlung der hochgradigen Kurzsichtigkeit. Arch. f. Augenheilk., 1901, XLIII, S. 241 (265).

[9]) Schweigger, Korrektion der Myopie durch Aphakie. Bericht der XXII. Versammlung der ophthalmolog. Gesellschaft zu Heidelberg, 1892, S. 115.

hohen Zunahmen der Sehschärfe auf einem Irrtume beruhen. Es wurde eben die bei der Fernprüfung mit starken Konkavgläsern gefundene Sehschärfe für die wahre Sehschärfe des betreffenden Auges genommen. Wenn man aber dafür sorgt, daß bei der Feststellung der Sehschärfe bei der Fernprüfung das korrigierende Glas möglichst nahe an die Hornhaut gebracht wird, dann vermeidet man die starke Verkleinerung der Netzhautbilder durch die Wirkung der starken Konkavgläser und findet dann die Sehschärfe schon vor der Operation höher. Da aber die Konkavgläser auch so noch verkleinern, so wäre es am besten, die Sehschärfe mit dem Objekte im Fernpunkte des zu untersuchenden Auges, also ohne korrigierende Gläser durch die Naheprüfung festzustellen, wie es ebenfalls Schweigger empfohlen hat und worin Leber, Pflüger, Silex u. a. mit ihm übereinstimmen. Eine Schwierigkeit bildet nur der Umstand, daß wir keine entsprechend kleinen Untersuchungsobjekte besitzen, was freilich durch die meist herabgesetzte Sehschärfe hochmyopischer Augen ausgeglichen wird.

Die nach der Operation gefundene Sehschärfe unterscheidet sich dann von dieser so festgestellten nicht so bedeutend.

Die Untersuchungen von Leber[1]) haben ergeben, daß durch die Veränderung der optischen Verhältnisse eine Steigerung der Sehschärfe des aphakischen Auges bis zum Zweieinhalbfachen der früheren „scheinbaren" Sehschärfe möglich ist.

Ja Bjerke[2]) findet diese Steigerung in Übereinstimmung mit Schanz[3]) nicht einmal so hoch, sondern eineinhalbfach, was auch Hess[4]) angibt.

Für Fälle, wo die Steigerung der Sehschärfe jedoch mehr beträgt, glaubte Leber eine Steigerung der Distinktionsfähigkeit der Netzhaut annehmen zu müssen, da eine solche durch die Änderung der optischen Verhältnisse allein nicht erklärt werden könne.

Ein Teil der Fälle mit größerer Steigerung der Sehschärfe, besonders aus der ersten Zeit, wo man sich mit den einschlägigen Fragen wenig beschäftigt hatte, ist sicher durch ungenaue Bestimmung der Sehschärfe vor der Operation, dann aber durch Astigmatismus, der durch die Operation vermindert wurde, wie Leber auch selbst annimmt, endlich dadurch zu erklären, daß ein am hochgradig myopischen Auge unkorrigierbarer Astigmatismus am aphakischen Auge korrigierbar wird. Doch bleibt eine Anzahl von Fällen übrig, wo die Zunahme der Sehschärfe durch diese Umstände nicht erklärt wird.

Auch Bjerke[5]) kommt zu diesem Schlusse und nimmt Veränderungen der Netzhaut und mit Pflüger[6]) auch der Hirnzentren an. Ebenso schließt sich Gelpke[7]) Pflüger und Leber an, indem er eine bessere Funktion der Netzhaut annimmt, obwohl er zugeben muß, daß die Zunahme der Sehschärfe am auffallendsten bei jenen Augen war, wo die Myopie wegen der Verkleinerung der Netzhautbilder durch stärkere

---

[1]) Leber, Bemerkungen über die Sehschärfe hochgradig myopischer Augen vor und nach operativer Beseitigung der Linse. Arch. f. Ophthalm., 1897, XLIII, S. 218.

[2]) Bjerke, Die operative Beseitigung der durchsichtigen Linse wegen hochgradiger Myopie. Zeitschr. f. Augenheilk., 1902, VIII, Erg.-Heft, S. 136. — Derselbe, Über die Veränderung der Refraktion und der Sehschärfe nach Entfernung der Linse. Arch. f. Ophthalm., 1902, LIII, S. 510. Derselbe, Über die Veränderung der Refraktion und Sehschärfe nach Entfernung der Linse. Arch. f. Ophthalm., 1903, LV, S. 191.

[3]) Schanz, Über die Zunahme der Sehschärfe bei der operativen Beseitigung hochgradiger Kurzsichtigkeit. Arch. f. Ophthalm., 1895, XLI, 1, S. 113.

[4]) Hess, a. a. O.

[5]) Bjerke a. a. O., 1902.

[6]) Pflüger a. a. O., 1899.

[7]) Gelpke a. a. O.

Konkavgläser nur sehr unvollständig korrigiert werden konnte und deren Sehvermögen daher vor der Operation scheinbar sehr gering ausfiel.

Eine Bestätigung für die Erhöhung der Distinktionsfähigkeit der Netzhaut sah man auch darin, daß zuweilen im Laufe der der Operation folgenden Monate und Jahre die Sehschärfe noch weiter zunimmt.[1])

Freilich kann das teilweise durch weitere Klärung der Medien, durch Abnahme des operativen Narbenastigmatismus bewirkt werden, aber nur in der ersten Zeit, späterhin, wo sich weder die Medien noch der Astigmatismus mehr ändern, ist das ausgeschlossen.

Auch Wettendorfers[2]) Untersuchungen über das Verhalten des Gesichtsfeldes scheinen auf eine Besserung der Netzhautfunktion nach der Extraktion der Linse an myopischen Augen hinzudeuten und vielleicht eine Erklärung anzubahnen, falls sich seine Befunde bestätigen sollten.

Doch sagt Hess[3]), daß eine endgültige Beantwortung dieser prinzipiell wichtigen Frage auf Grund der bisher bekannten Tatsachen noch nicht möglich ist. Seine eigenen Beobachtungen haben ihm bisher keinen sicheren Anhaltspunkt für die von vielen gemachte Annahme ergeben, daß durch Entfernung der Linse auch die Distinktionsfähigkeit der Netzhaut gesteigert worden wäre.

Aber wie dem vom theoretischen Standpunkte auch sei — praktisch liegt die Sache ähnlich wie mit dem Pseudoakkommodationsgebiete. Ein aphakisches Auge hat eigentlich keine Akkommodation — doch ersetzt ihm die Pseudoakkommodation eine solche in einer für die Verwendung des Auges mehr als ausreichenden Weise, besser als er die wirkliche Akkommodation des linsenhaltigen Auges ausnützen konnte.

Da das stark myopische Auge nur mit starken Konkavgläsern in die Ferne sehen kann, da diese nur wenigstens 5—10 *mm* vom Hornhautscheitel vorgesetzt werden können, so hat dieses Auge für die Ferne nur jene, sich aus der Verkleinerung der Netzhautbilder ergebende geringere Sehschärfe zur Verfügung (ganz abgesehen von jenen Fällen, wo stark unterkorrigiert werden muß oder gar nicht korrigiert werden kann, wovon gleich noch die Rede sein soll) und erst die Aphakie gestattet, die wirkliche Sehschärfe in ihrer „wahren Größe" beim Sehen in die Ferne zum Ausdruck und zur tatsächlichen Verwendung kommen zu lassen.[4]) Für die Praxis ist das doch genau so eine Steigerung der Sehschärfe wie die Pseudoakkommodation eine Akkommodation ist.

Es gibt, wie schließlich anzuführen ist, außer den Fällen mit Verbesserung der Sehschärfe auch solche, wo eine Verbesserung nicht eintritt, ja auch solche, wo sie entschieden geringer wird. Das erklärt sich meist dadurch, daß durch die Operation ein stärkerer Astigmatismus entstanden ist, der nur teilweise oder gar nicht korrigierbar ist, und daß die Medien nicht ganz rein sind.

Aber für die Beurteilung des Gewinnes an Brauchbarkeit kommt nicht bloß der ziffernmäßige Ausdruck der Sehschärfe in Betracht, sondern es muß der Vergleich zwischen dem Sehvermögen vor der Operation ohne Korrektionsglas mit dem nach der Operation ohne solches Glas und auch in gewissen Fällen mit diesem betrachtet werden.

---

[1]) v. Hippel, Über die dauernden Erfolge der Myopieoperation. Arch. f. Ophthalm., 1900, XLIX, S. 387 (401).

[2]) F. Wettendorfer, Konzentrisch-zonuläre Gesichtsfelddefekte des myopischen Auges. Deutschmanns Beiträge. 1902, Heft 49, S. 17.

[3]) C. Hess, Die Anomalien der Refraktion und Akkommodation des Auges. Im Handb. von Graefe u. Saemisch, 2. Aufl., VIII, 2. Teil, XII. Kap., S. 337.

[4]) Vgl. Leber, a. a. O.

Denn das Korrektionsglas kann in den meisten Fällen vor der Operation überhaupt nicht getragen werden; es nützt dem Myopen jene Sehschärfe für seinen Beruf nichts, die er mit dem Glase besitzt. Nach der Operation kann er einen viel größeren Teil davon oder die ganze ohne Glas oder mit einem Glase ausnützen, das ihm sein Beruf zu tragen gestattet. Ich führe nur einige Beispiele an.

Eine Magd hatte Fingerzählen in 1 *m*, mit — 16 D allerdings V = 0·1. Konnte eine solche Person — 16 im Berufe tragen? Sie war meist angewiesen auf Fingerzählen in 1 *m*. Nach der Operation hatte sie V = 0·1 ohne Glas, also soviel wie früher mit — 16 D.

Ein Landwirt hatte Fingerzählen in 2 *m*, mit — 20 V = 0·15; nach der Operation ohne Glas V = 0·25. Konnte der Mann vorher — 20 tragen?

Ja sogar eine geringe Abnahme der Sehschärfe nach der Operation muß nicht einen Gewinn für die Augen an Gebrauchsfähigkeit verhindern. Eine Taglöhnerin hatte mit — 18 D V = 0·25, nach der Operation mit + 1 V = 0·2, also um 0·05 weniger; ohne Korrektionsglas aber 0·1; vor der Operation Fingerzählen auf 3·5 *m*. — 18 konnte sie nicht tragen, überhaupt konnte sie Gläser ihres Berufes wegen nicht brauchen; durch die Operation bekam sie ohne Glas 0·1, also eine bedeutende Besserung der faktischen Gebrauchsfähigkeit des Auges.

Senn[1]) macht nach seinen Erfahrungen den Vorschlag, die operative Behandlung mit subkonjunktivalen Injektionen zu kombinieren, wo die Sehschärfe infolge zentraler Netz- und Aderhautveränderungen herabgesetzt ist. Er verwendet die Injektionen von Hydrarg. oxycyanat. mit Acoin (Darier) und behauptet, nach seinem Befunde in 18 von 42 Fällen, wovon 7 schwere, 11 leichtere waren, eine entschieden günstige Wirkung beobachtet zu haben, indem der Durchschnittsvisus dieser 18 Augen vor der Operation 0·24 betrug (gleich dem allgemeinen Durchschnitte seiner Fälle insgesamt), der Durchschnittsvisus nach der kombinierten Behandlung betrug 0·72, die Durchschnittsdifferenz also 0·48, d. h. um 0·16 mehr als die allgemeine Durchschnittsdifferenz und sogar um 0·08 mehr als diese Durchschnittsdifferenz bei den Augen der Fälle unter 30 Jahren, die keine oder nur leichte Komplikationen zeigen.

Senn glaubt, daß seine Zahlen einwandfrei und beweisend genug seien, um die Anwendung seiner kombinierten Behandlung wenigstens in Fällen zu rechtfertigen, wo sich erheblichere Erkrankungen der Aderhaut vorfinden und andererseits hält er dafür, daß die Verbindung der Phakolyse mit den subkonjunktivalen Injektionen ermutigen dürfte, allgemeiner und mit mehr Aussicht auf komplikationsfreien Verlauf an die Operation älterer, durch zentrale Chorioiditis komplizierter Myopiekranker heranzutreten.

Zu 5. Das Gesichtsfeld hochgradig myopischer Augen wird oft auffällig konzentrisch verengt gefunden. Die Operation bewirkt nun oft eine Erweiterung des Gesichtsfeldes. Auch diese Erscheinung wird als eine Wirkung der durch die besser gewordenen Ernährungsverhältnisse günstig beeinflußten Funktion der Netzhaut aufgefaßt.[2])

Wettendorfer[3]) hat die Beobachtung gemacht, daß das Gesichtsfeld hoher Myopen eigentlich nicht konzentrisch verengt, sondern von konzentrisch angeordneten,

---

[1]) Senn, Beitrag zur operativen Behandlung der hochgradigen Kurzsichtigkeit. Arch. f. Augenheilk., 1901, XLIII, S. 241 (257).

[2]) Pflüger, La suppression du crist. transparent. Bull. et mém. de la soc. franç. d'ophtalm., 1890, pag. 139. — Otto, a. a. O.

[3]) F. Wettendorfer, Über konzentrisch-zonuläre Gesichtsfelddefekte des myopischen Auges. Deutschmanns Beiträge, 1902, Heft 49, S. 17.

also ringförmigen Zonen unterbrochen wird, die keine oder nur herabgesetzte Lichtempfindung haben. Die Untersuchung ist äußerst mühsam und erfordert vom Kranken eine gewisse Intelligenz und überhaupt häufige Wiederholung.

Meines Wissens sind seitdem bis jetzt in der Literatur keine diese überraschenden Mitteilungen bestätigenden, aber auch keine gegenteiligen Angaben erschienen. Ich kann allerdings bestätigen, diese Zonen in einigen wenigen Fällen, die an meiner Klinik daraufhin untersucht wurden, gefunden zu haben.

Wettendorfer nimmt nun an, daß die konzentrische Einengung des Gesichtsfeldes, die bei höherer Myopie oft gefunden wird, dadurch zustande kommt, daß die scheinbaren Außengrenzen mit der Innengrenze eines peripheren konzentrischen Ringskotoms zusammenfällt, das erst nach wiederholten Prüfungen am Perimeter nachweisbar wird.

Eine Verengerung des Gesichtsfeldes tritt nach der Operation nur in jenen Fällen ein, die im Spätstadium kürzere oder längere Zeit mit Drucksteigerung zu kämpfen hatten und in jenen Fällen, wo sich eine teilweise Abhebung der Netzhaut einstellt.[1])

C. Einwände gegen die Operation der Linsenbeseitigung.

Einzelne davon wurden schon im vorhergehenden erwähnt oder näher erörtert:

1. Verlust der Akkommodation.

Daß dieser für die zur Operation geeigneten Fälle nicht in Betracht kommt, ist schon ausgeführt worden.

2. Der krankhafte Prozeß, an dem das myopische Auge leidet, wird nicht beseitigt.[2])

Wir müssen hier zweierlei unterscheiden, die zunehmende Ausdehnung des myopischen Auges am hinteren Pol und die übrigen, wenigstens zum Teil gewiß als Folgeerscheinungen dieser Ausdehnung zu betrachtenden Veränderungen (Atrophie der Netzhaut und Aderhaut im Zentrum, zentrale Blutungen, der von Fuchs beschriebene schwarze Fleck in der Makula, die Ablatio retinae). Wir müssen das deshalb unterscheiden, weil das Auftreten der zweiten Gruppe von Erscheinungen durchaus nicht ein Beweis dafür ist, daß die Ausdehnung noch fortschreitet, sie also auch noch späterhin auftreten können, wenn die Ausdehnung bereits einen Stillstand erlangt hat, wie das oft an hochmyopischen Augen beobachtet werden kann. Wenn also die Operation auch imstande wäre, die weitere Achsenverlängerung des Auges zum Stillstand zu bringen, so würde sie deshalb noch nicht diese entfernteren Folgen beseitigen müssen, die eben genannt wurden.

---

[1]) Gelpke, Über die definitiven Erfolge der Phakolyse. Arch. f. Augenheilk., 1904, XLIX, Heft 2, S. 123 (130).

[2]) Donders, a. a. O. — v. Graefe, a. a. O.

a) Was nun den Fortschritt der Achsenverlängerung anlangt, so ist tatsächlich bei sehr vielen hohen Myopen nach der Operation keine weitere Zunahme der zunächst erreichten Refraktion beobachtet worden, ja in allerdings seltenen Fällen hat man sogar eine mäßige Abnahme feststellen können. Es wird das von vielen Untersuchern bestätigt und erst neuerdings hat Gelpke[1]) in 88 von ihm operierten Fällen nach längerer Zeit keine Zunahme der Refraktion gefunden.

Salzmann[2]) glaubt, daß eine gewisse Abnahme des intraokularen Druckes durch die Operation eintrete, so die Verheilung der Risse der Lamina vitrea ermögliche, was die nach seiner Ansicht zweifellosen Besserungen der Sehschärfe erkläre.

Von vielen wird nun das Ständigbleiben der Refraktion als ein Beweis betrachtet, daß der Ausdehnungsprozeß durch die Operation in seinem Fortschritte gehemmt worden ist.

So unbedingt beweisend ist die Sache aber nicht. Erstens, weil sehr viele der operierten hochmyopischen Augen auch ohne die Operation keinen weiteren Fortschritt in der Achsenverlängerung gezeigt hätten.

Zweitens, weil immerhin in einer nicht zu vernachlässigenden Zahl von operierten Fällen eine spätere Zunahme der Refraktion beobachtet ward. Freilich ist die Zunahme der Refraktion in Dioptrien nicht so bedeutend, als man sie bei nicht operierten Augen, eventuell am zweiten nicht operierten Auge desselben Kranken beobachtet, allein wir dürfen nicht vergessen, daß die Achsenverlängerung im aphakischen Auge um dasselbe Maß nur eine Refraktionszunahme ungefähr um die Hälfte jener bewirkt, die sie beim linsenhaltigen Auge hervorruft.[3])

Somit zeigen die operierten Augen zum Teil noch einen Fortschritt der Achsenverlängerung, zum Teil nicht mehr, also ähnlich wie die nicht operierten Augen, und dabei dürfen wir nicht übersehen, daß bei hohen und höchsten Graden, und solche sind es, die die überwiegende Mehrzahl der operierten Augen darstellen, der Fortschritt der Achsenverlängerung meist überhaupt schon aufgehört hat.

Es scheint mir also ein zwingender Beweis für einen günstigen Einfluß der Operation auf die Achsenverlängerung noch nicht erbracht zu sein.

Allerdings sind von Einzelnen Reihen beobachtet worden, wo der Fortschritt der Myopie am nicht operierten Auge eintrat, am operierten aber ausblieb.[4])

---

[1]) Gelpke, Über die definitiven Erfolge der Phakolyse. Arch. f. Augenheilk., 1904, XLIX, 2, 123 (135).

[2]) Salzmann, Die Atrophie der Aderhaut im kurzsichtigen Auge. Arch. f. Ophthalm., 1902, LIV, S. 337.

[3]) Hirschberg, a a. O. — Ostwalt, a. a. O.

[4]) Z. B. Gelpke, a. a. O. 1904, S. 135.

b) Gerade so wie an nicht operierten Augen wurden an operierten Abnahme der zentralen Sehschärfe, zentrale Blutungen, das Auftreten des schwarzen Fleckes von Fuchs und Netzhautabhebungen in späterer Zeit beobachtet. Da diese Veränderungen zu einer Zeit nach der Operation aufgetreten sind, wo sie der Operation als solcher nicht zur Last gelegt werden können, zum Teil auch solche sind, bei denen diese Frage gar nicht recht aufgeworfen werden kann (wann hat man z. B. an anderen Augen das Auftreten des schwarzen Fleckes als Folge einer Extraktion oder Diszission beobachtet?), so beweist das Auftreten dieser bei hochmyopischen Augen so häufigen Veränderungen, daß die Operation nicht einen absolut prophylaktischen Wert auch in dieser Richtung hat, daß also jene pathologischen Vorgänge, die sie im nicht operierten Auge hervorrufen, auch im aphakisch gemachten fortwirken können.

Gerade so aber wie im linsenhaltigen Auge ist für ihr Auftreten eine zu dieser Zeit noch fortschreitende Ausdehnung des Augapfels nicht mehr notwendig, daher braucht keine Zunahme der Refraktion nachweisbar zu sein und der Mangel gleichzeitiger Refraktionszunahme beweist nicht, daß etwa die Operation die Schuld an dem ungünstigen Ereignisse trage.

Fröhlich[1]) hat in zwei Fällen Verbreitung der Chorioidealveränderungen feststellen können. Haedicke[2]) berichtet in seiner Statistik über einen Fall, der 4 Jahre nach der Operation eine „Chorioiditis" in macula hatte. Auch Panas[3]) findet, daß die Chorioiditis trotz Aphakie weiter schreitet. v. Hippel[4]) sah viermal von 114 Kranken das Entstehen zentraler Chorioiditis nach der Operation. Otto[5]) sah zweimal nach gut verlaufener Operation frische Blutungen, darunter eine fünf Monate nach der allerdings mit Glaskörperkollaps komplizierten, aber nicht von Ablatio gefolgten Linsenextraktion.

Am augenscheinlichsten beweist es Haedicke aus der Statistik von Schweiggers Fällen, daß sich bei einseitig Operierten die Sehschärfe des operierten Auges im weiteren Verlaufe ganz übereinstimmend mit der des nicht operierten verhält. Wo sich die Sehschärfe auf dem nicht operierten Auge gehoben hatte, dort tat sie dasselbe am operierten. Wo sich aber die Sehschärfe des operierten Auges trotz Extraktion der Linse verschlechtert hatte, dort hatte sie dies auch am nicht operierten getan. Daraus zieht er wohl mit Recht den Schluß, daß die myopischen Prozesse in der Chorioidea und Retina ganz unabhängig von der Extraktion der Linse in beiden Augen, sowohl dem operierten als dem nicht operierten, wie bisher ihren Fortgang nehmen.

Manche wollen allerdings einen günstigen Einfluß auf die vorher bestandenen Veränderungen der Chorioidea und Retina festgestellt haben.

---

[1]) Fröhlich, Beitrag zur chirurgischen Behandlung hochgradiger Kurzsichtigkeit. Arch. f. Augenheilk., 1897, XXXV, S. 267.

[2]) Haedicke, Beitrag zur operativen Behandlung hochgradiger Kurzsichtigkeit. Inaug.-Dissert. Potsdam 1898.

[3]) Panas, Du traitement chirurgical de la myopie. Arch. d'ophtalm., 1897, XVII, pag. 65 (73).

[4]) v. Hippel, Deutsche med. Wochenschr., 1897, Nr. 25.

[5]) Otto, a. a. O.

So fand Gelpke[1]) in 11 Fällen eine auffallende Resorption und Verkleinerung peripherer, alter Chorioretinalherde, in 7 Augen Rückbildung alter Retinalveränderungen in der Makula, die vorher allen medizinischen Kuren Trotz geboten hatten, auch an drei Augen mit frischen Makularveränderungen.

Daß ein Auge kurze Zeit nach der Operation gegen das Auftreten makularer Veränderungen nicht geschützt sei, findet er erklärlich. Solche Affektionen verliefen aber dann auffällig günstiger als sonst.

Doch muß er selbst auch Netzhautabhebungen, die mehrere Jahre nach der Operation auftreten, bei der keine technischen Fehler unterlaufen sind, der „nicht vollständig ausgeglichenen Schädlichkeit des myopischen Habitus" zuschreiben.

Senn[2]), der mit Pflüger von der günstigen Einwirkung der Operation auf die Netzhautfunktion überzeugt ist, glaubt, daß eine mangelhafte Korrektion des nach der Operation bestehenden Astigmatismus die Entstehung der zentralen Chorioiditis hervorrufen oder begünstigen kann. Er sieht also in der peinlichen Korrektur des Astigmatismus eine wirksame Prophylaxe.

Tritt sie auf, so behandelt sie Senn mit Erfolg mit den subkonjunktivalen Einspritzungen von Hg. oxycyanat., wie schon erwähnt wurde.

Wenn aber der unter 2. besprochene Einwand auch richtig sein sollte, so kann er doch nicht die Operation als überflüssig erweisen, und zwar aus dem schon früher II. Bd., S. 580 angegebenen Grunde. Allein Emmert und Silex haben recht, wenn sie die zu Operierenden darauf aufmerksam machen, daß alle Gefahren, denen das hochmyopische Auge ausgesetzt ist, die nämlichen bleiben und daß das operierte Auge derselben Schonung bedarf wie ein nicht operiertes.

Horn[3]), Hertel[4]) und v. Hippel[5]) haben Mitteilung über die Bildung von Trübungen im Pupillargebiete nach Durchschneidung des Nachstars gemacht. Die Ursache davon scheint verschieden zu sein, teils Hineinwachsen des Kapselzellenbelages, teils Glaskörpermembranen, die einer schleichenden Entzündung ihre Entstehung verdanken. Aber nicht in allen Fällen scheinen diese Vorgänge, auch wenn es sich um vom Glaskörper ausgehende Trübungen handelt, mit Chorioiditis in der Makula kompliziert zu sein.

3. Die Operation selbst begünstigt den Eintritt von Netzhautabhebungen.

Dieser Einwand ist sehr gewichtig, wenn man auch mit Fröhlich[6]) sagen muß, daß, auch wenn dies nachgewiesen wäre, es einstweilen doch

---

[1]) Gelpke, Über die definitiven Erfolge der Phakolyse. Arch. f. Augenheilk., 1904, XLIX, S. 123 (134).

[2]) Senn, a. a. O.

[3]) Horn, Ein Beitrag zur Frage der Myopieoperation. Zeitschr. f. Augenheilk., 1900, III, S. 683 (711).

[4]) Hertel, Ein Beitrag zur Frage der Myopieoperation. Arch. f. Ophthalm., 1899, XLVIII, S. 420.

[5]) v. Hippel, Über die dauernden Erfolge der Myopieoperation.

[6]) Fröhlich, Über spontane und postoperative Kurzsichtigkeitsnetzhautabhebungen. Arch. f. Augenheilk., 1899, XXXVIII, H. 1, S. 11.

keinen Grund abgeben würde, über das operative Verfahren überhaupt den Stab zu brechen, wie manche wollen. Denn das scheint doch klar: nicht der Zustand der Aphakie als solcher ist es und kann es sein, der eine Veranlassung zum Auftreten der Abhebung gibt, sondern die Art und Weise, wie die Aphakie erreicht wurde; es ist das Operationsverfahren, das gewisse Schäden mit sich bringen kann, die die Abhebung hervorrufen oder begünstigen.

Jede neue Operation wird mit Opfern erkauft; allein man lernt mit der Zeit diese zu vermindern, indem das Verfahren entsprechend abgeändert und vervollkommnet wird. Es sagt uns aber niemand, daß wir für die Operation der durchsichtigen Linse bereits das beste Verfahren kennen.

Erst die Erfahrungen mehrerer Jahrzehnte und genaue Statistiken, denen die Untersuchungen von Fröhlich, v. Hippel, Fischer die Richtung gewiesen haben, werden uns Aufklärung darüber bringen, ob die Operation wirklich einen befördernden Einfluß auf die Netzhautabhebung hat. Jedenfalls ist es sehr bemerkenswert, daß v. Hippel[1]) gefunden hat, daß der Prozentsatz der Abhebungen nach seinen Operationen nicht höher war als der der spontanen bei Individuen mit Myopie > 10 D unter dem 30. Lebensalter (4·3% gegen 4%). Auch trat die Abhebung bei den nicht operierten Augen derselben Individuen häufiger (7·4%) auf, als an dem operierten Auge (6%).

Sicher ist, daß wir durchaus nicht jede Abhebung, die späterhin auftritt, der Operation in die Schuhe schieben dürfen.

Abhebungen, die nach tadelloser Heilung nicht früher als ungefähr 1 Jahr nach der Operation entstehen, sind wohl als spontane zu betrachten. Natürlich verhält sich das anders, wenn später wieder ein Eingriff gemacht wird, also z. B. eine Diszission wegen Cat. secundaria oder tertiaria. Insofern muß man Axenfeld[2]) beipflichten, daß eine Amotio auch nach vielen Jahren dem operativen Verfahren zur Last fallen könne, aber eben nur insofern.

Neuerdings hat sich Schmidt-Rimpler[3]) sehr bedenklich wegen der häufigen Netzhautabhebungen an den operierten Augen ausgesprochen, die er an meist von anderen operierten Augen beobachtete. Er gibt zu, daß man nicht nachweisen könne, daß sie infolge der Operation eingetreten

---

[1]) v. Hippel, Über die dauernden Erfolge der Myopieoperation. Arch. f. Ophthalm., 1900, XLIX, S. 387 (396).

[2]) Axenfeld, Eine Bemerkung zur Statistik der Myopieoperation. Klin. Monatsbl. f. Augenheilk., 1903, XLI, 1, S. 60.

[3]) Schmidt-Rimpler, Einige Bemerkungen über die Fukalaoperation. Verhandl. d. Gesellsch. deutscher Naturf. u. Ärzte. Bericht, 1903, II. T., 2. Hälfte, S. 303.

seien; doch scheut er sich nun, auch das zweite Auge der Operation zu unterwerfen.

Auch v. Hippels erwähnte Statistik verschlechtere sich durch diese seine Befunde, weil es sich unter den von Schmidt-Rimpler beobachteten Fällen auch um solche handelt, die von v. Hippel als Heilungen angeführt wurden.

Als Ursache jener Abhebungen, die sicher im Gefolge der Operation auftreten, betrachtet man wiederholte und tiefe Verletzung des Glaskörpers durch Nachstardiszission [1]), dann Einheilung von Glaskörperfäden bei der Diszission und bei der Punktion (Lanzenextraktion) und Glaskörpervorfall bei der Extraktion, endlich ist sie auch nach postoperativem Glaukom beobachtet worden. [2])

Die Abhebungen entstehen schon verhältnismäßig rasch nach den Eingriffen und es ist für ihre Entstehung die Disposition hochmyopischer Augen hierzu wohl zu berücksichtigen.

Diese Gefahr kann also durch Vervollkommnung der Technik vermindert, ja vielleicht fast ganz beseitigt werden.

Unleugbar verursachen an solchen Augen auch andere Traumen, die auch sonst Netzhautabhebungen hervorrufen können (z. B. Kontusionen), besonders leicht Abhebung, die aber natürlich in keinem Zusammenhange mit der vorausgegangenen Operation stehen. Auch angestrengte Arbeit in gebückter Stellung scheint eine Veranlassung zur Abhebung zu geben. [3])

Gelpke [4]) ist auch der Überzeugung, daß alle infolge der Operation auftretenden Abhebungen durch Schuld des Operateurs entstünden, nämlich entweder durch fehlerhafte Auswahl der Fälle oder durch nicht einwandfreie Technik.

Dafür würde auch die von Bjerke [5]) zusammengestellte Tabelle sprechen, aus der er folgert, daß die Netzhautabhebungen im großen und ganzen Folge des Operationsverfahrens (im weitesten Sinne des Wortes) seien. Doch sagt er, daß die Furcht vor Ablatio uns vor der Entfernung der durchsichtigen Linse nicht zu schrecken braucht. Er glaubt nicht an die so sehr schädliche Wirkung des Glaskörpervorfalles, weil Schweigger 10% Glaskörpervorfall und 14% Netzhautablösung, Sattler 20% Glaskörpervorfall, aber nur 4·34% Abhebung, Pflüger auch 10% Vorfall und nur 1% Abhebung hatte. Auch an die schädliche Wirkung der Nachstardiszission glaubt er nicht, weil Pflüger in mehr als 50% der Fälle diszindierte und nur 1% Abhebung hatte.

Er meint, es handle sich um die Wirkung schleichender Entzündungen, die in einer Infektion während der Operation ihre Ursache hätten.

---

[1]) Vgl. Meyerhoff, a. a. O. S. 148. — Pflüger, a. a. O. 1897. — Haab, a. a. O. 1895.

[2]) Meyerhoff, a. a. O. S. 148.

[3]) Vgl. Meyerhoff, a. a. O. S. 149. — Gelpke, a. a. O. 1904, S. 141. — v. Hippel, a. a. O. 1900.

[4]) a. a. O. 1904.

[5]) Bjerke, Die operative Beseitigung usw. Zeitschr. f. Augenheilk., VIII. Erg.-Heft, S 136 (161).

Was die Statistik anlangt, so fand allerdings Otto[1]), daß die Abhebung nach der Operation der Myopie nicht häufiger, aber auch nicht seltener vorkomme als bei den nicht operierten Fällen. Fröhlichs[2]) Statistik zeigt aber, daß sie in den operierten Augen häufiger sei (3·3% gegen 1·2%); am ungünstigsten aber findet Fischer[3]) das Verhältnis, indem sie bei nicht operierten Myopischen 0·5%, bei operierten im ersten Jahre 5·5% betrage.

v. Hippel[4]) und Voigt[5]) kommen aber zu dem Ergebnisse, daß bei technisch vollkommener Operation die Abhebung nicht mehr zu fürchten sei als sonst.

4. Es bestehen Gefahren für das zu operierende Auge durch die Möglichkeit des Eintrittes einer Infektion oder eines postoperativen Glaukoms.

Dermalen, wo wir über die angebliche Begünstigung des Eintrittes von Netzhautabhebung doch noch nichts Endgültiges wissen, ist dieser Einwand der ernsteste und gewichtigste.

Diese Gefahr ist leider nicht in Abrede zu stellen.

Wenn manche Autoren die Infektionsgefahr als ganz unbedeutend, ja als „so gut wie ausgeschlossen" bezeichnen, so widerspricht dem die immerhin bemerkenswerte Zahl von Fällen von Iridochorioiditis, ja auch Panophthalmitis, die veröffentlicht wurde. (Wie viele wurden nicht publiziert?) Und ist der Satz von 2% Verlust durch Infektion, den Fröhlich in seiner Statistik herausrechnet, so unbedeutend, daß die Infektionsgefahr „so gut wie ausgeschlossen" erscheint?

Die Drucksteigerungen zerfallen in zwei Gruppen. Die infolge Quellung haben wenig zu sagen — sie lassen sich leicht auf friedlichem Wege oder schlimmstenfalls durch Punktion beseitigen (vgl. II. Bd., S. 70, 344 u. 380). Nur sehr selten gehen sie in rebellische Formen über. Anders verhält es sich mit denen am bereits aphakischen Auge, nach den Diszissionen des Nachstars. Sie erfordern oft Operation (Sklerotomie, Iridektomie) und selbst dann können Mißerfolge vorkommen.

Eine bleibende Schädigung des Sehvermögens oder gar der Verlust eines Auges durch die Myopieoperation hat natürlich eine ganz andere Bedeutung als bei einem an Star leidenden, nicht funktionsfähigen Auge. Die Verantwortlichkeit des Operateurs ist hier ungeheuer viel größer.

Dennoch kann auch dieser Einwand nicht zur Verwerfung der Operation überhaupt führen. Er zwingt jedoch, 1. den Myopen auf diese Ge-

---

[1]) Otto, a. a. O.

[2]) Fröhlich, Über spontane und postoperative Kurzsichtigkeitsnetzhautablösungen. Arch. f. Augenheilk., 1899, XXXVIII, S. 11.

[3]) Fischer, Operation der Kurzsichtigkeit und Ablösung der Netzhaut. Zentralbl. f. prakt. Augenheilk., 1899, XXIII, S. 79.

[4]) v. Hippel, Über die dauernden Erfolge der Myopieoperation. Arch. f. Ophthalm., 1900, XLIX, S. 386.

[5]) Voigt, a. a. O.

fahr aufmerksam zu machen und ihm nicht die Sache als eine gefahrlose, leicht zu nehmende hinzustellen.[1])

2. Eine sorgfältige Erwägung aller Umstände bei der Anzeigestellung vorzunehmen und die Operation nur dort zu machen, wo sie durch kein anderes Mittel ersetzt werden kann und eine unabweisliche Notwendigkeit ist.

3. Nie das zweite Auge zu operieren, bevor nicht das erstoperierte sicher als endgültig geheilt betrachtet werden kann, so daß keine Folgen mehr eintreten können, die noch von der Operation veranlaßt sein könnten.

4. Bei Einäugigen im allgemeinen die Operation nicht vorzunehmen.

[Es sei hier noch auf zwei Mitteilungen über Spätresultate nach der Myopieoperation hingewiesen, welche einerseits den dauernden Wert der Operation beweisen, andererseits aber die allzu optimistischen Anschauungen, welche anfangs Geltung hatten, einzuschränken geeignet sind.

Pause[2]) findet eine postoperative Hebung der Sehschärfe um das Zwei- bis Vierfache, erklärbar durch günstige Beeinflussung der Aderhaut-Netzhautveränderungen; aber die Verlängerung der Augenachse schreitet trotz Operation fort, allerdings durchschnittlich 0·86 *mm* gegen 1·24 *mm* an nicht operierten Augen. Letzteres wird auch von de Font Reaul[3]) nachgewiesen.

Sidler Huguenin[4]) beobachtete, daß die Sehschärfe nach der Operation sehr gut sei, später aber wieder unter Fortschreiten der Myopie abnehme; schlimme Folgezustände werden nicht vermieden. Es sei die Operation also nur dann zu empfehlen, wenn trotz Gläserkorrektur Berufsstörungen bestehen.

Sattler[5]) dagegen tritt sehr warm für die Operation ein. Er hat bei 174 in den letzten 8 Jahren operierten Fällen in 15% dieselbe, in 70% eine bessere und nur in 15% schlechtere Sehschärfe erhalten wie vor der Operation; Netzhautablösung in 4·6% innerhalb von 5—21 Monaten post operationem.

Auch Emmert[6]) sprach sich auf Grund seiner Erfahrungen an 50 Operierten rückhaltlos für die Myopieoperation (mit strengster Auswahl!) aus.

---

[1]) Emmert, a. a. O. — Meyerhoff, a. a. O. — Fischer, a. a. O. — Silex, a. a. O.

[2]) Pause, Über Dauererfolge der operativen Behandlung der Kurzsichtigkeit. Zeitschrift f. Augenheilk., 1906, XV, S. 115.

[3]) De Font Reaul, Resultats de l'ablation du cristallin transparent dans la myopie forte. Annal. d'ocul., 1906, LXXXV, pag. 95.

[4]) Sidler Huguenin, Über Spätresultate von 75 Augen, die wegen hochgradiger Myopie operiert wurden. Korrespondenzbl. f. Schweizer Ärzte, 1906, Nr. 11.

[5]) Sattler, Zur Behandlung der Myopie. Klin. Monatsbl. f. Augenheilk., 1906, XLIV, II, S. 465.

[6]) Emmert, 50 Operationen gegen Myopie durch Evacuatio lentis. Arch. f. Ophthalm., 1903, LV, S. 358.

Nach meinen eigenen, nicht reichen Erfahrungen schützt die Operation nicht vor den deletären Folgezuständen, befördert aber sicher keineswegs — bei vorsichtigem Vorgehen, Vermeidung von Glaskörpervorfall etc. — deren Eintritt. Die Myopieoperation wird sich gewiß als eine wertvolle Errungenschaft der operativen Augenheilkunde dauernd behaupten, wenn mit entsprechender Auswahl und mit großer Vorsicht operiert wird.]

Operationsverfahren.

Die zur Beseitigung der durchsichtigen Linse zur Verfügung stehenden Verfahren sind folgende:

1. Die Diszission mit Aufsaugung der Starmassen, allenfalls gefolgt von der Nachstardiszission (Fukala[1]). Im Falle von Drucksteigerung, die nicht weicht, Punktion der Hornhaut.

2. Die ausgiebige (Reifungs-)Diszission mit nachträglicher Lanzenextraktion der getrübten Linse, meist gefolgt von Nachstardiszission (Fukala[1]), Schweigger[2]), Pflüger u. a.[3]).

3. Die primäre Lanzenextraktion, eventuell mit nachfolgender Nachstardiszission (Weber[4]), Hess[5]), Sattler[6]).

4. Die primäre Lappenextraktion (Vacher[7]), Fukala, Hirschberg[8]).

Ausführung dieser Verfahren.

In dieser Beziehung muß auf das II. Bd., S. 337 und 373 über die Diszission und Lanzenextraktion Gesagte verwiesen werden.

---

[1]) Fukala, Mitteilung von 14 Fällen in der Sitzung der k. k. Gesellsch. d. Ärzte in Wien vom 8. Nov. 1889. Wiener klin. Wochenschr., II. Jahrg., S. 889. — Derselbe, Operative Behandlung der höchstgradigen Myopie durch Aphakie. Arch. f. Ophthalm., 1890, XXXVI, 2, S. 230. — Derselbe, Heilung höchstgradiger Myopie durch Beseitigung der Linse. Leipzig und Wien 1891. — Derselbe, Heilung höchstgradiger Kurzsichtigkeit usw. Wien, Deuticke 1896. — Derselbe, Der gegenwärtige Stand der Myopieoperation. XII. Internat. Kongr. zu Moskau. Bericht 1898, S. 153.

[2]) Schweigger, Korrektion der Myopie durch Aphakie. Bericht d. XXII. Versamml. der ophthalm. Gesellsch. zu Heidelberg, 1892, S. 115.

[3]) Pflüger, Bemerkungen zur operativen Behandlung hochgradiger Kurzsichtigkeit. Ebenda, S. 118.

[4]) Weber, zitiert bei Sattler l. c.

[5]) Hess, Über neuere Fortschritte in der operativen Behandlung hochgradiger Kurzsichtigkeit. Zeitschr. f. prakt. Ärzte, 1897, VI. Jahrg., S. 470.

[6]) Sattler, Über ein vereinfachtes Verfahren bei der operativen Behandlung der Myopie und die damit erreichten Ergebnisse. Bericht der XXVII. Versamml. d. ophthalm. Gesellsch. zu Heidelberg, 1899, S. 207 [und Derselbe, Zur Behandlung der Myopie. Klin. Monatsbl. f. Augenheilk., 1906, XLIV, II, S. 465].

[7]) Vacher, Traitement de la myopie progressive choroïdienne et prophylaxie du décollement de la rétine par l'extraction du cristallin transparent. Vortrag, gehalten in der Soc. d'ophtalm. de Paris 1891, Rec. d'ophtalm., 1891, S. 671.

[8]) Hirschberg, in der Diskussion am XII. internat. Kongresse in Moskau. Ber. S. 174.

Bei der Diszission ist es am vorteilhaftesten, möglichst ausgiebig die Kapsel zu eröffnen und auch die Linsensubstanz ziemlich tief zu zertrennen. Man diszindiert mit einer nicht zu schmalen Nadel, indem man im Hornhautrande oder noch in der klaren Hornhaut einsticht. Man durchtrennt die Kapsel entweder bloß vertikal vom oberen zum unteren Pupillenrande und dringt dann noch in die vorderen Rindenschichten ein oder man eröffnet sie kreuzweise.

Wichtig ist, daß kein Kammerwasserabfluß eintritt, weil die veränderte Zusammensetzung dann Anlaß zu Verklebungen gibt und sich außerdem die Pupille stark verengt.[1])

Ist die Trübung und Quellung der Linse in den ersten Tagen zu wenig ausgiebig, so macht man vom unteren oder oberen Rande aus eine zweite horizontale Durchtrennung der vorderen Kapsel.

Die Extraktion mit der krummen Lanze bei quellender Linse ist ganz nach den II. Bd., S. 373 ff. gegebenen Regeln nach oben auszuführen. Man eröffne jedoch nach Axenfelds[2]) Rat [wie es bei jeder Linsenextraktion empfehlenswert ist] nach dem Hornhautschnitte die vordere Kapsel noch möglichst ausgiebig, um alles aus dem Kapselsacke entleeren zu können.

Wenn man so vorgeht, daß man zuerst eine möglichst breite Eröffnung der Kapsel vornimmt, sie dann auch bei der Punktion noch weiter eröffnet, dann erreicht man sehr oft, daß keine Nachstardiszission gemacht werden muß. Ist die Linse ordentlich durchweicht, so gelingt es leicht, alle Starmassen heraus und die Pupille schwarz oder fast schwarz zu bekommen. In solchen Fällen bleibt nie so viel zurück, daß die Reste Anlaß zur Drucksteigerung geben würden.

[Czermak hielt hier, wie viele Operateure, es für angezeigt, nach der Diszission möglichst gleichmäßige Trübung der Linse abzuwarten, vorher eventuell auftretende Drucksteigerung durch Atropin (Skopolamin) und Eisüberschläge zu bekämpfen. Ich stehe für alle Starformen, bei denen vorerst diszindiert wird, auf dem entgegengesetzten Standpunkte (Begründung: s. II. Bd., pag. 344). Es soll nach der Diszission der Eintritt von Drucksteigerung oder Irisreizung (die oft gleichzeitig bestehen) nicht abgewartet werden, sondern beim Beginne geringster Ziliarröte schon die Lanzenextraktion ausgeführt werden. Dieser Zeitpunkt, der oft nur 3—4 Tage beträgt, läßt sich etwas hinausschieben, wenn man unmittelbar nach der

---

[1]) Fröhlich, Beiträge zur chirurgischen Behandlung hochgradiger Kurzsichtigkeit. Arch. f. Augenheilk., 1897, XXXV, S. 267. — Pflüger, Eine weitere Bemerkung zur Myopieoperation. Klin. Monatsbl. f. Augenheilk., 1903, XLI. Jahrg., I, S. 173. — Axenfeld, ebenda, S. 176.

[2]) Axenfeld, a. a. O.

Diszission schon energisch atropinisiert und mehrmals täglich Eisbeutel am Auge appliziert.]

Zur primären Extraktion der durchsichtigen Linse empfiehlt Sattler[1]) folgenden Vorgang: Mit der Hohllanze von Weber, die jetzt vom Instrumentenmacher Schedel in Leipzig in tadelloser Beschaffenheit geliefert wird, wird 1·5—2 *mm* vom oberen Hornhautrande entfernt ein 6—8 *mm* langer Einschnitt gemacht, dann ein scharfes Irishäkchen bis hinter den unteren Rand der stärkst erweiterten Pupille gebracht, ein horizontaler Einriß und von da eine möglichst ausgiebige Zerreißung der vorderen Kapsel gemacht. Dann führt man das Häkchen mit dem Rücken entlang der Äquatorgegend und der hinteren Kapsel, um die Linsenmasse möglichst in ihrer Verbindung zu lockern. Hierauf wird mit einem Daviellöffel die obere Wundlippe etwas niedergedrückt, indem man ihn ein wenig in die vordere Kammer vorschiebt, während man mit einem anderen Löffel in horizontaler Richtung in der Gegend des unteren Hornhautrandes einen leichten Druck auf die Hornhaut ausübt. So entleert sich erst die ganze Kernpartie, kenntlich an ihrer schon bei Kindern strohgelblichen Färbung, und bisweilen auch schon ein Teil der Rinde. In der Regel ist es nötig, diesen Vorgang zwei-, drei- ja viermal zu wiederholen, solange eben ohne Schädigung des Auges Linsenmassen herauszubekommen sind.

Ist die Iris in die Wunde getreten, dann wird sie sorgfältig rückgelagert und dann sterile Atropinlösung eingeträufelt.

Die Menge der herausbeförderten Linsensubstanz beträgt zwei Drittel bis drei Viertel der ganzen Linse.

Für die primäre Extraktion der Linse mit dem Lappenschnitte ist ein Schnitt von ein Viertel bis ein Drittel des Hornhautumfanges anzulegen — je nach dem Alter des Individuums.

Um nicht so viel Nachstar zu bekommen, meint Axenfeld[2]), daß es vorteilhafter wäre, bei der primären Extraktion die Kapsel mit der Pinzette zu entfernen, da wir ja von den Staroperationen her wissen, daß nach Entfernung der Kapsel weniger Nachstar entsteht.

Was die Nachstaroperationen anlangt, so verweise ich auf die betreffenden Abschnitte, II. Bd., S. 345 und 368.

Sie stellen den wunden Punkt des Verfahrens dar und es wäre sehr wünschenswert, wenn es möglich wäre, sie bei den aphakischen Langaugen ganz zu vermeiden, weil gerade diese Eingriffe für die Entstehung postoperativer Abhebungen verantwortlich gemacht werden müssen. Auch zu postoperativem Glaukom geben sie zuweilen Anlaß.

---

[1]) Sattler, a. a. O.

[2]) Axenfeld, Eine Bemerkung zur Statistik der Myopieoperation. Klin. Monatsbl. f. Augenheilk., 1903, XLI. Jahrg., I, S. 60.

Es wäre sehr erfreulich, wenn sich das Verfahren Emmerts (vgl. später) in dieser Richtung bewähren würde.

Die Iridektomie mit der Diszission zu verbinden, wie dies Fukala zuerst getan hatte und worin ihm insbesondere russische Operateure (v. Schröder, German, Magawly) gefolgt waren, erwies sich bald als unnötig und wurde von anderen sowohl als von Fukala selbst aufgegeben.

Manz[1]) hielt die Iridektomie jedoch vielleicht für angezeigt 1. bei unruhigen, unverständigen Kranken; 2. bei älteren Leuten; 3. bei doppelseitiger Operation; 4. wenn trotz weit vorgeschrittener Komplikationen im Augenhintergrunde operiert werden soll.

Die primäre Diszission nahmen Mooren[2]), Fukala[3]) und Schnabel[4]) mit dem Messer von v. Graefe vor.

Statt die Kapsel zunächst nur wenig zu öffnen, empfahlen Schweigger[5]), Sattler[6]), Pflüger[7]) und Axenfeld[8]) eine ausgiebige Eröffnung der Kapsel und tieferes Einschneiden in die Linse, v. Hippel und Manz machten einen Kreuzschnitt. Thier[9]) durchschnitt die ganze Linse bis in den Glaskörper, ein Verfahren, das er schon lange an Schichtstaren übte, das aber mit Recht wegen der Verletzung des Glaskörpers allgemein verworfen wird.

Als schonendstes Verfahren zur Entfernung der Starmassen nach der Diszission empfahl Rogman[10]) die Suktion.

Neuerdings ist Emmert[11]) für eine sehr ausgiebige Zertrümmerung der Linse eingetreten, jedoch ohne Verletzung der hinteren Linsenkapsel. Er macht einen kornealen Einstich mit einer sehr breiten Diszissionsnadel. 3—5 *mm* vom Hornhautrande (warum bei unerweiterter Pupille, ist nicht ersichtlich). Er durchschneidet nun nicht bloß die Kapsel und vordere Rinde, sondern auch den Kern und die hintere Rinde. Die Nadel wird langsam herausgezogen, um Abfluß des Kammerwassers zu vermeiden. Erst nach zwei Stunden gibt er ein Mydriatikum. Das Auge bekommt Eisumschläge.

Nach 24 Stunden längstens kann er die ganze Linse durch einen Lanzenschnitt entleeren. Er legt hierbei einen Lanzenschnitt außen-unten im Limbus an. Es wird ein Daviellöffel in die Kammer geführt, um die Linsenschollen abfließen zu lassen, was

---

[1]) Leers, Die operative Behandlung hochgradiger Kurzsichtigkeit. Inaug.-Dissert., 1896.

[2]) Mooren, Die operative Behandlung der natürlich und künstlich gereiften Starformen. Wiesbaden 1894. — Derselbe, Die medizinische und operative Behandlung kurzsichtiger Störungen. Wiesbaden 1897.

[3]) Fukala, a. a O 1896.

[4]) Schnabel, Über Myopieheilung. Wiener med. Wochenschr, 1898, Nr. 23.

[5]) Schweigger, a. a. O.

[6]) Sattler, Über die operative Behandlung der hochgradigen Myopie. Bericht der 24. Versammlung der ophthalm. Gesellsch. zu Heidelberg, 1892, S. 89.

[7]) Pflüger, Bemerkungen zur operativen Beseitigung hochgradiger Kurzsichtigkeit. Bericht der XXII. Versammlung der ophthalm. Gesellsch. zu Heidelberg, 1892, S. 118.

[8]) Axenfeld, Eine Bemerkung zur Statistik der Myopieoperation. Klin. Monatsbl. f. Augenheilk., XLI. Jahrg., I, S. 60 (und S. 176).

[9]) Thier, Bericht der XXIV. Versammlung der ophthalm. Gesellsch. zu Heidelberg 1895, S. 36. — Derselbe, Die operative Behandlung höchstgradiger Myopie durch Diszission der Linse. Deutsche med. Wochenschr., 1893, XIX, S. 717.

[10]) Rogman, Traitement opératoire de la myopie. Annal. d'ocul., 1899, CXXI, pag. 1 (11).

[11]) Emmert, Fünfzig Operationen gegen Myopie durch Evacuatio lentis. Arch. f. Ophthalm., 1903, LV, 2, S. 358.

man durch Streichen mit einem Löffel unterstützen kann.[1]) Wenn nichts mehr ausfließt, muß aufgehört werden. Dann wird ein Mydriatikum gegeben.

Eine Schlußdiszission hat er nur anfangs gemacht. Seine späteren Erfahrungen haben ihn belehrt, daß sie ganz unnötig ist. Sowohl die Reste der vorderen als der hinteren Kapsel und der Linse erleiden im weiteren Verlaufe Resorptionen, Verschiebungen und Zerreißungen, die über kurz oder lang zu einer ganz schwarzen Pupille führen.

Emmert stellt daher den Grundsatz auf, man solle nur zwei Operationen machen: die Diszission und die Evakuation, solle das dem Kranken voraussagen und sich nicht bewegen lassen, davon abzugehen. Nur ganz ausnahmsweise können äußere Verhältnisse und allzu langes vergebliches Zuwarten zur Nachstardiszission zwingen.

Man muß nur dem Patienten voraussagen, daß er Wochen und Monate mit dem Auge schlecht sehen werde.

Es muß sich zeigen, ob sich diese günstigen Verhältnisse auch bei anderen Operateuren und bei größeren Reihen von Operierten zeigen werden; jedenfalls bestätigen aber die Operationen von Emmert wieder, daß eine sehr ausgiebige Eröffnung der Kapsel und Durchwühlung der Linse es ermöglichen, die Entleerung der Linse sehr bald vornehmen zu können und daß dann sehr wenig Nachstar entsteht.

Gelpke[2]) legt neuerdings eine ungefähr 4 *mm* lange Schnittwunde etwa 1—1·5 *mm* vom Hornhautrande entfernt an, geht mit einer feinen Kapselpinzette ein und nimmt aus dem Bereiche der vorher erweiterten Pupille ein möglichst großes Stück aus der Kapsel heraus. Gelpke empfiehlt dieses Verfahren, das Kapselverdichtungen vermeidet, besonders für ältere Leute. Axenfeld[3]) glaubt auch, daß dieses Verfahren vorteilhaft wäre.

v. Hippel[4]), Pflüger[5]) und Sattler[6]) trachteten, den Hornhautastigmatismus dadurch zu beseitigen oder zu vermindern, daß sie den Schnitt mit der Lanze senkrecht auf den Meridian stärkster Krümmung anlegten. Doch hat sich dieses Verfahren nicht als verläßlich erwiesen[7]) und es ist aus anderweitigen Gründen die Anlegung des Schnittes nach oben vorzuziehen. Senn[8]) legt allerdings großes Gewicht auf die Verminderung des Astigmatismus durch die entsprechende Wahl der Einschnittstelle entweder im wag- oder im lotrechten Meridian der Hornhaut.

---

[1]) Seit kurzem benützt er zur Entleerung der Linsenmassen ein eigens gebautes Instrument (Linsenevakuator), das einen Löffel darstellt, der mit einem gläsernen Rezeptakulum, zum Aufsaugen der ausgetretenen Linsenmassen, versehen ist. Vgl. auch Arch. f. Ophthalm., 1903, LVI, 1. Heft, S. 196.

[2]) Gelpke, Über die definitiven Erfolge der Phakolyse. Arch. f. Augenheilk., 1904, XLIX, 2, S. 152.

[3]) Axenfeld, Eine Bemerkung zur Statistik der Myopieoperation. Klin. Monatsbl. f. Augenheilk, XLI. Jahrg. (1), S. 60.

[4]) v. Hippel, Über die operative Behandlung der hochgradigen Myopie. Bericht der XXIV. Versammlung der ophthalm. Gesellsch. zu Heidelberg 1895, S. 17.

[5]) Pflüger, La suppression du cristallin transparent. Bull. et mém. de la soc. franç. d'ophtalm., 1899. — Derselbe, in der Diskussion zu Fukalas und Vachers Vortrag auf dem intern. Kongreß in Moskau. Ber. Sektion XI, S. 168. — Senn, a. a. O.

[6]) Sattler, Über die operative Behandlung der hochgradigen Myopie. Bericht der XXIV. Versammlung der ophthalmolog. Gesellsch. zu Heidelberg 1895, S. 25.

[7]) Gelpke und Biehler, Die operative Behandlung myopischer Schwachsichtigkeit. Deutschmanns Beiträge, 1898, Heft XXVIII, S. 15. — Magen, Der heutige Stand der operativen Behandlung usw. Wiener med. Presse, 1898, Nr. 1.

[8]) Senn, Beitrag zur operativen Behandlung hochgradiger Kurzsichtigkeit. Arch. f. Augenheilk., 1901, XLIII, S. 241.

Zwischen dem ursprünglich von Fukala befolgten Vorgange und dem später von anderen und ihm selbst eingeschlagenen Verfahren besteht ein gewisser Unterschied. Fukala machte zuerst als Hauptoperation die Diszission (er operierte damals nur jüngere Leute) und wiederholte diese gegebenen Falles auch 10—12mal. Nur bei bedrohlichen Erscheinungen griff er zu einer (kleinen) Punktion, bei der auch ein Teil der Linsenmassen entfernt ward. Auch diese Punktion wurde zuweilen wiederholt, wenn wieder Drucksteigerung entstand.

Das spätere Verfahren, das sich zunächst nicht ganz scharf abgrenzte, hat eigentlich zum Hauptakte die Lanzenextraktion (nach Emmert Evakuation der Linse), der nur als Vorakt, um möglichst glatt und viel extrahieren zu können, eine recht ausgiebige Reifungsdiszission vorangeschickt wird. Die Extraktion soll womöglich die ganze Linsenmasse entfernen, nicht bedrohliche Erscheinungen, sondern der weit vorgeschrittene Linsenzerfall geben ihre Anzeige. Mooren hat deshalb auch mit der Diszission die Knetung der Linse verbunden, um den Zerfallsprozeß zu beschleunigen.

Sind bei der Lanzenextraktion oder Punktion Anheftungen des Glaskörpers durch Fäden oder von Kapselzipfeln an die Hornhaut entstanden, die die Gefahr von Abhebung hervorrufen, so empfiehlt Senn[1]) ein sichelförmig geschliffenes Häkchen, das durch eine Lanzenpunktionswunde in die Kammer eingeführt wird, zur Durchschneidung dieser Anheftungen.

Auswahl des Verfahrens.

Nach den bisherigen Erfahrungen ist man wohl so ziemlich über folgende, hierbei maßgebende Grundsätze einig:

1. Man bestrebe sich, so wenige und so schonende Eingriffe als möglich zu machen.[2])

2. Jedenfalls ist Glaskörpervorfall oder Einheilung zu vermeiden.

3. Überhaupt soll der Glaskörper so wenig als möglich verletzt werden.[3])

4. Für Kinder bis zu 14 Jahren ist das vorteilhafteste Verfahren die bloße ausgiebige Diszission der Kapsel, nach der die Linse der selbständigen Aufsaugung überlassen wird, also das ursprünglich von Fukala gewählte Verfahren. Diese ist gewöhnlich in 3—4 Monaten vollendet. Die Gefahr einer Drucksteigerung ist hier, auch wenn sich die Linse stärker aufbläht, sehr gering. Dieses Verfahren stellt somit das Ideal dar, da man sehr häufig mit einem einzigen Eingriffe den vollen Erfolg erreicht. Zuweilen wird allerdings eine Nachstardiszission nötig werden und ausnahmsweise eine Lanzenextraktion (oder Punktion) nicht zu umgehen sein.

Hier paßt also der von Gelpke eingeführte Ausdruck Phakolyse in den meisten Fällen ganz gut.

---

[1]) Senn, a. a. O. S. 281.

[2]) Gelpke, a. a. O. 1904. — Emmert, a. a. O. 1903. — Meyerhof (Augstein), a. a. O. 1902, S. 15 und viele andere.

[3]) Haab, Bericht über die XXIV. Versammlung der ophthalmolog. Gesellsch. in Heidelberg 1895. — Fröhlich, a. a. O., Arch. f. Augenheilk., 1899, XXXVIII, S. 12. — Rogman, Traitement opératoire de la myopie. Ann. d'ocul., 1899, CXXI, pag. 13.

[Meinen eigenen abweichenden Standpunkt habe ich schon II. Bd., S. 600, präzisiert. E.]

B. Vom 15.—35. Lebensjahre ist als regelmäßiges Verfahren die Lanzenextraktion zu betrachten, entweder nach vorbereitender Diszission oder primär.

Dermalen sind jedoch die Akten darüber noch nicht geschlossen, welches der beiden Verfahren das bessere ist. Hätte man es nach der vorbereitenden Diszission nicht öfters mit Drucksteigerungen zu tun und könnte man immer, wie so oft, die gründliche Trübung und Erweichung der ganzen Linse abwarten, so wäre wohl kein Zweifel, daß dieses Verfahren der primären Extraktion vorzuziehen wäre. Allein die in diesen Lebensjahren, besonders über das zwanzigste hinaus, schon recht häufig vorkommende Drucksteigerung (Quellungsglaukom) ist keine angenehme Zugabe, weil sie mitunter zwingt, vorzeitig zu extrahieren, weil der Reizungszustand dem Kranken Schmerzen bereitet und weil das Operieren an einem gereizten, stark gespannten Auge verschiedene Unannehmlichkeiten haben kann und Narkose erfordert. Allerdings darf man auch wieder die Gefahren dieses Quellungsglaukoms bei jungen Leuten nicht übertreiben.

Trotz der genannten Unannehmlichkeiten ist es im allgemeinen gefahrlos, denn meist gelingt es, es durch die schon oft erwähnten Maßnahmen zu beseitigen, so daß die Extraktion an einem ungereizten Auge vorgenommen werden kann.

Die von Hess und Sattler empfohlene und ausgeübte primäre Extraktion mit der Lanze erfordert einen wesentlich größeren Schnitt und führt daher wohl leichter zu Iriseinklemmungen.

Gewisse Vorteile sind jedoch nicht zu verkennen, so die geringere Gefahr des Glaskörpervorfalls bei der Extraktion, ein wichtiger Umstand, wenn man bedenkt, daß der Glaskörpervorfall zweifellos in Beziehung zu postoperativen Netzhautabhebungen steht, ferner die Vermeidung des Quellungsglaukoms.

Ob man aber in der einen oder anderen Weise vorgegangen ist, Nachstardiszissionen sind in sehr vielen Fällen unvermeidlich. Vielleicht bringt hier das erwähnte, von Emmert befolgte Verfahren der sehr ausgiebigen Diszission, die die Extraktion schon nach wenigen Tagen gestattet, die Lösung dieser Frage.

Was das Verfahren von Hess und Sattler anlangt, so kann ich folgende Bemerkungen nicht unterlassen, ohne damit seinen Wert herabsetzen zu wollen, indem ich auch auf das schon II. Bd., S. 559 über die primäre Extraktion von Teilstaren Gesagte verweise.

Allerdings wird die Zahl der Eingriffe in der Regel auf zwei herabgedrückt; doch ist der Eingriff, der weggelassen wird, nicht die bedenkliche Diszission des Nachstars, sondern die Anfangsdiszission, die, was Infektion, Netzhautabhebung, postoperatives

Glaukom anlangt, eigentlich doch ganz ungefährlich ist; denn die der Diszission folgenden Drucksteigerungen sind etwas viel Harmloseres als das Glaukom nach der Linearextraktion und Nachstardiszission.

Ferner, es gelingt nicht mehr als $^2/_3$—$^3/_4$ der Linsensubstanz bei der Extraktion der durchsichtigen Linse zu entfernen. Der Rest muß der Aufsaugung überlassen werden. Dieser Rest ist nun nicht so groß, daß seine Aufquellung Drucksteigerung hervorrufen würde; seine Aufsaugung hat auch meist gewiß keine besondere Schwierigkeit, zumal bei Menschen, die, wie vorausgesetzt, im jüngeren und mittleren Lebensalter stehen. Aber doch hat es sein Bedenken. Wenn man alle Mitteilungen der letzten Jahre durchgeht, so findet man, daß alle Operateure, die bei ihren Punktionen aus Vorsicht, um nicht zu oft mit Instrumenten ins Auge eingehen zu müssen und um nicht Glaskörper zu bekommen, verhältnismäßig mehr Reste zurücklassen (hier also bei Punktionen nach vorhergehender Diszission; aber das kann kaum einen Unterschied in der Wirkung der Reste verursachen), auffallend viel postoperatives Glaukom (nicht Quellungsglaukom) nach und vor der Nachstardiszission beobachten[1]), während jene, die bei ihren Punktionen, weil sie die Linse ganz durchweichen und trüb werden lassen, dann fast alles entfernen, dieses postoperative Glaukom fast gar nicht beobachten.

So wurden denn auch an Sattlers Klinik unter den von Voigt mitgeteilten Fällen in 2% dieses postoperative Glaukom nach der Nachstardiszission beobachtet.

Diesen 2% werden allerdings von Voigt die 8% Drucksteigerung in den nach Fukala operierten Fällen der Klinik Sattler gegenübergestellt, und in der Verminderung der Zahl der Drucksteigerungen ein großer Vorzug der primären Extraktion gesehen — allein diese Zahlen sind ja gar nicht gegenüberstellbar.

Denn die 8% beziehen sich ja auch auf die Quellungsglaukome, die, wie schon öfter erwähnt, eine ganz andere Bedeutung haben als die nach der Lanzenextraktion und Nachstardiszission auftretenden Drucksteigerungen (postoperative Glaukome im engeren Sinne). Es ist aber von Voigt leider nicht angegeben, wie viele von diesen 8% reines Quellungsglaukom und wie viele Nichtquellungsglaukom sind.

Da sich unter den von Otto früher aus Sattlers Klinik mitgeteilten 85 Fällen, die alle nach Fukala operiert waren, 33 befanden, wo überhaupt Drucksteigerung nach der Myopieoperation beobachtet ward, so ergibt sich für diese Fälle 38·8% Drucksteigerung. Von diesen 38·8% waren aber 28 Fälle = 32·9% Quellungsglaukom, 5 Fälle = 5·8% solche, die erst nach der Linearextraktion auftraten (postoperatives Glaukom im engeren Sinne). Die Quellungsglaukome verhielten sich also zu den Nichtquellungsglaukomen wie 32·9 : 5·8 oder abgerundet wie 33 : 6, gleich 11 : 2.

Nehmen wir nun an, daß dieses Verhältnis in den von Voigt mitgeteilten, auch nach Fukala an derselben Klinik operierten Fällen bestanden habe — und das dürfte statthaft erscheinen —, dann waren unter den Fällen 6·6% Quellungsglaukom und 1·4% Nichtquellungsglaukom (postoperatives Glaukom im engeren Sinne).

Da nun die Quellungsglaukome, als im allgemeinen harmlos und von anderer Bedeutung, abzurechnen sind, wenn man das Verfahren mit Diszission und das der primären Extraktion vergleichen will, so ergeben sich nach dem Verfahren von Fukala 1·4% eigentliches postoperatives Glaukom, nach dem der primären Extraktion 2%, an sich also bei Fukalas Operation ein günstigeres Verhältnis und, wenn man wegen der Kleinheit der zugrunde liegenden Zahlen einen sicheren Schluß auf die prozentuellen Verhältnisse nicht zuläßt, doch mindestens das gleiche Verhältnis und durchaus kein besseres.

---

[1]) Z. B. Gelpke u. Biehler, a. a. O. 38% Glaukom im Spätstadium.

Endlich ist die Gefahr der Iriseinklemmung nach der Lanzenextraktion wegen der größeren Schnittlänge entschieden größer als nach der bloßen Punktion, wo mir eine solche Einklemmung eigentlich nie vorkommt.

Die Infektionsgefahr der Wunde ist trotz Voigts Einwänden größer. Wenn auch die kleinste Wunde infiziert werden kann und die allergrößte aseptisch heilen kann und so ungeheuer oft heilt, so ist doch die Gefahr um so größer, je größer die Wunde ist, weil die Raschheit des Wundschlusses in umgekehrtem Verhältnis zur Wundgröße steht. Je rascher sich aber eine Wunde schließt, desto weniger leicht wird sie ceteris paribus infiziert.

Nun sagt aber Voigt, da auch die kleinste Wunde infiziert werden kann, so wird die Infektionsgefahr hauptsächlich durch die Verminderung der Zahl der Eingriffe vermindert. Die Eingriffe sind aber in Beziehung auf die Infektionsgefahr durchaus ungleichwertig: Die Diszission bei der Vollinse hat praktisch so gut wie keine Infektionsgefahr, jene Eingriffe aber, die wirklich eine Infektionsgefahr mit sich bringen, müssen bei der primären Extraktion in derselben Zahl verrichtet werden, nämlich geradeso wie bei Fukalas Verfahren Punktion und Nachstardiszission, so hier Lanzenextraktion und Nachstardiszission. Letztere fällt hie und da bei beiden Verfahren fort, zuweilen muß sie bei beiden Verfahren wiederholt werden — geradeso wie zuweilen die Punktion.

Es ist also die Gesamtzahl der Eingriffe bei der primären Extraktion allerdings kleiner als bei dem Verfahren von Fukala, aber das Mehr bei diesem sind jene Eingriffe, die man praktisch als ungefährlich bezeichnen kann — die Zahl der bedenklichen Eingriffe ist bei beiden Verfahren also mindestens dieselbe.

Ja Axenfeld[1]) macht auch mit Recht darauf aufmerksam, daß Pflüger bei seinem durchwegs nach Fukala operierten Materiale 62%, Sattler aber bei seinem Verfahren 82% Schlußdiszissionen machen mußte. Also gerade jene Operation, die bedenklich ist, mußte häufiger vorgenommen werden.

Es muß also erst die Zukunft lehren, ob wirklich dem Verfahren der primären Extraktion der Vorzug gebührt.

Bis jetzt scheint es mir allerdings, daß mit dem Verfahren einer möglichst weiten Eröffnung der Kapsel und nachfolgender Lanzenextraktion die Zahl der bedenklichen Operationen (Punktion und Nachstardiszission) am ehesten noch aufs Mindestmaß beschränkt werden kann.

Pflüger[2]) findet sogar, daß die künstliche Trübung der Linse und die nachträgliche Lanzenextraktion bei weitem den Vorzug vor der Linearextraktion bei ungetrübter Linse verdiene. Sie gebe weniger Anlaß zu Nachstardiszissionen.

Auch Gelpke[3]) leuchten a priori die Vorteile des Verfahrens von Sattler nicht ein.

Am ehesten möchte es mir noch scheinen, daß die primäre Lanzenextraktion dort anzuwenden wäre, wo die Quellungen doch schon weniger gut vertragen werden, also bei den höheren Jahrgängen des besprochenen Lebensabschnittes. Man könnte also vom 14. bis ungefähr zum 20. oder 25. Lebensjahre hin diszindieren und extrahieren, von da ab primär extrahieren.

---

[1]) Axenfeld, Eine Bemerkung zur Statistik der Myopieoperation. Klin. Monatsbl. f. Augenheilk., 1903, Jahrg. XLI, I, S. 61.

[2]) Pflüger, Eine weitere Bemerkung zur Myopieoperation. Klin. Monatsbl. f. Augenheilkunde, 1903, Jahrg. XLI, I, S. 173.

[3]) Gelpke, a. a. O. 1904, S. 154.

C. Vom 35. Lebensjahre an ist die Lappenextraktion vorzunehmen, der dann gewöhnlich eine Nachstardiszission folgen muß.

Manche Operateure (v. Hippel[1]) gingen allerdings auch bei älteren Leuten mit der Diszission und Lanzenextraktion vor, da sich herausgestellt hat, daß bei hoher Myopie oft kein harter, großer Linsenkern vorhanden ist.

Allein immer ist das nicht so[2]) und man kann im Einzelfalle die Kernbeschaffenheit nicht genau feststellen. Außerdem wird von älteren Augen die Eröffnung der Kapsel meist nicht ohne stärkere Reizzustände vertragen und deshalb scheint mir bei ihnen, wo man doch gewöhnlich auf ein ruhigeres Verhalten bei der Operation und Nachbehandlung rechnen kann und wo die Glaskörperspannung viel weniger hoch ist als bei jüngeren Leuten, die sofortige Extraktion mit dem Lappenschnitte, das richtige Verfahren, wie es Vacher[3]), Hirschberg[4]) und auch v. Hippel[5]) selbst üben.

Hirschberg[6]), der bei Erwachsenen die Diszission vor der Lappenextraktion gemacht hat, findet die Extraktion danach wegen der zähen, kleisterartigen Beschaffenheit der Masse weniger bequem und vollständig als bei der primären Extraktion.

Vacher macht überhaupt nur die primäre Extraktion mit dem Lappenschnitte. Doch hält Abadie[7]) dieses Verfahren für zu gefährlich. Er hat viele Augen gesehen, die durch Glaukom, großen Glaskörperverlust, durch Atrophia bulbi nach der Extraktion zugrunde gegangen waren.

Wie viel Reste nach der Extraktion oft zurückbleiben, ersieht man aus der Angabe von Vignes[8]), der drei Tage nach der Extraktion eine „Oulétomie" macht, um die Reste herauszulassen.

Anzeigen.

Die Voraussetzung einer operativen Behandlung bei Myopie ist im allgemeinen der Umstand, daß der Kranke infolge seiner Myopie in seinem Berufe hilflos ist[9]), also durch Konkavgläser nicht entsprechend korrigiert werden kann, weil er sie nicht verträgt, oder weil er sie infolge

---

[1]) v. Hippel, Über die operative Behandlung der hochgradigen Myopie. Bericht über die XXIV. Versamml. der ophthalmolog. Gesellsch. zu Heidelberg, 1895, S. 17.

[2]) Hess kann diesen Befund Hippels nicht bestätigen. Graefe-Saemisch, 2. Aufl., VIII, Kap. XI, S. 332.

[3]) Vacher, a. a. O.

[4]) Hirschberg, a. a. O.

[5]) v. Hippel, Über die dauernden Erfolge der Myopieoperation. Arch. f. Ophthalm., 1900, XLIX, S. 387 (403).

[6]) Hirschberg, Bericht über den XII. internationalen Kongreß zu Moskau, 1898, S. 174.

[7]) Abadie, ebenda, S. 167.

[8]) Vignes, ebenda, S. 167.

[9]) Hirschberg, Über die Verminderung der Kurzsichtigkeit durch Beseitigung der Kristallinse. Zentralbl. f. Augenheilk., 1897, Jahrg. XXI, S. 72.

äußerer Umstände (Rauch, Staub, Dampf), oder infolge Rücksicht auf seine Berufsart (Kellner, Bediente, Kutscher, Stubenmädchen u. v. a.) nicht tragen kann.[1])

Eine genaue Auswahl der Fälle ist jedenfalls nötig, bei der alle Nebenumstände berücksichtigt werden müssen. Das wird auch von solchen betont, die sich, wie z. B. Gelpke[2]), in den besonderen Anzeigen von dem Grade der Myopie nicht beschränken lassen. Die kritiklose Auswahl der Fälle hat manchen Mißerfolg verschuldet, allerdings nicht sie allein. Die Operation bei Myopie ist, wie Emmert mit Recht betont, der verantwortungsvollste Eingriff am Auge, weil die Anzeige dazu keine zwingende ist.

Was nun die Anzeigen im besonderen anlangt, so lassen sich keine ganz strengen Regeln geben, weil hier vor allem individualisiert werden muß. Wir sprechen zunächst von den Erwägungen bei Fällen, wo die Myopie an beiden Augen annähernd gleich oder doch nur wenig verschieden ist.

Die Anzeigen hängen nun ab:

1. Vom Grade der Myopie;
2. vom Berufe und der Lebensstellung des Myopen;
3. in gewissem Sinne auch von seinem Alter und
4. vom Zustande der Netzhautfunktion.

Zu 1. Beträgt die Myopie (es ist hier immer die sog. Glasmyopie, bei Abstand des Glases 13 *mm* vom Hornhautscheitel gemeint) ungefähr 18 D oder mehr, dann ist die Operation angezeigt, weil in diesen Fällen auch ein unterkorrigierendes Glas, das eine bemerkenswerte Hinausrückung der Arbeitsdistanz bewirkt, nicht vertragen wird, dabei aber für die Ferne kaum in Betracht kommt.

In solchen Fällen erhält man durch die Operation schwache Hypermetropie, Emmetropie oder schwache bis mittlere Myopie. Die Leute benützen oft gar kein Glas, wenn mittlere oder schwache Myopie entsteht, indem sie nun so viel besser als früher in die Ferne sehen, daß sie auf die weitere Besserung durch das Konkavglas ganz verzichten, in der Nähe aber infolge der übrig gebliebenen Myopie für ihre Beschäftigung genügend sehen; oder sie benützen nur ein Glas, und zwar bei mittlerer Myopie ein Konkavglas für die Ferne, bei schwacher Myopie ein Konvexglas für die Nähe. Ebenso wie die letzteren verhalten sich auch die emmetropisch oder auch viele gering hypermetropisch gewordenen. Bei etwas mehr Hypermetropie müssen wieder zwei Gläser benützt werden, ein schwächeres Kon-

[1]) In dieser Frage herrscht wohl heute allgemeine Übereinstimmung.

[2]) Gelpke und Biehler, a. a. O. — Gelpke, a. a. O. — Pflüger, La suppression de la cataracte. Bull. et Mém. de la soc. franç., 1899.

vexglas für die Ferne, ein stärkeres für die Nähe. Doch ist auch hier das Sehen in die Ferne mit schwachen Konvexgläsern weniger störend als früher mit starken Konkavgläsern.

Alle diese Gläser haben nicht die Nachteile der starken Konkavgläser, die mittelstarken Konvexgläser vergrößern zudem noch etwas.

Myopien zwischen 14 und 17 D geben jedoch nur bedingte Anzeige zur Operation. Entsprechend dem eingangs erwähnten Grundsatze ist bei vielen solchen Fällen die Operation unnötig, weil die korrigierenden oder mäßig unterkorrigierenden Gläser vertragen werden.

Für die anderen Fälle entscheidet dann der Beruf, das Alter, die individuellen Verhältnisse, wovon gleich die Rede sein soll.

Man muß Hess[1]) beistimmen, wenn er es für nicht wohl möglich erklärt, für diese Grenzfälle allgemein gültige Regeln zu geben.

Bei Myopien von weniger als ungefähr 14 D (= 11·6 D Hauptpunkts-M.) ist die Operation unter allen Umständen gegenangezeigt, weil die hier entstehende Hypermetropie zu hoch ist und daher in die Ferne und Nähe starke Konvexgläser getragen werden müßten, während im Zustande der Myopie mit einem Glase das Auskommen gefunden wird, das ja schon nicht mehr die Nachteile der ganz starken Konkavgläser in so hohem Grade hat.

Auch Schweigger gibt diese untere Grenze für die Operation wegen Myopie an.[2])

Mit den für die Nähe bestimmten Konvexgläsern, die für die gewöhnlichen Lesedistanzen bestimmt werden, ist der Operierte oft nicht imstande, kleine Gegenstände so stark anzunähern wie früher, kann sie also überhaupt nicht sehen und ist daher unter Umständen sehr geschädigt[3]), wenn seine Sehschärfe gering ist und eine starke Annäherung für solche Objekte somit nötig ist.

Manche Operateure sind dafür, bei Kindern mit der Operation unter diese Grenze hinabzugehen, wenn die Myopie rasch fortschreitet, indem sie annehmen, daß die entstehende stärkere Hypermetropie ja später doch durch die zunehmende Achsenverlängerung werde ausgeglichen werden. So will Vacher operieren, wenn die Zahl der Dioptrien höher ist als das Lebensalter.

Wir haben aber noch zu wenig Erfahrung darüber, ob und wie die Achsenverlängerung nach der Operation fortschreitet; von vielen wird sie ja bestritten. Wir sollten also dermalen auch bei Kindern unter jene Grenze nicht hinabgehen und lieber trachten, durch Vollkorrektion die Myopie am Fortschreiten zu verhindern.

---

[1]) Hess, Die Anomalien der Refraktion und Akkommodation. Graefe-Saemisch' Handb., 2. Aufl., VIII, Kap. XII, S. 334.

[2]) Vgl. Haedicke, Beitrag zur operativen Behandlung hochgradiger Kurzsichtigkeit. Inaug.-Dissert., Potsdam 1898.

[3]) Schnabel, Über Myopieheilung. Wiener med. Wochenschr., 1898, Nr. 23.

Jedenfalls kann man mit Pflüger[1]), Gelpke[2]) u. a. insoweit übereinstimmen, daß der Grad der Myopie nicht allein entscheidend für die Frage der Operation ist.

Dennoch läßt sich die genannte untere Grenze feststellen, unter die nicht hinausgegangen werden soll, weil hier der Schaden der Aphakie unter allen Umständen zu groß ist und etwaige Vorteile zu sehr überwiegt.

In den Grenzfällen sind außer dem Myopiegrad das Alter des Myopen, seine mittlere Hornhautrefraktion, seine Sehschärfe, sein allgemeiner Zustand, seine gesellschaftliche Stellung, der Fortschritt der Myopie, die hereditären Verhältnisse zu berücksichtigen.

Zu 2. Ein sehr wichtiger und für die Frage der Operation entscheidender Umstand ist der Beruf des Myopen. Gerade bei der bedingten Anzeige, also bei den Fällen von Myopie ungefähr von 16 D bis 18 D, gibt der Beruf den Ausschlag für die Operation.

Myopen, die keines sehr feinen Sehens für die Nähe benötigen (Landwirte, Feldarbeiter, Taglöhner u. dgl.), sondern höchstens des Lesens gewöhnlicher Schrift, dafür aber grobe Arbeit verrichten oder gutes Sehens in die Ferne bedürfen und bei denen dies durch Konkavgläser gar nicht oder nur sehr unvollkommen erreicht werden kann, wird die Operation einen großen Nutzen bringen.

Zu 3. Die Operation kann allerdings in jedem Lebensalter vorgenommen werden. Doch wird die Operation bei Leuten, die mit ihrer Myopie 60 bis 70 Jahre und darüber alt geworden sind, wohl kaum mehr angezeigt erscheinen. Andererseits wird die Myopie bei Kindern unter 6 Jahren kaum noch jene Höhe erreicht haben, daß die Operation in Betracht käme.

Bei Kindern über 6 Jahren wird wohl zunächst der Versuch mit der Vollkorrektion zu machen sein. Hier wird man aber doch schon öfters, besonders gegen das 14. Lebensjahr zu, in die Lage kommen, die Phakolyse vorzunehmen. Ja man betrachtet dieses Alter als die günstigste Zeit für die Operation, da man noch oft mit einer einzigen Operation (Diszission) auskommt und somit der Eingriff als gefahrlos gelten kann. Diese Augen zeigen auch noch keinerlei tiefer greifende Veränderungen, die sich mit der Achsenverlängerung allmählich ausbilden.

Schreiber hofft, daß durch die Vornahme der Operation in diesem Alter eine Zeit kommen könnte, wo man überhaupt keine Myopen in höherem Alter zu operieren brauchen würde.

---

[1]) Pflüger, La suppression du cristallin transparent. Bull. et Mém. de la soc. franç. d'ophtalm., 1899, pag. 1 (123).

[2]) Gelpke und Biehler, a. a. O. — Gelpke, a. a. O.

Die Beschaffenheit der Linse und die Gesamtverhältnisse des Augapfels bewirken es, daß die günstigste Zeit zur Vornahme der Operation zwischen der Kindheit und ungefähr dem 20. Lebensjahre liegt.

Zu 4. Ein wichtiger Punkt für die Anzeige der Operation ist der Zustand der Netzhautfunktion. Nur wenn diese verhältnismäßig gut ist, wird es geraten sein, zu operieren. Hess[1]) hat die Erfahrung gezeigt, daß Fälle, die ohne Glas noch Jäger Nr. 1 oder 2 in geringem Abstande lesen, noch guten Erfolg versprechen. Im allgemeinen kann man $V = 0{\cdot}1$ als untere Grenze für die Operationsfähigkeit betrachten.

Ein- oder beidseitige Operation.

Die Frage, ob die Operation bei ungefähr gleicher Myopie bloß an einem oder an beiden Augen verrichtet werden soll, läßt sich nicht für alle Fälle kurzweg mit ja oder nein beantworten.

Manche Operateure verwerfen die beidseitige Operation, und zwar wegen der durch die Operation unmittelbar für das Auge, insbesondere durch Infektion entstehenden Gefahren; dann wieder, weil man jetzt noch nicht wisse, was aus den operierten Augen späterhin, nach Jahrzehnten werde, so Vacher, Pflüger und neuerdings Schmidt-Rimpler[2]). Diese Operateure legen keinen besonderen Wert auf die Ermöglichung des Binokularsehens; Emmert[3]) will auch beobachtet haben, daß akkommodationslose Augen das binokulare Sehen weniger schätzen als solche, die frei über ihre Akkommodation verfügen können.

Man weist auf jene Fälle hin, die das operierte Auge für die Ferne, das nichtoperierte für die Nähe benützen.

Dahingegen behaupten andere, gerade die Ermöglichung des Binokularsehens auch für die Nähe sei ein Hauptvorteil der Operation; wie Voigt[4]) meint, wird dadurch, daß die starke Annäherung vermieden wird, am ehesten das Fortschreiten der Achsenverlängerung vermieden.

Sehr häufig trete das Sehen mit dem operierten Auge für die Ferne und mit dem nicht operierten für die Nähe nicht ein[5]), sondern die Leute benützen nach der Operation das operierte Auge für beide Zwecke.

Es ist nicht zu leugnen, daß das richtig ist und daß sehr viele Operierten auf der Operation des zweiten Auges bestehen. Manche einseitig

[1]) Hess, a. a. O. S. 315.

[2]) Schmidt-Rimpler, Einige Bemerkungen über die Fukalaoperation. Verhandl. d. Gesellsch. d. Naturf. u. Ärzte. Bericht, II. Teil, 2. Hälfte, S. 303.

[3]) Emmert, a. a. O.

[4]) Voigt, Über die operative Behandlung hochgradiger Kurzsichtigkeit mittelst primärer Linsenextraktion der klaren Linse und ihre Erfolge. Arch. f. Ophthalm., 1902, LIV, S. 217 (241).

[5]) v. Hippel, a. a. O. 1895. — Gelpke, a a. O 1904, S. 155.

Operierten empfinden auch die verschiedene Schärfe und Größe der Bilder beider Augen sehr störend [1]), viele klagen über Doppelsehen. [2])

Im allgemeinen ist die Zufriedenheit der doppelseitig Operierten mit dem Erfolge der Operation größer.

Man kann übrigens, da das gleichzeitige Operieren beider Augen ohnedies zu verwerfen ist, sehr gut abwarten, wie sich im Einzelfall die Verhältnisse nach der Operation des ersten Auges gestalten. Danach kann man sich dann, wenn der Kranke die Operation des zweiten Auges wünscht, entschließen. Ist es schon beim ersten Auge ein sehr wichtiger Grundsatz, nur zu operieren, wenn der Kranke um die Operation bittet, und nachdem man ihm reinen Wein darüber eingeschenkt, daß die Sache nicht gefahrlos ist, daß die Operation die Schonungsbedürftigkeit des Auges nicht beseitigt (Emmert), daß der es bedrohende Prozeß der Achsenverlängerung nicht sicher, die anderen Gefahren (zentrale Erblindung, Auftreten von Glaskörpertrübung, Netzhautabhebung) aber bestimmt nicht behoben werden, so ist dies für die Operation des zweiten Auges um so notwendiger.

Hat man das aber getan und besteht der Kranke auf der Operation, dann kann man sich auch zur Operation des zweiten Auges wirklich entschließen; ein großer Vorteil ist die Ermöglichung des Binokularsehens doch gewiß. Die Hauptgefahr ist die Infektion und diese kann nicht als besonders groß gelten, wenn sie auch nicht Null ist. Auch diese Gefahr wird mit zunehmender Vervollkommnung der Technik kleiner, insbesondere mit der Abnahme der Zahl der gefährlichen Eingriffe. Noch mehr gilt das von einer anderen Gefahr der Operation, nämlich der Abhebung der Netzhaut, soweit sie durch die Operation begünstigt wird. (Vgl. früher II. Bd., S. 593ff.)

Die Infektionsgefahr ist am geringsten dort, wo nur eine Diszission gemacht werden muß, also bei Kindern, und sie wiegt dort weniger, wo es sich um die Operation des zweiten Auges handelt und wo der Kranke zugleich das nicht operierte Auge nicht benützen würde.

Andererseits ist auch zu bedenken, daß eine bloß einseitige Operation dort, wo Neigung zu Strabismus divergens besteht, diese befördern wird, so daß es zur Ausbildung des Strabismus kommt, während nach der beidseitigen Operation durch die Erleichterung der Konvergenz diese Neigung verschwinden kann.

Die schon (II. Bd., S. 586) erwähnten Feststellungen Senns über den ausreichenden Binokularsehakt beidseitig Operierter müssen unbedingt zur beidseitigen Operation ermuntern.

---

[1]) Otto, Beobachtungen über hochgradige Kurzsichtigkeit usw. Arch. f. Ophthalm., 1897, XLIII, S. 582.

[2]) Gelpke, a. a. O. 1904, S. 155

In Fällen, wo Insuffizienz der Konvergenz besteht, soll schon vorbereitend die Tenotomie beider Recti externi, auch die Vorlagerung eines Internus ausgeführt[1]) und dann die Myopieoperation jedesfalls an beiden Augen ausgeführt werden.

Bei vorbestehendem manifesten Strabismus divergens aber hat man sich vor der Myopieoperation zu überzeugen, ob das abgelenkte Auge sehtüchtig ist oder nicht. Im zweiten Falle käme, wenn überhaupt eine, so nur die einseitige Myopieoperation am fixierenden, am anderen nur die kosmetische Tenotomie oder Vorlagerung in Betracht. Im ersten Falle aber, wenn das abgelenkte Auge sehtüchtig ist, muß man sich durch vorbereitende Übungen dieses Auges erst vergewissern, ob das Bild dieses Auges dem Patienten bemerkbar gemacht werden und ob es dann durch die Schieloperation mit dem Bilde des anderen Auges zur Verschmelzung gebracht werden kann. In diesem Falle sind dann beide Augen der Operation zu unterwerfen. Gelingt es aber nicht, durch die vorbereitenden Übungen das Bild dem Kranken bemerkbar zu machen oder nach den ausgeführten Muskeloperationen die Vereinigung der Bilder herbeizuführen, dann ist nur das fixierende Auge zu operieren; denn im ersten Falle (Nichtaufhören der Unterdrückung des Bildes des Schielauges) wäre die Operation an dem Schielauge überflüssig, im zweiten Falle (Unvermögen der Fusion) würde sehr lästiges Doppelsehen entstehen.

Im allgemeinen kann man aber auch heute noch Voigt zustimmen, wenn er sagt, daß die beidseitige Operation anzustreben ist.

Jedenfalls aber soll man 1. nie beide Augen zugleich operieren, 2. die Operation am zweiten Auge nur auf ausdrückliche Bitte des Kranken oder bei Kindern seiner Angehörigen und erst dann vornehmen, wenn ein genügend langer Zeitraum (ungefähr 1 Jahr) nach der Operation des ersten verstrichen ist.

Zur Operation am ersten Auge ist das weniger sehtüchtige zu wählen.

Vorgehen bei stärkerer Anisometropie.

In diesen Fällen ist in der Regel keine Operation vorzunehmen, wenn das eine Auge stark myopisch, das andere, gute Auge emmetrop, schwach myop oder hypermetrop ist oder wenn es mittlere Myopie hat. Gerade in letzteren Fällen möchte es so scheinen, als ob hier durch die Operation ein gewisser Vorteil erreicht werden könnte; das stark myopische Auge könnte emmetrop oder nahezu emmetrop werden, dann für das Sehen in die Ferne benützt werden, das mittelgradig myopische Auge für die Nähe. Allein es ist nicht vorteilhaft, ein gut sehendes myopisches Auge geringen

[1]) Otto, a. a. O. S. 583.

oder mittleren Grades ohne Korrektur zu lassen. Es nimmt sonst bei jüngeren Leuten die Myopie fast sicher zu, während die Vollkorrektion dies aufhält oder doch verlangsamt. Aber das korrigierte, mittelstark myopische Auge und das operierte emmetropische oder nahezu emmetropische Auge passen nicht zusammen.

Im ersten Falle könnte möglicherweise nahezu dieselbe Refraktion am operierten Auge entstehen wie am nicht operierten, eventuell mit schwachen Gläsern korrigierten; ob aber in die Ferne binokularer Sehakt entstünde, ist noch sehr fraglich. Für die Nähe könnten die Bilder des aphakischen, mit stärkeren Gläsern versehenen und des linsenhaltigen, akkommodierenden, allenfalls noch mit Konkavgläsern versehenen (Vollkorrektion!) Auges nicht vereinigt werden.

Natürlich ist es etwas anderes, wenn die Sehschärfe des nicht oder nur wenig ametropen Auges sehr ungenügend ist; solch ein Individuum ist eigentlich einäugig und daher — allerdings nur bei dringendster Nötigung (vgl. II. Bd., S. 615) — am guten, aber stärkst myopen Auge zu operieren.

Bei hoher Myopie beider Augen, wenn das eine höchsten Grad hat (30 D), während das andere z. B. 18—20 hat, kommt die beidseitige Operation in Betracht. Das früher hochgradig myopische Auge kann dann ohne Glas für die Nähe verwendbar werden.

Gegenanzeigen.

Diese ergeben sich zum Teil schon aus dem Gesagten: Man soll nicht operieren:

1. Wenn die Myopie kleiner als ungefähr 14 D ist. Schreiber nimmt als unterste Grenze sogar 16 D an.[1])
2. Wenn Anisometropie besteht unter den erörterten Umständen.
3. Wenn die Sehschärfe geringer ist als 0·1.
4. Wenn frische, krankhafte Veränderungen im Auge bestehen: Blutung in der Makulargegend[2]), frische, entzündliche Herde in der Peripherie des Fundus[3]), frische oder ausgedehnte Glaskörpertrübung mit Glaskörperverflüssigung[4]), flache Netzhautabhebung an irgend einem Teile des Fundus[5]), Herabsetzung des intraokularen Druckes.

---

[1]) Schreiber, Die Indikationen der Myopieoperation. Festschrift zur Feier des 50jährigen Bestehens der Medizinischen Gesellsch. zu Magdeburg 1898.

[2]) Haedicke, Beitrag zur operativen Behandlung hochgradiger Kurzsichtigkeit. Inaug.-Dissert. Potsdam 1898.

[3]) Gelpke, Über die definitiven Erfolge der Phakolyse. Arch. f. Augenheilk., 1904, XLIX, 2. Heft, S. 123.

[4]) C. Hess, Über neuere Fortschritte in der operativen Behandlung hochgradiger Kurzsichtigkeit. Zeitschr. f. prakt. Ärzte, 1897, VI. Jahrg., Nr. 14. — Silex, Die operative Behandlung der hochgradigen Myopie. Therap. Monatsh., 1899, Nov.

[5]) Hess, a. a. O. — Meyerhoff, a. a. O. 1902, S. 146: Vorhandene Abhebungen vergrößerten sich nach drei Diszissionen rasch.

Alte, atrophische Aderhautveränderungen um die Papille und in der Makulargegend bilden jedoch, wenn S genügend ist, keine Gegenanzeige.

5. Meist, wenn das zu operierende Auge das allein gebrauchsfähige ist, besonders am anderen Auge Netzhautabhebung besteht.

Trotzdem in solchen Fällen die Aphakie oft sehr wünschenswert wäre, so ist doch die Operation in der Regel zu unterlassen, weil sie nicht gefahrlos ist. Viele verwerfen hier jeden Eingriff durchaus.[1]) Doch soll zugegeben werden, daß diese Gegenanzeige keine ganz schroffe sein kann. Ist der Kranke ganz hilflos und besteht er, trotzdem man ihm alle Gefahren und möglichen Folgen klar gemacht und jede Verantwortung im Falle des Mißlingens abgelehnt hat, auf seinem Begehren, operiert zu werden, dann wird der Versuch immerhin gerechtfertigt werden können.[2]) Natürlich muß das Auge an sich allen Bedingungen zur Operation entsprechen.

Insbesondere erschwerend ist der Umstand, wenn das andere Auge infolge Netzhautabhebung erblindet ist; die meisten nehmen hier eine erhöhte Disposition zur Abhebung an dem zu operierenden Auge an. Andere freilich glauben nicht an diese Disposition[3]), indem sie auf den Umstand verweisen, daß die beidseitige Abhebung überhaupt selten ist.

Die Beschränkung der Anzeige der Operation auf Fälle, die jugendliche Leute bis zu 24 Jahren und solche betreffen, wo keine Veränderungen der Aderhaut bestanden, die Fukala[4]) ursprünglich aufgestellt hatte, wurde bald fallen gelassen, einesteils weil sich herausstellte, daß bei Myopen oft kein harter Kern bis zum höheren Alter vorhanden ist (v. Hippel[5]) und außerdem bei älteren Leuten die primäre Lappenextraktion vorgenommen werden kann (Vacher, Hirschberg), anderenteils, weil sich herausstellte, daß abgelaufene und nicht in der Makulargegend, sondern nur um sie und die Papille liegende Aderhautveränderungen die Operationsergebnisse in keiner Weise schädlich beeinflussen.[6]) Ja, Gelpke[7]) geht so weit, gerade in Makularveränderungen unter Umständen eine Anzeige zur Operation zu sehen.

Dagegen wurden immer mehr mahnende Stimmen laut, die von einzelnen Operateuren auf zu niedere Grade von Myopie ausgedehnte Operation in dieser und in noch

---

[1]) Hess, a. a. O. — Silex, a. a. O. — Schreiber, a. a. O. u. v. a. — Axenfeld, zit. bei Gelpke, a. a. O. 1904.

[2]) Magen, Der heutige Stand der operativen Behandlung hochgradiger Myopie nach Fukala. Wiener med. Presse, 1898. — Horn, Ein Beitrag zur Frage der Myopieoperation. Zeitschr. f. Augenheilk., III, Ergänzungsheft. — v. Hippel, Über die dauernden Erfolge der Myopieoperation. Arch. f. Ophthalm., 1900, XLIX, S. 387 (404). — Gelpke, a. a. O. 1904, S. 149. — Voigt, a. a. O. 1902. — Meyerhoff, a. a. O. 1902, S. 146. —

[3]) Gelpke, a. a. O. 1904, S. 148.

[4]) Fukala, Operative Behandlung der höchstgradigen Myopie durch Aphakie. Arch. f. Ophthalm., 1890, XXXVI, S. 230.

[5]) v. Hippel, Über die operative Behandlung hochgradiger Myopie. Bericht über die XXIV. Versamml. d. ophthalmol. Gesellsch. zu Heidelberg 1895, S. 17.

[6]) v. Hippel ebenda.

[7]) Gelpke, a. a. O. 1904.

anderer Richtung zu beschränken und nur dort zu operieren, wo eine dringende Notwendigkeit besteht.

Jedenfalls gingen noch Gelpke und Biehler[1]) mit ihrem Grundsatze: jeden Menschen, dessen Myopie durch Korrektionsgläser nicht derart korrigiert werden kann, daß ein genügendes Sehvermögen resultiert, mag die Myopie gering- oder hochgradig sein, doch etwas zu weit, ganz abgesehen von Mooren, der sogar M 2 D operierte.

Auch Fukala[2]) hält noch 1898 daran fest, daß man Erwachsene von 10 D, Kinder sogar von 8 D aufwärts operieren könne.

Gelpke[3]) stellt in einer neueren Arbeit folgende Anzeigen auf:

I. Absolute Indikationen:

1. Bei allen Individuen mit bedeutender myopischer Amblyopie, d. h. bei allen Individuen, deren Myopie durch optische Hilfsmittel in keiner für den Beruf des betreffenden Myopen genügenden Weise ausgeglichen werden kann.

2. Bei allen Individuen, deren Myopie einen deutlich progressiven, also für die Sehfunktion deletären Charakter trägt.

Bei diesen absoluten Indikationen sind der Grad der Myopie, das Alter des zu Operierenden und Makularkomplikationen ganz irrelevant.

Später gibt er allerdings an[4]), daß er im allgemeinen „nicht bei Myopie unter 15 D" operiert. Daß sich das auf die absoluten Indikationen bezieht, geht daraus hervor, daß er den Satz mit den Worten: „ja bei relativer Indikation nicht einmal hier, sondern erst bei 18—20 D" beschließt.

II. Relative Indikationen:

1. Wenn zwar die betreffende Myopie durch optische Hilfsmittel in genügender Weise ausgeglichen werden kann, das Tragen korrigierender Gläser jedoch auf innere oder äußere Schwierigkeiten stößt. Unter den ersteren versteht er subjektive Beschwerden, die das Tragen starker Konkavgläser dem betreffenden Myopen verursachen, unter den anderen äußere atmosphärische Einwirkungen (Rauch, Staub, Dampf), die das Tragen von Korrektionsgläsern unmöglich machen, ferner Rücksichten auf die Berufsarten (Kellner, Kutscher, Dienstmädchen), für die das Tragen von Korrektionsgläsern auf äußere Schwierigkeiten stößt.

2. Bei allen alten oder relativ frischen Makularveränderungen, die einer sonst üblichen medikamentösen Therapie Trotz bieten.

Absolute Gegenanzeige besteht:

1. Bei allen Individuen, deren Myopie durch Konkavgläser ausreichend ausgeglichen werden kann, die also nach der Korrektion normalen resp. annähernd normalen Visus haben und ihre Korrektionsgläser ohne Schwierigkeit tragen können.

2. Bei allen Individuen, die an entzündlichen Veränderungen der Chorioidea und Retina in der Äquatorialgegend des Auges mit bedeutender Verengerung des Gesichtsfeldes, Verflüssigung des Glaskörpers (zahlreiche bewegliche Glaskörpertrübungen) und Herabsetzung des intraokularen Druckes leiden.

In der Amotio ret. des anderen Auges sieht er keine Gegenanzeige, denn er glaubt nicht an die Prädisposition des Auges zur Ablösung in diesen Fällen.

---

[1]) Gelpke und Biehler, Die operative Behandlung der myopischen Schwachsichtigkeit. Deutschmanns Beiträge, 1898, H. 28.

[2]) Fukala, Über den gegenwärtigen Stand der Myopieoperation. Bericht des internationalen Kongresses zu Moskau 1898.

[3]) Gelpke, Über die definitiven Erfolge der Phakolyse. Arch. f. Augenheilk., 1904, XLIX, H. 2, S. 144.

[4]) a. a. O. 1904, S. 151.

B. Wahl des Verfahrens bei Komplikationen.

Wir müssen hier zwei Gruppen von Fällen unterscheiden:

1. Stare, wo zugleich am Augapfel selbst Komplikationen vorhanden sind, gleichviel, ob ohne ursächlichen Zusammenhang mit dem Stare, also ganz zufällig, oder ob mit ihm in ursächlichem Zusammenhang (letzteres die sog. Cataracta complicata im engeren Sinne).

2. Stare, wo außer dem Stare an den Adnexen des Auges, an den Nachbarorganen, an entfernten Organen, im allgemeinen Zustande des Kranken irgend welche Veränderungen bestehen, die auf den Verlauf der Operation, der Wundheilung und überhaupt auf die Prognose Einfluß haben.

Zu 1. Komplikationen am Augapfel und Cat. complicata im engeren Sinne.

a) Komplikationen von Seite der Hornhaut, Kammer und Iris: Trübungen der Hornhaut, Anwachsungen der Iris (vordere und hintere Synechie), Seclusio pupillae, Occlusio pupillae, Irisschlottern.

Daß frische entzündliche Trübungen der Hornhaut die Vornahme einer Linsenoperation ausschließen, braucht nicht näher erörtert zu werden.

Ganz zarte, zentrale Hornhauttrübungen trüben bloß die Prognose der Operation. Bei ständigen dichten Trübungen, die bloß zentral oder im ganzen recht ausgebreitet sind, ist das Verfahren mit Iridektomie (kombinierte Diszission, kombinierte Lanzen- oder Lappenextraktion) zu wählen, da hier das Kolobom aus optischen Gründen notwendig ist. Hier wird unter Umständen auch eine andere Schnittlage als die nach oben zu wählen sein.

Muß man nach der Seite operieren und würde bei großkernigem Stare ein Lanzenschnitt nicht ausreichen, dann kann man, da nach den Seiten das Schmalmesser nicht gut brauchbar ist, den Lanzenschnitt mit der Schere verbreitern oder das Verfahren von Bourgeois anwenden.

Bei ausgedehnteren vorderen Synechien ist die Iridektomie bei einer Staroperation nicht bloß gegebenenfalls aus optischen Gründen nötig, sondern, auch um den Staraustritt zu erleichtern oder geradezu zu ermöglichen. Ist z. B. ein breiter Teil des Pupillarrandes an die Hornhaut fest angewachsen, dann kann sich der Rest der Pupille auch bei sonst normaler Beschaffenheit des Irisgewebes nicht genügend ausdehnen, um einen größeren Starkern durchtreten zu lassen, ja sogar bei Weichstaren wird man Schwierigkeiten haben, die Massen hinter der gespannten Iris hervorzubekommen. Zudem ist das Gewebe der Iris infolge der vorausgegangenen Entzündungs-

vorgänge und der Narbenbildung teilweise atrophisch, teilweise verdichtet, also zäh.

Die Irisausschneidung ist auch unter Umständen der eigentlichen Staroperation vorauszuschicken, da man unter den genannten Umständen (z. B. bei traumatischen Staren) oft erst eine genügende Orientierung über den Star erhält und dann erst die Wahl des Verfahrens, das den Verhältnissen am besten entspricht, getroffen werden kann.

Wo die Kammer infolge breiter vorderer Synechien sehr seicht oder aufgehoben ist, wo Vortreibung der Linse infolge Seclusio pupillae besteht, ist die Kammer nach Ablösung der Bindehaut am halben Hornhautumfange am leichtesten mit dem bauchigen Skalpell zu eröffnen und der Schnitt sodann mit der an den Spitzen abgerundeten Kammerschere (vgl. II. Bd., S. 220) zu vergrößern.

Senile Rigidität des Sphinkters verlangt Extraktion mit Iridektomie.

Wie hat man sich nun bei Vollstaren mit oder ohne harten Kern, bei Balg- und Hautstaren zu verhalten, wenn hintere Synechien da sind?

Sobald es sich nicht bloß um vereinzelte punktförmige Anheftungen handelt, ist im allgemeinen, welches Verfahren sonst auch nötig sei (Diszission, Lanzen- oder Lappenextraktion), ein kombiniertes Verfahren vorzunehmen. Die hinteren Synechien erschweren den Austritt der Starmasse, Occlusio pupillae die Eröffnung der Kapsel. Die Irisausschneidung wird entweder vorausgeschickt (so immer bei Diszissionen) oder mit der Operation (Extraktion) selbst verbunden.

Man macht ferner bei der betreffenden Extraktion die Korelyse mit dem stumpfen Häkchen, was meist leicht gelingt und die Verhältnisse für den Staraustritt, die Kapseleröffnung, viel günstiger gestaltet.

Beim sympathischen Weichstar reißt Hirschberg die Kapsel samt der Schwarte einfach heraus und nimmt dabei keine Iridektomie vor.

Hintere Synechien und Occlusio pupillae beeinflussen auch bei Hautstaren das Verfahren, indem dann Kapsulotomien mit der Schere oder Iridotomien zu verrichten sind, da Diszissionen mit nadelartigen Instrumenten, sowie Lanzenextraktionen unmöglich sind.

War infolge Iridochorioiditis Seclusio pupillae vorhanden gewesen, die durch Transfixion oder Iridektomie beseitigt ward, und ist an einem solchen Auge die nachher trüb gewordene Linse zu entfernen, dann gelingt nach vorher vorgenommener Korelyse die Operation in der geschlossenen Kapsel nach Pagenstecher leicht.

Kombiniert sich aber die Verwachsung des Pupillarrandes in Flächenverwachsung zwischen Iris und Kapsel, dann kann bei Staren mit Volllinsen nur die Extraktion nach Wenzel-Wecker, bei Balgstaren die Iridokapsulotomie oder die Iritoektomie vorgenommen werden.

Schlottern der Iris, insoweit es nicht ein Zeichen gröberer Verschiebungen der Linse ist, wovon gleich zu sprechen sein wird, findet sich bei Glaskörperverflüssigung, Atrophie der Zonula bei hoher Myopie, bei geschrumpften Staren und mahnt zur Vorsicht bei der Extraktion wegen drohenden Glaskörpervorfalles. [Hier ist jedenfalls für raschen Wundverschluß durch einen Bindehautlappen vorzusorgen.]

b) Komplikationen von seiten der Linse selbst: Abnorme Verbindung mit dem Ziliarkörper; Lockerung der Zonula (durch Atrophie, Usur, Verletzung), also Zitterstar, Verschiebung der Linse in der tellerförmigen Grube (Subluxatio lentis), Verlagerung in die vordere Kammer, in den Glaskörper (Luxatio lentis).

Diese Zustände erfordern eine gesonderte ausführlichere Besprechung, da hierbei auf sehr verschiedene Umstände Rücksicht zu nehmen ist und sehr verschiedene Verfahren verwendet werden können.

Abnorme Verbindung der Linse mit dem Ziliarkörper kommt besonders bei rudimentärem Star traumatischen und nicht traumatischen Ursprunges vor. Läßt sie sich vor der Operation feststellen, dann macht man die Lappen- oder Lanzenextraktion nach jener Seite, wo die Anheftung besteht.

Operationen bei verlagerten Linsen.

Hierbei kommen folgende Fälle in Betracht:

α) Verlagerung unter die Augapfelbindehaut (Luxatio subconjunctivalis).

β) Verlagerung in die vordere Kammer (Luxatio in cameram anteriorem).

γ) Verlagerung in die Pupille und Verschiebung in der tellerförmigen Grube des Glaskörpers (Subluxatio lentis).

δ) Verlagerung in den Glaskörperraum (Luxatio in corpus vitreum).

Zu α) Bei Verlagerung unter die Bindehaut (Luxatio subconjunctivalis) kann die Lederhautwunde schon fest oder mit Ektasie geschlossen oder noch offen sein; in diesem Falle kann die Linse auch teilweise in der Wunde stecken und den Wundverschluß verzögern.

Man hat hier einfach durch einen entsprechenden Einschnitt in der Bindehaut die Linse zu entfernen. Es ist auch gar nicht nötig, die Verheilung der Lederhautwunde abzuwarten, sondern, wie auch Mitvalský[1]) angibt, sobald sich der Bluterguß in und unter die Bindehaut aufgesaugt und man so genauen Einblick in die vorliegenden Verhältnisse erlangt hat, entfernt man die Linse. Auch die Linsenkapsel ist mit zu entfernen,

[1]) Mitvalský, Remarques sur la luxation sousconjonctivale du cristallin. Arch. d'ophtalm., 1897, XVII, pag. 337.

insbesondere, wenn eine Verbindung des Kapselsackes mit dem Augeninnern besteht, weil sie sich sonst nachträglich mit Flüssigkeit wieder füllt.

Mit der Iris braucht man sich nicht abzumühen, außer in ganz frischen Fällen, wo sie noch vollständig frei ist. Ist die Lederhautwunde noch nicht ganz geschlossen, so kann sie mit Catgutnähten geschlossen werden. Meist ist das aber nicht nötig. Man vernäht einfach die Bindehautwunde (vgl. II. Bd., S. 167).

Zu β) Vorfall der Linse in die vordere Kammer. Dieser entsteht durch Kontusion des Augapfels oder von selbst. Im zweiten Falle handelt es sich um schon vorher subluxierte oder angeboren verlagerte Linsen oder um solche, die im Glaskörper frei beweglich waren. Oft hat man es dabei mit stark geschrumpften, verkalkten Staren zu tun.

Die Eingriffe, die bei diesem Zustande angewendet werden, sind:

a) Die Rücklagerung der Linse hinter die Pupille (Reposition).

b) Die Extraktion der Linse.

Zu *a)* Die Rücklagerung der vorgefallenen Linse (wenn man es so nennen wollte die Einrenkung der Linse) ward zuerst von Förster[1]) mit einem von vorne nach hinten ausgeübten Druck, wenn es sich um kleine verkalkte Linsen handelte, verrichtet. In einem Falle ward dies erst möglich, nachdem durch eine Punktion einige Tropfen Kammerwasser entleert worden waren. Boggi[2]) brachte eine in die Vorderkammer gefallene Linse durch bloße Massage mit den Augenlidern wieder in den Glaskörper zurück. Bickerton[3]) hingegen reponierte eine angeboren verschobene Linse, die in die vordere Kammer getreten war, indem er durch einen kurzen Hornhautschnitt eine Spatel einführte und damit die Linse zurückschob und ebenso drückte Weymann[4]), nach einem unvollendeten Extraktionsversuch einer in die vordere Kammer gefallenen Linse, diese, da sie vor der Pupillenmitte lag, mit der Hornhautspatel durch die Pupille zurück.

Auch durch Eserinwirkung können angeboren ektopische Linsen, die in die vordere Kammer gefallen sind, zuweilen zurückgebracht werden (Eversbusch).

---

[1]) Förster, Über künstliche Reifung des Stars. Korelysis. Eröffnung der Kapsel mit der Pinzette. Bericht der 13. Versammlung der ophthalm. Gesellsch. zu Heidelberg, 1881, S. 133.

[2]) Boggi, Un caso di spontanea e completa lussazione del cristallino nella camera anteriore. Riduzione col massagio. Annali di Ottalmol., 1896, XXV, pag. 7.

[3]) Bickerton, Spontaneous dislocation of the lens into the anterior chamber. Ophthalm. Rev., 1897, pag. 222. — Derselbe, Dislocation of the lens; couching; recovery. Ebenda, pag. 325.

[4]) Weymann, Spontaneous luxation of the lens and zonularcataract. Ophthalm. Rev., 1900, pag. 217.

Weymann meint, das ideale Verfahren bei Linsenluxationen sei die Extraktion; aber wenn das andere Auge unbrauchbar, wenn die Extraktion besonders gefährlich und wenn die Linse schon vorher luxiert oder subluxiert gewesen und ohne Reizung hinter der Iris vertragen worden sei, dann wäre die einfache Rücklagerung der Extraktion vorzuziehen.

Weymann dürfte mit diesen Einschränkungen der Anzeigen der Extraktion doch kaum Recht haben. Die Extraktion birgt ja bei luxierten Linsen stets gewisse Gefahren. Aber die Rücklagerung der Linse ist bei Luxation in die vordere Kammer ein Verfahren, das erstens nicht vor Rückfällen schützt, und das zweitens, wenn die hinter die Iris zurückgelagerte Linse, falls ihr Zusammenhang mit der Zonula wie gewöhnlich unvollständig ist, dort Reizzustände hervorruft, sozusagen den Teufel mit dem Belzebub austreibt. Eine solche hinter die Iris verlagerte Linse ist ja schwerer zu extrahieren als eine in die Vorderkammer getretene.

Im allgemeinen ist also die Extraktion das zu wählende Verfahren.[1])

Zu *b)* Die Gefahr bei der Extraktion einer in die vordere Kammer luxierten Linse besteht hauptsächlich in dem zu gewärtigenden Glaskörperverlust.

Extrahiert man die Linse mit dem gewöhnlichen Lappenschnitt, so behindert einen oft bei der Schnittführung die vorliegende Linse, ja sie kann durch das vordringende Messer hinter die Pupille gestoßen werden. Auch die Iris kann mit dem Messer in manchen Fällen in Zwiespalt geraten, wenn sie dort, wo sie der Linse nicht anliegt, an die hintere Hornhautfläche angepreßt erscheint, was man in einzelnen Fällen mit Drucksteigerung beobachten kann.

Allein hier kann die Extraktion so verrichtet werden, wie dies bei vollständig aufgehobener Vorderkammer überhaupt auszuführen ist, nämlich durch Verrichtung des Schnittes schichtweise von vorn nach hinten mit dem bauchigen Skalpell und Erweiterung des Schnittes zur genügenden Länge mit der Kammerschere, wie dies Spencer Watson[2]) schon 1871 getan hat und ebenso später Hagen Torn.[3])

Dasselbe Verfahren hat ja Gayet für die Iridektomie bei aufgehobener Vorderkammer angegeben (vgl. II. Bd., S. 220 und 221).

Ist aber, wie gewöhnlich, neben der Linse freier Kammerraum vorhanden, und das ist in der Regel nach oben der Fall, da die Linse in der

---

[1]) Grósz, Szemészet 1876. Waldmann, Die Operation der Cataracta luxata. Orvosi Hetilap, Szemészet, 1897, 2. und ungarische Beiträge zur Augenheilk., II, S. 189.

[2]) Watson W. Spencer, A case of traumatic dislocation of the crystalline lens into the anterior chamber. The Practitioner, 1871, Nov., pag. 271—274.

[3]) Hagen Torn, Ein Fall von Entfernung des luxierten Linsenkernes durch eine von der üblichen abweichende Methode. Zentralbl. f. prakt. Augenheilk., 1885, Juni, S. 176.

Kammer nach unten sinkt, dann kann eine gewöhnliche Lappenextraktion gemacht werden.

[Dieses Verfahren, das das einfachste ist und somit die beste Voraussage für glatte Wundheilung gewährt, ist meines Erachtens das beste. Wenn nicht genügend freie Vorderkammer da ist, so führt man das Messer beim Lappenschnitt durch die Linse durch. Besteht Drucksteigerung, so entbindet sich mit der Vollendung des Schnittes meist spontan die Linse aus der Kapsel und gelingt es fast immer, nachträglich noch die Kapsel mit der Vorderkammerpinzette zu holen, ohne daß Glaskörper vorfällt. Empfehlenswert ist es aber jedenfalls, einen breiten Bindehautlappen beim Lappenschnitt anzulegen, damit im Falle des Glaskörpervorfalles trotzdem glatte (subkonjunktivale) Heilung der Wunde erfolgt. E.]

v. Rothmund[1]) bevorzugte die Lanzenextraktion nach außen. Er hielt hier die Operation nach oben für schwierig; nach unten sei sie weniger angezeigt, weil die Linse dabei angestochen und zerschnitten werde.

Die Lanze lasse sich leicht vor oder hinter der Linse vorbeiführen. Auch Saunders[2]) extrahierte am äußeren Korneoskleralrande.

Für diese Fälle hat auch L. Müller sein Verfahren (II. Bd., S. 520) empfohlen.

Ich hatte schon früherer Zeit in die Vorderkammer luxierte Linsen so extrahiert, daß ich, um den Schnitt dort, wo sich die Linse in den unteren Kammerfalz einsetzt, führen zu können und so Glaskörpervorfall zu vermeiden, und um dabei die Linse nicht zu verschieben und anzuschneiden, sondern ein unversehrtes Präparat zu gewinnen, den Schnitt mit dem bauchigen Skalpell, schichtweise von vorn nach hinten schneidend, unten anlegte. Vorher löste ich, um nicht durch die hin- und hergezogene Bindehaut behindert zu werden und um den Schnitt möglichst genau führen zu können, die Bindehaut dicht an der Hornhaut auf eine Strecke von 8—10 *mm* ab und schob sie dann zurück. Sobald die Kammer eröffnet war, ging ich mit dem einen Blatte einer Louisschen Schere, deren Spitzen abgerundet sind, in die Kammer an einem Wundwinkel ein, verlängerte so den Schnitt nach der einen, dann ebenfalls nach der anderen Seite, wobei es stets gelang, die Kapsel der Linse unversehrt zu lassen. Die Entbindung der Linse erfolgte dann leicht und gefahrlos.

Später zog ich es jedoch vor, die Linse subkonjunktival zu extrahieren. Gerade hier bewährt sich ja dieses Verfahren ganz ausgezeichnet wegen des drohenden Glaskörpervorfalles. Dabei wurde die Linse mit Pagenstechers Löffel oder, wenn kein Gewicht auf Erhaltung der Kapsel gelegt ward oder nur ein harter Kern in die Kammer luxiert war, wenn die Kapsel bei dem Trauma geplatzt war, mit Reisingers Doppelhäkchen herausbefördert.

Nachdem ich nun einige in die vordere Kammer luxierte Linsen mit dem subkonjunktivalen Verfahren (I und II) nach oben operiert hatte, sann ich danach, ob sich

---

[1]) v. Rothmund, Über die Kontraindikationen der v. Graefeschen Linearextraktion. Bericht d. ophthalm. Gesellsch. zu Heidelberg 1884, S. 350.

[2]) A. R. Saunders, Traumatic dislocation of the lens, fulminating glaucoma. Brit. med. Journ., 1889, 2. mars.

beide Verfahren nicht vereinigen ließen, trotzdem sie in gewissem Gegensatze zueinander standen.

Ich ging deshalb bei solchen Luxationen später so vor. Ich legte den Bindehautlappen nach unten vor dem Schnitte in der bei Verfahren II (II. Bd., S. 549) geschilderten Weise an, dann löste ich mir den Bindehautrand zwischen dem oberen Ende des temporalen Bindehautschlitzes und dem temporalen Ende des wagrechten Hornhautmeridians ab, legte dort mit dem bauchigen Skalpell den Einschnitt an; von seinem unteren Ende verlängerte ich dann den Schnitt mit der Schere unter der Bindehautbrücke bis zum anderen Ende des wagrechten Meridians, worauf die Entbindung der in der Vorderkammer liegenden Linse in ihrer Kapsel mit der größten Leichtigkeit ohne Glaskörperverlust erfolgte. Die Iris blieb geschont.

Dadurch kam ich ja weiterhin auf den Gedanken, ein ähnliches Verfahren auch bei normal liegender Linse anzuwenden. Hier war natürlich ein Einschneiden von vorn nach hinten mit dem Skalpell, das aufhält, unnötig; ferner beschloß ich nach dem ersten Versuche den nasal liegenden Bindehautschlitz als überflüssig ganz aufzugeben, so daß die Linse in eine Bindehauttasche entbunden wird. So entstand mein Verfahren III (II. Bd., S. 537 und 550).

Dieses Verfahren, weiter ausgebildet als die subkonjunktivale Extraktion mit Bindehauttasche nach unten und mit Schonung der Iris (Verfahren III, *A*), ist es auch, das ich nun bei Luxation der Linse in die vordere Kammer regelmäßig anwende. Natürlich darf der Einschnitt nicht mit dem Graefemesser, sondern muß, wie geschildert, mit dem bauchigen Skalpell gemacht werden. Die Operation wird in tiefer Narkose verrichtet. Vor der Operation ist kräftig zu eserinisieren.

Bei in die vordere Kammer getretenen, angeboren ektopischen Linsen widerrät Eversbusch[1]) das vorherige Einträufeln von Eserin, weil in diesen Fällen die gedehnte Zonula nicht zerrissen ist und bei der Myosis die Linse durch den Zug der Zonula wieder in die hintere Kammer schlüpfen kann. Man extrahiert also ohne vorherige Anwendung eines Miotikums.

Die Linse in diesen Fällen vorher mit einer Nadel zu spießen, damit sie bei der Extraktion nicht durch die Pupille abtaucht[2]), ist wohl in den meisten Fällen ganz unnötig und kompliziert das Verfahren in lästiger Weise. Diese Gefahr besteht nur, wenn die Linse sehr klein ist, also in den meisten Fällen von angeborener Ektopie, die zum Vorfall der Linse in die Vorderkammer geführt haben, oder bei stark geschrumpften, meist verkalkten Linsen.[3]) Bei den anderen Fällen genügt wohl das Eserin, um die Linse auch in der Rückenlage des Kranken in der vorderen Kammer zu erhalten.

---

[1]) Eversbusch in der Diskussion zu Sattlers Vortrag auf der 26. Versamml. d. ophthalm. Gesellsch. zu Heidelberg 1878, Bericht, S. 239.

[2]) Critchett, Dislocation of the lens. Brit. med. Journ., 1887, I, pag. 102. — Keyser, Two cases of removal of spontaneously dislocated lenses from the anterior chamber of the eye. Philadelphia med. Register, 1889, 7. February. — Despagnet, De l'extraction du cristallin luxé, dans la chambre antérieure. Rec. d'ophtalm., 1898, pag. 215.

[3]) v. Graefe, Über die Pupillenbildung bei spontaner Verschiebung der Kristallinse. Arch. f. Ophthalm., 1858, IV, 2, S. 211.

Bei sehr kleinen Linsen kann man die Extraktion einfach am sitzenden Kranken verrichten; es ist das viel bequemer, als die Linse in Bauchlage des Kranken zu spießen [1]), abgesehen davon, daß sich verkalkte Linsen nicht spießen lassen.

Verengt sich übrigens die Pupille auf Eserin genügend, dann besteht die Gefahr, daß die Linse durch die Pupille entschlüpfe, auch bei verkleinerten Linsen, beim Herausheben mit dem Löffel in keiner Weise.

Zu γ) Verlagerung der Linse in die Pupille und Verschiebung in der tellerförmigen Grube des Glaskörpers (Subluxationen).

Zu den Subluxationen gehören jene Fälle von Verschiebung der Linse, wo diese die tellerförmige Grube des Glaskörpers nicht ganz verlassen hat. Diese Verschiebung erfolgt entweder hinter der Iris — es ist das die gewöhnliche Form der Subluxation —, oder es dreht sich die Linse nach vorn und tritt zum Teil durch die Pupille, so daß sie mit einem mehr weniger großen Abschnitte in der vorderen Kammer liegt. Es sind das also unvollständige Luxationen in die vordere Kammer und diese Fälle bilden den Übergang zu der eben besprochenen Gruppe.

Die angeborenen Ektopien der Linse bestehen in Verschiebung der Linse hinter der Iris. Auch bei ihnen kann es späterhin zum Vorfall in die Kammer oder Einklemmung in die Pupille kommen.

Bei den erworbenen Subluxationen ist die Zonula an der einen Seite der Linse zerrissen, sei es durch ein Trauma, sei es spontan infolge Atrophie. Bei den Ektopien ist sie an einer Seite mangelhaft entwickelt, spärlich und verlängert, aber nicht ganz fehlend — wenigstens nicht von vornherein.

a) Bei in die Pupille subluxierten Linsen entsteht gewöhnlich durch Pupillensperre Drucksteigerung. Die Linse ist sozusagen im Sphinkterring inkarzeriert. Dieser Zustand erfordert sofortige Abhilfe. Das operative Verfahren richtet sich nach der Größe der Linse.

Bei Vollinsen ist geradeso vorzugehen wie bei Luxationen in die vordere Kammer. Man macht also die Extraktion. Der Schnitt wird am besten an jener Seite angelegt, wo die Linse in die Kammer vorragt, um sie sofort mit dem eingeführten Löffel holen zu können, während die an der anderen Seite angelegte Kniespatel sie dem Löffel entgegendrückt.

Bei verkleinerten Linsen gelingt es aber unter Umständen, durch Erweiterung der Pupille durch ein Mydriatikum bei vorgebeugtem Kopfe (Bauchlage) die Einklemmung zu lösen und die Linse in die vordere Kammer herabfallen zu machen (bei beweglichen Linsen, die nur mehr durch einen

[1]) Keyser, a. a. O.

bandartigen Rest der Zonula mit dem Ziliarkörper zusammenhängen). Man kann sie dann durch kräftiges Eserinisieren in der vorderen Kammer abfangen und subkonjunktival extrahieren, was unter diesen Umständen sehr leicht auszuführen ist.

Gelingt die Lösung der Einklemmung nicht, dann extrahiert man sofort.

Ist die in der Pupille liegende Linse jedoch nicht eingeklemmt, sondern liegt sie nur in ihr, wie das bei sehr beweglichen verkleinerten Linsen vorkommt, dann besteht die Gefahr, daß sie in den Glaskörper zurücksinkt, wenn man sie mit einem Instrumente fassen will.[1]) Hier kommt die Operation mit der Nadel von hinten (vgl. später) in Anwendung.

b) Bei hinter der Iris subluxierten Linsen ist ein operativer Eingriff nur dann in Betracht zu ziehen, wenn entweder eine namhafte Sehstörung oder Drucksteigerung besteht. Die Sehstörung wird entweder durch Trübung der Linse oder durch Doppelsehen hervorgerufen.

Der häufigste Grund, der Anlaß zum operativen Eingriffe gibt, ist die Drucksteigerung. Ob nun die Linse durchsichtig oder getrübt ist, scheint mir in diesen Fällen zunächst die unter *B*, 1, *c* (vgl. später II. Bd., S. 635) gegebene Regel das Wichtigste, womöglich die Drucksteigerung zu beseitigen. Es sind also druckherabsetzende Maßnahmen (Eisüberschläge, Eserin) und Operationen zu verrichten: Iridektomie und Sklerotomie [insbesondere Zyklodialyse], letztere nötigenfalls wiederholt. Erst wenn diese versagen, wird die Linse entfernt, wofür hier nur die Extraktion mit langem Schnitte in Betracht kommt. Doch muß man insbesondere bei älteren Leuten mit rigiden Gefäßen auf einen übeln Ausgang durch Blutung gefaßt sein.

Das Kolobom legt man nach jener Seite an, wohin die Linse verschoben ist, und macht es möglichst breit. Zur Schnittführung eignet sich hier das Verfahren Gayets mit dem bauchigen Skalpell (vgl. II. Bd., S. 221), statt der Lanze oder dem Graefemesser, für die hier kein Raum vorhanden ist.

Die Operationen, die bei bloßer Sehstörung durch die Subluxation in Erwägung zu ziehen sind, sind die Iridektomie (radiäre Iridektomie, Iridodesis[2]), die Diszission und die Extraktion der Linse.

Was die Ausführung der Operationen anlangt, so hat für die optische Iridektomie schon v. Graefe[3]) auf die Schwierigkeit aufmerksam ge-

---

[1]) v. Graefe, Mitteilungen vermischten Inhaltes. Arch. f. Ophthalm., 1856, II, 1, S. 195.

[2]) v. Wecker, Gaz. des hôpitaux, 1863 und Ann. d'ocul., XLIX, pag. 159 und 196. — A. Pagenstecher, Verlagerung der Pupille durch Iridodesis. Arch. f. Ophthalm., 1861, VIII.

[3]) v. Graefe, Über die Pupillenbildung bei spontaner Verschiebung der Kristallinse. Arch. f. Ophthalm., 1858, IV, 2, S. 211.

macht, die das Fassen der Iris findet, indem diese durch den vortretenden Glaskörper nach hinten gestülpt wird. Der Schnitt muß also recht peripher gemacht werden, weil sich die Iriswurzel doch immer an die Hornhaut anlegt. Man kann dann die Iris in ihrem mittleren Bereiche fassen. Eversbusch[1]) macht eine bloße Sphinkterektomie und bedient sich hierzu einer besonders feinen Irispinzette von Wülfing-Lüer in Paris.

Ein sehr geeignetes Instrument zum Fassen der Iris ist hier wohl das Irishäkchen.

Die Iridodesis wird heutzutage nicht mehr gemacht (vgl. II. Bd., S. 283). Sie wäre nur in Betracht zu ziehen, wenn es sich um Beseitigung des Doppelsehens handelte und müßte dann im Sinne Pagenstechers zum Ausschlusse des aphakischen Pupillenteiles verrichtet werden.

Die Diszission, die den Zweck hätte, die Linse zum Zerfall zu bringen und ihre allmähliche Aufsaugung einzuleiten, hat hier ihre besonderen Schwierigkeiten.

Die Schwierigkeit liegt darin, daß es gar nicht leicht gelingt, die Kapsel durch einen größeren Schnitt zu eröffnen, weil sich die Linse, mit der Nadel oder dem Messer gespießt, sodann mit dem Instrumente infolge ihrer Beweglichkeit mitbewegt und dabei in den Glaskörper hinabgestoßen werden kann. Diszissionen sind bei subluxierten Linsen und angeborenen Ektopien von Bajardi[2]), Eversbusch[3]) und Sattler[4]) ausgeführt worden. Sattler gibt selbst die Bedenken gegen die Diszission bei beweglichen Linsen zu. In der Tat wichen sie auch der Nadel nach hinten aus und es gelang nicht, eine ausgiebige Eröffnung der Kapsel zu erreichen. In allen Fällen mußte die Diszission mehrmals wiederholt werden. Die Quellung war geringfügig, aber die Linsen trübten sich doch und verkleinerten sich, so daß der Erfolg der Operation als zufriedenstellend bezeichnet werden muß (es handelte sich um lauter kleine Kinder).

Eversbusch[5]) diszindiert deshalb, um erheblichere Verletzungen des Glaskörpers zu vermeiden, nicht mit der Diszissionsnadel, sondern er macht am Lederhautborde einen 3—4 *mm* langen Lanzenschnitt und eröffnet dann die Kapsel mit einer Fliete. Man muß zugeben, daß die Diszission, in dieser Weise ausgeführt, viel von ihrer Schwierigkeit verliert.

---

[1]) Eversbusch, in der Diskussion zu Sattlers Vortrag auf der XXVI. Versammlung der ophthalmolog. Gesellsch. zu Heidelberg 1897, Ber. S. 238.

[2]) Bajardi, Estrazione del crystallino sublussato in occhio glaucomatoso. Giorn. R. Accad. di med. in Torino 1900, pag. 307.

[3]) Eversbusch, Ein Fall von Ectopia lentis cong. binocularis bei einem 17 Jahre alten Manne. Versammlung deutscher Naturforscher und Ärzte in Nürnberg 1893, Bericht.

[4]) Sattler, Über operative Behandlung der Ectopia lentis cong. Bericht der XXVI. Versammlung der ophthalmolog. Gesellsch. zu Heidelberg 1897, S. 232.

[5]) Eversbusch, in der Diskussion zu Sattlers Vortrag auf der XXVI. Versammlung der ophthalmolog. Gesellsch. zu Heidelberg 1897, Ber. S. 238.

Zion[1]) wiederum gibt ein Verfahren mit zwei Nadeln an, wobei die eine durch die Hornhaut, die andere durch die Lederhaut eingeführt wird. So wird eine weitere Verschiebung der Linse verhindert und das Hineindrängen der Linse in den Glaskörper vermieden. Die durch die Lederhaut eingeführte Nadel spießt die Linse, drängt sie in die Vorderkammer und nun gelingt es, sie mit der anderen Nadel ausgiebig zu zerreißen.

Wenn also auch mit diesen Abänderungen die Eröffnung der Kapsel oft gelingt, so führt die Diszission doch nicht immer zum Ziele, weil solche Linsen bei angeborener Ektopie oft hart sind und wenig oder gar nicht zur Aufsaugung zu bringen sind, wie sich in Zions Falle zeigte [und wie ich es auch in einem Falle gesehen, in dem die Kapselwunde sich — nach zweimaliger ausgiebiger Diszission — wieder rasch mit kleiner Narbe schloß, ohne daß Trübung der Linse eintrat]. Bei Subluxationen älterer Leute ist wieder der harte Kern ein Hindernis für die Diszission.

In Fällen, wo Drucksteigerung besteht, hätte man die Aufblähung der Linse gewiß als ein ungünstiges Ereignis zu betrachten.

Die Diszission sollte also nur verwendet werden, wenn es durch sie zur Aufsaugung der Linse kommen kann, also bei Kindern bis zu 14 Jahren. Denn als Vorakt für eine Punktion oder Lanzenextraktion ist sie deshalb nicht geeignet, weil die in der Kammer und im eröffneten Kapselsacke aufquellenden und sich trübenden Starmassen bei der Eröffnung der Kammer in den meisten Fällen (immer bei traumatischen Subluxationen, häufig auch bei angeborener Ektopie) nur zum geringsten Teile und schon gemischt mit Glaskörper entleert werden können, während der Rest durch den vordringenden Glaskörper zur Seite verschoben und verdrängt wird, also im Auge zurückbleibt.

Diese Bedenken sprechen auch gegen die einfache Lanzenextraktion, wenn es sich um starig gewordene, verschobene Linsen bei jüngeren Personen handelt. Terson[2]) empfiehlt zwar als sicherstes Verfahren die Aspiration. Er macht einen 6—7 *mm* langen Schnitt mit der Lanze, eröffnet die Kapsel breit mit dem Zystitome und saugt dann mit der Spritze von Bowman, deren Kanüle mitten in die Linse eingeführt wird, die Starmassen aus.

Eröffnet man aber bei weichen Staren die Kapsel, dann quellen die weichen Starmassen in den mittlerweile meist vorgetretenen Glaskörper

---

[1]) O. Zion, Ein Beitrag zur operativen Behandlung von Ectopia lentis cong. Ophthalm. Klinik, 1899, III. Jahrg., S. 121 (Clinique ophtalm., 1899, Nr. 8).

[2]) Terson, Une indication précise de l'extraction de la cataracte molle par la méthode d'aspiration. Ann. d'ocul., 1899, CXXI, pag. 161.

und können nur unter großem Glaskörperverlust und zum Teil mit Löffeln entfernt werden.

Sind aber die Stare konsistenter und das ist bei angeborenen Ektopien meist der Fall, dann bringt man den Star aus der kleinen Wunde nicht heraus.

Die Extraktion mit langem Schnitte kann in ähnlicher Weise wie die gewöhnlicher Stare, und zwar in der geschlossenen Kapsel nach Pagenstecher[1]) oder nach Knapp[2]) vorgenommen werden (vgl. später bei der Extraktion in den Glaskörper luxierter Linsen). Bourgeois empfiehlt für diese Fälle sein II. Bd., S. 521 geschildertes Verfahren.

Auch die Iridektomie wird sich gewöhnlich als ersprießlich erweisen. Bei einige Zeit bestehender Linsenverschiebung ist mit Sicherheit auf eine Lösung der Verbindung der hinteren Kapsel und der Hyaloïdea zu rechnen, da diese durch das fortwährende Schlottern allmählich schwinden muß. So ist die Hauptbedingung für die Extraktion in der Kapsel gegeben; man wird also in der genannten Weise verschobene, weiche oder kleinkernige Stare operieren.

Ich halte es auch hier für vorteilhaft, subkonjunktival zu extrahieren. Doch muß man hier stets zu einem Zuginstrumente (Löffel, Schlinge) greifen, wenn die Verschiebung nicht ganz geringfügig ist.

Ist der Star aber regressiv und hat er eine verdickte Kapsel, dann ist es besser, ihn mit der Pinzette herauszuziehen, statt den Löffel anzuwenden.

Ebenso kann dann Reisingers Doppelhäkchen verwendet werden.

In derselben Weise können auch senile Linsen mit großem harten Kern, ob sie in ihrer Rinde getrübt sind oder nicht, mit dem zuletzt genannten Instrumente sicherer als mit dem Löffel oder der Schlinge herausgezogen werden, wenn auch dabei oft die Kapsel zerschnitten wird. Die bequeme Einführung des Instrumentes bedingt die Iridektomie.

Zur Extraktion in diesen Fällen sind auch die Verfahren von L. Müller und von Bourgeois angegeben worden.

Den Vorschlag Dehennes[3]), die subluxierte Linse ganz zu reklinieren, könnte man wohl nur bei stark geschrumpften Linsen in Erwägung ziehen, in Fällen, wo eine andere Operation infolge gewisser Komplikationen verwehrt wäre.

---

[1]) Vgl. II. Bd., S. 1044.

[2]) Knapp, Über die Extraktion in den Glaskörper dislozierter Linsen. Arch. f. Augenheilkunde, 1891, XXII, S. 171.

[3]) Dehenne, De l'intervention chirurgicale dans la luxation du cristallin. Union méd., 1885, Nr. 92, pag. 26.

Was nun die Anzeigen dieser Eingriffe bei bloßer Sehstörung betrifft, so ist zunächst zu bemerken, daß bei störendem Doppelsehen die Beseitigung der Linse vorzunehmen ist. Die Iridodesis, wobei die Pupille nach der Seite der Linse verlagert wird (A. Pagenstecher), wäre an sich die weitaus zweckmäßigere Operation. Allein sie ist zu gefährlich in ihren Folgen.

Trübt sich die verlagerte Linse, dann ist, wenn die Erweiterung der Pupille durch Atropin und die Anwendung einer stenopäischen Spalte eine wesentliche Besserung des Sehens ergibt, die optische Iridektomie angezeigt. Tritt dabei keine Besserung des Sehens ein, dann ist die trübe Linse zu entfernen.

Zu δ) Verlagerung der Linse in den Glaskörperraum.

Hierbei begegnet die operative Entfernung stets größeren, oft unüberwindlichen Schwierigkeiten. Sie ist nur in Fällen zu versuchen, wo die Linse Beschwerden verursacht und noch Sehvermögen vorhanden ist.

Man kann hier dem Grade nach Fälle unterscheiden, wo sich die Linse (oder der Linsenkern) nur sozusagen in der hinteren Kammer weiter verschoben hat, so daß ihr Rand noch der Iris nahe liegt; dann solche, wo die Linse tiefer in den Glaskörper versenkt ist, wobei dieser durch das veranlassende Trauma zertrümmert oder (bei spontanen Luxationen) verflüssigt ist, und endlich solche, wo die Linse ganz frei beweglich ist. In allen Fällen kann die Linse entweder noch durch Teile des Aufhängebandes mit dem Ziliarkörper zusammenhängen oder von ihm ganz abgelöst sein. Letzteres ist natürlich stets der Fall, wenn es sich bloß um den verlagerten Kern handelt.

Die uns zur Verfügung stehenden Verfahren sind das von Knapp[1]), das von v. Graefe[2]) und v. Arlt[3]) mit Anspießung der Linse durch die Lederhaut und das von Agnew[4]) mit dem Bident; endlich die Verlagerung der frei beweglichen Linse in die vordere Augenkammer.

Knapps Verfahren besteht in folgendem: Man läßt den Kranken in einen Operationssessel setzen, legt nach Kokainisierung einen Sperrlidhalter an und macht mit dem Graefemesser einen Schnitt durch den oberen Teil der Hornhaut, dessen Enden in dem durchsichtigen Rand,

[1]) Knapp, Über Extraktion in den Glaskörper dislozierter Linsen. Arch. f. Augenheilkunde, 1890, XXII, S. 171.

[2]) v. Graefe, Ein außergewöhnlicher Fall von Extraktion einer in die vordere Kammer vorgefallenen, verkalkten Linse. Arch. f. Ophthalm., II, 1, S. 201.

[3]) v. Arlt, Operationslehre im Handbuche von Graefe u. Saemisch, 1874, III, 1. Aufl., S. 289 u. 331. — Derselbe, Diskussion zu Noyes' Vortrag auf der XVI. Versammlung der ophthalmolog. Gesellsch. zu Heidelberg 1884. Ber. S. 90.

[4]) Agnew, Operation for the removal of the dislocated crystalline lens. Amer. Journ. of Ophthalm., 1885, II, pag. 142. — Derselbe, An operation with a double needle or bident, for the removal of crystalline lens dislocated into the vitreous chamber. Transact. of the Amer. ophth. soc., 1885, 21. meeting, pag. 69.

dessen Scheitel aber 2 *mm* darunter liegt. Dann wird der Lidhalter entfernt, das obere Lid mit dem Zeigefinger der linken Hand gehalten und mit dem Daumen der rechten Hand der Rand des unteren Lides gegen den unteren Teil der Lederhaut direkt auf den Mittelpunkt des Auges zu gedrückt. So wie sich die Linse in die Pupille einstellt, wird sie durch immer festeren Druck, jedoch immer in der Richtung auf den Mittelpunkt des Auges zu, allmählich durch die Pupille in den klaffenden Hornhautschnitt getrieben.

Wenn ungefähr zwei Drittel der Linse geboren sind, hebt sie der Gehilfe mit einem Löffel in ihrer unverletzten Kapsel vollends heraus. Die Iris zieht sich gewöhnlich von selbst zurück. Bei Vorsicht verliert man gar keinen Glaskörper.

Dieses Verfahren eignet sich für schlotternde und subluxierte Linsen, auch ektopische Linsen (siehe dort), dann für die während der gewöhnlichen Extraktionen vorkommenden Kernverschiebungen und endlich für die in den Glaskörper gelagerten Linsen, wenn sie der Iris noch nahe liegen, besonders auch, wenn sie noch irgendwie an ihrem Aufhängebande befestigt sind.[1])

Das Verfahren von v. Graefe und v. Arlt erinnert etwas an das Verfahren der Extraktion, das von Cannstadt 1871 zur Entfernung der Linse in der geschlossenen Kapsel vorgeschlagen ward (vgl. II. Bd., S. 530). Man benützt dazu irgend eine der üblichen Starnadeln, mit der man durch die Lederhaut eingeht, die Linse spießt und sie in die Pupille oder die vordere Kammer drängt, und zwar bei vornüber geneigter Lage des Kopfes oder bei Bauchlage des Kranken.[2]) Während dann die Linse festgehalten wird, kann man den Kopf des Kranken zurückneigen oder ihn in die Rückenlage bringen, und nun einen Lappenschnitt anlegen. Man geht dann mit einem Löffel ein und während der Gehilfe die Nadel zurückzieht, faßt der Löffel die Linse und zieht sie aus. Bei harten Linsen kann auch Reisingers Doppelhäkchen benützt werden.

Mit guter elektrischer Beleuchtung könnte man wohl auch versuchen, die Operation in der Bauchlage oder bei vorgeneigtem Kopfe des Kranken zu vollenden.

Dieses Verfahren ist anwendbar in Fällen, wo die Linse tief im Auge, am Boden des Auges liegt und gar keinen Zusammenhang mit dem

---

[1]) Eversbusch, Operative Behandlung der in den Glaskörper dislozierten Linse. Münchener med. Wochenschr., 1895, S. 1195.

[2]) Noyes, Luxation der Linse ins Corpus vitreum. Bericht der XVI. Versammlung der ophthalmolog. Gesellsch. zu Heidelberg 1884, S. 90. — Terson, Remarques sur l'extraction de diverses variétés des cataractes. Clin. ophthalm., 1898, Nr. 20.

Ziliarkörper hat, dabei aber auch nicht so frei beweglich ist, daß man sie durch Erweiterung der Pupille und vornüber geneigte Kopflage in die Pupille brächte. Von v. Graefe ward es zuerst bei in der Pupille reitender Linse verwendet, wie schon angegeben ward.

Kuhnt[1]) hat Webers Schlinge dahin abgeändert, daß in dem Schafte des Instrumentes eine verschiebbare Nadel eingelegt ist, also das Ganze wie eine Art Tonsillotom gebaut ist. Damit soll das Fassen der Linse erleichtert und gesichert werden.

In ganz eigentümlicher Weise ging Agnew bei einer fast ganz frei beweglichen, nur an der Schläfenseite noch einigermaßen befestigten, kalkig-kataraktösen Linse vor. Ein Paar gerader Starnadeln von $^6/_8$ Zoll Länge wurde in einer Entfernung von $^1/_8$ Zoll, parallel zueinander, in einem flachen, gerieften, plattenartigen Griff zu einem gabelartigen Instrumente verbunden („Bident"). Dieser Doppelzinke ward in einen Nadelhalter gefaßt.[2])

Agnew ging nun an der Schläfenseite des Augapfels, an einer Stelle, die so weit zurücklag, um in den Glaskörperraum ohne Verletzung der Iris oder Berührung der verlagerten Linse zu gelangen, bis zu einem wenig schläfenwärts vom Mittelpunkte des Glaskörperraumes gelegenen Punkte mit dem Doppelzinken ein. Dann drückte er den Nadelhalter Sands, womit der Doppelzinke gefaßt war, nach hinten, so daß dessen Spitzen einen Bogen nach vorn beschrieben. Die Linse ward von dem Bident erfaßt — etwa wie eine Erbse von einer zweizinkigen Gabel gefaßt wird — und nach vorn durch die Pupille in die vordere Kammer gebracht. Dann stieß er den Bident weiter vor, so daß seine Spitzen an der Nasenseite des Augapfels nahe hinter der Iris und ohne sie zu verletzen zum Vorschein kamen. Mit einem schmalen Graefemesser machte er darauf einen genügend großen, unteren Hornhautschnitt und vollendete die Entbindung der Linse mit einer feinen Drahtschlinge leicht. Dann entfernte er den Bident ohne Schwierigkeit. Die Hornhautwundränder legten sich schön an, es entstand kein Irisvorfall. Die Heilung war glatt, die Behandlung dauerte 17 Tage.

Webster[3]) teilte in derselben Sitzung der Amerikanischen ophthalmologischen Gesellschaft einen anderen solchen Fall mit und 1888 be-

---

[1]) Kuhnt, in der Diskussion zu Noyes, a. a. O.

[2]) Die Beschreibung des Bidents nach dem Jahresbericht für Ophthalmologie von Nagel für 1885, S. 431, da mir das Original nicht zugänglich ist. Die Beschreibung der Operation entnehme ich Knapps Arbeit „Über Extraktion in den Glaskörper luxierter Linsen". Arch. f. Augenheilk., 1891, XXII, S. 171.

[3]) Webster, Extraction of lens, dislocated into the vitreous, with the aid of Dr. Agnews bident. Transact. of the Amer. ophthalm. soc., 1885, pag. 76 (21. meeting).

richtete Pomeroy[1]) über sechs derartige Fälle (vier eigene, einen von Agnew und einen von Webster). Auch Andrews[2]) hat viermal so operiert.

Andrews hat das Instrument so abgeändert, daß der Griff durch eine zarte Feder daran befestigt wird, wodurch eine größere Zartheit der Handhabung möglich ist, als wenn Sands Nadelhalter angewandt wird.

Knapp[3]) versichert, die Operation habe auf ihn keinen günstigen Eindruck gemacht, weil er in seiner Praxis immer imstande gewesen sei, solche Linsen auf die schon erwähnte, von ihm angegebene Weise durch äußere Triebkräfte zu entfernen. Dies verhindere der Bident. Auch müsse seine Entfernung unangenehm sein. Doch gibt er zu, daß die Entfernung verlagerter Linsen solche Schwierigkeiten geben könne, daß man den Bident nicht für alle Fälle als überflüssig erklären könne. Darum will er ihn für Ausnahmsfälle vorbehalten. Einen Fall, wie der Agnews, hat er nach seinem Verfahren anstandslos operiert.

Es scheint, daß für Agnews Verfahren jene Fälle am meisten geeignet sind, wo die Linse ziemlich vorn liegt, mit dem Ziliarkörper durch einen Zonulastrang noch zusammenhängt, dabei recht beweglich ist, so daß sie sich nicht spießen läßt, aber doch auch durch die erweiterte Pupille nicht in die vordere Kammer vortreten kann.

Wo eine Linse frei beweglich ist, ist zunächst immer das II. Bd., S. 625 erwähnte Verfahren zu versuchen. Man erweitert die Pupille (durch Euphthalmin und Kokain, besser als durch das von Krüger[4]) zu diesem Zwecke verwandte Atropin). Dann wird der Kopf stark nach vorn geneigt und oft geschüttelt; am besten bringt man den Kranken ganz in Bauchlage.[5]) Durch diese Handhabungen trachtet man die ohnedies häufig im Pupillarbereiche auftauchende Linse in die vordere Augenkammer zu bringen. Ist dies gelungen, dann muß der Kranke in der gegebenen Stellung verharren, bis das mittlerweile angewandte kräftige Myotikum (Eserin) eine maximale Myosis erzeugt hat und sonach die Linse in der vorderen Kammer abgefangen ist. Von dort wird sie dann auf die II. Bd., S. 622 geschilderte Weise entfernt.

Es ist klar, daß dieses Verfahren das schonendste von allen ist und am wenigsten die Gefahr größeren Glaskörperverlustes herbeiführt. Genaue Regeln lassen sich für eine solche atypische Operation, wie es die Ent-

---

[1]) Pomeroy, Transact. of the Amer. ophthalm. soc., 1888, pag. 168.
[2]) Ebenda.
[3]) a. a. O.
[4]) Krüger, Bericht der XVI. Versammlung der Ophthalmolog. Gesellsch. zu Heidelberg 1884, S. 9.
[5]) Deutschmann (Luxation der Linse, Münchener med. Wochenschr., 1896, S. 64) brachte eine Linse dadurch in die vordere Kammer, daß er den Kranken sich möglichst oft auf den Kopf stellen ließ.

fernung von Linsen aus dem Glaskörper ist, überhaupt nicht geben. Der Operateur muß nach den gegebenen Umständen handeln. Ich erwähne schließlich, daß viele Operateure auch in dem Glaskörper befindliche Linsen durch bloßen Hornhautschnitt und Eingehen mit einer Curette oder Schlinge entfernt haben. Freilich ist dabei der Glaskörperverlust oft groß und der Erfolg sehr unsicher.

Als Schnittverfahren für solche Fälle überhaupt hat L. Müller sein Verfahren mit dem deckenden Hornhautlappen empfohlen (II. Bd., S. 520). [Einfacher ist die Deckung eines kornealen Schnittes mit Bindehaut (Kuhnt, Pflüger), wie es Bd. II, S. 482 beschrieben wurde.]

Gesichtspunkte für die operative Behandlung des Wundstars.

Ebenso wie das Vorgehen bei verlagerten Linsen, erfordert auch das Verfahren bei Wundstaren eine gesonderte, kurze Besprechung, indem hier oft eine Anzahl von Komplikationen gleichzeitig vorhanden ist. Allerdings kommen auch ganz „reine" Wundstare vor.

1. Ist der Wundstar nicht mit einer Entzündung kompliziert und unvollständig, dann ist zunächst jeder Eingriff an der Linse zu verschieben. Natürlich ist eventuell die vorgefallene Iris abzutragen u. dgl. mehr. Die Trübung kann sich zurückbilden (wenigstens teilweise) und stationär bleiben. Schreitet sie vor, dann wartet man, bis sie vollständig geworden ist, ja unter Umständen hilft man (bei jungen Leuten) mit einer Diszission nach. Innerlich während dessen Jod.

Tritt Drucksteigerung auf und geht auf Eis und Skopolamin nicht zurück, während die zentrale Lichtempfindung und Projektion anfangen abzunehmen, dann ist die ausgiebige Entleerung der Starmassen sofort vorzunehmen — bei Kindern und jungen Leuten mit der Lanzenextraktion, bei älteren, wenn noch ein harter, großer Kern nachweisbar ist, mit Lappenextraktion.

Tritt keine Drucksteigerung auf, dann läßt man die Linse ganz trüb werden und extrahiert sodann.

Ist der zur Behandlung kommende Wundstar schon vollständig, dann ist selbstredend sofort zu operieren.

Die Extraktion kann hier auch bei alten Leuten häufig mit der Lanzenextraktion gemacht werden, wenn die Verletzung tief in die Linse (den Kern) eingedrungen ist und nicht bloß oberflächlich war, bloß die Kapsel ritzte. Denn in solchen Fällen zerfällt auch der Kern in eine breiige Masse und ein langer Starschnitt ist ganz überflüssig.

Zu achten ist stets darauf, daß, wenn die Linse bei der Verletzung ganz durchbohrt ward, die Gefahr des Glaskörpervorfalles bei der Ope-

ration besteht. Ob mit oder ohne Irisausschneidung operiert wird, hängt von den Umständen ab. Es kann auch bei der Operation die Lösung bestehender vorderer Synechien der Iris versucht werden.

[Ich stehe auch bei der Behandlung des Wundstars auf demselben Standpunkte wie bei der Myopieoperation (Wundstar nach Diszission der Vollinse). Die quellenden Linsenmassen rufen fast immer Irisreizung, Iritis, allein oder mit nachfolgender Drucksteigerung hervor. Der Eintritt dieser Komplikation ist daher nicht abzuwarten, sondern bei Beginn der ersten Reizerscheinungen eine Lanzenextraktion (Punktion der Vorderkammer mit Entleerung wenigstens eines Teiles der Linsenmassen) auszuführen. Bleiben Reste, so sollen sie, falls sie nicht rasch sich aufsaugen, was nach ausgiebiger Eröffnung der Linsenkapsel meist der Fall ist, durch eine neuerliche Punktion entfernt werden.

Von manchen Autoren (Dor[1]) wird das Aussaugen des Wundstars wärmstens befürwortet.]

2. Ist der Wundstar mit plastischer oder eitriger Entzündung kompliziert, dann ist zunächst diese zu bekämpfen: feuchtwarme Umschläge oder Eis, je nachdem, was vertragen wird, subkonjunktivale Injektion von Hg cyanat. nach Darier [bei noch offener Wunde Ausspülung der Vorderkammer mit $^1/_2$%iger Kollargollösung], Atropin usw.

Ein Eingriff zur Entfernung des Stars darf erst gemacht werden, wenn das Auge dauernd blaß geworden ist. Hierfür gibt Becker den beherzigenswerten Rat, daß man erst operieren soll, bis das Auge nach probeweise ausgeführtem Anfassen mit der Pinzette nicht mehr mit Ziliarinjektion reagiert.

Wenn aber Drucksteigerung auftritt, dann ist auch in diesen mit Entzündung gepaarten Fällen operativ vorzugehen, und zwar eine Iridektomie zu machen. Es schadet natürlich nicht, wenn sich dabei in der Kammer befindliches Exsudat und Starmassen entleeren, nötigenfalls mit der Pinzette herausgezogen werden. Auch eine Ausspülung der Kammer zur mechanischen Reinigung [oder Desinfektion mit $^1/_2$% Kollargollösung] kann dabei vorgenommen werden.

Ist die Entzündung ganz abgelaufen, dann ist die Operation des angewachsenen, sehr oft stark geschrumpften Stars vorzunehmen, natürlich wenn die Lichtempfindung entsprechend ist. In Betracht kommen, je nach den Verhältnissen des Falles, die Lanzenextraktion mit Iridektomie, die Lappenextraktion mit Iridektomie, die Extraktion von Wenzel-Wecker, die Iridokapsulotomie, die Iritoektomie, in seltenen Fällen auch die bloße Diszission mit dem Nadelmesser oder der Schere.

---

[1]) Dor, Fußnote 2, II. Bd., S. 389.

Dauert aber die Entzündung fort, wird die Lichtempfindung schlecht oder erlischt sie, dann ist die Enukleation des Augapfels wegen der Gefahr der sympathischen Ophthalmie vorzunehmen.

---

c) Komplikationen von seiten der Spannung des Augapfels.

Wo außer dem Star gleichzeitig Drucksteigerung vorhanden ist, ist in der Regel zuerst diese zu beseitigen und dann erst die Staroperation vorzunehmen. Eine Ausnahme bilden nur jene Fälle von Drucksteigerung von Verletzungsstar in jugendlichen Augen (nach zufälligem Trauma oder Diszission, sog. Quellungsglaukom), die den friedlichen Maßnahmen nicht weichen und durch rasche Aufquellung der Linse entstanden sind. Sie können ohne weiteres der Lanzenextraktion unterworfen werden. Bei Blähung seniler Linsen infolge Verletzung ist aber, sowie bei Drucksteigerungen anderer Art zuerst die Iridektomie vorzunehmen, der später die Extraktion folgt.

Diese Grundregel hat schon v. Arlt betont und ihre Vernachlässigung rächt sich unter Umständen sehr, wie z. B. Woods Fall zeigt, wo der Extraktion eines Stars an einem an Glaukom leidenden Auge eine das Auge vernichtende Blutung folgte.[1])

[Für die oben (II. Bd., S. 435) erwähnten seltenen Fälle von Glaukom durch Quellung seniler Katarakte in unverletzter Kapsel halte ich aber die primäre Extraktion der Linse mittelst kombiniertem Lappenschnitt doch für vorteilhafter, wie ich es schon in meiner ersten Mitteilung über diese seltene Komplikation angegeben.[2]) Die Iridektomie beseitigt, wie ein eben jetzt an meiner Klinik in Behandlung stehender Fall uns zeigt, nicht immer die Drucksteigerung, es muß daher unter ungünstigeren Heilungsbedingungen die Extraktion rasch nachgeschickt werden.]

In Fällen, wo nach der Iridektomie extrahiert werden soll, geschieht dies in der Regel mit der Lappenextraktion nach der Seite des Koloboms wie nach allen präliminären Iridektomien.

Aber auch eine aus bestimmten Gründen erwünschte subkonjunktivale Extraktion ist nicht ausgeschlossen; nur muß man sie dann nach der dem Kolobom entgegengesetzten Seite verrichten.

In jenen Fällen, wo nach wiederholten Iridektomien und Iridotomien, die erfolglos geblieben sind, zur Beseitigung des gesteigerten Binnendruckes die Linse entfernt wird, rät L. Müller an, sein II. Bd., S. 520 dargestelltes Verfahren zu benützen. Auch das von Bourgeois angegebene Verfahren kommt hier in Betracht.

---

[1]) Woods, Intraocular haemorrhage consecutive to cataract extraction or to iridectomy for the relief of glaucoma. Med. Rec., 1890, XXXVII, pag. 613.

[2]) Elschnig, in Enzyklopädie der praktischen Medizin von Schnirer und Vierordt, „Glaukom" S. 404, „Katarakt" S. 1136.

d) Komplikationen durch Erkrankung der tieferen Teile.

Ist die Lichtempfindung schlecht, also entweder die zentrale Lichtempfindung herabgesetzt oder die Projektion mangelhaft oder fehlend, oder ist beides zugleich vorhanden, dann bestehen Komplikationen von seiten der tieferen Organe des Auges und im allgemeinen erscheint unter diesen Umständen eine Staroperation ausgeschlossen.

Nichtsdestoweniger gibt es Fälle, wo eine solche trotzdem vorgenommen werden kann:

1. Aus kosmetischen Gründen. [Hier ist absolut die Tätowierung einer „schwarzen Pupille" im Hornhautzentrum vorzuziehen!]

2. Wenn die Mangelhaftigkeit der Lichtempfindung nicht allzu groß ist und es sich um das einzige Auge des Kranken handelt, indem das andere fehlt oder amaurotisch ist, um vielleicht eine Besserung des Sehens, deren Höhe sich freilich gar nicht im voraus auch nur abschätzen läßt, zu erlangen. In solchen Fällen ist jede, auch die geringste Besserung von Wert. Doch kann der Versuch auch zum Zugrundegehen des schwer veränderten Auges führen. Es ist also der Kranke auf diese Möglichkeit auch aufmerksam zu machen.

Das Verfahren ist im allgemeinen die Extraktion.

Wo eine Verflüssigung des Glaskörpers besteht oder eine Netzhautabhebung sicher da ist oder angenommen werden kann, dort ist statt der gewöhnlichen Lappenextraktion die subkonjunktivale anzuwenden, wenn es sich um ältere Leute handelt. Bei jungen Leuten hat schon v. Arlt hier die Diszission empfohlen.

[3. Zur Behebung der Drucksteigerung bei absolutem Glaukom. Topolanski[1]) hat dies Verfahren empfohlen und berichtet über gute Resultate, und ich selbst konnte mich auch von der Brauchbarkeit derselben überzeugen. Schmerzhafte, steinharte Bulbi, bei denen die Iridektomie wirkungslos geblieben oder noch zu Zunahme der Drucksteigerung geführt, werden nach Extraktion der (durchsichtigen oder eventuell glaukomatöskataraktösen) Linse entspannt und schmerzlos.

Topolanski macht den Schnitt entweder mit einer übertrieben breiten Lanze oder mit dem Graefemesser, Eröffnung der Kapsel mit dem Häkchen. Zur Erleichterung des Austrittes der Linse wird dieselbe sofort, wenn sie sich einzustellen beginnt, mit dem spitzen Häkchen angehakt und mit dessen Hilfe entbunden. Stellt sich Glaskörper vorher ein, dann ist die Reisingerpinzette anzuwenden.

Bindehautlappen soll nur dann angelegt werden, wenn kein Glaskörpervorfall zu gewärtigen ist, sonst soll, um eine glattere Heilung zu erzielen, kein Bindehautlappen gebildet oder ein solcher sogar abgetragen werden (?).]

---

[1]) Topolanski, Die Operation des Glaukoma absolutum etc. Arch. f. Augenheilk., 1906, XLIV, S. 420.

Zu 2. a) Komplikationen von seiten der Adnexe und Nachbarorgane, der Stellung und Lage des Augapfels.

Hierher gehören Veränderungen und Erkrankungen der Lider, der Bindehaut, der Tränenwege, ferner Strabismus und Lageveränderungen des Augapfels (Exophthalmus und Enophthalmus).

Es sollen hier natürlich diese Veränderungen nicht ausführlich besprochen werden, sondern es soll nur das hervorgehoben werden, was praktisch für die Ausführung und Ausführbarkeit der Operation in Betracht kommt.

1. Veränderungen an den Lidern.

Es ist selbstverständlich, daß bei akuten Entzündungen der Lidhaut, der Lidränder und der Lidranddrüsen keine Staroperation ausgeführt werden darf, weil alle diese Zustände zur Quelle von Infektion werden können. Das gleiche gilt für die chronischen Entzündungen. Stellungsänderungen des Lides (En- und Ektropien) und Mißwuchs der Wimpern (Trichiasis) gefährden nicht bloß durch die begleitenden katarrhalischen Zustände die aseptische Wundheilung, sondern beeinträchtigen durch unangenehme Empfindungen und reflektorischen Lidkrampf das ruhige Verhalten des Kranken.

Alle diese Zustände sollen vor der Vornahme der Operation beseitigt sein. Nach der Heilung ziehe ich in solchen Fällen die subkonjunktivale Extraktion den anderen Verfahren vor.

Eine lästige Komplikation ist eine sehr enge Lidspalte, weil sie alle Handgriffe sehr erschwert. Man tut am besten, die operative Erweiterung der Lidspalte der Staroperation vorauszuschicken. Für die Extraktion wählt man am besten, wenn eine solche Voroperation nicht zugestanden wird, entweder ein Verfahren nach unten oder das Verfahren von Angelucci (II. Bd., S. 517).

2. Veränderungen des Tränensackes.

Die gefährlichste Komplikation für Operationen am Augapfel überhaupt bildet ein Tränensackleiden, indem es eine der Hauptquellen der Infektion darstellt. Es wird natürlich niemand einfallen, bei einer akuten Dakryocystitis phlegmonosa zu operieren, aber, wie jeder weiß, sind die chronischen Schleimhauterkrankungen des Tränensackes nicht weniger gefährlich. Es muß in allen Fällen nach ihnen gesucht werden und wo sich eine Verengerung des Tränennasenganges oder Sekret im Tränensack findet, muß möglichst radikal vorgegangen werden. Wo die Zeit mangelt, eine konservative Behandlung durchzuführen, oder keine Aussicht auf Erfolg vorhanden ist, nehme man die Exstirpation des Sackes vor. Ihr muß dann eine entsprechende Behandlung des begleitenden Bindehautkatarrhs, der Lidrandentzündung, folgen. Das hernach einzuschlagende Verfahren hängt vom Zustande dieser Organe ab.

Bei Leuten, die die Exstirpation des Sackes nicht zugestehen, ist als Ersatz die Spaltung und Ätzung oder bloße Tamponade vorzunehmen.

3. Akute und chronische Bindehautentzündungen müssen vorher gründlich behandelt und womöglich beseitigt werden. Das gelingt nun bei den chronischen gewöhnlich nicht oder nur scheinbar, indem, auch wenn die Bindehaut blaß geworden und abgeschwollen ist und auch die bakteriologische Untersuchung nichts Verdächtiges mehr auffinden läßt, unter dem Reize der traumatischen Einwirkungen bei der Operation eine ganz bedeutende Absonderung eintritt, die den Wundheilungsverlauf gefährdet.

[Gerade hier ist die bakteriologische Untersuchung des Bindehautsekretes geradezu unerläßlich! Trotz reichlichen Sekretes beherbergen solche Bindehautsäcke mitunter keinerlei pathogene Keime. Bei Mischflora sind Virulenzbestimmungen der Mischkulturen vorzunehmen; fallen die Versuche negativ aus, so kann, wie ich dies aus praktischer Erfahrung ersehe, ohne weiteres die Operation vorgenommen werden.]

Für solche Fälle gibt die Deckung der Wunde mit einem doppeltgestielten Bindehautstreifen nach Kuhnt größere Sicherheit wegen der Erschwerung der sekundären Infektion. Dieses Verfahren kann auch bei Lanzenextraktionen eingeschlagen werden. Eine vollständige Sicherung ergibt allerdings leider keine der genannten Maßnahmen.

Große Pterygien erfordern die Extraktion mit Iridektomie, [wenn es anders möglich ist, soll man natürlich vorher die Pterygiumoperation ausführen], ausgedehnteres Symblepharon erschwert jedes Extraktionsverfahren wegen der Behinderung der Beweglichkeit. Subkonjunktivale Extraktion ist da unmöglich.

[Zu erwähnen wäre hier noch die Staroperation bei hochgradig eingeengtem Bindehautsacke. Kuhnt hat sich ausführlicher hierüber verbreitet; er wendet, um ohne Lidhalter operieren zu können, einen Lappenschnitt nach unten an und operiert subkonjunktival nach Desmarres-v. Hasner.

2 *mm* über und parallel dem horizontalen Hornhautmeridiane wird die Bindehaut sowohl lateral als medial 3 *mm* weit mit der Schere eingeschnitten und der Schnitt vom peripheren Wundwinkel aus 4—5 *mm* weit rechtwinkelig nach unten geführt. Ablösung der umgrenzten Bindehautlappen bis zum Limbus, Zügelnaht am oberen Hornhautrande; der Operateur faßt die Rectus inferior-Insertion, während der Assistent die Zügelnaht nach oben hält und die Bindehauttasche lateral lüftet, und legt mit dem breiten Kuhntschen Messer einen (fast) Halbbogenschnitt im Skleralbande nach unten an, wobei nach dessen Vollendung ein 8 *mm* breiter Bindehautlappen nach unten bis zur Übergangsfalte gebildet, aber nicht abgetrennt wird. Die übrige Operation wird typisch vollendet.

Ich kann nicht einsehen, weshalb man die Extraktionen in so schwierigen Fällen noch schwieriger gestalten soll und ziehe unbedingt die Lappenextraktion mit freiem Bindehautlappen, eventuell nach unten, vor. Natürlich darf sie erst vorgenommen werden, wenn der Bindehautsack keine pathogenen Mikroorganismen mehr beherbergt.[1])

Zur Fixation des Bulbus und zum Festhalten der Lider ist das geschilderte Vorgehen Kuhnts zu empfehlen, das dem Verfahren Angeluccis[2]) nachgebildet ist. E.]

Zu 1., 2. und 3. Neuerdings ist die Frage aufgeworfen worden, ob bei nicht zu beseitigender Gefahr der Infektion von seiten der Lider, des Tränensackes (Verweigerung der Exstirpation) und der Bindehaut die Reklination gerechtfertigt sei, und von verschiedenen Seiten bejahend beantwortet worden (II. Bd., S. 306 ff.).

4. Strabismus. Bestand er schon vor dem Eintritte der Starblindheit, dann kann man einen sicheren Seherfolg durch die Operation nur versprechen, wenn der Strabismus ein alternierender war, oder bei unilateralem Strabismus, wenn das zu operierende Auge das fixierende war. Wo diese Umstände nicht mehr festzustellen sind, ist die Wiederherstellung eines genügenden Sehens zweifelhaft in Aussicht zu stellen, weil man nicht sicher ist, ob man nicht an einem amblyopischen Auge operiert. Wo man das Schielauge mit Sicherheit feststellen kann, wird man an ihm keine Staroperation vornehmen, außer es wird dringend gewünscht. Es kann ja immerhin das Sehvermögen so weit brauchbar werden, daß der Betreffende unter den vorhandenen Umständen, die sehr mannigfaltig sein können, einen Nutzen von der Operation hat. Auf die Wahl des Verfahrens selbst hat der Strabismus natürlich keinen Einfluß.

5. Stärkere Prominenz des Augapfels und wirklicher Exophthalmus bei Achsverlängerung, bei Morbus Basedowii setzt den Augapfel der Einwirkung des Liddruckes in einer den Operationsverlauf sehr gefährdenden Weise aus.

[Es empfiehlt sich hier, einen breiten Bindehautlappen anzulegen oder eine Deckung der Wunde nach Kuhnt oder mit schürzenartig vorgezogener Bindehaut nach Pflüger vorzubereiten und damit die Operation zu schließen.

Während der Operation muß hier besonders auf die Lider geachtet werden, und zwar sind da wohl am besten die Desmarresschen Lidhälter zu verwenden.

---

[1]) Angelucci, s. II. Bd., S. 517.

[2]) Kuhnt, Über Starextraktion bei wesentlich eingeengtem Bindehautsacke. Zeitschr. f. Augenheilk., 1905, XIII, S. 103.

Unbedingt ist Irisausschnitt vorzunehmen oder präparatorisch der Extraktion vorauszuschicken.]

Die hier so große Gefahr des Umklappens des Hornhautlappens und des Glaskörpervorfalles läßt sich durch die subkonjunktivale Extraktion fast sicher beseitigen. Man macht die Operation aber nach oben und mit Iridektomie (III, *B*), weil die Iris in solchen Fällen zu leicht herausschlüpft. Andere Verfahren, die hier angewendet werden können, sind die mit Wundnaht (II. Bd., S. 479), das von Bourgeois (II. Bd., S. 521), das von Müller.

6. Starke Tieflage des Bulbus erschwert die Operation nach oben sehr. Ich extrahiere in solchen Fällen subkonjunktival nach unten. Wegen der geringen Einwirkung der Lider auf den Bulbus ist hier die Iridektomie unnötig. Schon v. Arlt hat für solche Fälle die Lappenextraktion nach unten angeraten. Angelucci empfiehlt hierfür besonders sein II. Bd., S. 517 besprochenes Verfahren.

Zu 2. b) Allgemeine Komplikationen, die auf das Verhalten des Kranken bei der Operation und im Heilungsverlaufe, dann solche, die auf den Heilungsvorgang überhaupt Einfluß haben.

Zur ersten Gruppe gehören:

α) Psychische und nervöse Zustände:

Demenz, Psychosen, große Erregbarkeit, Nervosität, Alkoholismus, die ein ruhiges Verhalten während und nach der Operation verhindern.

Leiden der sensiblen und motorischen Nerven: Neuralgien, Tic douloureux, Ischias u. dgl., Taubheit, Krämpfe infolge Hysterie, Epilepsie, Tetanie, Chorea u. dgl.

β) somatische Zustände:

Gallenstein-, Nieren-, Bleikoliken, Magenkrämpfe; Herzleiden, Herzkrämpfe; Dyspnoe, Husten, Emphysem, Asthma; Harnbeschwerden, Prostataleiden, Strangurie, Harn-, Darmfisteln; Hernien u. dgl.

All das kann zu störender Unruhe, ja gewaltsamen Bewegungen des Kranken führen und die Wundheilung schwer schädigen.

[Es ist daher dasselbe Verfahren wie bei 2, 3, 5 anzuwenden.

Jedenfalls darf nur kombinierte Extraktion ausgeführt werden, wenn nicht schon vorher ein Kolobom angelegt worden ist.]

Bei großkernigen Staren verrichte ich in all diesen Fällen die subkonjunktivale Extraktion (Verfahren III, *B*) mit Iridektomie; bei weichen Staren ist wie sonst die Lanzenextraktion zu machen, da hier die kleine Wunde nicht gefährdet ist.

Auch L. Müllers Verfahren (II. Bd., S. 520) und die anderen Verfahren mit Wundnaht (Williams, Czermak, Suarez, Kalt, dann Bourgeois) wären hier anzuwenden.

Zur zweiten Gruppe gehören Dyskrasien, konstitutionelle Erkrankungen, die eine ungünstige Beeinflussung der Heilungsvorgänge herbeiführen können. Ich erwähne hier die konstitutionelle Lues, wenn gerade frische Erscheinungen aufgetreten sind. Man wird unter diesen Umständen

keinen operativen Eingriff vornehmen. Ferner den Diabetes und die Albuminurie.

Die Prognose der Operation ist bei Albuminurikern entschieden ungünstiger als bei gesunden Leuten. Sichel[1]) hielt den Star in solchen Fällen für ein Noli-me-tangere. Deutschmann[2]) sah zwei Eiterungen unter sieben Fällen.

[Man lasse in solchen Fällen jedenfalls eine längere Diätkur (Milchdiät) vorausgehen.]

Nur wenig anders als bei gesunden Individuen steht es dagegen um die Erfolge bei Diabetikern. Immerhin dürfte bei ihnen leichter eine Infektion zustande kommen. Ich habe bei einem jungen, schwer kachektischen Diabetiker nach jeder Diszission (der Vollinse) eine schwere, eitrige Iritis auftreten sehen.

[Es ist daher unter allen Umständen vor der Operation durch Diät, Karlsbader Kur u. dgl. wenigstens die Intensität der Zuckerausscheidung herabzusetzen. Ist eventuell im Harn reichlich Azeton vorhanden, so soll keinesfalls operiert werden, um nicht die Gefahr eines Coma diabeticum heraufzubeschwören.]

Bei echtem, diabetischem Star besteht ein gewisser Grad von Zonulaatrophie[3]), der größere Vorsicht beim Entbinden des Kernes und der Reste erheischt. Manche Operateure halten die präparatorische Iridektomie für zweckmäßig, doch ist es fraglich, ob das nötig ist. Andere haben gerade bei einfacher Extraktion die besten Erfolge gehabt.[4])

Die Prognose hängt von allfälligen Komplikationen an den tieferen Teilen des Auges ab, besonders aber von allfälliger schwerer Kachexie. Es darf, wenn man operieren soll, keine akute Exazerbation des Leidens da sein und der Diabetes ist in entsprechender Weise vorzubehandeln.[5])

[Besondere Beachtung schenke ich auch der Indikanausscheidung im Harn, die ja — als Zeichen von abnormen Vorgängen im Darmkanal — auch von spontaner Iridokyklitis gefolgt ist.[6]) Ist Indikan in erhöhter Menge im Harn nachweisbar, so muß zuerst durch Purgantien, Diät

---

[1]) Sichel, Traité élémentaire d'ophtalmologie. I. Paris 1879.

[2]) Deutschmann, Fortgesetzte Untersuchungen zur Pathogenese der Katarakt. Arch. f. Ophthalm., 1879, XXV, 2, S. 213 u. 427.

[3]) C. Waldbauer sen., Quatre cas des cataractes diabétiques. Rev. gén. d'ophtalm., 1885, pag. 1.

[4]) Calamy, Du traitement de la cataracte diabétique. Thèse de Paris, 1890.

[5]) Cousserant, Reflexion sur l'opération de la cataracte chez les diabétiques, Réc. d'ophtalm., 1878, pag. 10. — Jany, Zur Lehre von der diabetischen Katarakt und der Operation derselben. Deutsche med. Wochenschr., 1881, Nr. 9. — Levisti, De l'opération de la cataracte chez les diabétiques. Thèse de Paris, 1883. — Jany, Zwei Fälle von beiderseitiger Cataracta diabetica. Arch. f. Augenheilk., VIII, S. 263.

[6]) S. Elschnig, Über Augenerkrankungen durch Autointoxikation. Klin. Monatsbl. f. Augenheilk., 1905, XLIII. II, S. 417.

eventuell Desinfektion des Darmkanales (Kalomel) diese Anomalie beseitigt werden, bevor die Staroperation vorgenommen werden soll.]

Das Verfahren ist dasselbe wie bei unkompliziertem Star: Diszission bei jüngeren, Extraktion bei älteren Individuen.

Zeitpunkt der Operationen bei beidseitigem, operierbarem Star.

Was die Frage anlangt, ob in Fällen, wo beide Augen an operierbarem Stare leiden, beide Augen in einer Sitzung der Operation unterworfen werden sollen, stelle ich mich für die Extraktionen unbedingt auf die Seite jener (Mackenzie[1]), v. Arlt[2]), Fuchs, Hirschberg[3]), Terson[4]) u. a.), die dieses Vorgehen verwerfen. Die Gründe hierfür sind folgende:

Man weiß nie, welche Zufälle im Heilungsverlaufe eintreten werden. Sind aber beide Augen zugleich operiert, dann treffen diese Zufälle auch beide und können unter Umständen den Verlust beider Augen nach sich ziehen. Operiert man die beiden Augen zu verschiedenen Zeiten, dann wird wohl das Eintreten derselben Zufälle nach beiden Operationen ein sehr seltenes Ereignis darstellen.

Ferner lernt man bei der Operation des ersten Auges das Benehmen des Kranken während der Operation und in der Heilungsperiode, die Beschaffenheit des Stars und des Auges kennen und kann gewisse Gefahren bei der Operation des zweiten durch Wahl eines anderen Verfahrens u. dgl. vermeiden.

Wenn man einwendet, die Sache werde durch die beidseitige Operation für den Kranken vereinfacht, indem er mit einem Male mit beiden Augen fertig wird, es entschließe sich nicht jeder Kranke zur zweiten Operation oder es erlauben ihm seine Verhältnisse nicht, zum zweiten Male zu kommen oder seinen Spitalsaufenthalt entsprechend zu verlängern, so sind diese Einwände nicht sehr stichhaltig. Denn wenn ein Auge glücklich operiert ist, so macht es schließlich nicht so viel aus, wenn das zweite Auge unoperiert bleibt.

Man operiere also immer nur ein Auge. Die Operation am anderen kann gegebenenfalls schon nach 10—14 Tagen verrichtet werden; [von

---

[1]) Zitiert von v. Arlt, Operationslehre, S. 254. (Praktische Abhandlungen, übersetzt. Weimar 1832, S. 578.)

[2]) v. Arlt, Operationslehre, S. 253.

[3]) Hirschberg, Über die peripher-lineare Starextraktion. Berliner klin. Wochenschr., 1867, Nr. 1 u. 2.

[4]) Terson, Sur la pathogénie et la prophylaxie de l'hémorrhagie expulsive après l'extraction de la cataracte. Arch. d'ophtalm., 1894, XIV, pag. 110.

vielen Operateuren, so auch Sattler, wird schon nach 4 Tagen der Operation des ersten Auges, bei gutem Heilverlaufe, die des zweiten nachgeschickt.]

Bei Diszissionen des Nachstars verhält sich die Sache jedoch anders. Der Erfolg dieser Eingriffe ist viel weniger von Zufällen in der Heilungsperiode abhängig. Daher hat es kein Bedenken, beide Augen in einer Sitzung zu diszindieren.

Hat man nun bei einem Kranken die Wahl zu treffen, welches Auge zuerst zu operieren ist, so fährt man mit folgender Regel wohl am besten; man operiere zuerst jenes Auge, das für die Wiederherstellung des Sehens die allergünstigste Prognose gibt. Das ist aber jenes Auge, dessen Star der sog. Reife am nächsten steht; sind also beide Stare noch unreif, dann den reiferen; ist einer unreif, einer reif, dann den reifen; ist einer reif, einer überreif, dann ebenfalls den reifen; ist endlich einer unreif, einer überreif, dann den überreifen, wenn die Unvollständigkeit der Trübung des unreifen noch sehr stark ist, jedoch den unreifen, wenn der überreife stark geschrumpft ist oder schlottert und das Alter des Kranken die Extraktion des unvollständig getrübten Stares ohne weiteres gestattet.

[Ich habe an der Klinik Schnabel die Gewohnheit angenommen, bei allen älteren Individuen, wenigstens jenseits des 70. Lebensjahres, denen man nicht die Aufregung und Strapazen einer zweimaligen Operation zumuten kann und darf, beide Augen, wenn beide Star haben, an einem Tage zu operieren, und habe sowohl in der Privatpraxis als seit der Übernahme der Prager Klinik es niemals beklagt, so vorgegangen zu sein. Ich operiere aber auch, wie Schnabel, bei seniler Katarakt jüngerer Individuen, wenn anders möglich, beide Augen unter einem. Es wird ja nicht die Gefahr verdoppelt, sondern die Aussicht auf die Schaffung eines guten Sehvermögens! E.]

Vornahme der Operation bei einseitig operationsfähigem Star, wenn das andere Auge gut sieht.

Der Nutzen der Operation unter solchen Umständen besteht darin, daß

1. der Kranke nach der Seite des operierten Auges eine Erweiterung des peripheren Sehens gewinnt, die dem nicht binokulären Teile des Gesichtsfeldes des operierten Auges angehört. Da es nun im indirekten Sehen auf Schärfe der Bilder nicht ankommt, so besteht dieser Nutzen auch für das unkorrigierte Auge;

2. daß das operierte Auge ein Reserveauge darstellt, das den Kranken davor bewahrt, daß er in dem Augenblicke, wo irgend ein Zufall das andere Auge, sei es andauernd, sei es auch nur vorübergehend, unbrauchbar macht, hilflos dasteht.

Aus diesen Gründen läßt sich die Vornahme der Operation am starkranken, operationsreifen Auge rechtfertigen.

Doch stehen folgende Bedenken dagegen. Für das zentrale, zweiäugige Sehen gewinnt der Operierte nichts. Mit und ohne Starglas hat das operierte Auge von dem nicht operierten so in der Größe abweichende Bilder, daß sie nicht verschmolzen werden können. Es gibt zudem Fälle, wo das Bild des operierten Auges das des guten geradewegs stört. In solchem Falle ergibt das durch die Operation erreichte Sehen einen direkten Nachteil für den Operierten, der die Ausschaltung des operierten Auges vom gemeinsamen Sehen erfordert.

Aber auch wenn das Sehen des unbewaffneten operierten Auges das Sehen des anderen nicht stört, so sind die Leute meist wenig dankbar für die Operation. Sie finden, daß das Auge gegenüber dem nicht operierten in seiner Leistung zurücksteht, die Erweiterung des Gesichtsfeldes wird von den meisten nicht besonders in Rechnung gezogen. Ein solches Ergebnis befriedigt den wenig, der die Scheu vor der Operation überwunden und dann alle Mühen, Belästigungen und auch Kosten der Behandlung ertragen hat.

Die Operation bei einseitig operierbarem Star ist daher, wenn das andere Auge vollkommen oder für den Beruf ausreichend sieht, im allgemeinen besser zu unterlassen. Wenn der Kranke aber die Operation dringend wünscht, sei es aus kosmetischen Gründen, sei es aus Ängstlichkeit, weil er bereits eine gewisse Abnahme des Sehens am anderen, trotzdem noch gebrauchsfähigen Auge bemerkt, dann kann die Operation vorgenommen werden, nachdem man dem Kranken den Nutzen, aber auch die genannten Nachteile auseinandergesetzt hat.

Zu dieser Operation ist um so mehr zu raten, wenn der einseitig vorhandene oder vorgeschrittene Star schon beginnende Zeichen der sogenannten Überreife trägt, weil sich ja hier späterhin Umstände durch die Schrumpfung der Linse, Lockerung der Zonula, Schlottern des Linsensystems einstellen, die die Prognose der Operation trüben.

Einfacher liegt die Sache, wenn das Sehen des anderen Auges nicht normal, sondern doch schon etwas mehr beeinträchtigt ist, weil dort beginnender Star besteht, wiewohl das Sehen zum Berufe noch ausreicht. Wird das Sehen des zu operierenden Auges durch die Extraktion schon wesentlich besser als das des anderen, dann verzichten die Leute gerne auf das Sehen des nicht operierten Auges. Es wird dann dieses nach der Heilung des anderen vom Sehen ausgeschlossen.

Entfernung von Fremdkörpern aus der Linse.

Die Entfernung von Linsenfremdkörpern verlangt eine genaue Überlegung der vorliegenden, durch die Verletzung gesetzten Verhältnisse und somit strengste Individualisierung. Deshalb können hier nur ganz allgemeine Gesichtspunkte gegeben werden, die bei der Wahl des Verfahrens und dem Entwurfe des Operationsplanes Berücksichtigung finden sollen.

v. Arlt sagt mit Recht[1]), daß man sich, wie bei allen Operationen, so insbesondere bei der Entfernung fremder Körper, nicht ohne weitere Überlegung nach irgend einem Schema richten, sondern das in einem speziellen Falle einzuschlagende Verfahren nach den besonderen Verhältnissen unter Benützung allgemeiner Erfahrungssätze zu wählen und zu modifizieren habe. Man muß sich in jedem Falle einen Operationsplan entwerfen, die Aussichten für Gelingen und Mißlingen erwägen und zugleich an die Möglichkeit denken, daß beim Operationsakte selbst noch die eine oder die andere Abweichung von dem ursprünglichen Operationsplane nötig werden kann. Man muß wenigstens annähernd wissen, was man erreichen kann und wie weit man gehen dürfe.

[1]) v. Arlt, Operationslehre, S. 391.

Die Grundfrage ist hier stets, ob etwa die Linse trotz der Anwesenheit des Fremdkörpers ganz oder teilweise durchsichtig bleiben kann und dem Kranken dabei ein mehr weniger normales Sehvermögen erhalten bleibt oder durch eine optische Operation verschafft werden kann, oder, ob die Linse der vollständigen Trübung verfallen ist.

Welcher Natur immer der Fremdkörper ist, an sich wird er von der Linse stets gut vertragen werden [soferne er nicht chemisch different, d. h. löslich ist] und es entsteht die Trübung durch die Einwirkung des Kammerwassers (Praun), wobei Größe und Lage des Fremdkörpers, Größe der Kapselwunde sowie der Ort der Verletzung wichtig sind.

Für die Wahl des Verfahrens ist im allgemeinen maßgebend:

1. Die Beschaffenheit der Einbruchspforte, nämlich in Hinsicht darauf, ob sie noch offen oder nur verklebt oder ob sie schon fest geschlossen ist. Es kann nämlich unter Umständen, wenn die Wunde genügend groß ist oder wenn sie leicht entsprechend erweitert werden kann, die Ausziehung des Fremdkörpers durch die frische Wunde möglich sein.

2. Die Lage des Fremdkörpers in der Linse. Fremdkörper, die nur der vorderen Linsenkapsel aufliegen, ohne daß diese durchbohrt ist, sei es nun, daß sie bloß im Pupillarfalz gleichsam eingeklemmt sind, sei es, daß sie durch etwas Blut oder klebriges Exsudat festgehalten werden, oder daß sie in die Iris gespießt sind, gehören nicht hierher, sondern zu den Fremdkörpern in der Kammer oder der Iris und es ist ihre Entfernung nach den bei Besprechung dieser gegebenen Gesichtspunkten zu beurteilen.

Sind sie in die Kapsel eingedrungen, so können sie zum Teil noch in die Kammer hervorragen oder in der Iris stecken.

Ist in einem solchen Falle die Linse nur an der Stelle, wo der Fremdkörper sitzt, getrübt, dann kann es gerade durch das Herausziehen des Fremdkörpers zu einer weiteren Verletzung der Kapsel und damit zur vollständigen Trübung der Linse kommen, während, wenn man den Fremdkörper unberührt läßt, er einheilt und die Linse klar bleibt. Allerdings sind Fälle beobachtet worden (Vossius), wo sich nach Entfernung eines solchen, oberflächlich eingebohrten kleinen Fremdkörpers die kleine Wunde rasch schloß und es zu keiner weiteren Trübung der Linse kam.

Darauf dürfte am ersten zu rechnen sein, wenn der Fremdkörper gleichzeitig in der Iris steckt und nach der Extraktion der Iris die Kapselwunde bedeckt. Doch hat man andererseits Fälle gesehen, wo nach der Extraktion eines solchen Fremdkörpers eine schwere Entzündung auftrat, die man sich nur durch Keime erklären konnte, die am Fremdkörper

hafteten und nach seiner Entfernung ihre Wirkung entfalteten, während sie in der Linse unschädlich waren.[1])

Man kann also bei frischem, derartigem Zustande zuwarten und den Fremdkörper gegebenenfalls einheilen lassen, insbesondere, wenn es sich um chemisch indifferente Fremdkörper handelt. Chemisch differente (Kupfer, Eisen) wird man am besten sofort entfernen.

Liegt der Fremdkörper ganz im Kapselsacke eingeschlossen, dann kann es ebenfalls dazu kommen, daß er bloß von einer umschriebenen Trübung umgeben bleibt, ja Teile der anfänglich ausgebreiteteren Trübung können wieder verschwinden, oder es entsteht mehr weniger rasch oder im späteren Verlaufe eine sich immer mehr ausbreitende, schließlich vollständige Trübung.

Insbesondere Kupfersplitter besitzen die Eigenschaft, daß die zunächst entstandene Teiltrübung stationär bleibt, während sich bei anderen doch meist allmählich eine Trübung der ganzen Linse einstellt.

Es ist natürlich für die Operation wichtig, ob der Fremdkörper, wie immer die Trübung der Linse sei, in den oberflächlichen Schichten der Linse oder aber tief eingebettet ist, eventuell schon teilweise in den Glaskörper vorragt, ob er mehr axial oder peripher in ihr liegt.

Die Fremdkörper können auch, bei großen Kapselwunden und Aufblähung der Linse, ihre Lage ändern, indem sie mit den Starmassen in die vordere Augenkammer hinausgedrängt werden und dann dort in den Kammerfalz hinabgleiten.

3. Die Größe der Fremdkörper. Es kommen sehr oft winzig kleine Fremdkörper vor, die, wenn sie mechanisch entfernt werden sollten, sehr große Schwierigkeiten bieten, aber leicht mit der ganzen Linsenmasse zusammen herausbefördert werden können. Bei größeren Partikeln ist das gesonderte Fassen mit Pinzetten oder Haken wesentlich leichter.

4. Die Natur der Fremdkörper. Diese kommt in zweifacher Hinsicht in Betracht.

Erstens ob sie magnetisierbar sind oder nicht, ob es sich also um Stahl, Eisen und Nickel einerseits oder andererseits um sonst eine Substanz handelt. Im ersteren Falle liegen die Verhältnisse für die Ausführung der Operation weitaus günstiger. Es kann schon oft vorher dem Fremdkörper eine günstigere Lage erteilt werden, das Herausziehen mit magnetisierten Instrumenten oder der Magnetsonde ist viel schonender und sicherer als bloß mit mechanischen Mitteln und es besteht nicht die Gefahr, daß der Fremdkörper durch die Verrichtungen bei der Operation selbst so verlagert wird, daß er in die Tiefe (hintere Kammer, Glaskörper) entschwindet.

[1]) Vgl. Samelsohn in der Diskussion zu Haabs Vortrag am Heidelberger Kongreß 1892, Ber. S. 169.

Zweitens ist die chemische Natur des Fremdkörpers insoferne auch von Belang, als Linsen auch jugendlicher Individuen bei längerer Anwesenheit eines Stahl- oder Eisensplitters in ihrer Substanz eine viel zähere und festere Konsistenz annehmen, mehr wie senile Linsen werden, was natürlich für die Ausführung der Staroperationen nicht gleichgültig ist.

5. Der Zustand der Linse. Dieser ist häufig dafür ausschlaggebend, ob sofort ein Eingriff gemacht werden soll und kann oder ob man zuwarten mag.

Die Linse kann bis auf eine umschriebene Trübung um den Fremdkörper ungetrübt sein, sie kann eine ausgebreitete oder vollständige Trübung zeigen, endlich kann sie mehr weniger geschrumpft sein.

Ist die Trübung umschrieben und der Zustand schon längere Zeit bestehend, dann ist natürlich, wenn nichts anderes dazu zwingt, keine Entfernung des Fremdkörpers vorzunehmen, da ja dadurch unbedingt ein Wundstar erzeugt würde.

Bei zentraler Lage und Verbesserung des Sehens durch Erweiterung der Pupille ist aber eine optische Operation (Iridektomie, radiäre Iridektomie) vorzunehmen.

Ist der Zustand noch frisch, so muß abgewartet werden, ob sich die Trübung ausbreitet oder nicht.

Ist aber die Trübung ausgebreitet, trägt sie deutlich die Zeichen des Weiterschreitens an sich, ist die Linse aufgebläht oder ist die Trübung schon vollständig, dann ist die Entfernung des Fremdkörpers und der Linse vorzunehmen. Droht der Fremdkörper während der Resorption des Wundstars herabzufallen oder hinter die Iris zu verschwinden, dann wird die Anzeige zur Operation dringend.

Dasselbe gilt für geschrumpfte Linsen, die das Pupillarbereich ganz verschließen; sie sind zu entfernen. Ist jedoch ein Teil des Bereiches frei oder zeigt sich hinter der Iris, wenn die Pupille erweitert wird, eine vom Star freie Stelle oder ist die Linse zu einer dünnen Haut umgewandelt, dann wird man auch hier auf die Entfernung des reizlos vertragenen Splitters verzichten und nur die unter den gegebenen Umständen angezeigten optischen Eingriffe (Iridektomie, Diszission) vorzunehmen haben.

6. Komplikationen. Diese bestehen erstens in gleichzeitig mit dem Eindringen des Fremdkörpers entstandenen Zerreißungen, Einklemmungen u. dgl., vorderen und hinteren Synechien; dann in Entzündungen (Iridokyklitis), auf Infektion oder der chemischen Wirkung des Fremdkörpers beruhend, wenn dieser auch in Berührung mit den uvealen Teilen steht, und endlich in Drucksteigerung durch Aufquellung der Linse.

Das Verhalten muß hier den Umständen entsprechend verschieden eingerichtet werden (vgl. das Vorgehen bei Wundstar II. Bd., S. 633 ff.); bei Druck-

steigerung ist, wenn sie nicht auf Eisüberschläge und Skopolamin zurückgeht, sofort zu operieren.

a) Einiges zur Ausführung der Extraktion bei nicht magnetisierbaren Fremdkörpern.

Die Ausführung der Extraktion erfolgt entweder bloß unter örtlicher oder unter allgemeiner Betäubung. Ist eine neue Wunde anzulegen, wie das zumeist nötig ist, so benützt man dazu die Lanze oder das Schmalmesser. Wo einzuschneiden ist, richtet sich ganz nach den gegebenen Umständen, ebenso, ob eine Iridektomie vorzunehmen ist oder nicht.

Soll bloß der Fremdkörper entfernt werden oder außerdem ein Weichstar, dann genügt der Lanzenschnitt, soll die Linse möglichst im ganzen entfernt werden, dann ist der Lappenschnitt vorzuziehen. Man lege den Schnitt womöglich so, daß er dem Fremdkörper nahe kommt; ferner in der klaren Hornhaut, um nicht durch Blutung die Übersicht zu verlieren.

Sitzt nun der Fremdkörper oberflächlich, dann wird er zuerst mit einem Zugwerkzeug (Pinzette, stumpfes Irishäkchen, Hohlhaken Knapps, [Vorderkammerpinzette]) herausgeholt und sodann nötigenfalls der Star entfernt.

Bei tiefer unter der geschlossenen Kapsel sitzenden Splittern muß natürlich vorher die Kapsel eröffnet oder mit der Kapselpinzette herausgezogen werden. Sitzt der Fremdkörper in der hinteren Rinde und ist die Trübung noch nicht so weit vorgeschritten, daß man die Linse gleich extrahieren kann, dann kann man bei jüngeren Leuten nach v. Graefes Vorgang[1]) zuerst diszindieren, damit der Fremdkörper durch die aufquellenden Massen nach vorn gehoben wird und dann später extrahieren. Bei älteren Leuten ist jedoch die Ausbildung des Stars ruhig abzuwarten. Terson[2]) empfiehlt bei jüngeren Leuten die Extraktion vor der vollständigen Trübung vorzunehmen, weil man infolge der starken Erweichung der Linse den Fremdkörper bei der Extraktion sonst leicht verlieren kann.

Ist der Star schon stark getrübt, so daß man den Fremdkörper nicht mehr sieht und seine Anwesenheit nur von einer früheren Untersuchung her kennt, dann extrahiert man eben auf gut Glück. Zuweilen kommt der Fremdkörper hierbei mit der Starmasse, zuweilen wird er nach ihrem Austritte sichtbar, unter Umständen entschlüpft er einem jedoch trotz aller Vorsicht.

Hat man peinlich aufgepaßt und bemerkt, nach welcher Richtung er hinter die Iris geglitten ist, dann kann es, allenfalls nach Iridektomie, noch gelingen, ihn zu fassen, auch hinter der Iris; doch gelingt das durch-

[1]) v. Graefe, Mitteilungen vermischten Inhaltes. Arch. f. Ophthalm., II, 1, S. 229.
[2]) Terson, a. a. O. 1892.

aus nicht immer und es stellt somit dieses Ereignis einen recht üblen Zufall dar. Das Eingehen hinter die Iris erfolgt am besten mit einem stumpfen Haken, der sogleich weit in die Peripherie geführt wird, um hinter den Fremdkörper zu kommen.

Fremdkörper, die zum Teil in der Iris stecken, erfordern, auch wenn die Linsentrübung nicht progressiv ist, die Entfernung, wenn ihre Anwesenheit Reizzustände in der Iris hervorruft. Hat sich die Linse schon ganz getrübt, die Kapsel verdickt und ist der Fremdkörper in der Iris abgekapselt, dann ist die Extraktion jedenfalls mit Iridektomie vorzunehmen. Doch ist dies auch bei bloßer Einspießung gewöhnlich notwendig.

Sitzt ein Fremdkörper, welcher Art immer, völlig reizlos in einer umschriebenen, nicht fortschreitenden Trübung, dann ist jeder Extraktionsversuch gegenangezeigt.[1])

b) Fremdkörper aus Eisen und Stahl.

Natürlicherweise können magnetisierbare Linsenfremdkörper auch ohne den Magneten entfernt werden, wie dies Hirschberg selbst mit Beziehung auf die glücklichen Extraktionen[2]), die in der Zeit, bevor der Magnet durch ihn in allgemeinen Gebrauch kam, ausgeführt wurden, angibt. Natanson[3]) fand aus der Literatur und Statistik, daß die Ausziehung von Eisen aus der Linse meist mit Zugwerkzeugen gelingt, daß die magnetische Kraft selten in Frage kommt, aber namentlich dann von Bedeutung ist, wenn sich der Splitter verschiebt oder aus dem Gesichtskreise entschwindet.

Heutigentags wird wohl niemand bei Fremdkörpern, die magnetisierbar sind, auf den Magneten verzichten wollen. [Es gelingt damit mitunter, Fremdkörper aus der Linse zu entfernen, ohne daß totale Linsentrübung nachfolgt.[4]) Dies ist aber natürlich nur dann möglich, wenn der Eisensplitter und damit die Kapselwunde klein, Linsentrübung noch nicht eingetreten ist und der Fremdkörper durch die Eingangspforte aus der Linse

---

[1]) Wie lange ein Fremdkörper getragen werden kann, zeigen Fälle, wie z. B. der von Nottage, wo ein Stahlsplitter in einer sichelförmigen, peripheren Linsentrübung 32 Jahre lang völlig ohne Störung in der Linse weilte. (Foreign body in lens thirty two years. Ophthalm. Rec., 1899, pag. 78.)

[2]) Hirschberg, Über die Ergebnisse der Magnetextraktion in der Augenheilkunde. Arch. f. Ophthalm., 1888, XXXVI, Abt. 3, S. 37. — Derselbe, Die Magnetoperationen in der Augenheilkunde. Leipzig 1899, 2. Aufl., S. 100.

[3]) Natanson, Zur Extraktion von Eisensplittern aus der Hinterkammer des Auges und der Linse. Medic. obosrenje, 1901, LV, S. 672.

[4]) S. z. B. Feilke, Ein Fall von Entfernung eines Eisensplitters aus der Linse mit Erhaltung ihrer Durchsichtigkeit. Arch. f. Augenheilk., 1903, XLVIII, S. 242; Morax, Corps étranger métallique du cristallin. Extraction avec l'électro-aimant. Guérison sans cataracte. Ann. d'Oculist., 1905, CXXXII, pag. 122.

entfernt werden kann. Unter solchen Umständen ist, wie ja überhaupt bei Eisensplitterverletzungen, sofortige Entfernung des Splitters anzustreben.]

Ich will im folgenden zunächst das Vorgehen mit magnetisierten Instrumenten und dem kleinen (Hand-) Magneten erwähnen, da ja manchem nur solche zur Verfügung stehen.

Im ganzen wird die Extraktion so verrichtet, wie es für die nicht magnetisierbaren Fremdkörper geschildert ward, was Zeitpunkt, Einschnitt usw. betrifft, nur benützt man zum Fassen des Fremdkörpers magnetisch gemachte Instrumente (Lanze, Haken, Pinzetten) oder führt die Magnetsonde ein.

Dabei hat man den Vorteil, daß man außer dem sichereren Fassen einen nicht oder schlecht sichtbaren Fremdkörper trotzdem mit der Magnetsonde leicht aus der Starmasse holen kann, daß man ihn ferner auch, wenn er hinter die Iris gelangt ist, leicht in die Pupille und dann herausziehen kann.

Weiters entfernt der Magnet auch Splitter, die durch ihr längeres Verweilen in der Linse schon ganz morsch und bröckelig geworden sind[1]), also mechanisch gar nicht mehr gut herausgebracht werden können.

Das Magnetisieren der kleinen Instrumente wird durch Anlegen an den Handmagneten oder einen stabilen Magneten bewirkt.[2]) Es ist aber beim Elektromagneten nicht nötig, dies vor dem Auskochen der Instrumente zu tun, wodurch die Magnetisierung um 20% nachläßt. Man braucht nur an den Handmagneten einen sterilisierten Ansatz anzuschrauben, an den man dann das betreffende Instrument anlegt. Auch Cofler[3]) ging so vor.

Mit dem großen Magneten (Riesenmagneten) gestaltet sich die Sache viel einfacher und resoluter, indem hier jeder Fall, bei dem der Fremdkörper entfernt werden soll, sofort nach den im folgenden Abschnitt zu gebenden Regeln behandelt wird. Der Splitter wird einfach in die vordere Kammer gezogen, was mit dem Riesenmagneten leicht gelingt [sofern die Kapselwunde noch offen ist], und dann aus dieser entweder durch die Einschlagstelle, in frischen Fällen, oder durch einen Einschnitt, wenn die Einschlagstelle schon geschlossen ist, und zwar gleich mit dem Riesenmagneten selbst oder mit dem kleinen Magneten herausbefördert. Besonders vorteilhaft ist dieses Verfahren bei jenen tiefsitzenden Splittern, die zum Teil in den Glaskörper hineinragen.

---

[1]) Hirschberg, Über die Ergebnisse der Magnetoperation in der Augenheilkunde. Arch. f. Ophthalm., 1899, XXXVI, 3, S. 37.

[2]) Hirschberg, Die Magnetoperation in der Augenheilkunde. Leipzig 1899, S. 103.

[3]) Cofler, Dell' estrazione di frammenti di ferro dalle parti anteriori dell' occhio con la lancia resa calamita. Ann. di ottalm. e Lavori della clin. ocul. di Napoli, 1902, XXXI, pag. 109.

Im Gegensatz zu Coppez und Gunzberg gibt Mayweg[1]) den Rat, nicht zu warten, bis die Stare reif sind, sondern den Linsenfremdkörper sofort zu entfernen, da sehr leicht, auch ohne besonders bedrohliche Erscheinungen in den ersten Tagen, Infektion eintreten kann. Es handelt sich hierbei, wie man sieht, um frische Fälle.

[Es muß noch bemerkt werden, daß in neuester Zeit Stahlsorten fabriziert werden, welche nicht magnetisch sind. Manganstahl ist fast unmagnetisch, Nickelstahl, Chromstahl, Wolframstahl dagegen wirken auf das Sideroskop und werden vom Handmagneten angezogen, aber beides schwächer als Eisen und gewöhnliche Stahlsorten.[2]) Wie Hertel[3]) angibt, sind außer Eisen auch Nickel und Kobalt paramagnetische Körper (werden vom Magneten angezogen, resp. sie ziehen die Magnetnadel an); Wismut, Zinn, Zink, Blei und Kupfer sind diamagnetische Körper, welche die Nadel des empfindlichsten Sideroskopes abstoßen.]

---

[1]) Mayweg, Über Magnetoperationen. Klin. Monatsbl. f. Augenheilk., 1902, XL, II, S. 1 (11).

[2]) Vgl. Sweet William, Ref. Zentralbl. f. prakt. Augenheilk., 1906, S. 55. — Hirschberg, ebenda, 1906, S. 96 und 219.

[3]) Hertel, Einiges über den Nachweis von intraokulären Eisensplittern durch ein verbessertes Sideroskop sowie über die Einwirkung von anderen Metallen auf die Magnetnadel. Arch. f. Ophthalm., LXI.

Operationen im Glaskörper und an der Netzhaut.

Wir haben im folgenden eine Reihe von atypischen Operationen zu besprechen, deren Ausübung zum Teil neueren Datums ist und erst durch die Aseptik teils zur Entfaltung ihrer vollen Wirksamkeit gekommen, teils erst überhaupt möglich geworden ist. Ihr Gebiet ist ein äußerst heikles, der Glaskörperraum, dessen Verletzung wir ja im allgemeinen möglichst vermeiden und wobei wir, wenn wir es tun müssen, möglichst schonend vorzugehen haben.

Hierher gehört zunächst die Entfernung von Fremdkörpern aus der hinteren Augenkammer und dem Glaskörper[1]) und die dazu gehörige Entfernung von Fremdkörpern aus der Netzhaut, dann die Eingriffe zur Beseitigung von Schmarotzern (meist Finnen) aus dem Glaskörper und dem subretinalen Raume und endlich die Eingriffe zur Heilung der Netzhautablösung.

Den ruhmreichsten Abschnitt unter den aufgezählten bildet die Ausziehung der Eisensplitter aus der Tiefe des Auges durch den Magneten, die wir Hirschberg verdanken und die deshalb eine so große Bedeutung hat, weil diese Verwundungen unter jenen, wo der Fremdkörper im Auge zurückbleibt, weitaus die Mehrheit bilden und daher die wichtigsten sind.

Wenn es auch nicht meine Aufgabe ist, die Diagnose der betreffenden Zustände hier abzuhandeln, so ist es doch wegen der Technik der Eingriffe nötig, einen Abschnitt über die Lokalisierung von Fremdgebilden am Augengrunde vorauszuschicken.

Lokalisation von Fremdkörpern und Parasiten, die am Augenhintergrunde sichtbar sind, an der Außenfläche der Lederhaut.[2])

Ich gebe im folgenden Hirschbergs Darstellung wörtlich. „So leicht die Entbindung des Stars aus dem typischen Hornhautschnitt, so schwierig ist die kunstgerechte Ausziehung eines im Augengrunde festhaftenden Fremdkörpers.

---

[1]) Strenge genommen, gehört die Entfernung der verlagerten Linse aus dem Glaskörper auch hierher. Sie wurde jedoch des Zusammenhanges wegen bereits II. Bd., S. 625 ff. bei der Operation luxierter Linsen überhaupt abgehandelt.

[2]) Hirschberg, Die Magnetoperation in der Augenheilkunde. Leipzig, Veit & Co., 1899, S. 71 ff.

Im ersten Falle, dem des Stars, ist die Größe des auszuziehenden Körpers genügend bekannt; bekannt und sichtbar vom Anfang bis zu Ende ist seine Lage. Im zweiten Falle kann Größe und Lage jenes Körpers nur annähernd vorher berechnet werden. Ist diese Berechnung nicht richtig gemacht, oder aber das richtige Ergebnis der Rechnung nicht genau genug in die Schnittführung übersetzt worden, so verfehlen wir den Fremdkörper (den Parasiten), den wir noch dazu während der Operation nicht vor Augen haben[1]), und können ihn entweder gar nicht oder doch nur nach ernster Beleidigung der inneren Augenteile herausbefördern.

Wie trifft man am sichersten die richtige Stelle?

I. Zuerst sind die Maße des menschlichen Auges genau zu berücksichtigen.

II. Sodann ist 1. die Gesichtsfeldmessung, 2. das Augenspiegelbild, und zwar: *a)* des ruhenden, *b)* des passend gedrehten Augapfels zu Hilfe zu nehmen.

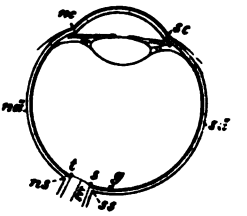

Fig. 78.

I. Fig. 78 ist (nach v. Arlt) der normale Umriß des wagrechten Durchschnittes vom rechten Augapfel.

A. Vom Nasenrande der Hornhaut *(n c)* bis zum Nasenrande des von seiner Scheide umhüllten Sehnerven *(n s)* mißt man mit dem Zirkel 19·5 *mm* als Länge der Sehne $\overline{n\,c - n\,s}$.

Diese Strecke $\overline{n\,c - n\,s}$ wird in zwei Teile geteilt:

a) $\overline{n\,\ddot{a} - n\,c}$ vom Hornhautrande bis zum Äquator. Der Zirkel mißt diese Sehne = 12 *mm*.

b) $\overline{n\,\ddot{a} - n\,s}$ vom Äquator bis zum Nasenrand des Sehnerven. Der Zirkel mißt diese Sehne = 11 *mm*. (Man wird sich nicht wundern, daß $a + b$ von A verschieden, da nicht der Bogen A in zwei Teile geteilt wird, sondern vielmehr die zu beiden Teilen des Bogens gehörigen Sehnen gemessen werden.)

B. Vom Schläfenrande der Hornhaut bis zum Schläfenrande des von seiner Scheide umhüllten Sehnerven mißt der Zirkel die Sehne = 22 *mm*.

a) Von der Hornhaut zum Äquator, die Sehne $\overline{s\,c - s\,\ddot{a}}$, ist gleich 12 *mm*.

b) Vom Äquator zum Sehnerven, die Sehne $\overline{s\,\ddot{a} - s\,s}$, ist nahezu gleich 12 *mm*.

---

[1]) „Das Operieren unter Leitung des Augenspiegels ist theoretisch sehr schön, praktisch meist unbrauchbar. Jedesmal, wenn ich damit angefangen, mußte ich den Spiegel beiseite legen und ohne denselben die Operation beendigen." (Hirschberg.)

II. 1. Gesichtsfeldmessung nach Donders[1]) (vg. Fig. 79).

A. Schläfenwärts im Gesichtsfeld

90°	entspricht	einem	Punkte	8·0 *mm*	nasenwärts	hinter	*n c*
80°	„	„	„	9·5 „	„	„	„
70°	„	„	„	11·5 „	„	„	„
65°	„	„	„	12·0 „	(Äqu.)	„	„
60°	„	„	„	13·5 „	„	„	„
50°	„	„	„	15·5 „	„	„	„
40°	„	„	„	16·5 „	„	„	„
[20°	„	„	„	19·0 „	„	„	„]
[0° = *g*	die Grube der Netzhaut			21·5 „	„	„	„]

Fig. 79.

90°—50° sind am lebenden Auge gemessen. 40° wird gefunden, indem man *g t* von *t* aus nasenwärts auf der Netzhaut abträgt; 20° muß dicht bei *t* liegen, da der blinde Fleck von 12°—18° reicht; *g* ist gefunden, indem man von *s* aus die doppelte Breite des Sehnerveneintrittes schläfenwärts auf der Netzhaut abträgt.

B. Nasenwärts im Gesichtsfeld.

65° entspricht einem Punkte 12 *mm* schläfenwärts hinter *s c*[2])

[40°	„	„	„	17 „	„	„	„]
[20°	„	„	„	18 „	„	„	„]
[0°	„	„	„	21 „	„	„	„]

65°—40° ist am lebenden Auge gemessen. 20° ist gefunden, indem man die Strecke *g t* von *g* aus schläfenwärts in die Netzhaut einträgt. Die Netzhautbilder haben in Beziehung auf die Hornhautachse eine symmetrische Lage für gleiche Einfallswinkel des Hauptstrahles. Aber für die Operationszwecke braucht man $\measuredangle \alpha = 6°$ nicht zu berücksichtigen.

---

[1]) Donders, Arch. f. Ophthalm., XXIII, 2, S. 255 ff. An emmetropischen vorstehenden Augen ermittelt, wo von dem am Perimeter verschobenen Licht das Bildchen auf der Lederhaut durchschimmert. (H.)

[2]) Nämlich dem Äquator. (Cz.)

Bei der praktischen Verwertung der Gesichtsfeldzeichnung (H. Cohn) ist zu berücksichtigen, daß der Ausfall im Gesichtsfeld größer zu sein pflegt, als die Projektion des mit dem Augenspiegel sichtbaren Netzhautherdes in das Gesichtsfeld. (Schon bei Fremdkörpern; noch mehr bei Finnen.) Ist aber der Ausfall noch mäßig, sei er inselförmig, sei er dreieckig, so leistet er unschätzbare Dienste, um den Meridian des Fremdkörper- (Finnen-) Mittelpunktes festzustellen. Natürlich hat man sich durch mehrfach wiederholte Gesichtsfeldmessung von der Richtigkeit der Angaben zu überzeugen.

II. 2. Für die Verwertung des Augengrundbildes gilt folgendes: Der Sehnerv *(p)* ist ungefähr 1·5 *mm* breit und umspannt (vom Knotenpunkt des Auges aus) 6°, also $4° = 1\ mm$; $5° = 1{\cdot}25\ mm$; $20° = 5\ mm$.

Der Sehnervenquerschnitt ist Ausgangspunkt und Maßstab. Ein Punkt im Augengrunde, der $5p$ vom Rande des Sehnerven entfernt liegt, ist ungefähr 7·5 *mm* entfernt vom Sehnerven zu suchen, in der entsprechenden Richtung.

Ein möglichst getreues Bild des Augengrundes ist anzufertigen, am besten von mehreren geübten Beobachtern. (Wenn die Photographie einst das leisten wird, was sie längst versprochen, so könnte sie hier von erheblichem Nutzen sein.[1]) Einige Genauigkeit läßt sich nur für den mittleren Bezirk des Augengrundes erwarten. Bei erweiterter Pupille können wir im Augengrundbild den Äquator erreichen und etwas überschreiten. In der äquatorialen Gegend entspricht 1 *mm* auf der Netzhaut 6 Winkelgraden am Knotenpunkt des Auges. Wegen der Unregelmäßigkeit des menschlichen Augapfels ist die Netzhautknotenpunktsentfernung merklich kleiner für den Äquator als für den hinteren Pol. Übrigens ist es, wegen des Abstandes, recht schwierig, die scheinbare Größe eines am Äquator gelegenen Herdes mit der des Sehnerven zu vergleichen.

II. 3. A. Graefe, dem wir die kunstgerechte Entfernung der unter der Netzhaut gelegenen Finnen verdanken, hat einen Lokalisationsaugenspiegel[2]) erfunden.

An einem Hohlspiegel von 9″ Brennweite und 1·5‴ Durchbohrung ist, um den Mittelpunkt des letzteren drehbar, ein in Winkelgrade geteilter Quadrant von 12″ Halbmesser befestigt, für die Untersuchung im umgekehrten Bilde mit der Linse + 2″.

Fixiert das kranke Auge (Fig. 80) mit seiner Grube *g* den Mittelpunkt *G* des in Winkelgrade geteilten Bogens, so erblickt das bei *G* aufgestellte Auge des Beobachters die Grube des Kranken. Nun wird ein Gesichtszeichen auf dem Bogen langsam verschoben, etwa bis *D*, und das

[1]) Hoffentlich erfüllt Dimmers Apparat diesen Wunsch Hirschbergs. (Cz.)

[2]) Man kann auch das Perimeter zu diesem Zwecke verwenden. (H.)

kranke Auge, welches immer das Gesichtszeichen zu fixieren hat, stetig (um den Winkel δ) gedreht, bis der Mittelpunkt des Fremdgebildes dem Beobachter erscheint.

Falls dieser Mittelpunkt nicht im wagrechten Meridian des Auges, sondern im senkrechten oder in einem schrägen liegt, so wird der Quadrant in diese Richtung gebracht und die Winkeldrehung desselben gegen den Horizont (λ) an einer hinter dem Spiegel befindlichen Teilung abgelesen. Durch wiederholte Nachprüfung werden λ und δ festgestellt.

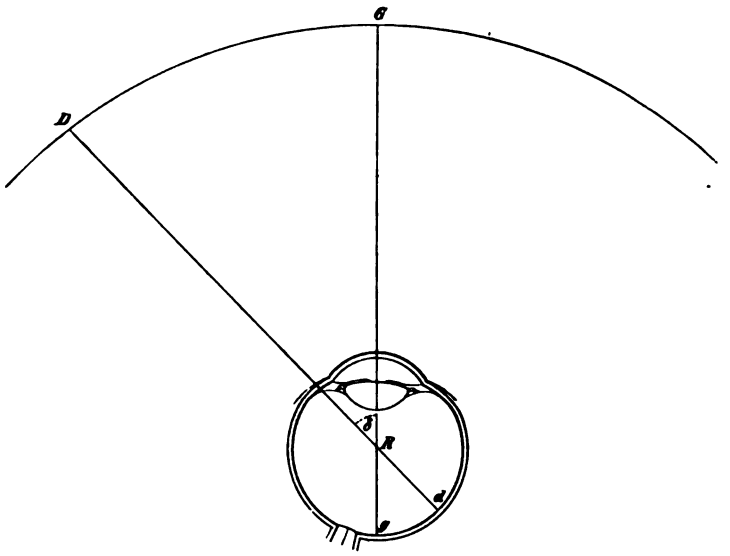

Fig. 80.

Aus dem Werte des Winkels $GRD = \delta$ wird die Netzhautstrecke $g\,d$ und die Entfernung e des Punktes d vom Hornhautrand berechnet.

Nach A. Graefe ist $e = 21{\cdot}75\ mm$ für $\delta = 20^0$
$e = 20$ „ „ $\delta = 30^0$
$e = 18{\cdot}50$ „ „ $\delta = 40^0$.

Ich selber finde, wenn ich einfach in der Durchschnittszeichnung des Auges vom Drehpunkte aus die Winkel an die Fixierlinie anlege und auf der Lederhaut messe, die Länge e (vgl. Fig. 81).

Schläfenwärts	$\measuredangle\,\delta$	Nasenwärts
20 *mm*	20°	? (im Sehnerven)
18 *mm*	40°	19 *mm*
16 *mm*	60°	17 *mm*
11 *mm* (Äqu.)	80°	12·5 *mm* (Äqu.)

(Niemand wird sich wundern, daß der Äquator bei der Gesichtsfeldmessung dem Grade 65 entspricht, bei der Drehbewegung dem Grade 80. Denn bei der erstgenannten Messung liegt der Scheitelpunkt des Winkels ungefähr 15 *mm* vor dem Grübchen der Netzhaut, bei der zweiten ungefähr 10 *mm*.)

Bei diesem wichtigsten Verfahren, mit A. Graefes Lokalisierungsaugenspiegel, ergeben sich bedeutende Schwierigkeiten: 1. Für die Messung selber, 2. für die Verwertung derselben am kranken Auge.

Sowie das zentrale Sehen verloren gegangen, geht es gar nicht; sowie der Herd sehr exzentrisch sitzt, geht es schwer.

Die Drehung des menschlichen Augapfels beträgt 40° nach innen, ebensoviel nach außen, 35° nach oben, 50° nach unten.

Ist die Drehung des Auges erschöpft, ehe der Krankheitsherd in das Gesichtsfeld des Beobachters gelangt, so läßt A. Graefe den Kopf des Kranken derart neigen, daß 10° oder 20° der Teilung den Ausgangspunkt der Augendrehung bildet. Ich bediene mich eines Handperimeterbogens von 180° und schiebe mein Auge von 0° um 10° oder 20° nach dem anderen Quadranten hinüber.

Liegt der Herd am Äquator, so wird ihn ein Schnitt von 6 *mm* treffen, der 6 *mm* hinter der Hornhaut beginnt. Natürlich darf man, um Mißerfolge zu vermeiden, den Schnitt nicht allzu karg bemessen.

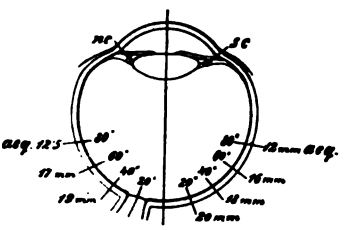

Fig. 81.

Eine weitere Schwierigkeit liegt darin, daß wir im allgemeinen, notgedrungen, die Abmessungen eines schematischen Auges zugrunde legen und sogar die im wagrechten Meridian gewonnenen für den senkrechten und die schrägen anwenden.

Ganz besonders schwierig ist es, einen schrägen Meridian, z. B. 35° nach außen-unten von dem wagrechten, nachdem man ihn durch wiederholte Messungen festgestellt, auch auf das lebende Auge zu übertragen. Es scheint nützlich, vor der Operation, nach Kokainisierung, den Sperrer einzulegen, ein Brillengestell mit Winkelteilung[1]) möglichst genau vorzusetzen und wenigstens den entsprechenden Punkt des Hornhautrandes oder den Anfang der Meridianlinie mit chinesischer Tusche zu bezeichnen, deren Gebrauch Förster angeraten hat.[2])

Man sieht leicht ein, daß in schlußfähigen Fällen, z. B. wenn ein kleiner, im Augengrund festhaftender Splitter einen umschriebenen Ausfall

[1]) Oder noch besser ein kleineres ähnliches Instrument. (H.)

[2]) Bei Lidoperationen haben schon die alten Griechen den Schnitt mit Tinte vorgezeichnet und die Stelle des Starstiches mit dem Sondenknopf markiert. (H.)

im Gesichtsfelde hervorgerufen hat, der dem Mittelpunkte des Fremdkörpers entsprechende Punkt auf der Lederhaut gesondert, nach beiden Messungen, mit dem Gesichtsfelde und mit dem Lokalisierungsaugenspiegel, zu bestimmen ist. Erhält man beide Male denselben oder nahezu denselben Stichpunkt, so wächst die Zuversicht, daß diese Bestimmung richtig sei und wird noch unterstützt, wenn auch die Augengrundzeichnung übereinstimmt.

Schreitet man schließlich zur Operation, so kann es gelegentlich selbst dem Geübten geschehen, daß er den Herd verfehlt. Allerdings um so seltener, je genauer er vorher gemessen. Oder der Herd wird getroffen, aber der Fremdkörper nicht entbunden. Jedenfalls zeigen Fall XIX und XX[1]), daß diese Erörterungen nicht bloß theoretischen Wert haben, sondern eine hervorragend praktische Bedeutung besitzen.“ Soweit Hirschberg.

Peschel[2]) hat neuerdings zur Größenbestimmung, Meridianbestimmung und Bestimmung des Sitzes in dem Meridian genaue stereometrische Betrachtungen angestellt und Winke zur praktischen Bestimmung mit dem Perimeter gegeben.

Schmidt-Rimpler[3]) zieht die Messung nach Kreisbogen der von Graefe bevorzugten nach Sehnenlängen vor und findet keine besondere Schwierigkeit im Auflegen eines kleinen Meßbändchens auf die Augenoberfläche. Um den kleinen Rechenfehler zu vermeiden, der dadurch entsteht, daß wir die Entfernung des Zystizerkus von der Papilla optici an der Innenfläche der Augapfelwand messen, eigentlich schätzen, diese aber wegen der Wanddicke kleiner ist als die Außenfläche, auf die wir diese Maße übertragen, so müssen wir eigentlich für jeden Millimeter des inneren Umkreises 1·1 des äußeren rechnen. Dies gleicht sich annähernd aus, wenn man bei den Entfernungsabschätzungen nach Papillendurchmessern diese gleich 1·6 *mm* statt 1·5 *mm* annimmt.

Die Bestimmung wird dann gewöhnlich so gemacht, daß man schätzt, um wieviele Papillendurchmesser die Blase in meridionaler Richtung von der Papille entfernt ist, und zweitens, wieviele P. D. sie über oder unter dem horizontalen Meridian sitzt. Wenn man den Durchmesser des Auges mit 24 *mm* annimmt, so ist der ganze Umfang nach der Formel $2 r \pi$ rund 74 *mm*, der halbe 37 *mm*. Zieht man den halben meridionalen Hornhautumfang mit 6 *mm* ab, so beträgt der äußere Umfang des Auges vom durchsichtigen Hornhautrande bis zum hinteren Pol (Mitte der Makula) 31 *mm*.

---

[1]) In Hirschbergs Kasuistik. (Cz.)

[2]) Peschel, Klinischer Beitrag über Zystizerken. Beiträge zur Augenheilk., 1899, H. 39, S. 29 (48).

[3]) Schmidt-Rimpler, Sieben Extraktionen von intraokularen Zystizerken. Zeitschr. f. Augenheilk., 1900, IV, S. 93.

Der temporale Rand der Papille liegt vom hinteren Pol ungefähr 3·5 *mm* entfernt, demnach sind es, wenn es sich um den wagrechten Meridian handelt, von der äußeren Hornhautperipherie zum temporalen Papillenrand 26 *mm*.

Fremdkörperoperationen im hinteren Augenraume (hintere Kammer, Glaskörper und Netzhaut).

[Lokalisation ophthalmoskopisch nicht sichtbarer Fremdkörper.]

[Bevor man den Operationsplan zur Entfernung eines intraokularen Fremdkörpers feststellt, soll dessen Sitz möglichst genau bestimmt werden. Soweit dies mittelst der ophthalmoskopischen Untersuchung möglich ist, ist die Lokalisation an die Außenfläche der Sklera im vorhergehenden Kapitel beschrieben worden. Fremdkörper in der hinteren Kammer können unter Umständen noch aus der Art und Lage der Einbruchspforte, aus der Lage der Iris, Form und Tiefe der Vorderkammer u. dgl. bezüglich Lage und Größe bestimmt werden.

Bei Fremdkörpern im Glaskörperraum, in der Aderhaut-Netzhaut-Sklera muß man sich, wenn die ophthalmoskopische Untersuchung unmöglich ist, zur Lokalisation anderer Hilfsmittel bedienen.

I. Das Sideroskop von Asmus. Es ist verwendbar bei allen paramagnetischen Metallen (Eisen, Stahl, Nickel, Kobalt), aber, bei größeren Fremdkörpern, auch bei diamagnetischen (welche die Magnetnadel abstoßen, so Blei, Zink, Zinn, Kupfer, Wismut). Der Nachweis diamagnetischer Fremdkörper ist aber nur mit dem allerfeinsten Instrumente (Hertel) und bei einer gewissen Größe der Fremdkörper möglich.

Das Prinzip des Sideroskops besteht darin, daß eine Magnetnadel in entsprechendem Gehäuse an einem Kokonfaden aufgehängt ist. Ein Spiegelchen ist mit der Magnetnadel so verbunden, daß es die Drehungen derselben mitmacht. Das Licht einer Petroleumlampe fällt auf den Spiegel und wird von diesem auf einen in 2 bis 3 *m* Entfernung aufgestellten Schirm mit Skala reflektiert. Sobald ein Eisensplitter dem einen Pol der Magnetnadel von der Seite genähert wird, wird die Magnetnadel angezogen und dreht sich um ihre Aufhängevorrichtung; das vom Spiegel entworfene Lichtbild wandert auf der Skala. Wird das den Eisensplitter bergende Auge der Nadel angenähert, so gibt sie bei jeder Stellung des Auges einen Ausschlag, sofern der Splitter groß ist; in diesem Falle ist jene Stelle, an der das Maximum der Ablenkung erfolgt, der Sitz des Splitters. Kleine Splitter geben nur bei maximaler Annäherung einen Ausschlag. Erfolgt ein solcher also nur bei Annäherung einer bestimmten Stelle des Auges, so ist dies der Sitz eines kleinen Fremdkörpers.

Bei kleinen Eisensplittern empfiehlt es sich, dieselben vor der Untersuchung mit dem Sideroskop durch Annäherung eines Magneten zu magnetisieren.

Pooley[1]) soll schon 1880 die Magnetnadel zum Nachweis von Eisen und Stahl im Auge angewandt haben, ebenso hat L. Gerard[2]) 1890 ein Instrument hierzu angegegeben. Das erste brauchbare Sideroskop hat Asmus[3]) 1894 konstruiert und ist sein neuestes Modell jedenfalls das brauchbarste. Hertel[4]) hat die Fernrohrablesung, welche am Asmusschen Modell nötig war, durch die oben beschriebene Skala ersetzt. Auch Hirschberg hat einen „Eisenspäher" anfertigen lassen.

Das Sideroskop ist unverwendbar, wenn elektrische Starkstromleitungen seinem Aufstellungsorte nahe liegen. Koster[5]) hat diesen Einfluß dadurch ausgeschaltet, daß er den Nordpol der Sideroskopnadel zur Richtung der Starkstromleitung senkrecht gestellt und unter der Magnetnadel einen Kunstmagneten mit entgegengesetzter Polstellung angebracht hat. Die Empfindlichkeit des Sideroskops leidet nicht, wenn der Kunstmagnet nicht zu stark angenähert wird.

II. Lokalisation mittelst Röntgenstrahlen.

Sie soll niemals unterlassen werden, auch wenn das Sideroskop schon ein eindeutiges Ergebnis geliefert.[6]) Bei Metallsplittern, welche nicht die Magnetnadel beeinflussen, dann insbesondere bei Metallsplittern, die in der Tiefe der Augenhöhle sitzen (z. B. doppelte Perforation eines Fremdkörpers), läßt die Röntgenographie allein den sicheren Nachweis der Größe und des Sitzes des Fremdkörpers zu.

Es sind eine Reihe von Verfahren angegeben, um mittelst äußerlich an die Lider, den Orbitalrand u. dgl. angelegter Bleimarken den Sitz des Fremdkörpers zu bestimmen. Sehr brauchbar ist der von Holth[7]) angegebene Vorgang. Am oberen und unteren Hornhautrande wird ein Bleiplättchen durch eine Sutur befestigt, der Kopf des Patienten fixiert und dann Röntgenogramme bei bitemporaler und anteroposteriorer Durchleuchtung — bei gleicher Blickrichtung des Patienten! — in einer Entfernung aufgenommen, daß auf der Platte die Größenverhältnisse das Zehnfache des Normalen betragen.

III. Das Metallophon.

Zum Nachweis metallischer Fremdkörper, welche die Magnetnadel nicht beeinflussen, hat K. E. Weiss[8]) die elektrische Leitfähigkeit dienstbar gemacht.

Mit den Endpunkten einer Wheatstoneschen Brücke ist ein Telephon verbunden. Man stellt den Schleifkontakt so, daß das Telephon schweigt. Ändert sich z. B.

---

[1]) Pooley, The Sideroscope. New York med. Journ., 1903, March 8. (Ref. Jahresbericht f. Ophthalm., 1903, S. 203.)

[2]) L. Gerard, La Clinique, 1890, Nr. 47.

[3]) Asmus, Das Sideroskop. Arch. f. Ophthalm., 1894, XL, 1, S. 280.

[4]) Hertel, Einiges über den Nachweis der intraokularen Eisensplitter durch ein verbessertes Sideroskop, sowie über die Einwirkung von anderen Metallen auf die Magnetnadel. Arch. f. Ophthalm., 1905, LX, S. 127.

[5]) Koster, Ein Mittel zur Beseitigung des störenden Einflusses der elektrischen Straßenbahnen auf die Sideroskope. Arch. f. Augenheilk., 1907, LIX, S. 49.

[6]) Hirschberg sagt: „Röntgenbild und Magnetnadel sind erforderlich, keines von beiden allein ist unfehlbar." (Hirschberg, Über Magnetoperationen in der Augenheilkunde. Berliner klin. Wochenschr., 1907, Nr. 8.)

[7]) Holth, Zur Röntgenlokalisation okularer Fremdkörper. Fortschr. a. d. Gebiete d. Röntgenstrahlen, 1905, VIII.

[8]) K. E. Weiss, Das Metallophon, ein Apparat zum Nachweis metallischer, auch nicht eiserner Fremdkörper im Augeninnern. Zentralbl. f. prakt. Augenheilk., 1907, S. 100.

durch Einbringung eines besser leitenden Körpers in den einen Stromkreis dessen Widerstand, so ertönt das Telephon. Es werden zwei stumpfe, platinierte Kupfernadeln als Elektroden in ca. 4 *mm* Entfernung zuerst an einer unverdächtigen Stelle des Auges angelegt und durch Änderung des Widerstandes nach Einstellung des Induktionsapparates das Telephon wieder zum Schweigen gebracht. Legt man bei gleicher Versuchsanordnung die Nadeln an einer Stelle auf, an der sich ein guter Leiter (Metallstückchen) befindet, so tönt das Telephon. Wie Weiss angibt, hat schon Janssen 1902 durch sein „Siderophon" in ähnlicher Weise Metallsplitter zu lokalisieren versucht. Weiss selbst hält die Versuche noch nicht für abgeschlossen.

IV. Der Riesenmagnet. Sobald das Auge, das einen paramagnetischen Fremdkörper enthält, dem Riesenmagneten angenähert wird, empfindet der Kranke Schmerz. Hirschberg u. A. warnen vor dieser diagnostischen Verwertung der Schmerzreaktion des Fremdkörpers, da derselbe hierbei leicht an eine Stelle gebracht werden kann (Ziliarkörper), aus der er nicht oder nur mit schwerer Schädigung des Auges entfernt werden kann.

Im Falle es sich um Fremdkörper handelt, die keiner der genannten Untersuchungen zugänglich sind, wie Stein- oder Glassplitter, so kann nur aus dem eventuellen Bestehen eines Gesichtsfelddefektes, mitunter bei Durchleuchtung des Auges mit der Sachslampe, noch eine Lokalisation wenigstens annähernd vorgenommen werden.]

1. Fremdkörper in der hinteren Kammer.

Fremdkörper, die in der hinteren Kammer stecken, sieht man nicht und man wird von ihrer Anwesenheit nur wissen, wenn sie früher in der Linse, Iris oder vorderen Kammer lagen, und beim Versuche, sie herauszunehmen, in die hintere Kammer geglitten sind oder wenn die Radiographie einen zweifellosen Befund ergibt. Sie würden dann nach Verheilung der Verletzungswunde eine Iridektomie erfordern; es könnte danach gelingen, sie bei scharfer fokaler Beleuchtung zu sehen und mit dem Hohlhaken oder einer Pinzette auszuziehen oder, wenn sie der Innenfläche des Ziliarkörpers anliegen, sie durch vorsichtiges Sondieren aufzufinden und dann zu extrahieren.[1])

Schrotkörner sind zuweilen bei Iridektomien mehr zufällig in der Wunde zum Vorschein gekommen.[2])

---

[1]) Vgl. z. B. den Fall von Sweet, A piece of glass in the ciliary body located by the Roentgen rays and its removal with forceps. Ophthalm. Rec., 1900, pag. 627. — Hartley (Fragment of brass ten years in the eye; removal. Brit. med. Journ., 1883, II, pag. 71) entfernte ein $^3/_4$ Zoll langes Messingstück, das 10 Jahre hinter der Iris verborgen war, nach Iridektomie mit der Irispinzette.

[2]) Vgl. den Fall von Spencer Watson, Lancet, 1872, II, pag. 598.

Wie man sich nötigenfalls bei Linsenfremdkörpern, die bei der Staroperation in die hintere Kammer entgleiten, zu benehmen hat, wurde schon II. Bd., S. 648 angedeutet.

Bei Eisen- und Stahlsplittern verhält sich die Sache anders und ist bei der Magnetextraktion besprochen.

2. Magnetoperationen.

Sowohl bei den Operationen an der Hornhaut und Iris als an denen der Linse war schon von Magnetoperationen die Rede. Ihr Hauptgebiet haben aber diese Operationen bei jenen magnetisierbaren Fremdkörpern, die sich hinter der Iris in der hinteren Kammer, im Ziliarkörper, in der Netzhaut und im Glaskörperraum befinden. Deshalb soll hier eine gedrängte Besprechung dieser Operationen im allgemeinen und im besonderen bei Sitz des Fremdkörpers an den genannten Orten (mit Ausschluß des schon Besprochenen) gegeben werden.

Geschichtliche Vorbemerkung.

Hirschberg[1]) gibt an, daß die chirurgische Anwendung des Magneten nahezu 2000 Jahre alt ist, indem schon im Ajur-Veda des Suçruta die Ausziehung von eisernen Pfeilspitzen mit dem Magneteisenstein erwähnt wird. Am Auge selbst wurde der Magnet zuerst von Wilhelm Fabry in Hilden auf Rat seiner ärztlich gebildeten Frau zur Entfernung von Eisensplittern auf der Hornhautoberfläche benützt.[2]) [Nach Feldhaus[3]) hat schon 1462 Hieronymus Brunschwyck die Ausziehung von Eisensplittern („Feilicht") mit dem Magnet aus dem Auge empfohlen.] Morgagni[4]) versuchte 1779 vergeblich mit dem Magneten einen Splitter aus der Hornhaut (nämlich aus einem Abszeß) zu entfernen, während dies Milhes schon 1745 gelungen war.[5]) Himly erwähnt in seinem Lehrbuch[6]) den Magneten und folgenden Fall. Dr. Meyer in Minden holte als erster aus dem Augeninnern mit Hilfe eines 30 Pfund tragenden Riesenmagneten[7]) ein Eisenstück, das durch die Lederhaut bis unter die Iris gedrungen war.

Ebenso benützte Dixon 1858[8]) und White Cooper 1850[9]) den Magneten durch Anlegen an die Wunde.

v. Rothmund[10]) hat 1873 durch einen Riesenmagneten einen Splitter von der Linse abgezogen und Mc Hardy hat eine ähnliche Beobachtung veröffentlicht.[11])

---

[1]) Hirschberg, Geschichte der Augenheilkunde im Altertum. Handb. v. Graefe-Saemisch, 2. Aufl., Leipzig 1899, § 23, S. 47.

[2]) Fabricii Hildani Opera. Frankfurt 1656.

[3]) Feldhaus, Die Geschichte der Magnetoperation im Auge. Zentralbl. f. prakt. Augenheilk., 1903, S. 138.

[4]) Morgagni, De sedibus et causis morborum. Hebroduni, 1779, I, pag. 215.

[5]) S. Milhes, 1745, zit. von Snell im Brit. med. Journ., 17. Juli 1880.

[6]) Himly, Die Krankheiten und Mißbildungen des menschlichen Auges. Berlin 1843.

[7]) Med. Zeitung vom Verein für Heilkunde in Preußen, 1842.

[8]) Dixon, Ophthalm. Hosp. Rep., 1858, I, pag. 282.

[9]) White Cooper, Lancet, 1859, I, pag. 388.

[10]) Inaug.-Dissert. von Hassenstein, München 1879.

[11]) Mc Hardy, Brit. med. Journ., 1878, I, pag. 532.

Der erste, der mit dem Magneten in den Glaskörper einging, war Mc Keown[1]), indem er einen Äquatorialschnitt anlegte und einen Stabmagneten benützte.

Hirschberg[2]) war der erste, der [1875] den Elektromagneten in Anwendung zog. Ihm gebührt nicht bloß das Verdienst, ein brauchbares Instrument erdacht zu haben, sondern überhaupt erst das Verfahren systematisch angewendet und ausgebildet zu haben. Er ist also als eigentlicher Begründer der Magnetoperation zu betrachten. Ähnliche Instrumente, die jedoch vor dem Hirschbergs nichts voraus haben, haben dann Burgl[3]), Fröhlich[4]), Jany, Snell, Collin u. a. hergestellt. Neuerdings wird Hirschbergs Handmagnet mit besonders starker Anziehungskraft geliefert und stellt das vollkommenste Instrument dieser Art dar.[5]) Er trägt bis zu 14·5 *kg*.

Der große Magnet war, wie schon erwähnt, von Meyer, Dixon und Cooper und v. Rothmund benützt worden. 1881 entfernte Knies[6]) einen nicht sichtbaren Fremdkörper, der nicht weit von der Ziliarkörpergegend entfernt liegen konnte, indem er ihn mit einem Riesenmagneten durch die Iris in die Kammer zog und aus dieser dann durch Einschnitt herausbrachte. Er betont, wie viel vorteilhafter die Entfernung eines Fremdkörpers aus der Kammer, statt aus dem Glaskörper direkt sei. Doch erwartete er nur von leicht beweglichen Fremdkörpern, daß sie durch den Magneten würden hervorgezogen werden können.

Auch Hill Griffith[7]) und Mc Hardy[8]) benützten schon die Fernwirkung des Magneten, doch erst Haab[9]) nützte sie voll aus. Er zog Eisensplitter nicht bloß aus den hinteren Linsenschichten, sondern aus der Tiefe des Augengrundes in die vordere Kammer, von wo sie dann leicht zu entfernen waren.

Mit Hilfe Prof. Kleiners baute sich Haab ein entsprechendes Instrument und bildete die Extraktion mit dem Riesenmagneten zu einem wirklichen, praktisch verwertbaren Verfahren aus. Auch Schloesser[10]) ließ bald nach Haab ein gut brauchbares, wenn auch schwächeres Instrument verfertigen, das den Vorzug hat, billiger zu sein als Haabs Riesenmagnet.

---

[1]) Mc Keown, Extraction of a piece of steel from the vitreous humour by the magnet; recovery of almost perfect vision. Brit. med. Journ., 1874, Jur. 20. — Derselbe, On the use of the magnet in the diagnosis of the presence of steel or iron in the eye and in the extraction thereof. Dublin. Journ. of med. science, 1876, LXII, pag. 201—210. — Derselbe, Extraction of steel and iron from the eye by the magnet. Lancet, 1878, II, pag. 253.

[2]) J. Hirschberg, Berliner klin. Wochenschr., 1879, S. 681; Zentralbl. f. Augenheilkunde, 1879, S. 376.

[3]) Burgl, Entfernung eines Stahlsplitters aus dem Glaskörperraum durch einen Elektromagneten. Berliner klin. Wochenschr., 1880, Nr. 44.

[4]) Fröhlich, Ein Elektromagnet. Klin. Monatsbl. f. Augenheilk., 1881, Januarheft.

[5]) Hirschberg, Mein neuer Handmagnet. Zentralbl. f. prakt. Augenheilk., 1901, XXV, S. 166.

[6]) Knies, Extraktion eines nicht sichtbaren Fremdkörpers aus dem Auge mit Hilfe des Elektromagneten. Klin. Monatsbl. f. Augenheilk., 1881, S. 30.

[7]) Hill Griffith, Removal of a chip of iron from lens by electromagnet. Ophthalm. Rev., 1882, I, pag. 163.

[8]) Mc Hardy, Electromagnets for the detection and removal of fragments of iron. Transact. ophthalm. Soc., United Kgdm., 1891, I, pag. 220.

[9]) Haab, Die Verwendung sehr starker Magnete zur Entfernung von Eisensplittern aus dem Auge. Bericht der XXII. Versamml. der ophthalm. Gesellsch. zu Heidelberg 1882, S. 163. — Derselbe, Die Zurückziehung von Eisensplittern aus dem Innern des Auges. Bericht d. XXIV. Versamml. d. ophthalm. Gesellsch. zu Heidelberg 1895, S. 187. — Derselbe, Ein neuer Elektromagnet zur Entfernung von Eisensplittern aus dem Auge. Deutschmanns Beiträge, 1904, H. XIII, S. 68.

[10]) Schloesser, Bedingung zur Entfernung von Eisensplittern durch den Magneten. Bericht d. XXIII. Versamml. d. ophthalm. Gesellsch. zu Heidelberg 1893, S. 153.

Neuerdings hat Schloesser sein Instrument unter Beihilfe Edelmanns weiter vervollkommnet[1]), nachdem sich auch Volkmann bemüht hatte, den Augenmagneten eine ganz neue Form zu geben.[2])

Erst jüngst hat Hirschberg[3]) nach Angaben Doliwo-Dobrowolskys einen neuen Riesenmagneten, der gleich denen Volkmanns aufgehängt ist, von Dörffel und Färber bauen lassen.

[Auch Mayweg[4]), Schenkel[5]), Schuhmann[6]) u. A. haben neue Konstruktionen des Riesenmagneten angegeben.

Durch die Einführung des Innenpolmagneten (Klingelfuss in Basel) hat C. Mellinger[7]) ein neues Prinzip in die Technik der Magnetoperation eingeführt.

Derselbe besteht aus einem ovalen Ring (Solenoid) mit einer sehr großen Zahl Windungen von Kupferdraht, der außen von einem Eisenmantel umgeben ist. Wird durch den Kupferdraht ein elektrischer Strom geschickt, so entsteht in der Lichtung des Ringes ein homogenes, magnetisches Feld, das ungefähr im Zentrum seine größte Dichtigkeit besitzt. Bringt man in diese Gegend einen Eisenstift, so wird derselbe magnetisiert. Die Tragfähigkeit des Innenpolmagneten ist bei kleinerer Anzahl von Ampèrewindungen nach den Ergebnissen der Untersuchungen von Jurnitschek[8]) größer als beim gewöhnlichen Elektromagneten.

Als Magnet kommen in Verwendung verschieden kalibrierte Eisenstifte, die mit einer Hand leicht geführt werden können, oder ein großes eisernes Horn, das mit der freien Hand nicht mehr lenkbar ist.[9])]

[Heute ist, in erster Linie durch die bahnbrechenden Publikationen Hirchbergs[10]), dem in der elektromagnetischen Entfernung von Eisensplittern aus dem Auge unbestritten die Führerrolle zuerkannt werden muß, das Verfahren schon vollends ausgebildet. Nicht die Anwendung des einen oder des anderen Magneten ist das Entscheidende in der Operation, sondern die Art der Anwendung des Handmagneten und des Riesenmagneten, die beide ihre von Fall zu Fall bestimmte Aufgabe zu erfüllen haben. Wie Hirschberg[11]) in seiner letzten Publikation, in der er schon über 347

---

[1]) Schloesser, Demonstration eines verbesserten Magneten. Bericht d. XXXI. Versamml. d. ophthalm. Gesellsch. zu Heidelberg 1903, S. 300. — Edelmann, Untersuchungen über die beste Form des Prof. Schloesserschen Augenelektromagneten. Klin. Monatsbl. f. Augenheilk., 1903, XLI, I, S. 433.

[2]) Volkmann, Neue Augenmagnete. Klin. Monatsbl. f. Augenheilk., 1902, XL. Jahrg., I, S. 353. — Derselbe, Ein neuer Augenmagnet. Klin. Monatsbl. f. Augenheilk., 1902, XL. Jahrg., I, S. 113.

[3]) Hirschberg, Ein neuer Riesenmagnet. Zentralbl. f. Augenheilk., 1904, XXVIII, S. 176.

[4]) Mayweg, Über Magnetoperationen. Klin. Monatsbl. f. Augenheilk., 1902, XL. Jahrg., II, S. 1.

[5]) Schenkel, Über einen neuen Elektromagneten etc. Deutsche med. Wochenschr., 1902, S. 924.

[6]) Asmus, Mitteilungen über den Schuhmannschen Augenelektromagneten. Klin. Monatsbl. f. Augenheilk., 1904, XLII. Jahrg., I, S. 241.

[7]) Mellinger, X. internat. Ophthalm.-Kongr., Luzern 1904.

[8]) Jurnitschek, Der Innenpolmagnet. Zeitschr. f. Augenheilk., 1905, XIV, S. 426 u. 552.

[9]) Amberg, Weiterer kasuistischer Beitrag zur Entfernung von Eisensplittern aus dem Auge mit dem Innenpolmagneten. Zeitschr. f. Augenheilk., 1907, XVIII, S. 511.

[10]) Siehe Hirschbergs zusammenfassendes Werk: Die Magnetoperation in der Augenheilkunde. Leipzig 1899, 2. Aufl. (Mit 170 Literaturangaben!)

[11]) Hirschberg, Über Magnetoperationen in der Augenheilkunde. Berliner klin. Wochenschr., 1907, Nr. 8.

eigene Fremdkörperextraktionen berichtet, gezeigt, führt nur genaueste Untersuchung und Feststellung des Sitzes des Fremdkörpers und sofortige Vornahme der Operation nach genauer Feststellung des Operationsplanes zum Ziel. So konnte Hirschberg bei den letzten 64 Fällen (1899—1903) von Eisensplittern in Glaskörper und Netzhaut in 56% gute und bleibende Sehkraft erzielen!]

Verfahren mit dem Handmagneten von Hirschberg.

Im folgenden soll das Vorgehen mit dem kleinen Magneten (dem Handmagneten) von Hirschberg besprochen werden. Dieses so nützliche Werkzeug ist durch die Einführung des großen Magneten durchaus nicht in allen Fällen verdrängt oder bloß auf die vordere Augenkammer beschränkt worden. Zudem kann sich wohl jeder einen Handmagneten anschaffen und ihn mit einem Element, einer Batterie, einem kleinen Akkumulator betreiben, während der Riesenmagnet nicht für jeden erschwinglich ist und zu seinem Betriebe einen großen Akkumulator oder einen Starkstrom erfordert, der nicht jedem zur Verfügung steht. Auch kommt es ja vor, daß ein Akkumulator versagt und dann läßt sich ein einfaches Element für den Handmagneten schnell instand setzen und in einem dringlichen Falle die Extraktion des frisch eingedrungenen Splitters vornehmen, was doch der Verschiebung des Eingriffes, bis der große Magnet in den Stand gesetzt ist oder bis der Kranke einen anderen Ort aufsucht, vorzuziehen sein dürfte. Nach 24, 48 Stunden können schon viel ungünstigere Verhältnisse, besonders durch Infektion gegeben sein. Und gerade für frische Fälle leistet ja der Handmagnet, besonders der neue, kräftigere [s. I. Bd., S. 44], nahezu dasselbe wie der Riesenmagnet.[1])

Wir folgen in der Darstellung dem Altmeister und Begründer dieses Gebietes, Hirschberg.

Wir haben hier zu unterscheiden:

1. Jene Fälle, wo die Entfernung des Fremdkörpers durch die frische Eingangswunde erfolgen kann (Magnetsondierung).

2. Jene Fälle, wo der Fremdkörper nach Verschließung der Wunde entfernt werden soll.

Zu 1. Kommt der Verletzte sofort oder bald nach der Verwundung, d. h. eine oder wenige Stunden darnach, und ist Eisen im Innern des Auges, so soll man augenblicklich, aber vorsichtig versuchen, durch die noch offene oder doch nur leicht verharschte Wunde den Fremdkörper wieder herauszuziehen. Am bequemsten zugänglich sind Wunden von

[1]) Derselbe, Mein neuer Handmagnet. Zentralbl. f. prakt. Augenheilk., 1901, XXV, S. 116. — [S. A. Hirschberg, Über Magnetoperationen in der Augenheilkunde. Berliner klin. Wochenschr., 1907, Nr. 8.]

3—5 *mm* Länge, die nicht zu nahe am Hornhautrande liegen, aber auch in diesen letzteren Fällen ist eine erfolgreiche Ausziehung häufig gemacht worden. Ist die Eingangsstelle zu eng, so hat man sie mit der Schere zu erweitern. Es ist selbstverständlich, daß das Auge vorher gereinigt, die Instrumente und die Magnetansätze in kochender Sodalösung sterilisiert werden.

Man benötigt zum Auseinanderhalten der Wunde während der Handhabung des Magneten, zum Nachhelfen am Fremdkörper silberner oder neusilberner, feiner Doppelhäkchen, Pinzetten, stumpfer Haken, Spateln und Löffel.

Den Magnetkörper lasse ich stets mit einer sterilen, feuchten, gut ausgedrückten Kompresse umwickeln, und zwar so, daß ihr Rand den Rand des Körpers an der Seite, wo der Ansatz angeschraubt wird, um 1 *cm* überragt. So wird dann beim Anschrauben des Ansatzes und bei der Handhabung jede Berührung mit dem nicht sterilisierten Eisenkern vermieden; die sterilisierten Ansätze werden, ohne sie an dem ins Auge einzuführenden Teile zu berühren, mit den Fingern aufs Gewinde aufgesetzt und leicht eingedreht, sodann mit einem großen Nadelhalter (am gerieften Basalteil des Ansatzes faßt er gut an) angezogen. Ebenso können die Ansätze zum Wechseln leicht wieder ausgeschraubt werden, indem man sie erst mit dem Nadelhälter lockert und sie dann mit den Fingern vollends herausschraubt.

Es ist nicht immer nötig, mit dem Ansatze einzugehen. Zuerst nimmt man einen der breiten Ansätze und legt ihn an die Wunde. Das neue, sehr kräftige Modell von Hirschbergs Handmagneten bringt auf diese Weise den Splitter oft ganz anstandslos zutage. Erst wenn dieses Verfahren versagt, dann geht man mit dem kurzen gekrümmten Ansatz von 2·5—3 *mm* Dicke vorsichtig ein, so wie das bei dem Meridionalschnitte beschrieben ist.

Natürlich ist das Verfahren sehr erleichtert, wenn man den Fremdkörper noch sehen konnte.

Zu 2. Kommt der Verletzte erst zum Arzte, nachdem die Wunde geschlossen ist, so sind, wenn man keinen großen Magneten hat oder dieser versagt, folgende Regeln zu beobachten;

a) Um den Weg zu dem im Glaskörperraum oder in der Netzhaut steckenden Fremdkörper zu eröffnen, dient in den meisten Fällen am besten der typische Meridionalschnitt in der Äquatorialgegend des Augapfels.

b) Seltener ist ein Schnitt im Hornhautrande zweckmäßiger, und zwar nur:

α) Wenn dicht hinter der sich trübenden, jugendlichweichen Linse der Fremdkörper sitzt.

β) Wenn die Linse bereits entfernt oder resorbiert ist, sei es durch die ursprüngliche Verletzung, sei es durch eine vorausgegangene Operation.

c) Sehr selten hat man einen in der Wand festgekeilten Splitter von der Außenfläche her frei zu präparieren und mit Zuhilfenahme des Magneten zu entfernen. Dazu muß der Sitz des Fremdkörpers genau lokalisiert sein.

Hier kann außer den besprochenen Verfahren das Einstechen einer oder zweier Nadeln nach Stölting[1]) gute Dienste leisten. Dieses Verfahren wurde übrigens schon von Stevens[2]) angewandt.

Dabei ist unter Umständen die temporäre Resektion eines Muskels, ja bei weit hinten sitzendem Fremdkörper, die der äußeren Augenhöhlenwand als Vorakt nötig.

Die im Ziliarkörper eingespießten und dort abgekapselten Splitter können wohl kaum anders als durch Einschnitt an der Stelle des Sitzes entfernt werden. Ein schönes Beispiel eines solchen Falles, wo der Fremdkörper mit einem Ende im Ziliarkörper festgespießt und abgekapselt war, teilt Haab[3]) mit. Der große Magnet hatte völlig versagt.

Der typische Meridionalschnitt wird entweder primär, sekundär oder tertiär vorgenommen.

Primär ist die Operation, wenn es durch den eingedrungenen Fremdkörper noch nicht zur Reizung gekommen ist.

Sekundär ist sie während des folgenden Reizzustandes, sei er mäßig oder bis zu umschriebener, eitriger Entzündung angestiegen.

Tertiär ist die Operation, wenn nach Abklingen des ursprünglichen Reizzustandes entweder Ruhe herrscht oder neuer Reizzustand entstanden ist.

Bei schwerer, ausgebreiteter Eiterung (Panophthalmitis) ist natürlich von einer Entfernung des Splitters keine Rede mehr, sondern hier kommt nur mehr die Ausweidung des Augapfelinhaltes in Betracht.

Ausführung der Extraktion mit dem Meridionalschnitt (Hirschberg).

Einlegen einer Leitnaht, Ablösung eines Bindehautsektors, Einstich in die Lederhaut mit einem doppelschneidigen Graefe-

[1]) Stölting, Bericht der XXII. Versammlung der ophthalmolog. Gesellsch. zu Heidelberg 1893, S. 161; Berliner klin. Wochenschr., 1889, S. 915.

[2]) Stevens, Successful extraction of a foreign body from the retina. Transaction of the Amer. ophthalm. soc., 1875, pag. 308—309.

[3]) Haab, Über die Anwendung des großen Magneten bei der Ausziehung von Eisensplittern aus dem Auge. Zeitschr. f. Augenheilk., 1902, VII, Heft 6, S. 587 (599).

messer, womöglich bis zum Fremdkörper hin, Verlängerung des meridionalen Lederhautschnittes, Einführung des Magnetansatzes und Extraktion des Splitters. Hierauf Vernähung der Bindehautwunde.

Stets wird tiefe Narkose angewendet.

Die Lidspalte wird mit den Lidhaltern von Desmarres oder dem Sperrlidhalter offen gehalten.

I. Akt. Einlegung des Leitfadens und Ablösung der Bindehaut. Man zieht mit einer größeren krummen Nadel einen starken Faden nahe an der Hornhaut in jenem Meridian, wo der Einschnitt beabsichtigt wird, durch die Bindehaut und Episklera. Nachdem die Nadel abgenommen ist, nimmt der Gehilfe beide Fadenenden zusammen, zieht damit den Augapfel, soviel als es nötig erscheint, nach der dem Einschnitte entgegengesetzten Seite und hält ihn fest. So kann der Augapfel bis zum Äquator, ja außen noch darüber hinaus entblößt werden. Nahe an dem Faden wird nun die Bindehaut und Tenonische Kapsel eingeschnitten und von diesem Punkte zwei divergierende Schnitte so angelegt, daß sie einen Quadranten umschließen. Die Bindehaut und Kapsel werden nun von der Lederhaut abgelöst, bis so weit hinten, als es nötig erscheint. Muskel und Muskelscheiden sind zu schonen. Der dreieckige Lappen wird vom Gehilfen mit einer Pinzette gegen die Peripherie abgezogen erhalten.

II. Akt. Einschnitt. Das doppelschneidige Graefemesser wird nun senkrecht auf die Lederhaut an dem Punkte, wo das vordere Ende des Meridionalschnittes liegen soll, so aufgesetzt, daß seine Fläche in dem betreffenden Meridian liegt. Dann stößt man durch, und zwar so tief, als es die Lage des Fremdkörpers erfordert, wobei man gegebenenfalls die Richtung der Klinge im Vorstoßen nach vorn oder hinten oder seitlich ändert, um dem Fremdkörper möglichst nahe zu kommen. Ist seine Lage unbekannt, dann sticht man gegen den Augapfelmittelpunkt zu. Beim Herausziehen des Messers wird die Wunde mit der rückwärts gewandten Schneide entsprechend verlängert. [Statt des Graefemessers kann auch eine Lanze verwendet werden.]

III. Akt. Handhabung des Magneten. Man nimmt zuerst einen der starken Ansätze. Die Wunde wird mit zwei feinen, silbernen Doppelhäkchen durch einen Gehilfen sanft auseinandergezogen und der Ansatz an die Wunde gebracht, wobei die Magnetachse in der Richtung liegen soll, in der sich der Fremdkörper zu bewegen hat. Dementsprechend muß also das Instrument gehalten werden. Nun wird der Strom geschlossen und einige Sekunden wirken gelassen.

Kommt der Fremdkörper so nicht, dann wird einer der längeren, sondenartigen, geraden oder gekrümmten Ansätze angeschraubt und nun

vorsichtig in der Richtung des Einstiches, also nach dem Fremdkörper zu, entsprechend weit eingegangen, dann wieder der Strom geschlossen und 2—20 Sekunden gewartet.

Wer gut hört, nimmt, wenn im Saale Stille herrscht, das Anfliegen des Fremdkörpers als einen „Klick" mit dem Ohre wahr.[1])

Das Herausziehen des Magneten muß langsam erfolgen, insbesondere, wenn man mit dem Ende des Ansatzes an die Wundebene der Sklera herankommt, um den Fremdkörper nicht abzustreifen. Zeigt er Neigung hiezu, so kann man ihn in der Wunde, während der Magnet ihn noch festhält, mit einem stumpfen Häkchen, Löffel, Spatel oder einer Pinzette (alles aus Silber oder Neusilber) in seinem Austritte unterstützen.

Erhält man beim ersten Herausziehen den Fremdkörper nicht, dann darf man von weiteren Versuchen nicht gleich abstehen, sondern man wiederholt das Eingehen, läßt ein wenig länger einwirken und zieht wieder aus. Bei wiederholtem Eingehen, besonders wenn man den Fremdkörper bei der Untersuchung nicht sehen und somit nur ungefähr mit dem Sideroskop lokalisieren konnte, ändert man die Richtung der eingeführten Sonde.

IV. Akt. Verschluß der Wunde.

Hat man vorsichtig gearbeitet, so hat man es in der Regel mit keinem Vorfall des Glaskörpers zu tun. Sollte eine Glaskörperperle in der Wunde stehen, so trägt man sie wie bei der Extraktion mit der Schere ab. Hierauf wird der Bindehaut-Kapsellappen zurückgelegt und an seiner Spitze und an beiden Rändern mit je einer feinen Seidennaht geschlossen. Ich lege danach nur das Schutzgitter an.

Nachbehandlung. Ruhelage im Bett 2 Tage, dann Sitzen im Lehnstuhl weitere 8 Tage. Entfernung der Nähte am 5.—6. Tage. Der Kranke soll nicht vor 4—6 Wochen entlassen werden.

Erfolge und Mißerfolge:

Die Erfolge der Extraktion mit dem Handmagneten waren gewiß gut und ein ungeheurer Fortschritt. Hirschberg hebt mit Recht hervor, daß sie lediglich der Anwendung des Magneten zu danken waren, denn das Extrahieren der früheren Zeit mit Löffeln, Haken oder Pinzetten hatte keinen Fall aufzuweisen, wo ein Fremdkörper aus der Tiefe des Glaskörpers oder gar aus der Netzhaut herausgezogen ward.

Nach Hürzelers[2]) Zusammenstellung von 313 Fällen von Magnetoperationen sind 203 Fälle, also 64·85%, als erfolgreich zu bezeichnen,

[1]) Starr verband den Elektromagneten gar mit einem Telephon und konnte so die Berührung des Magneten mit dem Stahlstücke deutlich hören. (Steel in vitreous body located by means of the x-rays and removed with a magnet. Ophthalm. Rec., 1898, Nr. 7.)

[2]) Hürzeler, Über die Anwendung von Elektromagneten bei der Eisensplitterverletzung des Auges. Deutschmanns Beiträge, 1894, H. 13, S. 20.

indem der Splitter entfernt werden konnte. In 110 Fällen (35·15%) schlug das Verfahren fehl. Von den erfolgreichen blieb das Sehvermögen erhalten in 69 Fällen (37·99%) oder in 22·04% aller Operationen. Ohne Funktion blieb der Bulbus erhalten in 35 Fällen = 17·24% oder in 11·18% aller Fälle; verloren ging das Auge in 99 Fällen = 48·77% oder in 31·62% der Gesamtzahl: also ungefähr in einem Drittel der Fälle blieb die Funktion in höherem oder geringerem Grade, in einem Sechstel der Fälle wenigstens die Form erhalten; fast in der Hälfte der Fälle war die Erhaltung des Auges unmöglich.

[Die neueren Statistiken sind für die Operation mit dem Handmagneten nicht verwertbar, da, wie vorher schon bemerkt wurde, nicht ausschließlich mehr mit dem einen oder dem anderen Elektromagneten operiert wird, sondern je nach dem Falle Handmagnet oder Riesenmagnet oder beide in Anwendung gezogen werden müssen.]

Die Mißerfolge der Operation mit dem Handmagneten können nach Hirschberg in drei Gruppen geschieden werden.

1. Fälle, wo zwar die Ausziehung des Splitters geglückt ist, aber meist wegen Übergröße des Splitters oder Infektion des Augeninnern vor dem Eingriffe die Erhaltung des Auges nicht gelang.

2. Fälle, wo die Ausziehung des Splitters nicht gelang, trotzdem sie an sich möglich gewesen wäre, weil das Instrument unzulänglich war.

3. Fälle, wo trotz regelrechter Operation der Splitter nicht folgen konnte, weil er zu fest eingehakt war oder das Auge zum zweiten Male durchbohrt hatte, oder weil er durch Exsudat befestigt war.

Die unvermeidlichen Mißerfolge der Operation hängen also hauptsächlich von der Schwere der ursprünglichen Verletzung ab. Die Vorwürfe, die dem Verfahren gemacht wurden, waren vielfach ganz ungerechtfertigt und die Mißerfolge beruhten teils auf schon vorher erfolgter Infektion, teils auf Glaskörpervorfall und Glaskörperzerwühlung, die jedoch bei regelrechter Ausführung fast ganz zu vermeiden sind.

Nichtsdestoweniger wird ja eine gewisse Verletzung des Glaskörpers auch bei kunstgerechter Ausführung gesetzt, indem auf den Fremdkörper, wenn er nicht, ohne mit dem Magneten einzugehen, herausgezogen werden kann, tief eingeschnitten werden muß, und es ist selbstverständlich, daß heute der Handmagnet nicht mehr in Fällen angewendet wird, wo man diese Glaskörperverletzung durch den großen Magneten vermeiden kann. Und das ist tatsächlich in vielen Fällen so.

Verfahren mit Haabs Riesenmagneten.

Das Verfahren mit Haabs Magneten ist frei von folgenden Nachteilen:

1. von der Eröffnung des Glaskörperraumes;
2. von der Einführung von Instrumenten in diesen;
3. von dem dadurch herbeigeführten Glaskörperverlust;
4. von der Gefahr der Infektion[1]), die allerdings auch bei Hirschbergs Operation sehr selten ist. (Subkonjunktivale Lage der Wunde!)

Knapp[2]) rühmt am großen Magneten insbesondere die Überleitung des Fremdkörpers aus dem Glaskörperraum in die vordere Augenkammer als das segensreichste Verfahren der Magnetoperation. Er gesteht zu, daß diese Überleitung um die Linse auf den ersten Blick verblüffend ist.

Es wird also die Notwendigkeit des Meridionalschnittes auf eine Minderzahl von Fällen beschränkt und andererseits das Anwendungsgebiet der Magnetoperation dadurch erweitert, daß Splitter zutage gefördert werden können, die zu operieren man früher Bedenken trug, so z. B. kleine Splitter in der Netzhaut bei noch guter Funktion des Auges.

Ferner erweist sich der große Magnet dort vorteilhaft, wo man den Splitter nicht sieht, und daher aus der Ferne wirken muß, um nicht den Glaskörper tiefer zu beschädigen. Denn für Fernwirkungen ist der Handmagnet zu schwach, auch der neue kräftigere reicht nicht für alle Fälle aus.[3])

Für den früheren Handmagneten hat Koster[4]) nachgewiesen, daß die anziehende Kraft sehr gering ist, wenn auch nur eine geringe Entfernung zwischen Magnetpol und Fremdkörper da ist. Ein Magnet, der 600 *g* tragen konnte, trug nicht mehr als 400 *mg*, wenn durch eine zwischen gelegte Pappscheibe die Entfernung zwischen dem Magneten und dem Fremdkörper auf 1 *mm* gehalten war. Übrigens solle man sich auch beim Riesenmagneten die Kraft nicht zu groß vorstellen, wenn er aus einiger Entfernung wirkt. Ein Eisenstück von 400 *mg* wurde in Entfernungen von 30, 17·5 und 10 *mm* nur mit Kräften von 5, 12 und 40 *g* angezogen. Man ersieht daraus auch, daß man für die Riesenmagneten keine Rheostaten braucht, weil man durch Annäherung und Entfernung des Auges die Kraft des Magneten beliebig steigern und abschwächen kann.

Die Vorteile des Riesenmagneten sind auch von Hirschberg vollständig anerkannt, wenn er auch betont, daß er nicht für alle Fälle dem Handmagneten überlegen ist, da dieser auch wieder seine bestimmten Vorzüge hat. Und so sehen wir denn, wie Hirschberg sein Magnetopera-

---

[1]) Sachs, Sideroskop und Elektromagnet. Wiener klin. Wochenschr., 1898, S. 965.
[2]) Knapp, Klinische Erfahrungen mit dem starken Magneten. Arch. f. Augenheilk., 1899, XL, S. 233.
[3]) Barkan, Der Hirschbergsche Handmagnet. Ophthalm. Rev., 1902, pag. 115.
[4]) Koster, Het gebruik der electromagneten in de oogheelkunde. Nederl. Tijdschr. voor geneeskunde, 1901, I, pag. 234. — Derselbe, Eenige opmerkingen omtrent het gebruik der electromagneten in de oogheelkunde. Ebenda, pag. 1060.

tionszimmer mit vier Magneten ausgestattet hat, dem von Haab-Hirschmann, von Schloesser und zwei Handmagneten von ihm selbst, dem starken und dem schwachen, um der Eigentümlichkeit jedes Falles Rechnung tragen zu können und gegenüber jedem Zufall gerüstet zu sein.

Ausführung der Eisensplitterextraktion mit dem Riesenmagneten nach Haab.[1])

Das Auge des Kranken wird atropinisiert und kokainisiert. Der Kranke wird zum Magneten hingesetzt. Der Operateur steht entweder vor ihm, also neben dem Magneten, was die so wichtige genaue Beobachtung des Vorganges im Auge erleichtert, oder bei ängstlichen Personen zur Seite und etwas hinter ihm, so daß er den Kopf des Kranken an seine Brust lehnen kann.

1. Das Auge ist mit der Mitte der Hornhaut dem Magnetpole gegenüber zu bringen und die Iris und Pupille des Kranken künstlich scharf zu beleuchten.

Nun wird der Strom geschlossen. Sehr oft wird der Fremdkörper nun schon hierbei, wenn er nicht zu fest sitzt, um die Linse herum hinter die Iris gezogen und baucht diese etwas vor. Dieser Moment muß genau wahrgenommen werden, damit man sofort den Strom unterbrechen kann. Sonst bohrt sich der Splitter in die Iris ein.

2. Nun wird der Kopf und das Auge des Kranken nach der Seite, wo die Vorbauchung erfolgte, gedreht, also z. B. nach der Schläfe, wenn sie schläfenwärts erschienen war, das Auge wieder, nun aber nicht mit dem Hornhautpole, sondern dem der Lage des Fremdkörpers entgegengesetzten Rande dem Magnetpol genähert und der Strom geschlossen, um den Fremdkörper durch die erweiterte Pupille in die Kammer zu ziehen, was in der Regel gelingt.

3. Hierauf wird der Fremdkörper durch einen kleinen Einschnitt und Andrücken der Magnetspitze an diese Wunde völlig aus dem Auge gezogen. Man kann auch den kleinsten Ansatz des Handmagneten dem großen anhängen, um damit etwas in die vordere Kammer eingehen zu können. Mayweg[2]) benützt zu diesem Zwecke einen lanzenförmigen Ansatz. Befindet sich in der Hornhaut eine noch nicht verheilte Einschlagstelle, so kann auch sie zur Ausziehung des Fremdkörpers aus der Kammer benützt werden. Es kann selbstverständlich auch der Handmagnet selbst benützt werden, was dann notwendig ist, wenn etwa der Kranke unruhig und un-

---

[1]) Haab, a. a. O. und Zeitschr. f. Augenheilk., 1902, VIII, H. 6, S. 587.

[2]) Mayweg, Über Magnetoperationen. Klin. Monatsbl. f. Augenheilk., 1902, XL. Jahrg., II, S. 1.

gebärdig geworden ist, so daß man die Diszission und die nachfolgende Extraktion des Fremdkörpers aus der Kammer nur in liegender Stellung und in Narkose machen kann. Das ist aber mit dem Handmagneten unter diesen Umständen nicht bloß bequem, sondern, wenn man nur einen Haabschen Riesenmagneten hat und nicht einen vertikal stell- und drehbaren, mit dem großen überhaupt nicht möglich.

[Es existieren heute schon Haabsche Riesenmagnete, welche an Hebelarmen beweglich und äquilibriert auf Stativen oder an der Wand aufgehängt sind, und daher



Fig. 82.

auch bei Rückenlage der Kranken in beliebiger Richtung dem Auge angenähert werden können. Die Abbildung Fig. 82 ist dem Prospekte der Firma E. B. Meyrovitz, New York, 104 East, 23 Str., entnommen.]

Zu 1. Wenn der Fremdkörper beim ersten Annähern des Auges mit dem Hornhautpole gegen die Magnetspitze nicht hinter der Iris erscheint, so wiederhole man den Versuch einige Male, lasse den Strom wiederholt unterbrechen und wieder schließen, weil der Splitter oft durch die ruckweise erfolgende Wirkung des Magneten erst aus seinen Verbindungen gelockert werden muß, dann aber oft noch anfliegt.

Man darf also, und es gilt das für alle einzelnen Augenblicke der Operation, diese nicht zu frühe abbrechen, sondern muß die Versuche mit Geduld und Ausdauer fortsetzen.

Kommt der Splitter bei der Einwirkung von vorn nach wiederholten Versuchen nicht hinter die Iris, dann bringt man die Magnetspitze, wenn der Sitz des Splitters unbekannt ist, an irgend einer Seite, sonst ihm zunächst an den Äquator des Bulbus, um sie dem Fremdkörper näher zu bringen, und versucht ihn auf diese Weise, auch wieder durch beharrlich wiederholte, rasche Öffnungen und Schließungen des Stromes, gegebenenfalls nach Wechsel der Richtung der Zugkraft, seitwärts gegen den Äquator hinzuziehen. Gelingt dies, so nimmt man gewöhnlich beim Anfliegen Schmerzreaktion wahr, worauf sofort der Strom zu unterbrechen ist. Man muß sich bei diesem seitlichen Anziehen nur sehr hüten, den Splitter ins Corpus ciliare zu ziehen. (Es ist das der ungünstigste Ort für die Entfernung eines Splitters, wenn er sich dort festspießt.) Der Magnet muß also genügend weit hinten einwirken und, sobald der Splitter an den Äquator gebracht ist, muß der Strom sofort unterbrochen werden. Nun läßt man rasch den Magneten wieder von vorn wirken, um den Splitter, wie eingangs geschildert, hinter die Iris zu bekommen.

In seltenen Fällen, wo der mit dem Spiegel sichtbare, hinten sehr festsitzende Splitter nach lange fortgesetzten und an verschiedenen Tagen wiederholten Extraktionsversuchen nicht hervorgezogen wird, kann man noch nach Haabs Vorgange [1]) versuchen, ihn mit einer durch die Lederhaut eingeführten Diszissionsnadel unter Leitung des Augenspiegels direkt anzugehen und zu lockern, ehe man neue Extraktionsversuche mit dem Magneten vornimmt.

Gelingt es trotz all der geschilderten Versuche nicht, den Splitter hinter die Iris zu bekommen, dann bleibt nur eines der II. Bd., S. 666 unter 2 *a, b, c* angeführten Verfahren übrig, durch das es entweder mit dem großen Magneten oder mit dem von Hirschberg gelingen kann, ihn doch noch herauszubekommen.

Zu 2. Ist der Fremdkörper hinter der Iris nicht durch die Pupille vorzubringen, dann macht man einen Einschnitt an der seiner Lage entgegengesetzten Seite des Hornhautrandes, geht dadurch mit dem ganz dünnen Ansatze des kleinen Magneten hinter die Iris und holt ihn auf diese Weise heraus.

In anderen Fällen ist Haab so vorgegangen, daß er den Einschnitt vor der betreffenden Stelle mit der Lanze im Hornhautrande anlegte, dann die Iris mit der Pinzette in der Peripherie faßte und durch sanftes Vor-

[1]) Haab, a. a. O. 1902, S. 594.

schieben gegen die Mitte auf eine entsprechend weite Strecke dialysierte. Hierauf wird der Fremdkörper durch Anlegen der scharfen Spitze des großen Magneten oder mit dem kleinen Magneten entwickelt. Die Dialyse heilt in einigen Tagen. Haab gibt an, daß sich dieser Vorgang besonders für kleine Splitter eigne. Ich glaube aber, daß er auch für größere Splitter, bei denen das Durchziehen zwischen Iris und Linse gefährlich erscheint, vorteilhaft sein möchte.

Jedenfalls hat man, wo immer möglich, eine Iridektomie zu vermeiden.

Was die Entfernung anlangt, in der sich der Magnetpol vom Auge befinden soll, so ist das Ergebnis von Türks Untersuchung wichtig, das ich hier anführe.[1])

1. Wo es sich um die Ausziehung so kleiner Eisenstücke handelt, wie sie als Fremdkörper im Auge vorkommen, offenbart sich die größere oder kleinere Kraft eines Magneten viel mehr in der Größe der Fernwirkung als der Nahewirkung. So kommt es, daß Haabs Magnet, während er bei unmittelbarer Berührung mit solchen Splittern verhältnismäßig nicht viel mehr Kraft entwickelt als das kleine Instrument von Hirschberg, in der Fernwirkung diesem weit überlegen ist und auch mittelgroße Magnete noch um ein Wesentliches übertrifft.

2. Um bei Anwendung von Haabs Verfahren eine zu starke Anziehung zu vermeiden und mit dem geringsten Maße von Kraft auszukommen, das zur Ausziehung genügt, so ist es am zweckmäßigsten, die Operation in möglichst großer Entfernung von dem Magneten zu vollziehen. Denn diese Art des Vorgehens bedingt, daß die auf den Splitter im Verlaufe seiner Bewegungsstrecke wirkende Kraft nicht nur schwächer, sondern auch gleichmäßiger wird und verdient aus letzterem Grunde den Vorzug vor der demselben Zwecke dienenden Herabsetzung der Stromstärke oder der Verwendung mittelstarker Magnete an Stelle des großen.

3. Je kräftiger der Magnet ist, desto weiter kann das ganze Operationsgebiet von ihm fortgerückt werden, und desto mehr kommt der Vorzug eines gleichmäßigen Ablaufes der Anziehung zur Geltung. Daher muß für die Fälle, wo Haabs Verfahren angezeigt ist, der stärkste Magnet bei richtiger Einstellung der Entfernung als der ungefährlichste betrachtet werden. Auch unter diesem Gesichtspunkte ist die große Kraft, die Haab seinem Instrumente gegeben hat, als berechtigt erwiesen.

[Um die Richtungslinien des Elektromagneten für diese „Operation aus der Ferne" zu markieren, hat Türk[2]) zylindrische Messinghülsen angegeben, welche dem kegelförmigen Ende des Magneten aufgesetzt werden.]

Daß es nicht möglich ist, für eine derartige Operation für alle Fälle bestimmte Regeln zu geben, ist selbstverständlich. Und so sehen wir auch, daß schon in den Hauptpunkten die verschiedenen Operateure in ihrem Vorgehen sehr voneinander abweichen und daß — wie fast überall — nicht einmal in den Grundsätzen des Verfahrens Einigkeit herrscht.

Ich bin in meiner Darstellung absichtlich Haab gefolgt, weil das Verfahren von ihm stammt und er glänzende Erfolge damit aufzuweisen hat. Es scheint mir auch, daß sein Vorgehen das einfachste und schonendste ist. Allein es erübrigt nun auch kurz die Art und Weise zu erwähnen, wie andere, sehr gewiegte Praktiker vorgehen.

---

[1]) Türk, Untersuchungen über Augenmagnete. Arch. f. Augenheilk., 1900, XLII, S. 266 (279).

[2]) Türk, Zur Ausführung der Magnetoperation. Arch. f. Augenheilk., 1906, LIV, S. 180.

Hirschberg[1]) zieht in ganz frischen Fällen den Splitter durch die Lederhautwunde, besonders wenn es sich um größere Splitter handelt.

Sehr kleine werden von dem starken Magneten durch die Wunde nicht sicher geholt, weil der Splitter mit einer Breitseite an die Wand geschleudert werden kann und dann nicht austritt. (Eben aus diesem Grunde scheint mir bei kleinen Splittern das Vorgehen Haabs das entsprechende zu sein.)

Bei geschlossener Augenkapsel oder in frischen Fällen, wo man Grund hat anzunehmen, daß der Fremdkörper in einiger Entfernung von der Eingangspforte unten, unten-außen oder unten-innen haftet, bringt er einen dicht oberhalb des Sitzes befindlichen Punkt der Lederhaut an die Magnetspitze, wobei der Splitter aus seiner Einpflanzungsstelle heraus- und an der Innenseite der Umhüllungshäute emporgezogen wird und der Kranke Schmerz empfindet. Nachdem der Magnet so einige Sekunden gewirkt hat, wird das verletzte Auge, nötigenfalls mit der neusilbernen Pinzette, langsam nach unten gedreht, so daß sich die Magnetspitze zum Hornhautrande emporschiebt, bis der Splitter am Boden der Vorderkammer sichtbar wird, indem er die Iris vorwölbt. Danach wird das Auge noch weiter nach unten gedreht, bis die Magnetspitze über der Hornhautmitte steht, um den Splitter über den unteren Pupillarrand zu leiten und frei in die vordere Kammer gleiten zu lassen. Hierauf Extraktion mit Lanze und kleinem Magneten.

Schmidt-Rimpler[2]) kommt fast stets mit Haabs Magneten allein aus. Für Ausziehungen aus der vorderen Kammer gesteht er dem Handmagneten jedoch Vorzüge zu. Schmidt-Rimpler setzt den Pol an die Hornhautperipherie an. Dort, wo sich die Iris durch den Fremdkörper vorbuckelt, iridektomiert er und zieht den Fremdkörper aus. (Daß Haab fast nie zu iridektomieren braucht, während Schmidt-Rimpler stets iridektomiert, läßt denn doch Haabs Vorgang, den Magneten auf die Mitte der Hornhaut aufzusetzen, als den schonenden erscheinen.) Kennt man den Sitz des Fremdkörpers, so kann man den Magneten dort ansetzen und den Fremdkörper durch langsames Überführen von dort nach vorn bringen. Doch kann sich dabei das Eisen in der Chorioidea oder Sklera einhaken. Skleralschnitte macht er nur, wenn das genannte Verfahren versagt. Eine noch offene Skleralwunde benützt er, um durch sie den Fremdkörper durch Anlegen des Magneten hervorzuziehen.

Mayweg[3]), der ebenfalls den Riesenmagneten für das im allgemeinen vorteilhaftere Instrument erklärt, benützt die noch offene Lederhautwunde zum Herausziehen des im Glaskörper schwebenden Fremdkörpers mit dem kleinen Handmagneten oder (bei sehr kleinen Splittern tief hinten) den Riesenmagneten, bei älteren Fällen mit skleralem Einschlag bevorzugt er den Meridionalschnitt, durch den er den Fremdkörper mit dem Riesenmagneten herauszieht. Nur wenn ein kornealer Einschlag stattfand, zieht er ihn in die vordere Kammer und entfernt ihn dann mit dem Lanzenschnitt und kleinen Magneten. Er erklärt ausdrücklich, kein unbedingter Anhänger des Verfahrens zu sein, den Fremdkörper immer in die vordere Kammer zu ziehen, ja selbst wenn der Fremdkörper seinen Weg durch die Hornhaut, Iris und Linse genommen hat, hält er den Meridionalschnitt für das bessere Verfahren.

Will er den Splitter in die vordere Kammer ziehen, dann stellt er den Magnetpol 15 *cm* vor die Mitte der Hornhaut, nähert ihn allmählich und steigert je nachdem

---

[1]) Hirschberg, Die Magnetoperation in der Augenheilkunde. Leipzig 1899, 2. Aufl., S. 29, 42.

[2]) Schmidt-Rimpler, Über Magnetoperationen am Auge. Arch. f. Augenheilk., 1903, XLVIII, S. 183 (187).

[3]) Mayweg, Über Magnetoperationen. Klin. Monatsbl. f. Augenheilk., 1902, XL. Jahrg., II, S. 1.

den Strom von 5 M. A. auf 15 M. A. Kommt der Fremdkörper nicht, dann zieht er mit dem Magneten den Fremdkörper an die Wand und zieht ihn dieser entlang nach vorn bis in die Kammer (Knapp). Dieses Abtasten des Bulbus mit dem Magneten schätzt er sehr hoch, weil man damit zuweilen auch Fremdkörper, die auch die hintere Wand durchbohrt haben, um die Sklera herum nach vorn bekommt.

Nach Maywegs Zusammenstellung seiner Ergebnisse lieferte ihm der Meridionalschnitt tatsächlich die besten Erfolge.

In Fällen, wo das Eisenstück stark angezogen wird, heftige Schmerzen erregt, aber doch nicht lokalisiert werden kann, weil der Magnet an verschiedenen Stellen das Zug- und Schmerzgefühl erzeugte, und sich nicht in die hintere oder vordere Kammer ziehen läßt, legt Knapp[1]) die Magnetspitze an die Sklera und sucht eine Stelle, wo sie durch den Fremdkörper vorgebaucht wird. Dort schneidet er dann ein, bis er eine mehr minder scharfe Ecke findet, die er mit der Pinzette faßt. Dann erweitert er die Skleralwunde gerade nur so weit, bis er extrahieren kann. So entfernt man den Fremdkörper mit der im gegebenen Falle kleinsten Skleralwunde ohne Glaskörpervorfall.

Die Gründe für sein Vorgehen, den Magneten mitten auf die Hornhaut aufzusetzen und dafür, daß die Fremdkörper um die Linse herum, ohne sie zu verletzen, hinter die Iris gelangen, hat Haab[2]) auch experimentell geprüft.

[Ausführung der Eisensplitterextraktion mit dem Innenpolmagneten von Mellinger.[3])

„Der Verletzte wird nach Einträufelung von Atropin und Kokain auf einen Drehstuhl vor den Magneten gesetzt und angewiesen, den Kopf von der einen Seite her in das Solenoid zu halten (Fig. 83). Der Operateur hält von der anderen Seite her den dünnsten Stift und befiehlt die Schließung des Stromes. Reagiert der Patient nicht mit Schmerzensäußerungen, so wird der Strom allmählich verstärkt, eventuell der dünne Stift mit einem dickeren vertauscht. Je nach dem Sitze des Fremdkörpers erscheint dieser früher oder später in der Vorderkammer und entstehen nach einiger Zeit stechende Schmerzen, wodurch angedeutet wird, daß der Fremdkörper in dem Auge des Patienten mit vorderen Teilen des Uvealtraktus in Berührung getreten ist. Das Bestreben geht dahin, den Fremdkörper in die vordere Kammer zu leiten, wo er gut sichtbar und aus welcher er leicht zu holen ist."

„Die verschiedene Dicke der Eisenstifte, die beliebig zu wechselnde Stromstärke gestatten dem Operateur, den vermutlichen oder aufgefundenen Sitz des Splitters von beliebigen Seiten her anzugreifen. In der Regel bringen kurze, zeichnende Bewegungen mit dem Stift schon eine genügende Lockerung des eingekeilten Fremdkörpers zustande und springt er sehr bald an die hintere Wand der Hornhaut oder durch die noch nicht verklebte Hornhautwunde ganz heraus. Erweist sich der Fremdkörper als zu groß, so daß sein plötzliches Hervorziehen Zertrümmerung lebenswichtiger Teile des Auges befürchten läßt, so kann der Strom rasch unterbrochen werden."

---

[1]) Knapp, Klinische Erfahrungen mit dem starken Elektromagneten. Arch. f. Augenheilkunde, 1899, XL, S. 223 (236).

[2]) Haab, Neuer Elektromagnet zur Entfernung von Eisensplittern. Deutschmanns Beiträge, 1894, H. 13, S. 68.

[3]) Die Abbildung wurde mir von Herrn Kollegen Mellinger zur Verfügung gestellt. Die Ausführung der Operation gebe ich nach der diesbezüglichen Beschreibung in Jurnitschek, Der Innenpolmagnet. Zeitschr. f. Augenheilk., 1905, XIV, S. 26 und 552.

„Alle wichtigeren Vorgänge, die sich bei der Extraktion in den sichtbaren Teilen des Auges abspielen, lassen sich von der Seite des Operateurs her bequem übersehen;

Fig. 83.

Eisensplitterausziehung mit dem Innenpolmagneten.

der Operateur genießt bei Benützung des Innenpolmagneten den schätzbaren Vorteil, ein stets freies Operationsfeld vor sich zu haben, was bekanntlich bei den bisher gebräuch-

lichen Riesenmagneten mehr oder weniger zu vermissen ist. Dieser Vorteil macht sich auch insofern geltend, als man im verdunkelten Zimmer die Extraktion vornehmen kann und dabei in der Lage ist, sich der schiefen Beleuchtung zu bedienen, den Fortgang der Extraktion ophthalmoskopisch zu verfolgen. Einmal in die vordere Kammer gezogen, wird die Extraktion des Splitters meist auf dem Operationstische durch Eröffnung der Kammer und Einführen des Hirschbergschen Magneten zu Ende geführt."

Ein Nachteil des Innenpolmagneten ist es jedenfalls, daß bei unvorsichtigem Gebaren der Eisenstift insbesondere bei plötzlicher Stromverstärkung rasch in das Solenoid hineingezogen werden und daher am Auge anstoßen kann. Aber es ist ein großer Vorteil, daß der Magnet im übrigen frei beweglich ist und das Auge jederzeit der Beobachtung freiliegt.

Jurnitschek berichtet über 20 Fälle von Eisensplittern im Auge, von denen 19mal erfolgreich die Operation mit dem Innenpolmagneten ausgeführt wurde. Darunter befinden sich 11 Fälle, in denen der Fremdkörper hinter der Pupillarebene (Linse, Corpus vitreum u. dgl.) gesessen war.

Amberg[1]) berichtet über weitere 16 Fälle, darunter 12 mit Eisensplitter hinter der Irisebene, in allen Fällen war die Extraktion möglich, in 3 Fällen war der Ausgang ein ungünstiger.]

Erfolge und Mißerfolge der Operationen mit dem Riesenmagneten.

Haab erhielt unter 165 Fällen $55 = 33{\cdot}3\%$ mit nachweisbar gutem Sehen über $^1/_4$, bei 3 war der V unter $^1/_4$, bei 21 war die Aussicht auf spätere operative Besserung günstig (meist Wundstare). Somit $55 + 3 + 21 = 79 = 40\%$ aller Fälle; und da im ganzen 141 ihres Splitters entledigt werden konnten, unter diesen 56%. 18 von diesen 141 Augen wurden ihren Besitzern erhalten, waren aber blind, davon hatten 3 Ablatio retinae, 7 schleichende Entzündung mit unbekanntem Endausgange, 2 hatten Eiterung, 6 hatten ein ruhiges, aber blindes Auge. Positive Erfolge der Extraktion waren 86%.

Unbekannt war der Endausgang bei 16 Fällen.

Mayweg hatte in den letzten 10 Jahren 92 Eisensplitter, darunter 20 in der vorderen Bulbushälfte. Bei den 72 übrigen wurde der Splitter 47mal durch die Eintrittswunde in der Sklera oder den Meridionalschnitt, 25mal in die Kammer gezogen und dann extrahiert.

Unter den 47 skleralen Extraktionen waren 7, die zur Enukleation kamen, 11 mit völligem Verlust des Sehvermögens, 8 mit Fingerzählen, 21 mit brauchbarem Sehvermögen. Unter den 25 anderen waren 6 mit brauchbarem Visus, 3 mit Fingerzählen, 14 mit $V = 0$, 2 Enukleationen.

Schmidt-Rimpler hatte 92% positive Erfolge, indem unter 38 Fällen die Ausziehung 35mal gelang. Von diesen 35 behielt die Hälfte ein brauch-

---

[1]) Fußnote 9, Bd. II, S. 664.

bares Sehvermögen. Von den übrigen 18 mußten noch später 9 der Enukleation oder Exenteration unterzogen werden, während bei den anderen der Visus zwischen quantitativer Lichtempfindung und Fingerzählen auf 0·5 *m* schwankte.

Während also nach Hürzelers Zusammenstellung das Sehvermögen nach der Operation mit dem Handmagneten ungefähr in einem Drittel aller Fälle erhalten blieb, liefert die Extraktion mit dem Riesenmagneten, so weit man es jetzt beurteilen kann, ein besseres Ergebnis, indem etwa die Hälfte der Fälle ein brauchbares Sehvermögen behält.

Auch Callan findet, daß zwar das Prozentverhältnis der Enukleationen bei beiden Verfahren dasselbe sei, allein die Qualität der Erfolge sei bei Haabs Verfahren besser.

Was die Ausziehung des Splitters selbst anlangt, so waren die Operationen beim Handmagneten nach Hürzeler in 64·85% erfolgreich, bei Haab in 86%, bei Schmidt-Rimpler in 92%, bei Mayweg in 100%.

Als Gründe für das Mißlingen der Ausziehung gibt Haab folgendes an:

1. Der Splitter ist zu fest eingekeilt.
2. Er sitzt am Corpus ciliare oder wurde beim Extraktionsversuch dahin gezogen.
3. Es besteht fibrinös-eitrige Entzündung.

Auch die Verwendung ungeeigneter Apparate, besonders mangelhafter Polansätze verschuldet das Mißlingen der Ausziehung in manchen Fällen.[1])

Es wird auch angegeben, daß ganz winzige Splitter (unter 0·002 *g*) vom Riesenmagneten nicht mehr angezogen werden können (Haab[2]), Praun[3]).

Nun hat Hirschberg den Magneten von Haab durch Hirschmann so verstärken lassen, daß er bei 220 Volt Spannung bis 20 Ampère erzielt. Mit diesem Riesenmagneten hat er einen Splitter von 0·0005 *g*, der 1½ Jahr in der Netzhaut gewesen, aus der Netzhaut in die Kammer gezogen, eine Leistung, wie sie bis dahin noch nicht gelungen war.[4]) Man sieht eben, daß man mit der Zunahme der magnetischen Kraft auch immer bessere Leistungen erhält: je kleiner die Splitter sind, desto kräftiger muß der Magnet sein.[5])

---

[1]) Asmus, Über die Diagnostik und Extraktion von Eisensplittern. Zeitschr. f. Augenheilkunde, 1899, S. 178.

[2]) Haab, Ein neuer Elektromagnet zur Entfernung von Eisensplittern aus dem Auge. Deutschmanns Beiträge, 1894, H. 13, S. 68.

[3]) Praun, Die Verletzungen des Auges. Wiesbaden 1899, S. 367.

[4]) Hirschberg, Das Magnetoperationszimmer. Zentralbl. f. prakt. Augenheilk., 1901, XXV, S. 175.

[5]) Vgl. in dieser Beziehung Türk, Untersuchungen über Augenmagneten. Arch. f. Augenheilk., 1900, XLII, S. 266.

Leider ist nicht jeder in der Lage, sich einen der stärksten Magneten anzuschaffen oder es fehlt ihm der dazu nötige Starkstrom; darum werden auch die schwächeren Magnete immer ihren Wert behalten.

[Auf das verschiedene Verhalten der modernen Stahlsorten gegenüber dem Magneten ist schon oben, II. Bd., S. 651 hingewiesen worden.]

Wahl des Verfahrens und Anzeigen der Magnetoperation.

Sobald die Anwesenheit eines eisernen Fremdkörpers im Auge festgestellt ist, besteht auch schon die Anzeige, ihn zu entfernen. Früher meinte man, daß man einen abgekapselten, festsitzenden Splitter bei guter Funktion des Auges belassen könne, und Tatsache ist, daß solche [mitunter anscheinend reizlos durch einige, auch längere Zeit ertragen werden; wie aber neuerdings Hirschberg[1]) betont, geht früher oder später doch die Sehkraft dem Auge verloren]. Es kann eben jederzeit, auch nach Jahren, ein Reizzustand, ja heftige Entzündung einerseits, andererseits Netzhautablösung, z. B. durch Lageveränderung des Splitters eintreten und den Bestand des Augapfels bedrohen. Ferner erleidet bei Anwesenheit eines eisernen Fremdkörpers nicht bloß die Makula häufig allmählich Veränderungen, die Haab[2]) beschrieben und abgebildet hat und die das zentrale Sehen immer mehr verschlechtern, sondern es tritt auch oft ohne neuerliche Entzündung eine Entartung der ganzen Netzhaut ein, deren nähere Kenntnis wir E. v. Hippel[3]) verdanken. [Eine Ausnahme scheinen nur kleine Eisensplitter zu bilden, die in der Linse resp. an der vorderen Linsenkapsel völlig eingekapselt sind.]

Da wir nun im Riesenmagneten ein viel schonenderes Mittel zur Entfernung solcher festsitzender Splitter in reizlosen Augen haben als früher, wo man solche ruhig im Auge beließ, so ist die Vornahme der Entfernung auch solcher Splitter begründet.

Unter den Umständen, die bei dem Entwurfe des Operationsplanes und bei seiner Durchführung zu berücksichtigen sind, hebe ich insbesondere folgende hervor:

1. ob der Fall frisch oder alt ist;
2. ob die Wunde offen, nur verklebt oder schon geschlossen ist;
3. welchen Weg der Fremdkörper genommen hat, insbesondere, wo die Einschlagstelle ist und ob die Linse verletzt ist oder nicht, und in welchem Ausmaße;

---

[1]) Hirschberg, Fußnote 6, II, S. 660.

[2]) Haab, Über die Erkrankung der Mac. lut. Bericht des VII. internat. Kongresses zu Heidelberg 1888. — Hürzeler, Die Anwendung des Elektromagneten bei Eisensplitterverletzungen des Auges. Deutschmanns Beiträge, 1894, H. 13. — Weidmann, Über die Verletzungen des Auges durch Fremdkörper. In.-Diss., Zürich 1888.

[3]) v. Hippel, Über Netzhautdegeneration durch Eisensplitter, nebst Bemerkungen über Magnetextraktionen. Arch. f. Ophthalm., 1896, XLII, 4, S. 151.

4. Größe, Form und Sitz des Fremdkörpers;
5. ob entzündliche Reizerscheinungen vorhanden sind;
6. ob eine stärkere Blutung erfolgt ist.

In allen Fällen, ob frisch oder alt, bis auf gleich zu erwähnende Ausnahmen, ist zunächst der Riesenmagnet in Anwendung zu bringen, indem man den Fremdkörper hinter die Irisperipherie und dann in die Kammer zieht, von wo er durch Einschnitt oder die frische Wunde herausbefördert wird. Dabei kann meist mit Vorteil der Handmagnet zu Hilfe genommen werden.

Von vornherein nicht in die Kammer zu ziehen, sondern durch die ursprüngliche, wenn noch frische, gegebenenfalls zu erweiternde Wunde oder den Meridionalschnitt zu entfernen sind [Splitter, die durch eine Skleralwunde in das Augeninnere eingedrungen sind; hier legt man den Hirschbergschen großen Handmagneten an die eventuell etwas zu erweiternde Skleralwunde an oder benützt in gleicher Weise den Riesenmagneten, um den Fremdkörper durch die Skleralwunde zu entfernen].

[In gleicher Weise hat man vorzugehen bei allen großen Splittern im hinteren Bulbusabschnitte, besonders wenn die Linse noch unverletzt ist], weil hier beim Durchziehen zwischen Linse und Iris die erstere sicher verletzt würde. Man nimmt dann zur Extraktion Hirschbergs kräftigen Handmagneten, und zwar ziehe ich diesen hier wegen der nötigen, tiefen Narkose vor; man kann aber auch den Riesenmagneten verwenden.

Fremdkörper, die noch zum Teil in der Wunde stecken oder in ihr sichtbar sind, werden je nachdem mit dem Hand- oder Riesenmagneten unmittelbar herausgezogen.

Ist es nach den beim Verfahren mit Haabs Magneten geschilderten, wiederholten und verschiedentlich abgeänderten Versuchen nicht gelungen, den Fremdkörper in die Kammer zu bekommen, dann muß der Versuch mit dem Handmagneten auf eine der II. Bd., S. 666 geschilderten drei Weisen je nach den Umständen versucht werden und es führt dies dann oft zu dem gewünschten Ziele.

Der Magnet von Haab dient in Fällen, wo er versagt, zuweilen doch noch zur Lokalisation, indem die auftretende Schmerzreaktion den Sitz des Splitters verrät und dann die Entfernung mit dem Handmagneten erleichtert. Diese Schmerzreaktion gestattet die Lokalisation zuweilen in Fällen, wo das Sideroskop infolge Kleinheit des Splitters keine bestimmte Lokalisation zuläßt.[1]) [Doch hat neuerlich wieder Hirschberg betont, daß das Fehlen der Schmerzreaktion kein Beweis für die Abwesenheit

[1]) Asmus, Über die Diagnostik und Extraktion von Eisensplittern. Sammelreferat. Zeitschr. f. Augenheilk., 1899, I, S. 178.

eines Eisensplitters sei.] Linde[1]), Peltesohn[2]) und Stillson[3]) verwerfen wegen der Gefahr innerer Zerreißungen allerdings den Gebrauch des großen Magneten bloß zu diagnostischen Zwecken ausdrücklich. Indes können in diesen Fällen, wo das Sideroskop kaum reagiert, innere Zerreißungen durch so kleine Splitterchen nicht wohl gesetzt werden.

[Der Vollständigkeit halber führe ich hier noch die wichtigsten neueren Publikationen über Magnetoperationen an, soweit sie im vorstehenden Texte noch nicht erwähnt wurden. (Meist Statistisches.)

Fischer, One hundred and fifty magnet operations. Ophthalm. Rec., 1903, pag. 26. Hand- und Riesenmagnet; 150 Fälle, negativ 49, extrahiert 97; 20 Enukleationen, 96 gutes Sehvermögen.

David, Ein Beitrag zur Lehre von den Magnetoperationen. Inaug.-Dissert., Göttingen 1903 (v. Hippel sen.). 44 gelungene, 10 mißlungene Extraktionen, mit beiden Magneten. Von 29 Fällen mit Splitter im hinteren Bulbusabschnitte 31% gutes, 34% schlechtes Sehvermögen.

Binder, Über die in der Augenklinik zu Jena während der Jahre 1901—1905 vorgenommenen Magnetoperationen. Inaug.-Dissert., Jena 1905 (Wagenmann). 24 Fälle, alle gelungen. Davon 20 im hinteren Bulbusabschnitte; 12 infiziert, davon 8 enukleiert; 12 nicht infiziert, davon 8 gute Sehschärfe, 2 Haemophthalmus, 2 mit Katarakt, besserungsfähig.

Hirschberg, Die Magnetoperation bei Kindern. Zentralbl. f. praktische Augenheilkunde, 1905, S. 265. 4 frische Fälle erfolgreich, 1 Extraktion am erblindeten Auge mit nachfolgender Enukleation.

Bernarts, Über Magnetoperationen am Auge. Inaug.-Dissert., Bonn 1904 (Saemisch). 39 Magnetoperationen, 5 negativ; 34 positive mit Hirschbergs Handmagnet, 2 mit dem Riesenmagneten, 3 mit beiden; 17mal gutes Sehvermögen, 2 Enukleationen.

de Schweinitz and Baer, Metallic foreign bodies within the eye and their removal, being a clinical account of twenty six operations of this character. Amer. journ. of Ophthalm. Ref. Zentralbl. f. prakt. Augenheilk., 1905, S. 342. 38·4% gutes Sehvermögen, 30·8% Verluste; davon in 13 Fällen Spitze des Magnetes in den Glaskörper eingeführt; 6 Verluste, in 6 Fällen Spitze des Sweetschen Magneten an die Skleralwunde, immer Erfolg. In 7 Fällen Splitter in die Vorderkammer gezogen, davon 2 Verluste.

Basso, Magnetextraktion. La clinica oculist., 1906, VII. Mit Schloesser-Magnet. 19 Fälle, 15 positiv, darunter 1 Infektion, 11 gute Erfolge.

Wörtz, Über eiserne Fremdkörper im Augapfel und die Resultate ihrer Entfernung. Inaug.-Dissert., Tübingen (Schleich) 1906. 66 Fälle, davon 50 im hinteren Bulbusabschnitte. Bei letzteren Extraktionen meist mit Hirschberg, 10mal mit Volkmann, 29 Verluste.]

---

[1]) Linde, Haabs oder Hirschbergs Magnet. Zentralbl. f. prakt. Augenheilk., 1899, S. 237.

[2]) Peltesohn, Eisensplitterverletzung des Auges. Münchener med. Wochenschr., 1901, S. 200.

[3]) Stillson, Some experiments with the giant magnet. Ophthalm. Rec., 1899, pag. 109.

3. Ausziehung nicht magnetisierbarer Fremdkörper.

Ein wenig trostreiches Kapitel! Die Ausziehung eines Fremdkörpers aus dem Glaskörperraume und der Netzhaut auf mechanischem Wege erfordert das Eingehen in diesen Raum mit Faß- und Zuginstrumenten (Pinzetten, Löffel, Hohlhaken) durch eine vorhandene oder erst anzulegende Öffnung. Dabei ist größerer Glaskörperverlust oft nicht zu vermeiden und dieses hat auch ohne Infektion Schrumpfung des Glaskörpers, Netzhautabhebung, Atrophie und Schrumpfung des Augapfels nur zu häufig zur Folge.

Ins Auge zu fassen ist natürlich die Ausziehung eines Fremdkörpers aus der Tiefe des Augenraumes nur, wenn die mechanischen Folgen der Verletzung nicht zu hochgradig sind, so daß wenigstens die Erhaltung der Form des Augapfels zu erwarten steht, insbesondere aber, wenn man hoffen kann, gegebenenfalls sogar mehr oder weniger Sehfähigkeit zu erhalten. Aus den genannten Gründen bleibt aber jeder derartige Eingriff nur ein Versuch, dessen schlechte Aussichten man dem Kranken nicht verschweigen wird.

Voraussetzung aber für das Gelingen dieses Versuches ist 1., daß man den Fremdkörper vor der Operation sehen kann, denn ein Herumsuchen im Glaskörperraume ist ausgeschlossen. Würde man den Fremdkörper sogar bei bedeutender Größe oder, wenn er klein ist, zufällig finden, so wäre trotzdem durch dieses Umrühren im Glaskörper das Todesurteil über diesen Augapfel gesprochen. Sieht man ihn aber, dann kann man ihn genau lokalisieren und das ist hier unbedingtes Erfordernis; 2. daß der Fremdkörper entweder, wenn er klein ist, irgendwie fixiert ist, sei es, daß er in der Wunde (Netzhaut, Aderhaut, Sklera) eingespießt ist, sei es, daß er durch Bindegewebe fixiert wird, oder daß er, wenn er beweglich ist, nahe hinter der Linse liegt, wobei man das fassende Werkzeug in der Tätigkeit unmittelbar ohne Augenspiegel, bloß mit scharfer fokaler Beleuchtung überwachen kann.

a) In der Wand sitzende, mit dem Augenspiegel genau sichtbare Splitter werden am besten durch den von außen auf sie vordringenden Skleralschnitt zu entfernen versucht.

Die Operation muß natürlich in tiefer Narkose verrichtet werden, weil man sonst so unmäßigen Glaskörperverlust bekommt, daß das Auge doch zugrunde gehen würde. Die Pupille muß durch Atropin möglichst erweitert sein. Man macht die Ablösung der Bindehaut, wie es beim Meridionalschnitte beschrieben worden ist, nachdem man eine Leitnaht eingelegt hat und entblößt sich so die Skleralfläche. Das gilt für alle Splitter, die zwischen der Ora serrata und der Zone der Vortexvenen-

austritte liegen. Nötigenfalls muß ein Augenmuskel abgelöst werden, wenn der Fremdkörper gerade hinter ihm sitzt. Man überträgt dann die berechnete Masse auf die Sklera und sticht eine feine Nadel an dem Punkte, den man für den richtigen hält, durch die Augapfelwand. Sodann bringt man den Bulbus in die richtige Stellung und ophthalmoskopiert. Dazu ist wohl der elektrische Spiegel von H. Wolff das geeignetste Instrument, weil man damit den liegenden, narkotisierten Kranken bequem ophthalmoskopieren kann.

Sieht man, daß die Nadel am richtigen Orte eingestochen ist, dann wird sofort der Lederhautschnitt gemacht; ist sie in einiger Entfernung vom Fremdkörper eingedrungen, dann merkt man sich die örtliche Beziehung gut und stößt eine zweite ein, mit der man nun wohl schon eher an den richtigen Ort kommen wird. Nichts würde hindern, auch noch eine dritte zu verwenden.

Befindet sich nun die Nadel am richtigen Platze, dann wird dicht an ihr in meridionaler Richtung die Lederhaut schichtweise mit bauchigem Skalpell eingeschnitten und dieser Schnitt nötigenfalls mit einer feinen, an den Spitzen stumpfen Schere verlängert. Unter sehr günstigen Umständen drängt der Bulbusinhalt den Fremdkörper zur Wunde heraus oder man muß ihn mit einer feinen Pinzette mit gerieften Armen oder besser noch mit einem stumpfen Häkchen oder Knapps Hohlhaken herausheben.

Mir ist es einmal gelungen, einen äußerst feinen Kupfersplitter, der den Hornhautrand und die Iris am Ziliarrande durchschlagen hatte, ohne die Linse zu verletzen, und der nun unten nahe bei der Ora serrata lag, wo er mit dem Spiegel gut zu sehen war, durch solchen skleralen Einschnitt zu entbinden. Er lag in jenem Meridian, der dem temporalen Rande des Musc. rectus inferior entsprach und 8 *mm* hinter der Hornhautgrenze. Sowie ich die entblößte Lederhaut an der genannten Stelle mit dem Skalpell eingeschnitten hatte, floß ein Tröpfchen Flüssigkeit ab, in dem das Splitterchen (es war 1·5 *mm* lang, 0·5 *mm* breit und sehr dünn) mit herausschwamm. Sofortige Naht des Bindehautlappens und reaktionslose Heilung mit V = 1·5 (es war ein Knabe von 10 Jahren). Daß da ein gut Stück Glück mitgeholfen hat, fällt mir nicht ein zu leugnen.

Natürlich geht das Herausholen leichter, wenn sich der Sitz des Fremdkörpers in der unteren Hälfte des Augapfels befindet. Man soll daher bei Sitz oben bei hängendem Kopf und bei seitlichem Sitz bei entsprechender Seitenwendung des entweder normal oder hängend gelagerten Kopfes operieren.

Sitzt jedoch der Fremdkörper hinter dem Äquator (an der nasalen Seite schon bei äquatoriellem Sitze), dann würde es nach Ablösung des entsprechenden Muskels allerdings möglich sein, den Augapfel so weit

umzudrehen, daß man sich die betreffende Skleralpartie wohl zugänglich machen könnte. Dabei nehmen aber die hinteren Ziliarnerven und Arterien meist arg Schaden und infolge der gewaltsamen Drehung des Augapfels entsteht eine solche Spannungszunahme im Innern des Augapfels, daß man leicht viel Glaskörper verliert.

Es ist also in solchen Fällen rätlich, die temporäre Resektion der äußeren Augenhöhlenwand voraus zu schicken, um auf diese Weise mehr in situ operieren zu können.

Auch bei Sitz in der nasalen Wand kann man nach der temporären Resektion und nach der Ablösung des Rectus internus und nötigenfalls noch eines geraden Augenmuskels den Augapfel so weit von der inneren Augenhöhlenwand in den Knochendefekt abdrängen, daß man dann leichter die nötige Drehung des Bulbus vornehmen kann. Bevor man die Sklera einschneidet, muß die orbitale Blutung ganz zum Stehen gebracht sein. Was die Ortsbestimmung in dieser Gegend betrifft, verweise ich auf das, was später bei den Zystizerken in der Makulargegend gesagt werden wird.

b) Schwebt oder hängt der Fremdkörper frei im Glaskörper, dann ist er mit diesem Verfahren nur operierbar, wenn man ihn durch die erweiterte Pupille unmittelbar sehen kann. Ist er also klein und liegt er weiter hinten, dann stehe man im allgemeinen von jedem Versuche, ihn herauszubekommen ab, obwohl auch unter diesen Bedingungen ein Fall erfolgreich operiert ward (Lindner). Denn für das Operieren am Fundus unter der Leitung des Augenspiegels gilt das von Hirschberg (vgl. II. Bd. S. 653) Gesagte. Wie ein größerer Einschnitt in den Bulbus gemacht ist oder eine solche Wunde da ist und man mit dem Instrumente eingeht, hört meist die Möglichkeit zu spiegeln auf; die Hornhaut runzelt sich, alles wird trüb und verwischt.

Nur wenn ein solcher, nicht zu kleiner Körper nahe hinter der Linse liegt und man ihn bei scharfer Beleuchtung mit der Stirnlampe oder dem Stirnspiegel gut sehen kann, dann kann der Versuch gemacht werden, ihn zu holen. Dazu muß man zangenartige Instrumente verwenden. Man sieht dann durch die künstlich möglichst stark erweiterte Pupille die vorrückenden Arme des Instrumentes, kann den Fremdkörper genau fassen, ohne ihn fortzustoßen und ihn sodann langsam herausleiten. Ganz ohne Verlust an Glaskörper wird das wohl nie abgehen und die Vorhersage ist in solchen Fällen mehr als zweifelhaft.

Bei solchen im Glaskörper frei beweglichen, durch die Pupille sichtbaren Fremdkörpern ist die Narkose nicht nötig, auch nicht erwünscht, weil man diese Fälle am besten in sitzender Stellung operiert (Issigonis, Purtscher).

Man benützt entweder die vorhandene Wunde, nötigenfalls nachdem man sie entsprechend erweitert hat, oder man macht einen Einschnitt durch

die Bulbuswand. Dieser ist von vielen Operateuren parallel zum Hornhautrande angelegt worden. Allein es ist hier wie überall der Meridionalschnitt vorzuziehen. Entweder löst man vorher die Bindehaut ab oder man geht gleich durch die Bindehaut hindurch. Die Bindehautwunde ist nachher mit Seidennähten zu schließen.

c) Ist die Linse mitverletzt und sieht man trotzdem durch sie den ihr nahe liegenden Fremdkörper, dann kann man entweder durch die entsprechend erweiterte Kornealwunde oder durch einen am Limbus angelegten Starschnitt die Linse und danach den nun durch die Pupille und ein allfälliges Kolobom zugänglichen Fremdkörper extrahieren.[1]) Es entspricht das dem seinerzeitigen Vorgange v. Graefes[2]), der in Fällen mit klarer Linse, wo man mit dem Augenspiegel den Fremdkörper oder die ihn umhüllenden Exsudatmassen sah, die Extraktion der Linse vornahm und dann den Fremdkörper extrahierte (wie bei den Glaskörperzystizerken). Ebenso kann nach Extraktion eines ganz undurchsichtigen Wundstares der Fremdkörper sichtbar werden und sofort zu extrahieren sein.

Hat sich der Wundstar selbst aufgesaugt oder wird der Fremdkörper nach der Wundstaroperation erst später sichtbar, dann hat man die Operation an einem aphakischen Auge zu verrichten und wird also unter den gegebenen Umständen, wo der Fremdkörper nahe der Pupille ist, mit einem Starextraktionsschnitte operieren, indem man dann durch die erweiterte Pupille geradewegs auf den Fremdkörper losgeht.

Ist der Fremdkörper nicht zu klein, so kann man bei Aphakie ebenso wie bei luxierten Linsen den Ident Agnews bei der Extraktion zu Hilfe nehmen.

[Eine wesentliche Verbesserung dieser Operationsmethode bedeutet das Verfahren, das M. Sachs zur Extraktion von Fremdkörpern aus dem Glaskörper angegeben hat.]

[Ausführung der Fremdkörperextraktion aus dem Glaskörper von M. Sachs.[3])

An einer dem Sitze des Fremdkörpers benachbarten Stelle wird ein Meridionalschnitt durch die Augenhäute angelegt,

[1]) In solcher Weise ging Berlin vor (Über zwei Fälle von Extraktion eines Fremdkörpers aus dem Glaskörperraume. Arch. f. Augenheilk., 1869, S. 150). Freilich sah man dort den Fremdkörper nicht, aber er ließ sich nach unten lokalisieren. Es mußte mit der Sonde nach ihm gesucht werden. Allerdings wurde nachher das Auge phthisisch.

[2]) v. Graefe, Über operative Eingriffe in den tieferen Gebilden des Auges. Arch. f. Ophthalm., 1863, IX, 2, S. 78. — Derselbe, Über anderweitige Applikationen des peripherischen Linearschnittes. Arch. f. Ophthalm., 1868, XIV, 3, S. 139 (146).

[3]) M. Sachs, Beiträge zur operativen Augenheilkunde. Zeitschr. f. Augenheilk., 1902, VII, H. 1. — Derselbe, Über eine neue Durchleuchtungslampe und ihre Verwendung in der Augenheilkunde. Münchener med. Wochenschr., 1903, Nr. 17.

dann der Kegel der Sachsschen Lampe direkt auf die Kornea oder der Wunde benachbart auf die Sklera aufgesetzt, der Fremdkörper durch direkte Inspektion durch die geöffnete Skleralwunde zur Anschauung gebracht und mit der Pinzette extrahiert.

Der Eingriff muß in tiefer Narkose, und zwar im verdunkelten Operationssaale ausgeführt werden. Der Sitz des Fremdkörpers soll, wenn möglich, mit dem Augenspiegel oder, wenn die Linse oder der Glaskörper nicht genügend durchleuchtbar sind, durch Untersuchung mit Röntgenstrahlen festgestellt werden. Die Operation ist aber auch dann ausführbar, wenn der Sitz des Fremdkörpers zufolge dichter Medientrübungen, Cataracta traumatica, Glaskörperblutung nicht festgestellt werden kann, wenn er aber auf Grund des Röntgenbildes oder per exclusionem in den Glaskörper verlegt werden kann.

Wenn man den Sitz des Fremdkörpers kennt, wird an einer ihm zunächst liegenden Stelle, sonst im Bereiche der Ora serrata (äquatoriell) in der früher angegebenen Weise ein Meridionalschnitt durch die Augenhäute angelegt in einer Ausdehnung von 8—10 *mm*; der Bulbus wird mittelst einer Zügelnaht oder durch ein in die korneale Wundecke eingesetztes spitzes Häkchen nach oben gerollt, wenn der Schnitt in der unteren Bulbushälfte angelegt wurde, die Skleralwunde mit feinen Doppelhäkchen auseinander gehalten und der Kegel der Sachsschen Durchleuchtungslampe[1]) entweder direkt auf die Kornea oder in der Nachbarschaft der Wunde auf die Conjunctiva bulbi resp. Sklera aufgesetzt. Der Fremdkörper erscheint dann als dunkler Fleck in dem hell aufleuchtenden Augenhintergrunde.

Sowie der Fremdkörper zur Anschauung gebracht ist, geht man mit der geschlossenen Irispinzette oder der von Holth[2]) angegebenen Fremdkörperpinzette oder auch, bei blättchenförmigen Fremdkörpern, mit der Vorderkammerpinzette in den Glaskörper ein, faßt und extrahiert den Fremdkörper. Es ist dies gegenüber der Operation unter Leitung des Augenspiegels deshalb auch wesentlich erleichtert, weil man den Fremdkörper häufig mit beiden Augen, also mittelst binokularen Sehens, beobachten kann.

Der weitere Operationsverlauf ist identisch mit dem bei Fremdkörperextraktion mittelst Meridionalschnitt durch die Sklera. Schluß der Wunde mit Seidenheften, eventuell vorher Abtragung des vorliegenden Glaskörpers, Einträufeln von Atropin in das operierte Auge, Schutzverband. Wenn bei der Operation starker Glaskörpervorfall eingetreten war, soll ruhige Rücken-

[1]) Die Verwendung des langen gebogenen Glasstabes an Stelle des Beleuchtungskonus (bei Schwarz, Wien, IX., Spitalgasse 3) erleichtert das Vorgehen wesentlich.

[2]) Holth, s. Fußnote 7 zu Bd. II, S. 660.

lage durch einige Tage beobachtet werden. Sonst werden am fünften Tage nach der Operation die Nähte entfernt und bei reizlosem Verlaufe das Auge offen gelassen. Bleiben starke Glaskörpertrübungen zurück, so sind subkonjunktivale Injektionen mit 2—4%iger Kochsalzlösung und Schwitzkur angezeigt.

In Fällen, in denen der Glaskörper sich gleich bei der Anlegung des Skleralschnittes einstellt, wäre die von Bocchi angegebene temporäre Entnahme von Glaskörper mittelst steriler Pravazspritze, mit nachfolgender Wiedereinspritzung desselben zu versuchen (s. Bd. II, S. 696).

Verwendung der Operation. Sie eignet sich am besten für nicht eiserne Fremdkörper, welche im Glaskörper, besonders im vorderen Bulbusabschnitte, suspendiert sind. Auch bei Fremdkörpern in den hinteren Linsenpartien, die zufolge eingetretener Katarakt von vorn nicht sichtbar sind, ist das Verfahren brauchbar. Der Vorteil gegenüber den Operationsverfahren unter Leitung des Augenspiegels besteht darin, daß das Sachssche Verfahren auch bei trüber Linse und bei trübem Glaskörper verwendbar ist und dem Operateur die Verwendung beider Augen bei der Operation, also binokulares Sehen gestattet.]

[Sachs hat nach seiner Methode 4 Fälle operiert, von denen zwei tadellose Resultate ergaben. Lauber[1]) hat 2 Fälle aus der Klinik Schnabel publiziert, in denen Zündhütchensplitter nach Sachs' Verfahren mit vollständiger Erhaltung des Auges entfernt werden konnten. Ich selbst habe das Verfahren zweimal versucht, einmal mit negativem Erfolg und nachfolgender starker Glaskörperblutung.]

d) Viel weniger schwierig als in den bisher besprochenen Fällen liegen die Verhältnisse, wenn der eingedrungene Fremdkörper in der Wunde der Bulbuswand stecken geblieben ist, also nur mit einem Teile in den Glaskörperraum hervorragt. In den meisten Fällen läßt er sich dann mit der Pinzette fassen und hervorziehen. Man muß nur acht geben, daß man beim Fassen nicht abgleitet und den Körper so erst ins Innere hineintreibt. Es muß also nötigenfalls die Wunde vorsichtig mit der Schere erweitert werden, damit man den Körper mit der Pinzette tiefer fassen kann, nachdem man ihn mit dem Hohlhaken umgriffen hat, um ihn von hinten her zu stützen. Oft genügt der Hohlhaken allein zur Herausbeförderung.

e) In Fällen, wo ein Fremdkörper längere Zeit im Auge, das mehr weniger geschrumpft ist, getragen ward, kommt es zuweilen zur selbständigen Ausstoßung. Es ist das besonders an Kupfer- und Messingsplittern beobachtet worden. Sieht man an einem solchen Augapfel unter Rötung der Bindehaut an einer Stelle eine Prominenz der Lederhaut entstehen, die eine gelbrötliche Farbe annimmt, dann schneidet man dort einfach ein und es läßt sich dann der vortretende Fremdkörper leicht ausziehen.

[1]) Lauber, Extraktion von Kupfersplittern aus dem Glaskörper. Wiener ophthalmologische Gesellsch.; Ref. Zeitschr. f. Augenheilk., 1905, XIV, S. 363 (Bericht über zwei erfolgreich von Schnabel operierte Fälle).

[So hat Denig[1]) einen Fall beobachtet, in dem ein Messingsplitter, der zuerst in der Nähe der Macula lutea in der Netzhaut gelegen war, sich nach einigen Wochen loslöste, durch den Glaskörper hindurch nach $4^1/_2$ Jahren zum unteren Hornhautrande gelangte und daselbst spontan austrat. Durch experimentelle Untersuchungen hat Denig nachgewiesen, daß Fremdkörper, die einen Leukozytenmantel bildeten, und von Messingsplittern solche, bei denen sich Kupferoxyd bildete, zu einer analogen Wanderung geeignet sind.]

Bei sehr kleinen Kupfersplittern soll auch Auflösung vorkommen[2]), was mit Lebers Experimenten zusammenstimmt.[3])

Anzeigen. Was die aus der Natur der Fremdkörper sich ergebenden Anzeigen anlangt, so empfiehlt sich eine zuwartende Behandlung besonders bei Schrotkörnern, wo man weder Extraktion noch Enukleation zu früh machen soll (Angelucci[4]), Ovio[5]), Tornatola[6]), weil die Projektile durch den Schuß sterilisiert sind und sich häufig abkapseln. Auch bei anderen Substanzen kommt es vor, daß sie, wenn sie steril sind, längere oder kürzere Zeit ohne Reizzustände einheilen. Allein die meisten führen doch zu Entartungszuständen, rezidivierenden Entzündungen mit Ausgang in Atrophie des Bulbus oder Netzhautabhebung, oft noch nach Jahren.

Im allgemeinen gibt also ein Fremdkörper im Augeninnern die Anzeige zur sofortigen Extraktion, wenn eine solche technisch überhaupt ausführbar ist. Ist dies nicht der Fall, dann ist konservativ zu behandeln, wenn keine Reizzustände da sind oder sich entwickeln, die die Anzeige zur Entfernung des Augapfels geben.

Mit Keimen beladene Fremdkörper erregen häufig stürmische Eiterung, aber auch oft schleichende Entzündung, auch von nur umschriebener Ausbreitung. Aus diesen Gründen soll man jeden extrahierten Fremdkörper auf Keime untersuchen, um sich bei bedenklichen Symptomen um so leichter entscheiden zu können, ob man den Augapfel weiter konservativ behandeln kann oder doch nachträglich ohne viel Zögern entfernen soll.

---

[1]) Denig, Ortsveränderungen von Fremdkörpern in der vorderen Kammer bei Kaninchen. Bericht der 25. Versammlung der ophthalmolog. Gesellschaft. Heidelberg 1905, S. 310.

[2]) Hirschberg, Berliner ophthalmolog. Gesellschaft, Sitzung vom 23. Mai 1901. Zentralbl. f. prakt. Augenheilk., 1901, XXV. — Franke, Zur Kenntnis der metallenen Fremdkörper im Auge. Zentralbl. f. prakt. Augenheilk., 1901, XXV, S. 353 (358).

[3]) Leber, Die Entstehung der Entzündung usw. Leipzig 1891.

[4]) Lodato, La prognosi dei traumi oculari per armi a fuoco Arch. di ottalmol., 1895, II, fasc. 9—10.

[5]) Ovio, Sur la penetration des grains de plomb dans le bulbe oculaire. Rev. gén. d'ophtalm., 1895, pag. 305.

[6]) Tornatola, Sulle ferite dell' occhio per arma da fuoco. Arch. di ottalm., 1896, III, pag. 350.

Sehr häufig wird somit in den unter *a*—*d* angeführten Fällen nach der gelungenen Extraktion des Fremdkörpers doch die Enukleation das Drama beschließen.

So wie sich jedoch an einem Auge, in dem ein Fremdkörper steckt, eine intensive und ausgebreitete Entzündung eingestellt hat, ist von einem Extraktionsversuche keine Rede, sondern es muß abgewartet werden, ob sich etwa die Entzündung legt und sich die Medien wieder klären können, oder ob die Enukleation oder Exenteration des Augapfels den Gefahren, die ein solches Auge fürs andere birgt, und dem langwierigen Leiden vorbeugen muß.

Früherer Zeit beschränkte sich die Entfernung von ins Auge eingedrungenen Fremdkörpern auf jene Fälle, wo ein Stück des Fremdkörpers noch in der Wunde zu sehen war, wo bei Sondierung der Wunde der unsichtbare Fremdkörper getastet wurde und endlich, wo eine umschriebene Entzündung in der Wundgegend eine benachbarte Lage des Fremdkörpers vermuten ließ.

Knapp[1]) hat im Jahre 1879 in seiner Zusammenstellung der gelungenen Fremdkörperausziehungen aus dem Glaskörper nicht mehr als 20 Fälle aufgefunden (darunter drei eigene), wo es gelungen ist, den Fremdkörper entweder aus den Umhüllungsmembranen des Glaskörpers (dreimal) oder aus der Tiefe des Auges herauszubringen (17mal). Sehr zahlreich sind diese Operationen auch seitdem, soweit es sich nicht um magnetisierbare Fremdkörper handelt, nicht geworden, wenngleich man immerhin bemerkt, daß infolge der durch die Aseptik gesteigerten operativen Technik doch häufiger derartige Eingriffe gewagt werden. Als Beispiele können hier angeführt werden die Fälle von Prout[2]), Issigonis[3]), Bournonville[4]), Lindner[5]), Purtscher[6]) und Hirschberg.[7])

[Im Jahre 1905 hat Brekle[8]) aus der Klinik Tübingen über die Extraktion von Kupfersplittern aus dem Auge berichtet. Er führt 44 durch Zündhütchen verletzte Augen an, von denen 7 durch Extraktion des Fremdkörpers gerettet wurden, und zwar teils aus der Vorderkammer, teils aus der Iris, teils aus der Linse und dem Glaskörper. In den 2 Fällen, in denen der Splitter aus dem Auge durch Meridionalschnitt entfernt wurde — die Kontrolle der Entfernung des Fremdkörpers mit dem Augenspiegel mißlang immer — blieb einmal eine befriedigende Sehschärfe zurück, das anderemal trat Netzhautablösung ein.

Über nach Sachs erfolgreich operierte Fälle wurde schon oben berichtet.]

---

[1]) Knapp, Entfernung von Fremdkörpern aus dem Innern des Auges. Arch. f. Augenheilk., 1879, VIII, S. 71 (88).

[2]) Prout, Entfernung eines Eisenstückes aus dem Glaskörper mit Erhaltung des Bulbus und der Lichtperzeption. Arch. f. Augenheilk., 1881, I, S. 329.

[3]) Issigonis, Extraktion eines ziemlich großen Zündhütchens aus dem Glaskörper. Zentralbl. f. prakt. Augenheilk., 1884, VIII, S. 80.

[4]) Bournonville, Extraktion eines Zündhutsplitters. Zentralbl. f. prakt. Augenheilk., 1887, XI, S. 136.

[5]) Lindner, Drei seltene Fälle von Augenverletzungen. Wiener med. Wochenschr., 1889, Nr. 38—39.

[6]) Purtscher, Ausziehung von Kupfersplittern aus dem Glaskörper. Zentralbl. f. prakt. Augenheilk., 1898, S. 129.

[7]) Hirschberg, Über Kupfersplitter im Auge. Münchener med. Wochenschr., 1897, S. 316.

[8]) Brekle, Kasuistische Mitteilungen aus dem Materiale der Klinik. Inaug.-Dissert., Tübingen 1904.

Operationen von Schmarotzern im Glaskörper und unter der Netzhaut.

Der erste, der einen Zystizerkus aus dem hinteren Augenraume holte, war A. von Graefe.[1]) Er bediente sich hierzu zuerst eines Skleralschnittes oder nach Entfernung der durchsichtigen Linse eines Hornhautschnittes. Es handelte sich hierbei um Zystizerken im vorderen Teile des Glaskörpers, die durch die erweiterte Pupille oder nach einer zu diesem Zwecke angelegten Iridektomie deutlich sichtbar waren.

Das erstemal machte er bloß einen Skleralschnitt mit einer Reklinationsnadel und holte das Tier mit einer Pinzette; das zweitemal machte er erst Iridektomie, dann wenige Wochen später Lappenextraktion der klaren Linse, endlich nach weiteren 6—8 Wochen Extraktion der Finne durch die Pupille mit linearem Hornhautschnitt. Während er weiterhin für ganz nackt im Glaskörper liegende Finnen dieses Verfahren für das geeignetste hielt, fand er für Fälle, wo bereits eine stärkere Entartung des Glaskörpers im Gange und daher keine Zeit zu verlieren war, während doch die Hornhautextraktion mindestens in zwei Zeiten gemacht wurde, einen Ausweg in der Extraktion mit großem, äquatoriellem Skleralschnitt, wie er ihn auch für Fremdkörper übte. Nachdem er aber die periphere Linearextraktion mit Iridektomie für die Altersstare erdacht hatte, verwandte er diese Operation auch für die Zystizerkusoperation, indem er in einer Sitzung den Linearschnitt nach unten, Iridektomie, Extraktion der klaren Linse und des Schmarotzers durch den peripheren Linearschnitt verrichtete. Die Finne wurde dabei mit einem stumpfen Zughaken geholt. Nur im äußersten Notfalle nahm er noch zum Äquatorialschnitte Zuflucht.

Die Operation wurde jedoch von anderen nicht gerade häufig gemacht. Man verrichtete sowohl die korneale Extraktion als den Sklerotikalschnitt, teils mit äquatorieller, teils auch schon mit meridionaler Schnittlage (v. Arlt). Die Versuche, subretinal sitzenden Zystizerken mit der Nadel beizukommen, scheiterten.[2])

Am meisten wurde die Zystizerkusoperation durch Alfred Graefe gefördert.[3]) Er ermöglichte durch eine kritische Darlegung der den Erfolg beeinflussenden Umstände, durch Angabe eines den Erfolg in hohem Maße sichernden Lokalisationsverfahrens, dann durch systematische Einführung des auch schon von anderen benützten Meridionalschnittes (v. Arlt) die Durchführung der Operation in der Praxis in weiterem Umfange als bisher.

---

[1]) v. Graefe, Weitere Beobachtungen über Zystizerken am und im Auge. Arch. f. Ophthalm., 1857, III, 9, S. 308 (318). — Derselbe, Zystizerkus im Glaskörper, durch die Kornea extrahiert. Arch. f. Ophthalm., 1858, IV, 2, S. 171. — Derselbe, Über operative Eingriffe in die tieferen Gebilde des Auges. Arch. f. Ophthalm., 1863, IX, 2, S. 78 (84). — Derselbe, Bemerkungen über Zystizerkus. Arch. f. Ophthalm., 1866, XII, 2, S. 174 (189). — Derselbe, Weitere Zusätze über das Verfahren des peripheren Linearschnittes. Über anderweitige Applikationen des peripheren Linearschnittes. Arch. f. Ophthalm., 1868, XIV, S. 106 (143).

[2]) v. Wecker im Handbuche von Graefe u. Saemisch, IV, 1. Aufl., S. 177. — Vorgeschlagen ward der Vorgang von v. Graefe, Arch. f. Ophthalm., 1854, I, 1, S. 462.

[3]) Alfred Graefe, Über die Entbindung von Zystizerken aus den tieferen und tiefsten Teilen des Bulbus mittelst meridionalen Skleralschnittes. Arch. f. Ophthalm., 1878, XXIV, 1, S. 208. — Derselbe, Weitere Bemerkungen über die Extraktion von Zystizerken. Arch. f. Ophthalm., 1878, XXIV, 3, S. 267. — Derselbe, Epikritische Bemerkungen über Zystizerkusoperationen und Beschreibung eines Lokalisationsophthalmoskops. Arch. f. Ophthalmoskopie, 1882, XXVIII, 1, S. 187. — Derselbe, Weitere Mitteilungen über Extraktion von Zystizerken. Arch. f. Ophthalm., 1885, XXXI, 4, S. 33.

Vor allem aber schuf er dadurch einen ungeheueren Fortschritt, daß er die Operation auch auf die bis dahin für operatives Eingreifen für unerreichbar gehaltenen, im hintersten Augapfelabschnitt befindlichen Finnen ausdehnte, die v. Graefe[1]) noch 1866 für ausgeschlossen von der Operation erklärte.

Im wesentlichen ist das Verfahren seit Alfred Graefe bis jetzt unverändert geblieben, nur in der Zuhilfenahme der temporären Resektion der äußeren Augenhöhlenwand dürfte in gewissen Fällen eine weitere Entwicklungsstufe gelegen sein.

Ausführung der Ausziehung der Zystizerken durch den Meridionalschnitt.

Der Meridionalschnitt wird in ähnlicher Weise ausgeführt, wie dies bei der Extraktion der Fremdkörper (II. Bd., S. 667) beschrieben ward. Nur ist folgendes zu beachten.

Die Operation ist im allgemeinen in tiefer Narkose zu verrichten. Bei weiter vorn liegenden Blasen kann indes auch ohne Narkose vorgegangen werden, wenn es die Individualität des Kranken zuläßt.

Nach vorher möglichst genau gemachter Ortsbestimmung des Schmarotzers und nachdem man sich, dem Rate Schmidt-Rimplers[2]) folgend, unmittelbar vor der Operation überzeugt hat, daß der Blasenwurm noch an derselben Stelle sitzt und nicht eine Verschiebung erfolgt ist, bezeichnet man sich den Meridian des Einschnittes am Hornhautrande nach dem Vorgange Försters[3]) mit Tusche oder einem eingezogenen schwarzen Seidenfaden (Schmidt-Rimpler[4]). Peschel[5]) macht die Tätowierung am kokainisierten Auge mit drei Pünktchen im Meridian des Einschnittes, und zwar in der Länge von 1 *cm*. Diese Tätowierung muß sehr fein gemacht werden, um später am geheilten Auge nicht sichtbar zu sein, und muß doch tief gehen, denn während der Operation wird die Bindehaut abgelöst und mit ihr eine nur oberflächliche Tätowierung.

Nun legt man einen starken Leitfaden durch die Bindehaut und Episklera, am besten vor einem Muskelansatze[6]), und legt dann die Lederhaut bloß. Es wird ein dreieckiger Abschnitt der Bindehaut und Episklera abgetrennt und abgelöst, so daß die Bindehautwunde immer möglichst weit von der Lederhautwunde zu liegen kommt. Dabei wird gegebenenfalls auch ein Muskel mitgenommen. Es ist am besten, diesen mit seinen Ein-

---

[1]) v. Graefe, Arch. f. Ophthalm., 1866, XII, 2, S. 190. — Auch Hirschberg hielt noch 1874 den subretinal sitzenden Zystizerkus für unangreifbar.

[2]) Schmidt-Rimpler, Sieben Extraktionen von intraokularen Zystizerken. Zeitschr. f. Augenheilk., 1900, IV, S. 93.

[3]) H. Cohn, Breslauer ärztl. Zeitschr. f. 1881, Nr. 23 u. 24.

[4]) a. a. O.

[5]) Peschel, Klinischer Beitrag über Cysticercus intraocularis. Beiträge zur Augenheilkunde, 1899, H. 39, S. 29 (39).

[6]) v. Arlt, Operationslehre, S. 394. — Haltenhoff, Une extraction de cysticerque du corps vitré. Ann. d'ocul., 1885, T. XCIV, pag. 236.

scheidungen und der darüber liegenden Bindehaut zusammen abzulösen. Die Durchschneidung erfolgt so, daß ein genügender Stumpf am Ansatz stehen bleibt (1 *mm*), um die Wiederanheftung gut vornehmen zu können, nachdem man im zentralen Sehnenende einen doppelarmierten Catgutfaden so eingelegt hat, daß dieser mit beiden Enden von vorn nach hinten durchgestochen wird. Die beiden Einstiche liegen nahe am oberen und unteren Muskelrande.

Nun muß im bezeichneten Meridian der Ort des Einschnittes bestimmt werden, indem man die auf die eine oder andere Weise nach dem Sitze des Schmarotzers berechneten Maße mit dem Zirkel oder Meßband auf die Lederhautoberfläche aufträgt.

Der Einschnitt erfolgt bei subretinalen Zystizerken mit dem Graefemesser oder einem kleinen Skalpell, vorsichtig, schichtweise schneidend, bis der Schnitt, der nötigenfalls mit der Schere zu verlängern ist, mindestens die Länge von 8 *mm* hat.

Peschel[1]) ist gegen die präparierende Führung des Schnittes. Er macht geltend, daß der dabei erfolgende Abfluß seröser Flüssigkeit, die den Schmarotzer umgibt, oder des Glaskörpers und das dadurch entstehende Zusammensinken des Augapfels den Austritt der Blase erschwere. Er macht daher den Schnitt rasch, mit einem Zuge, ohne Sägebewegungen, mit der Spitze eines vorzüglich geschliffenen Graefemessers, dessen Rücken der Lederhaut zugewandt wird. Der intraokulare Druck treibt dann den Wurm sofort aus.

Die Führung des Messers mit dem Rücken zur Lederhaut stammt von v. Arlt[2]) und von Treitel.[3])

Bei Glaskörperzystizerken kann das Schmalmesser in der genannten oder v. Arlts Weise und ebenso auch die Lanze, allenfalls mit schräger Einführung (Leber[4]) benützt werden.

In den günstigen Fällen (subretinale und in der Nähe der Wand fixierte Glaskörperzystizerken) schlüpft die Blase sofort aus, indem dabei etwas seröse Flüssigkeit (bei subretinalen Zystizerken) oder verflüssigter Glaskörper mitkommt. In anderen Fällen muß man die Wunde mit feinen Doppelhäkchen etwas auseinander ziehen und erblickt die Blase mehr weniger tief in der Wunde. Darauf holt man sie mit einer feinen, anatomischen (gerieften) Irispinzette.

Schwieriger wird die Sache, wenn sich der Schmarotzer in der Wunde nicht einstellt. Dann muß man eben mit der Pinzette nach den verschiedenen Seiten suchend eingehen, um ihn noch zu erlangen. Sehr angenehm

---

[1]) a. a. O.

[2]) v. Arlt, Operationslehre, S. 394.

[3]) Treitel, Bericht über vier Operationen von Cysticercus intraocularis. Arch. f. Augenheilk., 1885, XV, S. 257.

[4]) Leber, Zystizerkusextraktion und Zystizerkusentzündung. Arch. f. Ophthalm., 1886, XXXII, 1, S. 281.

ist es, wenn man vorher, nachdem sich also die Blase nicht eingestellt hat, mit dem Augenspiegel nachsehen kann, wo die Blase im Verhältnisse zum Schnitte liegt. Wo die Spannung des Bulbus noch so gut ist, daß seine Form erhalten ist, wird das zuweilen gelingen. Man weiß dann wenigstens, nach welcher Seite man suchen soll.

Nur wenn der Schnitt nicht weit hinten liegt, kann es unter Umständen gelingen, unter Leitung des Augenspiegels mit dem Faßinstrumente einzugehen und die Blase zu holen.[1]) Gewöhnlich wird aber das Fundusbild dabei so undeutlich, indem Glaskörper abfließt und der Augapfel einsinkt, daß man den Augengrund nicht mehr deutlich wahrnimmt.

Dieses Verfahren empfiehlt sich bei frei beweglichen Glaskörperzystizerken, die ja am schwersten zu holen sind. Nach dem Vorgange Treitels möchte sich hierbei zunächst der Versuch lohnen, statt einer Pinzette ein scharfes Irishäkchen zum Fassen der Blase zu verwenden. Seine Handhabung ist für den Glaskörper viel schonender. Erst wenn es versagt, dann greife man zur Pinzette.

Zur Beendigung der Operation wird die Bindehaut-Scheidenhautwunde durch Seidennähte gut geschlossen, nachdem man vorher einen etwa durchtrennten Muskel wieder vereinigt hat. Dazu zieht man das schlingenförmig auf der Vorderseite der Sehne liegende Stück des Catgutfadens entsprechend lang hervor, durchschneidet es sodann und hat nun zwei armierte Fäden, die durch den Sehnenstumpf von hinten nach vorn durchgestochen und dann geknüpft werden.

In Fällen aber, wo der Sitz des subretinalen Schmarotzers sehr weit hinten ist, kann man heute in anderer Weise vorgehen, indem man sich den hinteren Augapfelabschnitt durch die temporäre Resektion der äußeren Augenhöhlenwand nach Krönlein freilegt und nun in viel bequemerer Weise bei fast in situ bleibendem Augapfel den Einschnitt vornimmt. Der zu durchtrennende Muskel (rectus externus) wird hinter seinem Eintritte in die Tenonsche Kapsel (hinter dem Abgange des Bindenflügels) durchschnitten, nachdem man vorher Catgutfäden eingeknüpft hat. Vor dem Einschnitt muß eine vollständige Blutstillung vorgenommen sein.

Die Ortsbestimmung ist hier vom Hornhautrande etwas schwierig, weil der die laterale Lidbrücke und den Muskelansatz enthaltende Gewebstreif zwischen der Hornhaut und der hinteren Augapfeloberfläche liegt.

Aber man hat hier rückwärts Anhaltspunkte für die Bestimmung des Meridians in dem sichtbaren Verlaufe der hinteren großen Ziliararterie, die genau den horizontalen Meridian bezeichnet und in dem Ansatze des Optikus mit seinen Scheiden.

---

[1]) Vgl. Treitel. Ein Fall erfolgreicher Extraktion eines Zystizerkus aus dem Glaskörper unter Leitung des Augenspiegels. Arch. f. Augenheilk., 1890, XXI, S. 269.

Man kann dann vom Sehnerven aus die am Fundus in Papillenbreiten gefundenen und auf Millimeter umgerechneten Maße (vgl. II. Bd., S. 653) mit dem Meßbande auf der Lederhaut auftragen, wobei jedoch, da der Halbmesser des Sehnervenansatzes außen um 1·1 *mm* größer ist als der Papillenhalbmesser, immer 1·1, rund 1 *mm* von dem gefundenen Maße abzuziehen ist. So liegt also z. B. die Fovea 3·5 *mm* vom temporalen Papillenrande; es muß also außen 3·5—1 = 2·5 *mm* gerechnet werden.

Man kann so den Ort, wo die Blase in der Makulargegend sitzt, recht genau treffen. Man braucht ja nur bestimmt zu haben, wieviel Papillenbreiten der Rand oder der Mittelpunkt der Blase von der Papille im horizontalen Meridian entfernt und wieviel Papillenbreiten er davon nach oben oder unten liegt. Das Verfahren eignet sich also für die in der Makulargegend sitzenden Schmarotzer, wo die Maße in Papillenbreiten leicht geschätzt und auf zwei Ordinaten aufgetragen werden können.

Bei weiter vorn sitzenden Blasen kann man den Einschnittsort bequem mit dem Verfahren von Alfred Graefe erreichen.

[Ein bemerkenswerter Vorschlag für die Operation des Zystizerkus stammt von Bocchi.[1]) Nach Vollendung des Skleralschnittes hat Bocchi mit einer gläsernen Kolbenspritze Glaskörper, zirka $^1/_3$ Spitze, aspiriert, um Glaskörpervorfall zu vermeiden, und nach Vollendung der Operation und Anlegung der Nähte den aspirierten Glaskörper wieder injiziert. Nach drei Stunden war der intraokulare Druck normal, es trat keinerlei Reizung ein.]

In einem Falle sah sich Alfred Graefe[2]) veranlaßt, statt des Meridionalschnittes zum alten Äquatorialschnitte zu greifen. Es handelte sich um ein Auge, worin zwei freie Glaskörperzystizerken waren, die unten in der äquatoriellen Region, der eine lateral, der andere nasal, so nebeneinander lagen, daß sie sich in der lotrechten Teilungsebene des Augapfels berührten. Der Schnitt lag 12 *mm* vom Hornhautrande entfernt im äquatoriellen Lederhautgürtel und war 14 *mm* lang.

Voraussage, Erfolge und Mißerfolge der Operation.

Was die Voraussage der Operation anlangt, so ist es Alfred Graefe gelungen[3]), unter 45 Fällen, die er vom Jänner 1877 bis Anfang August 1885 operierte, 30mal die Operation mit positivem Erfolge (= 67%) durchzuführen. Das unmittelbare Ergebnis war mit einer Ausnahme so vorzüglich, als sich bei der individuellen Form und Phase der Erkrankung überhaupt

[1]) Bocchi, XIX. Versammlung der italienischen Gesellschaft für Ophthalmologie 1907; Ref. Zeitschr. f. Augenheilk., 1908, XIX, S. 75.

[2]) Alfred Graefe, Extraktion zweier Zystizerken aus einem Auge. Klin. Monatsblatt f. Augenheilk., 1892, XXX, S. 297.

[3]) Alfred Graefe, Weitere Mitteilungen über Extraktion von Zystizerken. Arch. f. Ophthalm., 1885, XXXI, 4, S. 33.

erwarten ließ. In dem einen Falle war der üble Ausgang durch massenhaften Glaskörperverlust hervorgerufen worden.

Die 33% Mißerfolge der Operation, d. h. also jene Fälle, wo es nicht gelang, den Schmarotzer herauszubringen, bezogen sich zum größten Teile auf solche, wo die Finne, frei im Glaskörper beweglich, von den Augapfelwandungen mehr weniger weit entfernt, überdies von dichten Trübungen umgeben war und nur unsichere Anhaltspunkte für eine zweckmäßige Wahl des Operationsgebietes bot.

Die 24 Operationsfälle, die späterhin noch kontrolliert werden konnten, zeigteh durchwegs einen befriedigenden Zustand des operierten Auges, so daß also die Erfolge der glücklich abgelaufenen Operation im allgemeinen als dauernd betrachtet werden können.

Die Vorhersage für das weitere Schicksal des operierten Auges hängt natürlich von dem Zustande ab, worin es sich zur Zeit der Operation befindet. Sind durch die Anwesenheit des Schmarotzers bereits wieder ausgedehnte, entzündliche und degenerative Vorgänge und Netzhautabhebung eingeleitet, so wird in solchen Fällen der weitere Verfall des Auges, chronische Iridochorioiditis mit Starbildung, Atrophia bulbi öfters nicht mehr aufzuhalten sein.

Auch Lebers[1]) Erfahrungen stimmen mit denen von Alfred Graefe überein; in allen Fällen, wo überhaupt durch die Operation brauchbares Sehvermögen erhalten worden war, blieb es auch nach Jahren mindestens unverändert oder es trat eher noch eine Besserung ein.

Die beste Prognose, sowohl für einen regelrechten, unkomplizierten Operationsverlauf als für dauernde Heilung, geben die subretinalen Zystizerken. Hier gelingt es eben meist, nicht bloß ohne Glaskörperverlust, sondern auch ohne Netzhautverletzung durchzukommen.

Diesen Fällen zunächst stehen jene, wo die Blase zwar im Glaskörper liegt, aber nahe der Wand und durch Stränge und Fäden noch mit dieser in Verbindung steht. Der Umstand, daß der umgebende Glaskörper verflüssigt ist und andererseits, daß man hier eine genaue Ortsbestimmung machen kann, bewirkt, daß die Blase meist leicht austritt oder geholt werden kann.

Die für das Gelingen der Operation ungünstigsten Fälle sind jene, wo der nackte oder von Membranen umhüllte Schmarotzer ganz frei beweglich im Glaskörperraume ist, wie Alfred Graefe und nach ihm alle Operateure von reicher Erfahrung angeben. Hier tritt eben sehr leicht eine Verlagerung ein, der vorstürzende Glaskörper drängt die Blase irgendwohin ab, und so erlebt man oft einen vollständigen Mißerfolg. Für die

[1]) Leber, a. a. O.

Fälle vollständiger Freibeweglichkeit des Blasenwurmes im Glaskörper hat die Ortsbestimmung keinen Wert. Treitel[1]) rät daher, die Schnittlage so zu wählen, daß man am bequemsten Instrumente in den Augapfel einführen kann, d. h. außen-unten, und die Führung des Instrumentes mit dem Augenspiegel zu kontrollieren. Er hat auf diese Weise eine Extraktion erfolgreich ausgeführt.

Für die Erhaltung und Besserung des Sehens geben allerdings Fälle, wo die Finne primär im Glaskörper aufgetreten ist und keine Netzhautveränderungen da sind — sie stammen in solchen Fällen aus dem Ziliarkörper[2]) — insofern eine bessere Voraussage, als wenn die Auszehung gelingt, das Sehen wieder besser, ja normal werden kann. Bei den subretinal sitzenden und solchen Schmarotzern, die vordem subretinal saßen und erst dann in den Glaskörper durchbrachen, wo daneben keine Netzhautabhebung besteht, bleibt an der betreffenden Stelle der Netzhaut immer ein Skotom zurück, wo das Lager der Finne war.

Dazu kommt bei Netzhautabhebung noch die ihr entsprechende Einengung des Gesichtsfeldes und Abnahme des zentralen Sehens.

Eine Wiederanlegung der abgelösten Netzhaut ist allerdings beobachtet worden.

Anzeigen. Die Extraktion ist somit in allen Fällen angezeigt, wo der Nachweis eines Binnenschmarotzers (Finne, Filaria) erbracht ist, außer wo erstens der Schmarotzer noch zu klein ist und man daher eine entsprechende Vergrößerung abwarten muß[3]), zweitens, wo bereits derartige Veränderungen eingetreten sind, daß durch die Entfernung des Schmarotzers, die in solchen Fällen übrigens meist nicht mehr gelingt, auch die Erhaltung der Form des Augapfels nicht mehr erreicht werden kann; drittens, wo bereits ein vergeblicher Versuch der Extraktion gemacht worden ist und von schleichender oder heftigerer Entzündung gefolgt ist.

In solchen Fällen ist die Enukleation oder Exenteration des Augapfels vorzunehmen, ebenso wie in vielen Fällen, wo zwar die Entfernung des Schmarotzers gelungen ist, aber an ihm durch den Kulturversuch die Anwesenheit von Mikroorganismen festgestellt werden konnte.[4]) In solchen Fällen besteht nämlich die Möglichkeit, daß eine sympathische Entzündung am andern Auge auftritt, während an sich die vom Zystizerkus durch seine Lebensvorgänge entstandenen Entzündungen keinerlei Gefahr einer

---

[1]) Treitel, a. a. O.

[2]) Leber, a. a. O.

[3]) Vgl. z. B. den von mir operierten und von Salzmann veröffentlichten Fall. (Salzmann, Eine Beobachtung früherer Entwicklungsstufen des subretinalen Zystizerkus.) Klin. Monatsbl. f. Augenheilk., 1891, XXIX, S. 302.

[4]) Leber, a. a. O.

sympathischen Entzündung herbeiführen und somit die Enukleation aus diesem Grunde nicht notwendig wäre.

Außer Zystizerken ist auch die Filaria mit dem Meridionalschnitte bei Sitz am hinteren Augenpol operiert worden.[1])

Operationen bei Netzhautabhebung.

[Die operative Behandlung der Netzhautablösung ist knapp 50 Jahre alt; sie ist in diesem Zeitabschnitte kaum über das Versuchsstadium hinausgekommen. Es liegen wohl über die eine oder die andere operative Maßnahme zum Teil relativ günstige Berichte vor, aber die Behandlung ist mit wenigen Ausnahmen noch eine rein symptomatische und nicht eine kausale. Es ist dies dadurch bedingt, daß die Ätiologie der Netzhautablösung auch heute noch nicht einwandfrei festgestellt ist.

Es ist wohl zweifellos, daß zur Entstehung der Netzhautablösung in verschiedenen Fällen verschiedene Ursachen vorliegen. Eine Zeitlang hat sich die Lebersche Theorie, die von Nordenson durch zahlreiche anatomische Untersuchungen, insbesondere auch von Deutschmann durch reiche klinische Erfahrungen gestützt wurde, des größten Ansehens erfreut. Leber[2]) hat seinen Standpunkt in jüngster Zeit dahin präzisiert, daß er in den verschiedenen Fällen von Netzhautablösung drei Entstehungsvarianten annimmt.

1. Glaskörperschrumpfung, Bildung eines präretinalen Flüssigkeitsergusses, der bei der durch die Glaskörperschrumpfung bedingten Entstehung eines Netzhautrisses unter die Netzhaut austritt. Es ist dies die Entstehungsart der plötzlich auftretenden akuten Netzhautablösung.

2. Bei langsam entstehenden Netzhautablösungen ist Glaskörperschrumpfung ohne Netzhauteinriß und ohne Übertritt präretinaler Flüssigkeit unter die Netzhaut die Entstehungsursache.

3. Netzhautablösung bei Kyklitis hat Schrumpfung des in den Glaskörper gesetzten fibrinösen Exsudates zur Ursache.

Demgegenüber hat die Raehlmannsche Theorie (Entstehung der Netzhautablösung auf osmotischem Wege), ebenso die neurotische Theorie Schnabels in den Hintergrund treten müssen; nur die Exsudations- resp. Sekretionstheorie, welche die Abhebung als Abdrängung der Netzhaut durch Chorioidealexsudat erklärt und die Schweigger und Horstmann propagiert hatten, wurde insbesondere durch Schmidt-Rimpler in neuester Zeit wieder gestützt.

L. Müller hat auf Grund seiner Beobachtungen bei der operativen Behandlung der Netzhautablösung diese Sekretionstheorie deshalb modifiziert, weil sich bei der Netzhautablösung nicht nur zwischen Chorioidea und Netzhaut, sondern auch im Suprachorioidealraume eine Ansammlung gelblicher oder gelblichgrüner seröser Flüssigkeit findet. Müller[3]) gibt seine Ansicht in folgendem wieder:

---

[1]) Kuhnt, Extraktion eines neuen Entozoon aus dem Glaskörper des Menschen. Arch. f. Augenheilk., 1892, XXIV, S. 205.

[2]) Leber, Bemerkungen über die Entstehung der Netzhautablösung. Klin. Monatsbl. f. Augenheilk., 1904, XLII, 2, S. 1.

[3]) L. Müller, Ein neues Operationsverfahren zur Heilung der Netzhautabhebung. Münchener med. Wochenschr., 1903, Nr. 23, und Klin. Monatsbl. f. Augenheilk., 1903, XLI, I, S. 459.

„I. Die Netzhaut wird in den Fällen von primärer Abhebung von der Aderhaut aktiv abgedrängt.

II. Die Ursache der Abdrängung ist:

1. ein entzündliches Exsudat bei Chorioiditis;

2. eine Blutung;

3. ein Transsudat, veranlaßt durch:

a) Blutstauung in der Aderhaut, die als Vorläufer einer akut einsetzenden zirkumskripten Atrophie der Aderhaut zu betrachten ist und so wie diese mit der Dehnung der Aderhaut zusammenhängt. Auch an Einrisse einer Tunika eines Gefäßes muß man denken;

b) Kompression der Aderhautgefäße;

c) Erkrankung des Blutes.

In die erste Gruppe wären die primären Netzhautablösungen bei Augen mit normalen Bulbushäuten einzureihen."

In die Gruppe 3*a* gehören die Fälle von Netzhautablösung in Augen mit gedehnten Augenhäuten, in die Gruppe 3*b* die serösen Abhebungen bei Aderhautgeschwülsten, in die Gruppe 3*c* die Abhebung bei Morbus Brightii usw.

Je nach der Theorie, welche die einzelnen Autoren annahmen, haben sie verschiedene operative Verfahren anzuwenden versucht.

So hat v. Graefe[1]) 1857[2]) zu beobachten geglaubt, daß Netzhautablösungen mit Einriß der Netzhaut stationär zu bleiben pflegen und hat deshalb eine Kommunikation zwischen dem Glaskörperraume und dem subretinalen Raume im Bereiche der Netzhautablösung herzustellen gesucht. Er führte durch die Sklera vor der Ora serrata eine Diszissionsnadel in den Glaskörper ein, und zerriß damit die abgelöste Netzhaut. Bowman[3]) operierte ebenfalls von vorn her mit zwei Nadeln. Weder er, noch v. Graefe, der die Operation über fünfzigmal ausgeführt hatte, haben Heilungen erlebt. Schwere entzündliche Erscheinungen folgten wiederholt dem Eingriffe (Pagenstecher, Hasner, de Wecker, Hansen u. a.), obwohl auch von einzelnen Autoren (Secondi, v. Arlt, Lavagne, Landesberg) günstige Resultate berichtet werden.

Wenig später wurde die Entleerung der subretinalen Flüssigkeit bei Netzhautablösung durch Skleralpunktion im Bereiche der Ablösung durch Kittel[4]), später von v. Arlt ausgeführt und empfohlen, obwohl v. Graefe Bedenken dagegen erhoben hatte. Secondi[5]) und de Wecker haben die beiden angegebenen Verfahren miteinander vereinigt, indem sie die Skeralpunktion an der Stelle der Netzhautablösung mit der Zerreißung derselben an gleicher Stelle verbanden. Die Skleralpunktion wurde hauptsächlich durch Alfred Graefe in ausgedehnter Weise angewendet und

---

[1]) Ich verweise hier bezüglich Literatur auf die ausgezeichnete Darstellung der operativen Behandlung der Netzhautablösung durch Uhthoff: Über die Behandlung der Netzhautablösung. Sammlung zwangloser Abhandlungen aus dem Gebiete der Augenheilkunde, Halle 1907.

[2]) v. Graefe, Zur Lehre von der Netzhautabhebung. Arch. f. Ophthalm., 1858, IV, 2, S. 235. — Derselbe: Perforation von abgelösten Netzhäuten und Glaskörpermembranen. Arch. f. Ophthalm., 1863, IX, 2, S. 85.

[3]) Bowman, Ophthalm. Hosp. Report., 1864, IV.

[4]) Kittel, Wiener med. Zeitschr., 1860, Nr. 22.

[5]) Secondi, Cura radicale del distacco retinitico mediante la idrodictiotomia, Genova 1878.

liegen eine Reihe von kleinen Mitteilungen über Heilungen mit diesem Verfahren vor; nach Uhthoffs Schätzung dürften sie etwa einem Prozentsatze von 5 entsprechen.

Pagenstecher ersetzte die Punktion durch multiple Stichelungen durch die Sklera, Aderhaut und Netzhaut, ähnlich wie Uhthoff, der diese mehrfachen Punktionen mit dem Knappmesser ausführte. Wolfe legte eine Skleralinzision, 8—12 *mm* lang, an, Galezowski punktierte die Sklera im Bereiche der Ablösung doppelt mit dem Ophthalmotom, Parinaud und Higgers trepanierten die Sklera und perforierten danach die Chorioidea und Retina. de Wecker hat an Stelle der Punktion mit dem Messer die Perforation der Sklera mit dem Glühdrahte vorgenommen; Deutschmann (1907) führt an, daß er dieses Verfahren ab und zu bei ganz seichten Netzhautablösungen anwende.

Radikaler ging v. Wecker vor, welcher die Sklerotomie durch Drainage des Bulbus zu verbessern gesucht hat. Er legte durch die Augenhäute im Bereiche der Ablösung einen Golddraht schlingenförmig durch, so daß die beiden Enden des Fadens außerhalb des Augapfels blieben, die Schlinge selbst im subretinalen Raume lag. Galezowski verwendet in gleicher Weise eine Catgutschlinge, Martin zwei Seidennähte, Evers ein Pferdehaar u. dgl. m.

Mooren nahm die Entfernung der subretinalen Flüssigkeit mit der Pravazschen Spritze vor.

Der Vorläufer jener Operateure, welche den Glaskörper selbst zum Gegenstand der operativen Therapie machten, war Weber, der nach dem Berichte v. Arlts[1]) ein Doppelröhrchen durch die Sklera-Chorioidea resp. Netzhaut so durchlegte, daß das längere Röhrchen im Glaskörper, das kürzere im subretinalen Raume verblieb; durch letzteres wurde die subretinale Flüssigkeit mittelst Aspiration entleert, während gleichzeitig durch ersteres Flüssigkeit in den Glaskörper eingespritzt wurde.

Frühzeitig glaubte man erkannt zu haben, daß das Wiederauftreten einer Netzhautablösung nach Entleerung der subretinalen Flüssigkeit nur durch Verklebung zwischen Netzhaut und Chorioidea verhindert werden könne. Zu diesem Zwecke hat Schöler und andere die Elektrolyse der subretinalen Flüssigkeit verwendet — Einführung einer Nadel aus Platiniridium im Bereiche der Netzhautablösung durch eine kleine Skleralöffnung in den subretinalen Raum, Anschluß derselben an den positiven Pol einer galvanischen Batterie, Einwirken eines Stromes von 5 Milliampere durch zirka 1 Minute lang.

Galezowski hat zu gleichem Zwecke Jodlösung in den subretinalen Raum eingespritzt oder die Netzhaut nach der Punktion der Sklera an

[1]) v. Arlt, Operationslehre, S. 372.

diese angenäht (!). Diese Versuche, ebenso wie die Schölers, später Abadies, Jod- resp. Jodkalilösung direkt in den Glaskörper einzuspritzen, sind als sehr gefährlich für den Bestand des Auges wohl dauernd verlassen; konnte doch Wolff[1]) an der Kuhntschen Klinik nachweisen, daß Injektion von Jodtinktur in den Glaskörper von Hundeaugen Netzhautablösung erzeuge.

Neue Gesichtspunkte und wertvolle Anregungen in der operativen Behandlung der Netzhautablösung sind Deutschmann zu verdanken. Er durchschnitt ursprünglich alle Augenhäute an zwei symmetrischen Stellen im Bereiche der Ablösung mit einem schmalen, doppelschneidigen Messer und zerriß oder zerschnitt beim Zurückziehen desselben die als Ursache der Entstehung der Netzhautablösung supponierten Glaskörperstränge.]

Deutschmann[2]) ging von folgenden Grundsätzen aus:

Eine Netzhautabhebung kann sich nur anlegen, wenn:

1. die subretinale Flüssigkeit beseitigt wird;

2. an Stelle der beseitigten subretinalen Flüssigkeit genügend präretinale tritt, um das dadurch entstandene Defizit zu decken oder etwas mehr als eben nur zu decken und eventuell die Netzhaut dadurch gleichzeitig an die Aderhaut anzudrücken und angedrückt zu halten;

3. bei fortdauernder Zerrung von der Äquatorialgegend her, als Folgezustand der dort etablierten entzündlichen Prozesse, die Netzhaut durch Perforation entspannt wird;

4. etwaige Strangbildungen, die Glaskörper und Netzhaut in einigen Fällen verbinden, durchtrennt werden.

Deutschmanns Netzhautglaskörperdurchschneidungen erfüllen von diesen Forderungen so viel als möglich: zunächst läßt er die subretinale Flüssigkeit an zwei diametral gegenüberliegenden Stellen ab, dabei trifft er die Netzhaut an mehreren Stellen; zugleich läßt er die präretinale Flüssigkeit ab und schafft so ein Vakuum, in das sich durch Transsudation ein neues größeres Quantum ergießt und so, aber durch Nachsickern einer größeren Menge präretinaler Flüssigkeit, die Netzhaut an ihre Unterlage anpreßt. Kleine Blutergüsse an den Perforationsstellen sollen die Netzhaut an die Aderhaut ankleben oder dauernd befestigen; er schafft zugleich durch die Netzhautperforation eine Entspannung der Membran und durchtrennt etwa vorhandene Verbindungsstränge zwischen Netzhaut und Glas-

[1]) Wolff, Jodinjektionen in den Glaskörper von Hunden. Arch. f. Ophthalm., 1894, XL, 2, S. 65.

[2]) Deutschmann, Über ein neues Heilverfahren bei Netzhautabhebung. Beiträge zur Augenheilk., 1895, Heft 20, S. 1. — Derselbe, Weitere Mitteilungen über mein Heilverfahren bei Netzhautablösung usw. Beiträge zur Augenheilk., 1899, Heft 40, S. 1. — Derselbe, Demonstration von Patienten mit geheilter Netzhautabhebung. Bericht der XXXI. Versammlung der ophthalm. Gesellsch. zu Heidelberg, 1903 S. 258 ff.

körper, abgesehen davon, daß diese auch beim Abströmen der Flüssigkeit durchreißen können.

[Im Laufe der reichen Erfahrungen, die Deutschmann mit diesem Verfahren gesammelt hat, hat er es dahin modifiziert[1]), daß er im Grunde genommen eine Skeralpunktion mit gleichzeitiger Punktion der Netzhaut ausführt, um auf diese Weise nach Ablassen des subretinalen Ergusses Adhäsionen, vorerst durch Blutung, zwischen den verletzten Augenhäuten zu erzeugen.

Denselben Zweck verfolgt die jüngste Modifikation der Skleralpunktion von M. Sachs, welcher den kleinen Schnitt hinter den Äquator verlegt und den Einschnitt nicht mehr meridional, sondern parallel dem Äquator des Auges vornimmt.

Deutschmann hat noch einen zweiten Heilfaktor in die operative Therapie der Netzhautablösung eingeführt, welcher dem Defekte an Glaskörperflüssigkeit nach Ablauf des subretinalen Ergusses durch Punktion gerecht werden und gleichzeitig durch Erzeugung adhäsiver Entzündung zwischen Netzhaut und Aderhaut eine dauernde Verklebung schaffen soll: die Einspritzung von verdünntem Kaninchen- oder Kalbsglaskörper in den Glaskörper nach Entleerung der subretinalen Flüssigkeit.

Ein ganz neues Prinzip hat L. Müller[2]) in die operative Behandlung der Netzhautablösung gebracht. Er suchte die übermäßige Dehnung und Spannung, unter der die inneren Augenmembranen nach seiner Meinung bei der Netzhautablösung stehen, dadurch zu beseitigen, daß er ein großes Stück der Sklera resezierte und dadurch das Kontentum der Bulbuskapsel wesentlich verkleinerte.

Vorzüglich als Unterstützung der Wirkung der Punktion der Netzhaut zum Zwecke der Erzeugung von Adhäsionen zwischen der wiederangelegten Netzhaut und Aderhaut sind zuerst von v. Wecker, dann von H. Dor[3]) punktförmige Kauterisationen der Sklera im Bereiche der Ablösung vorgenommen worden. Mit diesen in Verbindung, ebenso in Verbindung mit Punktion der Sklera resp. Netzhautdurchschneidung werden Injektionen von hochprozentigen Kochsalzlösungen in den Tenon schen Raum (subkonjunktivale Injektionen) vorwiegend als unterstützende Maßnahmen empfohlen.

[1]) Deutschmann, Weitere Mitteilungen über mein Heilverfahren bei Netzhautablösung. Beiträge zur Augenheilk., 1904, Heft 59. — Derselbe, Noch einmal die Behandlung der Netzhautablösung. Ebenda, 1907, Heft 17. — Derselbe, Die Behandlung der Netzhautablösung. Münchener med. Wochenschr., 1907, Nr. 12.

[2]) L. Müller, a. a. O. (Fußnote 3 zu Bd. II, S. 679.)

[3]) H. Dor, Le traitement du décollement rétinien. Lyon 1896 und Revue gén. d'ophtalm., 1896, S. 280. — Derselbe, Ergänzungen zu dem Vortrage über die Behandlung der Netzhautablösung. Ber. der XXV. Versammlung der ophthalm. Gesellsch. zu Heidelberg 1896, S. 332. — Derselbe, Meine früheren Erfolge in der Behandlung der Netzhautablösung. Ophthalm. Klinik, 1907, Nr. 20, S. 618. — L. Dor, Endergebnis der Behandlung von 25 Netzhautablösungen. Ophthalm. Klinik, 1907, Nr. 20, S. 619.

Eine Reihe von operativen Verfahren, welche außer den angegebenen bei Netzhautablösung versucht wurden, wie Iridektomie, Diszission der durchsichtigen Linse u. dgl. m., glaube ich füglich übergehen zu können. Nur bezüglich der Durchschneidungen von Glaskörpersträngen ist zu bemerken, daß zwar in jüngster Zeit wieder (II. Bd., S. 718) dies Verfahren in einem Falle traumatischer Netzhautablösung mit gutem Erfolge ausgeübt wurde, daß es aber wohl nur für seltene Fälle ausgesprochener Strang- oder Membranbildung zu reservieren sein dürfte. Denn Deutschmann selbst, der wackere Anwalt dieser Durchschneidungen, hat sie eigentlich völlig verlassen.]

[Ausführung der einfachen Punktion der Netzhautablösung durch die Sklera.

[Die Technik der einfachen Punktion der Sklera mit dem ein- oder doppelschneidigen Graefemesser ist schon oben geschildert worden (Sclerotomia posterior, II. Bd., S. 157).

Viele Operateure (nach Wolfe) machen, wie schon an anderen Orten erwähnt ist, größere Einschnitte in die Sklera, um einerseits die subretinale Flüssigkeit ausgiebiger ablaufen lassen zu können, andererseits ausgedehntere Adhäsionen zwischen Netzhaut und Aderhaut zu erzielen. Es wird dann in der Weise vorgegangen (analog wie bei Fremdkörperextraktion aus dem Glaskörper, II. Bd., S. 667), daß durch einen radiären Einschnitt in der Bulbusbindehaut und den Tenonschen Faszien bis gegen die Übergangsfalte zu die Sklera freigelegt und dann der Bulbus mit der Fixationspinzette (oder einer Kutschiernaht) stark nach der entgegengesetzten Seite gerollt wird. Die Bindehaut und Tenonsche Kapsel werden mit spitzen Häkchen oder Pinzetten auseinander gehalten und in die freigelegte Sklera nahe dem Äquator mit dem Graefemesser oder einer schmalen Lanze ein senkrechter Einstich durch die Sklera-Chorioidea in radiärer Richtung ausgeführt. Jedenfalls ist der horizontale Meridian, in dem die Art. ciliares post. longae verlaufen, beim Einschnitte zu vermeiden.

Beim Zurückziehen des schneidenden Instrumentes wird dasselbe etwas um seine Achse gedreht, so daß daneben langsam, tropfenweise die subretinale Flüssigkeit ablaufen kann.

Will man eine größere Öffnung erzielen, so schneidet man noch beim Zurückziehen des Messers resp. der Lanze die Sklera-Chorioidea in gewünschter Breite ein.

Naht der Bindehautwunde mit 1 oder 2 Seiden- oder Catgutheften, Einträufeln von Atropin, Verband über beide Augen, ruhige Rückenlage durch 8—14 Tage.

Das geschilderte, gegenüber der einfachen Sklerotomie wesentlich kompliziertere Verfahren wird hauptsächlich dann angewendet, wenn man mit dem Zwecke, die subretinale Flüssigkeit ablaufen zu lassen, gleichzeitig die Intention verbindet, Adhäsionen zwischen der wieder angelegten Netzhaut und Aderhaut zu schaffen. Die einfache Punktion ist in den allerseltensten Fällen dazu ausreichend; nur bei sehr gutartigen Fällen gelingt es mitunter tatsächlich, durch eine Punktion die Netzhaut wenigstens vorübergehend zur völligen Anlegung zu bringen.

Allerdings haben — am normalen Kaninchenauge — ausgeführte Skleralpunktionen zu Verklebung zwischen Netzhaut-Aderhaut-Sklera geführt[1]); ob sich diese Resultate aber auf die Augen mit Netzhautablösung übertragen lassen, ist doch fraglich.

Wie oben schon erwähnt, wird der Intention des Schaffens von Adhäsionen zwischen Netzhaut und Aderhaut dadurch Rechnung getragen, daß man im Bereiche der Sklerotomiestelle hochprozentige Kochsalzinjektionen oder punktförmige Kauterisationen setzt. Manche Autoren, wie Sattler und Uhthoff, gehen hierbei so vor, daß sie zuerst die punktförmigen Kauterisationen vornehmen und dann unmittelbar darauf oder einige Tage später im Bereiche der Skleralstelle die Punktion anschließen. Ich pflege zuerst zu punktieren und dann zu kauterisieren.

M. Sachs[2]) hat die Skleralpunktion dadurch abgeändert, daß er — mit einem eigenen sichelförmigen Messer — nach Ablösung der Bulbusbindehaut allein oder eines Musc. rectus hinter dem Aequator bulbi und in einer frontalen Ebene (dem Äquator parallel) den Einschnitt vornahm. Er hofft mit diesem Verfahren feste Verwachsungen zwischen Netzhaut und Aderhaut zu erzielen, und dadurch, da nach seiner Meinung die Abhebung in der Peripherie beginnt und gegen den hinteren Pol vorrückt, gegen das Vordringen der subretinalen Flüssigkeit „einen wirksamen Damm" zu schaffen. Die wenigen und kurz beobachteten Fälle des Autors sind nicht ausreichend für ein abschließendes Urteil. Ich selbst habe in drei Fällen nach Sachs operiert und in zweien der Fälle eine so ausgedehnte Glaskörperblutung erhalten, daß ich von weiteren Versuchen Abstand nehmen werde. Offenbar wurde eine größere Ziliararterie oder vielleicht eine Vortexvene verletzt.

Es ist nicht möglich, eine auch nur einigermaßen genaue Statistik über die Erfolge der Skleralpunktion aufzustellen, da wenige Operateure dieselbe allein anwenden; meist wird ein kombiniertes Verfahren eingeleitet und es läßt sich dann nicht feststellen, was auf Rechnung jeder einzelnen Maßnahme zu setzen ist. Nur Vossius[3]) läßt berichten, daß er unter 7 Fällen, von denen einer einmal, 4 zweimal, 2 dreimal punktiert

[1]) Wernicke, Klinische und anatomische Beiträge zur operativen Behandlung der Netzhautablösung. Klin. Monatsbl. f. Augenheilk., 1906, XLIV, 1, S. 134.

[2]) M. Sachs, Über ein operatives Verfahren zur Beseitigung von Netzhautabhebung. Wiener klin. Wochenschr., 1907, Nr. 43.

[3]) O. Gros, Bericht über 170 Fälle von Netzhautablösung. Inaug.-Dissert., Gießen 1903.

wurden, keine Heilung, nur vorübergehende Wiederanlegung der Netzhaut gesehen hat. Gerling[1]) berichtet aus Bachs Klinik, daß unter 144 nicht traumatischen Netzhautablösungen 13 Heilungen vorgekommen sind. Nach den Krankengeschichten muß ich die Fälle 75, 142, 143, 151 als ungeheilt bezeichnen, so daß 9 Heilungen, also 6·2%, erübrigen. Davon wurden 4 Fälle mit ein- oder mehrmaligen Punktionen behandelt; es wurde von diesen nur ein Auge, in dem gleichzeitig nach Schöler Jodtinktur injiziert worden war, blind. Bei den übrigen 5 handelt es sich um „Spontanheilungen" resp. solche unter friedlicher Behandlung, aber davon ist ein Auge blind, von einem das Sehvermögen nicht angegeben und von einem wird nur aus dem Spiegelbefund erschlossen, daß es an Netzhautabhebung gelitten hatte! Es scheint also diese Statistik, wenn man die Seltenheit der operativen Eingriffe in Betracht zieht, unbedingt für den positiven Wert derselben zu sprechen!]

[Ausführung der punktförmigen Kauterisation der Sklera.

[Die Sklera wird durch einen meridionalen Einschnitt in die Bindehaut des Augapfels bloßgelegt und mit dem rotglühenden Galvanokauter in punktförmigen Herden verschorft.

Der kleine Eingriff wird in Lokalanästhesie (Einträufelung von Kokain-Adrenalin) ausgeführt, nur bei empfindlichen Kranken kann man eine subkonjunktivale Kokaininjektion im Operationsfelde hinzufügen.

Nächst der Übergangsfalte wird, am besten zwischen zwei geraden Augenmuskeln, nach Einlegen des Sperrlidhalters, eine Bindehautfalte mit der Pinzette aufgehoben und in zum Hornhautrande senkrechter Richtung eingeschnitten, ebenso die darunter liegenden Tenonschen Faszien, der Schnitt auf eine Länge von 8—12 *mm* erweitert, also vorgegangen wie beim Meridionalschnitte durch die Sklera (II. Bd., S. 704).

Die Wundränder werden mit spitzen Häkchen auseinandergezogen, der Bulbus in entgegengesetzte Richtung mit der Fixationspinzette oder einer Kutschiernaht gerollt, so daß die Sklera nahe der Äquatorgegend in der Wunde freiliegt. Unter Umständen muß die Bindehaut und die Faszien an der äquatoriellen Wundecke mit einem stumpfen Haken gegen die Übergangsfalte abgezogen werden.

Es wird dann die rotglühende Galvanokauterschlinge an verschiedenen Punkten auf die Sklera aufgesetzt und dieselbe tief, aber ohne sie zu perforieren, verschorft. 5—6 solche Kauterisationen reichen aus.

---

[1]) Gerling, Statistische Untersuchungen über das Auftreten und die Prognose der Netzhautablösung. Inaug.-Dissert., Marburg 1904.

Sattler führt die kalte Galvanokauterschlinge in die Bindehaut-Faszienwunde ein, legt sie an die Sklera an und schließt dann den Strom.

Beim Entfernen der Glühschlinge aus der Wunde klebt sie öfters an die Faszien an; dann muß die Schlinge rasch wieder glühend gemacht und während dessen vom verschorften Gewebe abgerissen werden.

Die Bindehautfaszienwunde wird mit 1—2 Seiden- oder Catgutheften geschlossen und **Verband** angelegt, dessen Dauer von der Behandlung des Grundleidens abhängt. Entfernung der Hefte nach 2 Tagen.

In den meisten Fällen wird an die Kauterisation die Punktion der Netzhautablösung per skleram angeschlossen oder ihr unmittelbar vorausgeschickt.

Der Eingriff kann wiederholt werden, sobald das Auge reizfrei geworden ist. Bei öfterer Wiederholung der Prozedur ist es dann nötig, wenn die Tenonsche Kapsel inniger mit der Sklera verwächst, einen geraden Augenmuskel abzulösen, um freie Skleralfläche zu erhalten. In solchen Fällen wird der Bindehautschnitt besser konzentrisch dem Hornhautrande angelegt, zum Schluß der abgelöste, in eine Fadenschlinge gefaßte Augenmuskel wieder an seine Sehnenleiste angenäht.

H. Dor verwendet zu den punktförmigen Kauterisationen die Nadel von Guersant, einen dünn auslaufenden Eisenkolben an einem Holzgriffe, der in der Flamme glühend gemacht wird. Er setzt das glühende Instrument anscheinend auf die Konjunktiva auf! Dies erzeugt schließlich hochgradige Verkürzung der Bulbusbindehaut und narbige Adhäsionen derselben an die Sklera.

Der **Zweck** der Operation ist, umschriebene Entzündungsherde an der Aderhaut zu schaffen, welche — nach Punktion — die angelegte Netzhaut dauernd an die Aderhaut fixieren sollen.

Durch experimentelle Untersuchung und klinische Beobachtung (Wernicke-Uhthoff, Bonte[1]) wurde diese Auffassung gestützt, und auch die Versuche von Wessely sprechen dafür, daß die Aderhaut durch die Kauterisation der Sklera intensiv beeinflußt werden kann.

Wessely[2]) konnte durch kurze Applikation von heißem Wasserdampf mittelst eines Metallhohlzylinders auf die Sklera exsudative Netzhautablösung erzeugen; nach Wiederanlegung blieb ein chorioretinitischer Herd zurück.

Nach meiner Meinung besteht aber der Hauptwert der Kauterisation darin, daß die Sklera durch die Narben in ihrer Flächenausdehnung verkleinert, daher das Bulbuskontentum verringert wird, in ähnlicher Weise, wie dies durch die Skleralresektion Müllers mit einem Schlage erreicht wird. Ich habe daher auch in mehreren Fällen sehr ausgedehnte Verschor-

---

[1]) Bonte, Tourcoing, Zur Behandlung der Netzhautablösung. Ophthalm. Klinik, 1907, Nr. 8, S. 230.

[2]) Wessely, Demonstration von künstlich an Tieren erzeugten Netzhautablösungen. Ophthalmol. Kongreß. Luzern 1904 (C. 158).

fungen der Sklera gesetzt, und zwar unmittelbar im Anschluß an die Punktion der Netzhautablösung per skleram, und mit diesem Vorgehen keine ungünstigen Resultate erzielt. In keinem Falle trat eine deutlicher bemerkbare Aderhautentzündung auf.

Während H. Dor, Sattler, Uhthoff u. a. sich sehr zugunsten der Kauterisationen ausgesprochen haben, konnte Deutschmann sich nicht die Überzeugung verschaffen, daß sie auf den Krankheitsprozeß günstige Einwirkung haben.

Auch mit Injektionen hochprozentiger Kochsalzlösung, unmittelbar an die Kauterisation anschließend, wurden diese kombiniert.

Deutschmann[1]) führt an (1907), daß er 10 Augen mit Netzhautablösung in der Weise behandelt habe, daß er medial und lateral an der vorderen Grenze der unteren Übergangsfalte die Sklera freilegte, kauterisierte und dann seine Durchschneidung vornahm; es habe sich kein besserer Effekt gezeigt als bei einfacher Durchschneidung.

Uhthoff führt an, daß er von zehn mit Punktion und Kauterisation behandelten Fällen zwei geheilt habe, denen gegenüber stehen neun nur mit Punktion allein behandelte Fälle von Netzhautablösung mit einer Heilung, also zirka 15% gegen zirka 11% Heilungen.

H. Dor[2]) berichtet über 40 Fälle von Netzhautablösung, in denen er die kombinierte Behandlung (Heurteloup, Punktförmige Kauterisation und 10%ige Na Cl-Injektionen in die Tenonsche Kapsel) durchgeführt. Das Referat, das mir darüber zugänglich ist, spricht sich nicht klar über das Verhalten der Netzhaut aus, es wird nur angegeben, daß 7 sehr gute Erfolge erzielt wurden („mit dem Augenspiegel keine Veränderungen festzustellen, Sehschärfe zurückgekehrt"), 5 gute Erfolge (Aufnahme der Arbeit möglich, ebenso Zeitung lesen, aber Sehschärfe herabgesetzt), 3 Besserungen (Finger in 1—3·5 *m*), 10 Mißerfolge.

Wenn man die ersten zwei Kategorien als Heilungen der Ablösung annimmt, so wäre das ein Heilerfolg von 30%.

L. Dor[3]) hatte unter 25 Fällen frischer Netzhautablösung bei einer analogen Behandlung 14 Mißerfolge und 2 Dauerheilungen, also 8%.]

Ausführung von Deutschmanns Netzhaut-Glaskörperdurchschneidung.

Das Auge wird gut kokainisiert, die Pupille durch Atropin maximal erweitert.

---

[1]) Deutschmann, Noch einmal die Behandlung der Netzhautablösungen. Beiträge zur Augenheilk., 1907, Heft 17.

[2]) H. Dor, Société franç. d'ophtalm., Paris 1907. Ref. der Clinique ophtalm. in Ophthalm. Klinik, 1907, Nr. 20, S. 618.

[3]) L. Dor, Ophthalm. Klinik, 1907. Nr. 20, S. 619.

Bei möglichst nach oben gerichtetem Augapfel [ich fixiere dazu, ohne einen Lidhalter einzulegen, den Bulbus mit der Fixationspinzette dicht am unteren Hornhautrande und rolle ihn damit nach oben; das untere Lid wird vom Assistenten mit dem Zeigefinger nach unten gedrängt] wird in der vorderen, nach der Hornhaut zu schauenden Grenze der Übergangsfalte ein zweischneidiges, der Bequemlichkeit halber auch bajonettförmiges Linearmesser streng tangential[1]) außen in die Sklera gestoßen. Das Messer wird rasch in gerader Richtung durch den Augapfel geführt (als ob man einen Starschnitt machen wollte) und gegenüber dem Einstiche innen durch die Sklera ausgestochen. An der Kontrapunktionsstelle schont man die Bindehaut. An beiden Stellen fließt bei leichter Drehung des Messers gelbliche bis bräunliche Flüssigkeit aus, die die Bindehaut blasig emporhebt. Dann zieht man das Messer in gleicher Richtung heraus, wobei dieses zuletzt eventuell nochmals etwas gedreht wird, um die subretinale Flüssigkeit bequem abfließen zu lassen. Der Schnitt verletzt angeblich den Glaskörper nicht, da an der Stelle, wo der Bulbus durchquert wird, nur Flüssigkeit — subretinale und präretinale — sich befindet. Die dem Abfluß folgende stärkere Transsudation in den präretinalen Raum soll die Netzhaut an die Aderhaut andrücken; die Netzhaut wird durch die Durchschneidungen entspannt, durch die kleinen Blutungen an den Schnittstellen der Netzhaut diese an die Aderhaut angeklebt.

[Nach Schluß der Operation wird ein ganz leicht anliegender, nicht drückender **Verband** angelegt (Heftpflasterstreifen) oder lediglich in Borwasser getränkte Hydrophilgazebäuschchen aufgelegt. Der Kranke soll durch 8 Tage ruhige Rückenlage bewahren, bei Rückgehen der Mydriase wird Atropin eingeträufelt.

Nach 8 Tagen bleibt das Auge tagsüber unter Schutzbrille, des Nachts wird eine Zelluloidmuschel aufgelegt.

In seltenen Fällen genügt eine solche Durchschneidung, um die Netzhaut dauernd zur Anlegung zu bringen, meist muß sie jedoch oft und oft wiederholt werden (20—25mal), und zwar immer wieder nach unten mit geringer Abänderung der Richtung.

Der Zeitraum zwischen den einzelnen Operationen wird so lange bemessen, daß das Auge sich nach jedem Eingriffe völlig erholen, also reizfrei werden kann und daß der Kranke soweit gekräftigt ist, daß er neuerlich achttägige Rückenlage auszuhalten vermag.

Hatte die erste Durchschneidung einen ungünstigen Erfolg (eventuell Glaskörperblutung), so ist längere Zeit zu warten, bevor ein neuer Ein-

[1]) [Deutschmann schreibt auch in seiner jüngsten Publikation „tangential". Es soll wohl richtig heißen: in der Richtung einer Sehne.]

griff vorgenommen werden darf. Die Zwischenzeit kann jeweilig zur Ausführung der subkonjunktivalen Injektionen (4—10% NaCl) verwendet werden.]

Oben oder vertikal soll man nach Deutschmann niemals operieren, daher auch nicht bei frischen Abhebungen, die oft oben sitzen. Es besteht dabei die Gefahr intraokularer Blutungen.

Wurden so im Laufe von 2—3 Monaten mehrere Durchschneidungen gemacht, dann entläßt man den Kranken für mehrere Monate, um dann, wenn die Abhebung noch nicht geheilt ist, die Durchschneidungen zu wiederholen, nötigenfalls eine Glaskörperinjektion zu machen.

[Bis zum Jahre 1907 hat Deutschmann zirka 400 Netzhautablösungen behandelt. Davon trat bei dreien Spontanheilung ein (0·75%), bei zweien Heilung unter „friedlicher", bei 52 unter operativer Behandlung, und zwar letztere auf 251 klinisch, i. e. operativ behandelter Fälle, demnach 24·7% (bei 41 Fällen war die Behandlung noch nicht abgeschlossen, in 3 Fällen davon, unter einem Jahr beobachtet, war gleichfalls Anlegung der Netzhaut erfolgt). Der Vergleich gegenüber den 6·1% Heilungen unter anderer Behandlung bei Uhthoff ergibt also, daß die Deutschmannsche operative Therapie viermal bessere Resultate liefert.]

Ausführung der Einspritzung von Kaninchen- oder Kalbsglaskörper nach Deutschmann.

Zubereitung des einzuspritzenden Glaskörpers. Nach sorgfältiger Reinigung wird das Auge eines jungen Kaninchens enukleiert, peinlichst genau von anhängendem Gewebe befreit, in schwacher Sublimatlösung und heißem, sterilem Wasser abgespült und dann mit der Schere eröffnet. Der Glaskörper wird in einem sterilen Näpfchen aufgefangen, das eingeschliffenen Deckel hat.

Mit Hilfe eines vorher sterilisierten Glasstabes zerrührt man sodann den Kaninchenglaskörper unter Zusatz von $^1/_2$—$^1/_3$ von $^3/_4$%iger steriler Chlornatriumlösung. Dann saugt man die dadurch trüb gewordene Flüssigkeit in eine Glasspritze.

Man kann auch den Kaninchenglaskörper in dem Näpfchen ohne Zusatz bei 35 bis 40° C 5—10 Minuten stehen lassen. Dann scheidet er sich in einen schleimig-flockigen Bodensatz und eine darüber stehende klare Flüssigkeit. Man nimmt nun von dieser in die Spritze und mehr oder weniger vom Niederschlage, je nachdem man eine stärkere oder weniger starke Wirkung beabsichtigt.

[Später hat Deutschmann Glaskörper vom Kalbe zur Injektion verwendet, und zwar in zwei Konzentrationen: 1. Filtrate von weich gekochtem Glaskörper — für schwache Wirkung, und 2. Glaskörper wird bei 40° im Vakuum eingedampft, der Rückstand mit physiologischer Kochsalzlösung aufgenommen, so daß die Flüssigkeit die Bestandteile des normalen Glaskörpers in feinst verteiltem Zustande enthält. Diese Flüssigkeit gibt injiziert stärkste Reaktion, sie wird zu $^2/_3$, $^1/_2$ oder $^1/_3$ verdünnt injiziert, je nach der beabsichtigten Wirkung. Beide Injektionsflüssigkeiten sind steril in

Glasflaschen eingeschmolzen in der Schwanenapotheke Dr. W. Mielk in Hamburg vorrätig.

Man verwendet zuerst ganz schwache Lösung, um stärkere Reaktion zu vermeiden, und erst zu den Wiederholungen, wenn die ersten Einspritzungen erfolglos waren, zunehmend stärkere Konzentrationen.]

Ausführung der Einspritzung. Es wird entweder die Kanüle der Spritze in den Augapfel eingeführt und dann, während die Kanüle liegt, die Punktion mit dem Messerschnitte vorgenommen oder man benützt das von Deutschmann angegebene Kanülenmesser. Es ist das ein als Kanüle auf die Spritze aufsetzbares, möglichst breit durchbohrtes, zweischneidiges Linearmesser, das die Ausflußöffnung wenige Millimeter unter der Spitze hat. Dieses Kanülenmesser wird genau so wie das Linearmesser zur Netzhautglaskörperdurchschneidung eingestochen, jedoch nur bis zur entgegengesetzen Augapfelwand geführt (ohne Kontrapunktion), dann werden 1 bis 1·5 Teilstriche der Pravazspritze eingespritzt und dies mit der Durchschneidung kombiniert, um die subretinale Flüssigkeit zu entfernen.

Bei der Injektion und nach ihrer Vollendung darf der Finger niemals vom Spritzenstempel entfernt werden, sonst tritt eine Saugwirkung auf den Augapfelinhalt auf, die verhängnisvoll werden kann.[1]) Nach dem Herausziehen der Kanüle hält man die kleine Skleralwunde mit einer Pinzette einige Minuten zu. Sie verklebt rasch und es wird so ein Abfließen der eingespritzten Masse verhütet.

Folgen der Einspritzung. Am nächsten Tage pflegt der intraokulare Druck durch Quellung der eingeführten Massen etwas zu steigen, doch ist dagegen meist kein Eingriff nötig. Sollte der Druck zu hoch werden, dann ist dagegen wieder eine Durchschneidung vorzunehmen.

[Nach einigen Tagen stellt sich eine, wenn genügend schwache Lösungen verwendet wurden, ganz geringfügige entzündliche Reaktion ein, die mit Atropin und warmen Umschlägen zu bekämpfen ist. Nur dann, wenn man sogleich konzentrierte Glaskörper injiziert hatte, kommt es zu einer heftigen Reaktion mit gelblicher Glaskörperinfiltration, die erst nach vielen Wochen sich zurückbildet.

Hat die erste Injektion nicht den gewünschten Erfolg, so wird sie mit konzentrierteren Lösungen eventuell mehrmals wiederholt.]

Zweck der Injektion. Was Deutschmann mit diesem Verfahren bezweckt, ist folgendes. Der Augapfel soll einen Inhalt zugeführt erhalten, der seinen Binnendruck hebt und die Netzhaut der Aderhaut nähert. Zugleich erregt der eingebrachte Glaskörper eine entzündliche Reaktion, die zur Fixation der Netzhaut an die Aderhaut führt.

---

[1]) [Die Deutschmannsche Originalspritze ist mit einer Arretiervorrichtung des Kolbens versehen.]

Dieser Eingriff wird von Deutschmann in jenen Fällen angewandt, wo das Auge ganz weich ist, wo alle Durchschneidungsversuche erfolglos waren oder die Funktion rasch zu erlöschen droht.

[Deutschmann hat bis zum Jahre 1907 67 Augen mit Glaskörperinjektion behandelt. Hiervon wurden 3 geheilt (4·5%), 25 gebessert, 38 blieben ungeheilt.

Da nur als hoffnungslos angesehene Augen, die trotz friedlicher Behandlung und Durchschneidungen sich immerwährend verschlimmerten, in der geschilderten Weise behandelt wurden, müssen die Erfolge als zufriedenstellende bezeichnet werden.]

Ausführung der Lederhautresektion von L. Müller.[1])

Die Operation muß in tiefer Narkose ausgeführt werden.

Voroperation. Zuerst wird die temporäre Resektion der äußeren Augenhöhlenwand nach Krönlein gemacht. Danach spaltet man die Periorbita in senkrechter Richtung, legt den Musc. rect. externus frei und zieht nebeneinander, am oberen und unteren Rande je zwei Fadenschlingen durch, durchtrennt den Muskel zwischen den Fadenpaaren senkrecht und vollständig. So wie man die Enden des durchschnittenen Muskels auseinander zieht, stellt sich einem der Ansatz des unteren schiefen Muskels dar, der in seinem vorderen Drittel von der Lederhaut abgelöst wird, um nach unten und hinten mehr Platz zu gewinnen. Nun ist auf genaueste und peinlichste Blutstillung zu achten, so daß die ganze Wundhöhle schön trocken ist.

[Die temporäre Resektion der lateralen Orbitalwand kann unterbleiben, wenn der Augapfel so prominent ist, daß der Aequator bulbi bei gerader Blickrichtung vor dem lateralen Orbitalrande zu liegen kommt. Es wird dann, wie Czermak[2]) in einem Falle es ausgeführt hat, zuerst die äußere Lidbrücke bis zum lateralen Orbitalrande, ebenso daselbst die Augapfelbindehaut in wagrechter Richtung bis zum lateralen Hornhautrande durchtrennt, der Rectus externus bis zum Abgange des Bindenflügels bloßgelegt und 1 *cm* hinter seiner Insertion nach Einlegen der fixierenden Fäden samt der Tenonschen Kapsel in senkrechter Richtung durchschnitten.]

Hauptoperation. Daran schließt sich die Resektion eines lotrechten Lederhautstückes von 8—10 *mm* Breite und etwa 20 *mm* Länge. Der vordere Rand dieses Stückes liegt 1—2 *mm* hinter dem Ansatze des Musc. rect. externus, der hintere in der Gegend des Augapfeläquators.

Man nimmt ein feines, bauchiges Skalpell und umschneidet mit seichten Zügen das zu entfernende Stück bis zur halben Lederhautdicke. Man beginnt dazu am oberen Ende und schneidet den vorderen und

[1]) L. Müller, a. a. O., und Wiener Ophthalmol. Gesellschaft. Ref. Zeitschr. f. Augenheilkunde, 1905, XIV, S. 365.

[2]) Czermak, Operationslehre, 1. Aufl., S. 1219.

hinteren Rand so weit, bis man eine Naht einlegen kann. Es sollen fünf solcher Nähte gelegt werden, eine in der Mitte, je zwei in der oberen und unteren Hälfte. Wie also die beiden oben begonnenen Schnitte die halbe Lederhautdicke erreicht haben und jeder etwa 5 *mm* lang ist, legt man die erste horizontale Naht an. Man nimmt dazu feinste Seide und armiert die Fäden doppelt. Man sticht dann von der Wundfurche aus durch die peripheren Skleralränder. Das Mittelstück des Fadens zieht man schlingenförmig heraus. Nun schneidet man den vorderen und hinteren Rand weiter, setzt die zweite Naht und fährt so fort, bis das ganze Stück auf halbe Tiefe umschnitten ist und alle fünf Nähte gesetzt sind.

Hierauf kommt der schwierigste Teil dieser technisch höchst reizvollen Operation. In der Nähe des oberen Endes schneidet man vorsichtig die Sklera in der hinteren Wundlinie an einem Punkte durch, bis man die dunkle Uvea sieht, und verlängert diesen Einschnitt nun weiter mit einer sehr feinen, an den Enden stumpf abgeschliffenen Schere. Alles das muß ohne Verletzung der sich aus der an Größe zunehmenden Wunde mehr und mehr vordrängenden Aderhaut geschehen. Man schneidet also von dem Einschnitte mit der Schere bis zur oberen und von dort zur unteren Spitze herab, bis der Lappen an seinem hinteren Rande völlig abgetrennt ist.

Währenddessen muß der Gehilfe, auf dessen Umsicht und Flinkheit hier viel ankommt, die Fadenschlinge mit einem stumpfen Häkchen lüften und die Fäden dabei so lenken, daß sie durch die Scherenschläge nicht gefährdet werden.

[Der umschnittene, aber nur in seiner hinteren Begrenzung ganz abgetrennte Sklerallappen wird nun zwischen die Sklera und Aderhaut nach hinten eingeschoben, so daß eine Duplikatur gebildet wird, indem nacheinander sorgfältig die Fäden (von oben nach unten) angezogen und geknüpft werden. Sobald die Aderhaut sich vordrängt, wird sie nahe dem unteren Rande der Lederhautwunde mit dem Graefemesser punktiert. Drängt sich die Aderhaut trotzdem vor, so wird sie mit einer Spatel vorsichtig zurückgeschoben.

Ursprünglich hat Müller den umgrenzten Sklerallappen total reseziert, aber das Verfahren dann, da es sehr schwierig ist, in der eben angegebenen Weise modifiziert.

Will man den Sklerallappen resezieren, so ist es vorteilhaft, die Durchtrennung beider Lappenränder sukzessive von oben her vorzunehmen und nach Aderhautpunktion die entsprechenden Fäden zuzuziehen, damit nicht bei völliger Resektion des Lappens die Aderhaut in großer Ausdehnung vorliegt und bersten kann.]

Nun wird die Operation rasch beendet. Man vereinigt den durchtrennten Muskel mit den in ihn eingelegten Fäden sorgfältig, am besten noch durch eine mittlere, die Scheide vereinigende dritte Naht. Sodann

wird die Knochen-Hautwunde in gewöhnlicher Weise durch Periost- und Hautnähte vereinigt, wenn temporäre Resektion der lateralen Orbitalwand vorgenommen worden war.

Man legt dann einen **Schlußverband** an.

Ruhige Rückenlage durch 8 Tage, Einträuflung von Atropin; dann Entfernung aller Hefte.

Die Verkleinerung des Augapfels ist sofort sehr sinnfällig. [Sie erfüllt neben der Entspannung der Aderhaut jedenfalls auch den Zweck, daß der bei Netzhautablösung in seinem Volumen verringerte Glaskörper wieder völlig oder wenigstens größtenteils den Bulbusraum ausfüllt.

Müller hatte bis 1903 7 Fälle operiert, davon 3 geheilt. 1905 hat er in der Wiener ophthalmologischen Gesellschaft 3 geheilte Fälle demonstriert; damals hatte er zweimal die oben geschilderte Verschiebung des Sklerallappens ausgeführt. Eine genauere Statistik aller von ihm operierten Fälle vermissen wir leider noch.

Häufig scheint nach der Operation Glaskörperblutung aufzutreten, wodurch aber der schließliche Erfolg — bei den drei vorgestellten Fällen bestand je einmal Fingerzählen in 4 *m*, 3 *m* und 1 *m* — nur verzögert, nicht aufgehoben wird.]

[Die experimentellen Untersuchungen von Kadinski[1]), welcher an Hundeaugen die Operation von Müller vornahm, ergaben in 52·3% gute Heilungen. Die Heilung der Skleralwunde erfolgt zunächst durch Aneinanderlegen der Wundränder und adhäsive Entzündung; dann bildet sich ein langsames Auseinanderweichen der durch Granulationsgewebe verbundenen Wundränder aus, und schließlich resultiert daraus ein Sklera-ähnliches Bindegewebe in fast der Ausdehnung des resezierten Stückes.

Holth hat nach einer Mitteilung an Czermak[2]) 3 Fälle nach Müller operiert, davon 2 mit bleibendem Erfolge.

Czermak (a. a. O.) berichtet über einen Mißerfolg, und in einem Falle von Schultz[3]) trat zwar Wiederanlegen der Netzhaut auf weite Strecken mit Besserung der Sehkraft, aber ringförmige hintere Synechie und vordere Kortikalkatarakt auf.]

Müller wirft schließlich die Frage auf, ob man hochgradige Myopie ohne Netzhautablösung auch so operieren sollte, und beantwortet sie unter Hinweis auf Salzmanns Befunde in bejahendem Sinne.

[Indikationen zur operativen Behandlung der Netzhautablösung.

[Wie ich eingangs dieses Abschnittes hervorgehoben habe, sind wir von einer kausalen Behandlung der Netzhautablösung noch weit entfernt. Aber auch über die Indikationen zu den einzelnen beschriebenen operativen

[1]) Kadinski, Über Resektion der Sklera. Kongreß Moskau; Ref. Ophthalm. Klinik, 1907, S. 653.

[2]) Czermak, Operationslehre, I. Aufl., S. 1214, Anmerkung 2.

[3]) Paul Schultz, Zur Therapie der Netzhautabhebung unter besonderer Berücksichtigung der Skleralresektion zur Heilung derselben. Therap. Monatsh., 1904, Oktober; Ref. Zentralbl. f. Augenheilk., 1905, S. 156.

Eingriffen dürfte sich heute unter den erfahrensten Ophthalmologen keineswegs eine auch nur annähernde Übereinstimmung erzielen lassen. Der vielleicht einzige Ophthalmologe, der in konsequentester Weise und an einem staunenswert reichen Materiale die operative Behandlung studiert hat, Deutschmann, hat sich fast ausschließlich auf die von ihm erdachten Behandlungsmethoden beschränkt, aber, was nochmals hervorgehoben werden muß, mit denselben die besten Erfolge erreicht, die bis heute überhaupt verzeichnet worden sind.

Es muß allerdings zugegeben werden, daß Deutschmann einen günstigeren Standpunkt seinen Patienten gegenüber einnimmt als die meisten Augenärzte. Durch die jahrelang fortgesetzten Mitteilungen in Fachzeitschriften und politischen Tagesblättern über seine Verfahren rekrutiert sich Deutschmanns Krankenmaterial aus aller Herren Ländern und wohl vorwiegend aus intelligenteren Bevölkerungsschichten; es wäre sonst demjenigen, der die Abneigung der Kranken gegen monatelang dauernde strenge Anstaltsbehandlung und gegen oft wiederholte operative Eingriffe kennt, nicht verständlich, wieso es Deutschmann möglich war, unter zirka 400 Fällen von Netzhautablösung bei fast 300 Fällen in konsequenter Weise eine Behandlung durchzuführen.

Leider ist bisher bei keiner anderen Behandlungsmethode der Netzhautablösung in gleich ausgedehnter und gleich beharrlicher Weise die Nachprüfung erfolgt, so daß wir heute bei der Erörterung der Indikationen im wesentlichen von Deutschmanns Anschauungen uns müssen leiten lassen. Ich selbst habe erst seit Jahresfrist, allerdings an einem recht großen Materiale, die operative Behandlung der Netzhautablösung eingehend zu prüfen begonnen und bin daher heute nur in der Lage, einige wenige Gesichtspunkte zu dieser Frage beizutragen.

Darüber herrscht kein Zweifel, daß bei frischer Netzhautablösung unbedingt ein abwartendes Verhalten, „friedliche" Behandlung einzuschlagen ist. Die direkten Erfolge derselben sind allerdings nicht hoch anzuschlagen, da wohl nur bei den im allgemeinen seltenen Formen, in denen mit einiger Sicherheit eine Chorioiditis als Ursache der Ablösung anzuschuldigen ist, eine Beeinflussung des Krankheitsprozesses durch die Behandlung zu erwarten, im übrigen wohl die eventuell erfolgende Wiederanlegung als Spontanheilung zu betrachten ist, wie ich sie selbst an drei aufgegebenen Fällen habe eintreten sehen. Deutschmann geht daher so weit, daß er von „friedlicher" Behandlung bei frischer Netzhautablösung überhaupt absieht und nur allgemein hygienische Ratschläge erteilt.

Für die Richtigkeit dieser Anschauung spricht die Statistik, die Wernicke[1]) über sämtliche bis 1905 in der Literatur vorfindlichen Dauerheilungen von Netzhautablösung aufgestellt hat. Dadurch kommen (von Deutschmann[2]) richtiggestellt) auf 351 Heilungen 38·6% „friedlich", 29·3% nicht behandelte Fälle!

[1]) Wernicke, Klinische und experimentelle Beiträge zur operativen Behandlung der Netzhautablösung. Klin. Monatsbl. f. Augenheilk., 1906, XLIV, 1, S. 134.

[2]) Deutschmann, Beiträge zur Augenheilk., 1907, Heft 67.

Ist nach etwa 6 Wochen keine Wiederanlegung erfolgt, so ist das weitere Vorgehen durch das Verhalten der Funktion des Auges gegeben, soferne die Netzhautablösung sich bereits gesenkt hat. Bleibt — bei herabgesetzter Beleuchtung untersucht — das Gesichtsfeld stationär, die Sehschärfe gleichfalls, nimmt die Ablösung nicht zu, so kann man noch weiter abwarten resp. friedlich behandeln. Trifft eine der genannten Voraussetzungen nicht zu, so ist unbedingt operativ einzuschreiten.

Letzteres würde ich auch in jenen selteneren Ausnahmsfällen indiziert halten, in denen die Netzhautablösung sich noch nicht gesenkt hat, falls sie den oberen äußeren Bulbusquadranten betrifft (die Senkung also zur Ablösung der Makula führen muß), falls sie zunimmt und das Gesichtsfeld verfällt, aber nur dann, wenn ein Einriß der Netzhaut nicht auffindbar ist. Unter der letzteren Voraussetzung soll also auch bei Netzhautablösung in der oberen Bulbushälfte operiert werden, insbesondere wenn der Glaskörper rasch trüber wird.

Dies Vorgehen scheint mir deshalb indiziert, weil bei jeder längere Zeit bestehenden Netzhautablösung die Integrität der abgelösten Netzhaut wesentlich leidet. Wenn man daher auch später noch Heilung im anatomischen Sinne, also Wiederanlegen der Netzhaut erreicht, so bleibt die Funktion des Auges doch sehr wesentlich geschädigt.

Als operative Eingriffe kommen für die frischeren Fälle meines Erachtens in erster Linie die Punktion der Sklera-Chorioidea, dann die — in ihrer Wirkung wohl nicht wesentlich verschiedene — Deutschmannsche Durchschneidung in Betracht. Will man mit der ersteren — und ich halte dies bei myopischer Netzhautablösung zum Zwecke der Verkleinerung des Bulbuskontentums (s. o. II. Bd., S. 707) für indiziert — die punktförmigen Kauterisationen verbinden, so ist die Punktion in der oben II. Bd., S. 704 geschilderten Ausführungsart vorzuziehen. Jedenfalls habe ich mich aber auch selbst davon überzeugt, daß die Deutschmannschen Durchschneidungen, die ja heute nichts anderes mehr sind, als eine besondere Art der Punktion der Sklera-Chorioidea, ausgedehnterer Nachprüfung wert sind.

Hat die Punktion (oder Durchschneidung) nicht zur Anlegung der Netzhaut geführt — die ersten Untersuchungen sollen keinesfalls vor Ablauf von zirka 2 Wochen nach der Operation vorgenommen werden —, so ist, reizloses Verhalten des Auges vorausgesetzt, die Funktion des Auges und der Zustand des Glaskörpers genau zu beachten. Sinkt die Funktion, so soll, aber keinesfalls früher als etwa 2 Wochen nach Ablauf aller Reizerscheinungen, neuerlich in gleicher Weise operiert werden; man warte aber lieber länger, wenn der Glaskörper dichter getrübt ist als vor der

Operation, und wende friedliche Behandlung (subkonjunktivale Injektionen) an.

Hält sich die Funktion, so ist bei Netzhautablösung in der oberen Bulbushälfte jedenfalls zu warten, bei Netzhautablösung nach unten nur, wenn sich eine Abnahme der Ablösung und bestehender Glaskörpertrübungen und Zunahme der Funktion zeigt. Ist der Glaskörper nicht trüber als vor der Operation, so soll bei stationärer Ablösung nicht länger als längstens 4—6 Wochen nach der ersten Operation, wenn bishin nicht Heilung erfolgt ist, neuerlich operiert werden.

Die Zeitintervalle zwischen den unter gleichen Voraussetzungen nötig werdenden Wiederholungen glaube ich zunehmend größer bemessen zu sollen, sofern Erscheinungen von Iridokyklitis bestehen; fehlen solche und ist der Kranke imstande, die wiederholte ruhige Rückenlage durch 8 Tage einzuhalten, so kann mehrmals in den angegebenen Intervallen von 3 bis 6 Wochen operiert werden. Eine Unterbrechung hat unbedingt Platz zu greifen, wenn nach einer Operation die Funktion des Auges verschlechtert wurde oder schleichende Iritis eintritt.

Operative Eingriffe anderer Art — z. B. nach Pupillarverschluß die Iridektomie, die Extraktion der kataraktös gewordenen Linse — sind nur bei völlig reizfreiem Auge frühestens 3—4 Wochen nach einer Punktion (Durchschneidung) der Netzhautablösung und möglichst schonend vorzunehmen, die Extraktion wohl am besten mit präparatorischer Iridektomie, sofern Lappenschnittextraktion nötig ist.

Eine Ausnahme bildet natürlich eine eventuell wegen Drucksteigerung nötig werdende Iridektomie.

Erst wenn mehrmals wiederholte derartige Behandlungszyklen erfolglos waren, soll zu eingreifenderen Verfahren übergegangen werden. Es kommt hier derzeit wohl nur die Deutschmannsche Glaskörperinjektion in Betracht, da über die Skleralresektion nach L. Müller keine genauen statistischen Daten vorliegen.

Diszission von Glaskörpermembranen.

Die von v. Graefe[1]) angeregte Durchschneidung von Glaskörpersträngen und -membranen hat nur in sehr vereinzelten Fällen Nachahmung gefunden.

v. Graefe handelte es sich um jene Fälle, die allen Mitteln widerstanden, wo die Membranen teils das Sehen unmittelbar störten, teils durch ihre Rückwirkung auf die Netzhaut gefährlich erschienen. Er machte in einem solchen Falle die Zerschneidung, eigentlich Verlagerung einer aus-

[1]) v. Graefe, Über operative Eingriffe in die tieferen Gebilde des Auges. Arch. f. Ophthalm., 1863, IV, 2, S. 101.

gedehnten Glaskörpermembran mit der vor dem Äquator eingestochenen Diszissionsnadel und erreichte eine wesentliche Besserung des Sehens. (Es ward Jäger Nr. 3 fließend gelesen, gegen vorher Jäger Nr. 20 mit + 6 D. Die verlagerte Membran resorbierte sich in der Folge ganz.

Bull[1]) hat das Verfahren, fixierte Glaskörpermembranen zu diszindieren, 1890 wieder empfohlen. Der Einstich ist vor dem Äquator unterhalb des unteren Randes des M. rect. externus zu machen. Man bedient sich dazu einer Diszissions- oder einer stärkeren Nadel. Das Auge muß zur Operation reizlos sein. Je weiter hinten die Membranen liegen, desto leichter ist die Operation und desto besser auch die Vorhersage. Von 29 Fällen gaben 25 guten Erfolg, 4 mißlangen.

Auch Bull gibt an, daß die Zerreißung zuweilen die Aufsaugung der Membran anregt.

[Zimmermann[2]) berichtet über einen Fall von Netzhautablösung nach Magnetextraktion, in dem es ihm gelang, durch Durchschneidung der dichten, vor der abgelösten Netzhaut gelegenen Glaskörperstränge wieder Anlegen der Netzhaut und Wiederherstellung des Sehvermögens zu erzielen.

Zimmermann stach — die Netzhaut war lateral abgelöst, die Glaskörperstränge zogen von da nasalwärts — oben ein Graefemesser durch die Sklera, führte es unter Leitung des Augenspiegels zwischen hinterem Linsenpol und Glaskörpersträngen nach unten und durchschnitt letztere von vorn nach hinten in langem Zuge.]

Durch Elektrolyse hat Abadie[3]) versucht, dichte Glaskörpertrübung, wahrscheinlich nach Blutung, aufzuhellen, indem er eine feine Platiniridiumnadel von 8 *mm* Länge in den Glaskörper einführte, die mit dem positiven Pole eines konstanten Stromes verbunden war; die negative Elektrode auf den Arm, 5 Minuten ein Strom von 3—4 Milliampere. Es trat auffällige Besserung ein.

---

[1]) C. S. Bull, The surgical treatment of fixed membraneous opacities in the vitreous humor. Rev. ophthalm., 1890, pag. 161. (Ref. Zentralbl. f. prakt. Augenheilk., 1890, XIV, S. 348.)

[2]) W. Zimmermann, Durchschneidung von Glaskörpersträngen bei traumatischer Netzhautablösung. Klin. Monatsbl. f. Augenheilk., 1907, XLV, 2, S. 192.

[3]) Abadie, Désorganisation du corps vitré, cécité, électrolyse, restitution de la vision. Annal. d'ocul., 1895, CXIV, pag. 126.

Druck von Gottlieb Gistel & Cie., Wien, III., Münzgasse 6.

LANE MEDICAL LIBRARY

To avoid fine, this book should be returned on or before the date last stamped below.

JUL 20 1934
SEP 24 1935
DEC -5 1935
FEB 26 1936
OCT -7 1936
NOV 18 1936
JAN 22 1937
JAN 17 1939

Q47 Czermak, W.
C99 Die augenärztlichen
v.2 Operationen. 63155
1908

NAME	DATE DUE
Otto Barkan	JUL 20 1934
Dr. O. Barkan	SEP 24 1935
"	DEC - 3 1935
"	DEC - 5 1936
Dr. O. Barkan	FEB 20 19[illegible]
Otto Barkan	[illegible]
Otto Barkan	DE[illegible]
Otto Barkan	
Barkan	